

**МИНИСТЕРСТВО ЗДРАВООХРАНЕНИЯ И СОЦИАЛЬНОЙ ЗАЩИТЫ
НАСЕЛЕНИЯ РЕСПУБЛИКИ ТАДЖИКИСТАН
ТАДЖИКСКИЙ ГОСУДАРСТВЕННЫЙ МЕДИЦИНСКИЙ
УНИВЕРСИТЕТ ИМ. АБУАЛИ ИБНИ СИНО**

УДК 616.367-003

На правах рукописи

ДАВЛАТЗОДА ХУДОЙДОДИ БАХРИДДИН

**ПАТОГЕНЕЗ И ЛЕЧЕНИЕ ОСТРОГО КАЛЬКУЛЕЗНОГО
ХОЛЕЦИСТИТА У БЕРЕМЕННЫХ**

Диссертация

**на соискание ученой степени кандидата медицинских наук
по специальности 14.01.17 – Хирургия**

Научный руководитель:

**доктор медицинских наук, профессор
Абдуллозода Джамолиддин Абдулло**

Душанбе - 2024

Оглавление

Перечень сокращений и условных обозначений.....	4
Введение.....	6
Общая характеристика работы.....	9
Глава 1. Современное состояние этиопатогенеза, диагностики и лечения острого калькулезного холецистита у беременных.....	14
1.1. Этиопатогенез желчекаменной болезни при беременности.....	14
1.2. Комплексная диагностика и лечение острого калькулезного холецистита при беременности.....	22
Глава 2. Материал и методы исследования.....	30
2.1. Характеристика материала.....	30
2.2. Методы исследования.....	36
2.3. Статистическая обработка полученных результатов.....	41
Глава 3. Комплексная диагностика острого калькулезного холецистита у женщин на различных сроках беременности.....	43
3.1. Особенности клинических проявлений острого калькулезного холецистита при беременности.....	43
3.2. Анализ результатов клинико-лабораторных методов исследования...	45
3.3. Показатели эндотоксемии при остром калькулезном холецистите у беременных.....	46
3.3.1. Разработка способа диагностики деструктивных изменений в стенке желчного пузыря при остром калькулезном холецистите у беременных.....	48
3.4. Ультразвуковая диагностика острого калькулезного холецистита при беременности.....	50
3.5. Видеолапароскопия в диагностике острого калькулезного холецистита у беременны.....	56
Глава 4. Некоторые особенности патогенеза камнеобразования у женщин при беременности.....	59
4.1. Значение снижения уровней серотонина и мелатонина в нарушении двигательной функции желчного пузыря.....	59
4.2. Влияние снижения уровней серотонина и мелатонина на биохимические показатели липидов крови и желчи и возникновение билиарного сладжа.....	61
Глава 5. Выбор методов лечения острого калькулезного холецистита у женщин на различных сроках беременности.....	68
5.1. Определение тяжести состояния пациенток с острым калькулезным	

холециститом на различных сроках беременности.....	68
5.2. Разработка дифференцированной хирургической тактики при лечении пациенток с острым калькулезным холециститом в различные сроки беременности.....	70
5.2.1. Комплексное консервативное лечение острого калькулезного холециститом в различные сроки беременности.....	72
5.2.2. Разработка способа консервативного лечения билиарного сладжа и желчнокаменной болезни в предкаменной стадии (I стадия).....	73
5.3. Хирургическое лечение острого калькулезного холецистита на различных сроках беременности.....	78
5.3.1. Особенности выполнения видеолапароскопической холецистэктомии при остром калькулезном холецистите во время беременности.....	81
5.3.2. Применение малоинвазивных декомпрессионных эхоконтролируемых вмешательств при остром калькулезном холецистите у беременных.....	82
5.3.3. Симультантные хирургические вмешательства – кесарево сечение с холецистэктомией (III триместр).....	86
Глава 6. Результаты лечения беременных с острым калькулезным холециститом.....	93
6.1. Патоморфологические исследования удаленных желчных пузырей..	94
6.2. Особенности течения беременности в послеоперационном периоде..	100
Глава 7. Обзор результатов исследования.....	103
Выводы.....	122
Рекомендации по практическому использованию результатов исследований	123
Список литературы.....	124
Публикации по теме диссертации.....	152

Перечень сокращений и условных обозначений

- БС** – билиарный сладж
- ВАК** – Высшая Аттестационная Комиссия
- ВЛХ** – видеолапароскопическая холецистэктомия
- ГМГ** – гидроксиметилглутарил
- ГУ ГЦСМП** – Государственное учреждение «Городской центр скорой медицинской помощи»
- ГЭК** – гидроксипропилированный крахмал
- ЖК** – желчные кислоты
- ЖКБ** – желчнокаменная болезнь
- ЖП** – желчный пузырь
- ИВЛ** – искусственная вентиляция лёгких
- КГ** – контрольная группа
- КС** – кесарево сечение
- ЛИИ** – лейкоцитарный индекс интоксикации
- ЛПВП** – липопротеиды высокой плотности
- ЛПНП** – липопротеиды низкой плотности
- МСМ** – молекулы средней массы
- МХС** – микрохолецистостомия
- ОГ** – основная группа
- ОКХ** – острый калькулёзный холецистит
- ОХ** – острый холецистит
- РОХ** – Российское общество хирургов
- СЗРП** – синдром задержки развития плода
- СОЭ** – скорость оседания эритроцитов
- СРБ** – С-реактивный белок
- ССЗ** – сердечно-сосудистые заболевания
- СФЖП** – сократительная функция желчного пузыря
- ТГ** – триглицериды

УДХК – урсодеоксихолевая кислота
УЗ – ультразвук
УЗДС – ультразвуковое дуплексное сканирование
УЗИ – ультразвуковое исследование
УЭХП – ургентная экстрагенитальная хирургическая патология
ФГДС – фиброгастродуоденоскопия
ФЛ – фосфолипиды
ХДХК – хенодеоксихолевая кислота
ХК – холевая кислота
ХС – холестерин
ЧД – частота дыхания
ЧСС – частота сердечных сокращений
ЧЧМХС – чрескожная чреспеченочная микрохолецистостомия
ЧЧХ – чрескожная чреспеченочная холангиостомия
ЭПДВ – эхоконтролируемые пункционно-дренирующие вмешательства
ЭПСТ – эндоскопическая папилосфинктеротомия
Эра и Эрβ – эстрогенные рецепторы типов α- и β-

ВВЕДЕНИЕ

Актуальность темы исследования. Острый калькулезный холецистит (ОКХ) и его осложнения среди хирургической патологии органов брюшной полости у беременных женщин занимает одно из ведущих мест [Серов В.Н., 2011; Стяжкина С.Н. и др., 2017; Антинян К.Д. и др., 2019; Athwal R. et al., 2016].

Согласно различным исследователям, распространенность желчнокаменной болезни (ЖКБ) в период гестации колеблется в диапазоне от 12% до 30% [Агазова А.Р., Салихова Г.С., 2016; Успенская Ю.Б. и др., 2018]. У 80% беременных с предшествующей ЖКБ появляются приступы печеночной колики или острого холецистита, что приводит к самопроизвольным выкидышам в 9% случаев и к преждевременным родам в 30% случаев [Агазова А.Р., Салихова Г.С., 2016; Трефилова М.А., Гафурова М.М., 2017].

Представление о патогенезе холелитиаза прошло долгий путь, но до сих пор в этой проблеме остается много нерешенных вопросов. К числу важных факторов камнеобразования у женщин детородного возраста относят частые беременность и роды [Ивашкин В.Т. и др., 2016; Portincasa P. et al., 2016]. В процессе гестации гормональные изменения, в частности увеличение уровня эстрогена и прогестерона, способствуют повышенному риску формирования билиарного сладжа у женщин, что, в свою очередь, может привести к образованию камней в желчном пузыре [Успенская Ю.Б., Шептулин А.А., 2018; De Bari O., Wang T.Y., 2014]. Мы убеждены в том, что именно во время первой половины беременности происходит начальное камнеобразование. Однако убедительных данных в пользу этой гипотезы до сегодняшнего дня не имеется.

В настоящее время роль дисхолии и застоя желчи в развитии холестеринового камнеобразования не оспаривается и считается приоритетной [Ивашкин В.Т., Лапина Т.Л., 2008; Агазова А.Р., Салихова Г.С., 2016; Менюк Т. и др., 2018; Bari O. et al., 2014; Di Ciaula A., 2018]. Как мы упоминали выше, повышение концентрации эстрогенов и прогестерона при беременности

является важным фактором застоя желчи и дисхолии – основных факторов литогенеза [Кучанская А., 2019; Китаева М.А., 2021]. Вместе с тем, клеточные механизмы развития гипокинетической дисфункции желчного пузыря и инфекции в период гестации, а также их роль в развитии холелитиаза остаются недостаточно изученными, поэтому эти вопросы нуждаются в пристальном изучении и аргументированном подтверждении их значения.

Вероятность манифестации острого холецистита, реже холедохолитиаза, билиарного панкреатита у беременных женщин, имеющих желчные камни, очень высока [Трефилова М.А., Гафурова М.М., 2017; Китаева М.А., 2021; Goran A., 2014]. Эти состояния могут возникать на любом этапе беременности и иногда требуют срочного хирургического вмешательства [Стяжкина С.Н. и др., 2017; Goran A., 2014]. Особенно высок риск развития острого калькулезного холецистита в первом триместре беременности, при этом операции под общим наркозом в этот период связаны с высокой вероятностью прерывания беременности на ранних сроках. С продвижением срока беременности возможности безопасного применения лапароскопической холецистэктомии уменьшаются, а технические сложности при выполнении традиционных оперативных вмешательств из-за острого калькулезного холецистита значительно увеличиваются, что часто ведет к преждевременным родам и, в некоторых случаях, может привести к летальному исходу как для матери, так и для плода [Успенская Ю.Б., Шептулин А.А., 2017; Athwal R. et al., 2016; Sedaghat N. et al., 2017; Hammad I.A., 2018].

Решение вопроса о тактике лечения ОКХ в зависимости от сроков беременности остается открытым [Стяжкина С.Н. и др., 2017; Антинян К.Д. и др., 2019; Китаева М.А., 2021; Veerappan A. et al., 2013; El-Messidi A. et al., 2018]. Изучение научных работ как отечественных, так и зарубежных авторов выявило, что на данный момент не сформировалось консенсуса в вопросах выбора методики лечения пациентов данной категории. Это обстоятельство подчеркивает потребность в разработке оптимальной стратегии лечения, которая обеспечивала бы максимальную безопасность для здоровья как матери,

так и ребенка. Указанные обстоятельства акцентируют важность проведения данного исследования.

Степень научной разработанности изучаемой проблемы. На сегодняшний день как в России, так и в Таджикистане используется разработанные Национальные клинические рекомендации (принятые в г. Ростов-на-Дону и в г. Душанбе) по особенностям терапии пациентов с острым холециститом. В то же время до сих пор не разработаны принципы тактики ведения беременных пациенток с ОКХ в различные сроки гестации [6, 210]. Всё еще нельзя считать удовлетворительными результаты их лечения [67], а вопросы применения миниинвазивных вмешательств остаются спорными [14, 189-193]. При этом остаются дискуссионными и вопросы относительно сроков и способов лечения ОКХ при беременности.

Поэтому считается важным и перспективным изучение острого калькулезного холецистита у беременных за счет дифференцированного подхода метода лечения с использованием миниинвазивных технологий.

Связь исследования с программами (проектами), научной тематикой

Работа выполнена на кафедре хирургических болезней №1 имени академика Курбонова К.М. Государственного образовательного учреждения «Таджикский государственный медицинский университет имени Абуали ибни Сино» в рамках комплексной научной программы кафедры «Хирургия».

Общая характеристика работы

Цель исследования. Улучшить результаты лечения беременных женщин с острым калькулезным холециститом путем оптимизации ведения данных пациенток и дифференцированного применения миниинвазивных методов хирургических вмешательств в зависимости от сроков гестации.

Задачи исследования

1. Изучить распространенность, особенности течения и структуру морфологических форм острого калькулезного холецистита у женщин в различных триместрах гестации.
2. Изучить значение серотонин-мелатониновой недостаточности, обусловленной гипокинетической дисфункцией желчного пузыря, в патогенезе дисхолии и литогенеза в различных периодах беременности.
3. Оценить клиническую эффективность терапии препаратами серотонина на сократительную способность и химизм желчи у родильниц с билиарным сладжем.
4. Разработать и научно обосновать алгоритм комплексного лечения и хирургическую тактику при остром калькулезном холецистите в различных триместрах гестации для врачей акушеров-гинекологов и хирургов.
5. Провести сравнительный анализ частоты и характера ранних послеоперационных и акушерских осложнений при остром калькулезном холецистите у беременных в зависимости от тактики хирургического лечения больных.

Объект исследования: 120 беременных пациентов возрастной категории 17 – 45 лет с верифицированным диагнозом «острый калькулёзный холецистит» и «билиарный сладж» (70- основная группа и 50 -контрольная группа (n=50).

Предмет исследования: результаты изучение острого калькулезного холецистита у беременных за счет дифференцированного подхода метода лечения с использованием миниинвазивных технологий.

Научная новизна. Дана комплексная оценка существующим методам лучевой диагностики и морфологических форм ОКХ у беременных и разработан лечебно-диагностический алгоритм ведения этих больных. Определена диагностическая значимость УЗИ желчного пузыря, позволяющего оценить стадию желчекаменной болезни у беременных.

На основании комплексного клинического, биохимического и морфологического исследований установлено, что пусковым механизмом в патогенезе камнеобразования у беременных является гипомоторная дисфункция желчного пузыря вследствие снижения синтеза серотонина и мелатонина печенью и слизистой желчного пузыря.

Выявлена корреляционная связь между степенью выраженности расстройства моторной функции желчного пузыря, биохимическим составом крови и желчи с уровнем серотонина (мелатонина) в желчи и крови. На основании полученных данных впервые уточнено значение гипомоторной дисфункции желчного пузыря в патогенезе холелитиаза и предложена концепция патогенеза желчекаменной болезни.

На основе дифференцированного подхода установлены принципы и тактика хирургического вмешательства при ОКХ у беременных в зависимости от сроков гестации. При неэффективности комплексной консервативной терапии впервые использованы миниинвазивные эхоконтролируемые декомпрессивные вмешательства в II-III триместрах беременности, а также видеолапароскопические операции.

Доказано, что миниинвазивные эхоконтролируемые декомпрессивные вмешательства при ОКХ у беременных в II-III триместрах не оказывают негативного воздействия на маточно-плацентарный кровоток. Доказано, что миниинвазивные вмешательства с последующим пролонгированием беременности не сопровождаются тяжелыми послеродовыми осложнениями. Исследованы результаты эффективности применения различных схем лечения желчекаменной болезни в I ее стадии.

Теоретическая и научно-практическая значимость исследования

Разработан, научно обоснован и предложен лечебно-диагностический алгоритм при остром калькулезном холецистите у беременных для врачей акушеров-гинекологов и хирургов клинической практики

Предложенный лечебно-диагностический алгоритм при остром калькулезном холецистите у женщин в период гестации позволяет врачам акушерам-гинекологам и хирургам своевременно поставить диагноз, определить морфологическую форму холецистита, оценить состояние матери и плода и выбрать адекватную хирургическую тактику.

Дифференцированная тактика и выбор метода хирургического лечения острого калькулезного холецистита, основанных на применении миниинвазивных вмешательств в зависимости от периода гестации, позволяет снизить частоту послеоперационных внутрибрюшных осложнений с 23,5 до 7,3% ($P=0,001$), и избежать развития акушерских осложнений, в том числе снижения преждевременных родов с 38,2% до 14,6% ($P=0,001$).

Положения, выносимые на защиту

1. Острый калькулезный холецистит чаще развивается в I – II триместрах беременности, имеет преимущественно деструктивный характер и сопровождается синдромом эндогенной интоксикации, поэтому требует неотложного лечения.
2. Комплексное клинико-лабораторное и ультразвуковое исследование позволяют оценить морфологические изменения желчного пузыря, состояние плода, макро- и микроморфологические изменения матки, что имеет значение для выбора оптимальной лечебной тактики.
3. В патогенезе гипомоторных нарушений желчного пузыря, дисхолии и литогенеза при беременности одно из ведущих мест занимает дефицит серотонина и мелатонина.
4. Использование серотонинотерапии при обнаружении гипомоторной дисфункции желчного пузыря и билиарного сладжа у беременных способствует профилактике холелитиаза.

5. Применение дифференцированной тактики хирургического лечения ОКХ в зависимости от периода гестации позволяет снизить частоту послеоперационных внутрибрюшных осложнений и избежать развития акушерских осложнений, в том числе снижения преждевременных родов.

Степень достоверности результатов.

Оценка достоверности научных данных и выводов основывалось на достаточном количестве пациентов, принимавших участие в исследовании. Статистической обработке данных и современных методов исследования. Для статистической обработки данных использовались программы Microsoft office профессиональный плюс (2010), статистический пакет Statistical 10.0 (STATSOFT)

Математическая обработка данных результатов исследования осуществлялось с точки зрения правил доказательной медицины.

Соответствие диссертации паспорту научной специальности (с обзором и область исследований): соответствует паспорту ВАК при Президенте Республики Таджикистан по специальности 14.01.17 – Хирургия. следующим пунктам: 3.1. Этиология. Патогенез. Диагностика, лечение и профилактика врожденных заболеваний органов брюшной полости (желудочнокишечного тракта, печени и желчных путей, поджелудочной железы) и грудной клетки (легких, пищевода, плевры, средостения, диафрагмы); 3.8. Предоперационная подготовка и ведение послеоперационного периода.

Личный вклад соискателя ученой степени в исследования. Автор выполнил обзор литературных источников по теме диссертационного исследования. Принимал участие в систематизации различных данных, полученных в ходе исследования беременных пациенток с ОКХ, им самостоятельно выполнен анализ клинических, лучевых и инструментальных исследований. Принимал личное участие в ведении и лечении пациенток с ОКХ на фоне беременности, обработал, обобщил и проанализировал полученные результаты. Диссертант самостоятельно выполнил около 40%

представленных в диссертации операций. Автор самостоятельно осуществлял статистическую обработку всех полученных данных.

Апробация и реализация результатов. Научных работы были опубликованы в сборниках и материалах и доложены на научно-практической конференции молодых учёных и студентов ГОУ “ТГМУ имени Абуали ибни Сино” с международным участием (Душанбе 2022); сборнике статей первого международного медицинского конгресса государств Евразии (Душанбе 2022)

Получено 3 рационализаторских предложения: «Способ консервативного лечения билиарного сладжа и желчекаменной болезни в предкаменной стадии у беременных» №3467/R855, «Способ миниинвазивного лечения острого осложненного калькулезного холецистита у беременных» № 3465/R853, «Способ хирургического лечения острого калькулезного холецистита у беременных» № 3466/R854.

Основные результаты исследования внедрены в практику хирургических отделений ГУ «Городской центр скорой медицинской помощи» и ГУ «Комплекс здоровья “Истиклол”», г. Душанбе. Итоговые материалы работы используются в программе обучения при чтении лекций, проведении практических занятий по хирургии для студентов 4 и 6 курсов, клинических ординаторов, аспирантов.

Публикации по теме диссертации. По материалам диссертации опубликовано 5 научных работ, в том числе 3 - в изданиях, рекомендованных ВАК при Президенте РТ и ВАК РФ для публикации основных результатов диссертаций.

Структура и объем диссертации. Диссертация изложена на 153 страницах и состоит из введения, общей характеристики работы, обзора литературы, главы с описанием материала и методов исследования, 4 глав собственных исследований, заключения, выводов, практических рекомендаций. Библиографический указатель включает 264 источника, из которых 114 на русском и 150 на иностранных языках. Работа иллюстрирована 24 таблицами и 35 рисунками.

Глава 1. Современное состояние этиопатогенеза, диагностики и лечения острого калькулезного холецистита у беременных

Наблюдаемая в настоящее время тенденция к росту частоты встречаемости экстрагенитальных хирургических заболеваний у беременных негативно влияет на течение периода беременности, её исход, а также на частоту материнской смертности [23, 111, 204].

Данные последних лет показывают, что почти в 70% случаев у беременных женщин имеются хронические экстрагенитальные заболевания, которые в 86% случаев обостряются в различные сроки гестации [12, 20, 257]. Возникающие трудности при диагностике хирургического заболевания, связанные с возникновением некоторых анатомо-топографических изменений в период гестации, а также наблюдаемая разнообразность клинической картины при ургентной экстрагенитальной хирургической патологии (УЭХП) у данной категории пациенток способствуют тому, что выбор оптимальной тактики лечения становится сложным [10, 50, 117].

Было установлено, что при перинатальной смертности новорожденных в около 30% случаев у матерей обнаруживается ургентная экстрагенитальная хирургическая патология. В связи с этим, развитие УЭХП во время беременности имеет угрожающий характер для жизни как самой матери, так и плода [28, 55, 218-226].

Острый калькулезный холецистит, возникший вследствие желчекаменной болезни (ЖКБ), занимает вторую позицию в общей структуре хирургических заболеваний, встречаемых у беременных [15, 68, 82]. Установлено, что частота данного заболевания составляет 1 на 1000-2000 беременностей. Многие вопросы этиопатогенеза ОКХ при беременности известны, однако все еще имеются противоречивые и не до конца изученные механизмы камнеобразования у этого контингента больных.

1.1. Этиопатогенез желчекаменной болезни при беременности

К числу наиболее актуальных и малоисследованных вопросов при желчекаменной болезни (ЖКБ) относятся изучение патоморфологических и

клинических особенностей данной патологии во время беременности. Это обусловлено также и тем, что холецистэктомия, выполняемая по причине развития ЖКБ, по частоте выполняемых не по акушерским показаниям хирургических вмешательств у беременных уступает только аппендэктомии. Частота формирования холестериновых конкрементов и билиарного сладжа (начальной – докаменной - стадии желчекаменной болезни) в период гестации заметно увеличивается (особенно к концу срока беременности) и составляет 12 и 30% случаев, соответственно. При этом в 1-3% случаев у таких пациенток в течение первых 12 месяцев послеродового периода выполняются холецистэктомии в виду обострения клинической картины ЖКБ либо развития осложнений [118, 121, 144, 145, 147, 148].

Было установлено наличие прямой корреляционной связи между частотой развития ЖКБ и количеством беременностей и родов, вследствие чего можно предполагать, что в патогенезе развития данной патологии могут иметь место и гормональные факторы [32, 43]. В гестационном периоде наблюдается постепенный рост в организме женщины уровней эстрогенов и прогестерона, которые влияют на функциональную способность гепатобилиарной системы. Частота встречаемости у беременных начальной (докаменной) стадии желчекаменной болезни – билиарного сладжа (БС) – достигает до 3%. Постепенное исчезновение в послеродовом периоде билиарного сладжа и желчных камней наблюдается в 60% и 28% случаев, соответственно, что обусловлено нормализацией концентрации половых гормонов [42, 54, 119]. В процессе восстановления после родов и нормализации сократительной функции желчного пузыря наблюдается миграция микролитов и конкрементов из желчного пузыря в пузырный проток или общий желчный проток. Это может привести к развитию билиарной колики или других механических осложнений. Именно это обстоятельство, вероятно, лежит в основе факта, что у 1-3% женщин в течение первого года после родов проводится холецистэктомия [6, 52]. Учитывая, что в России ежегодно регистрируется около 2 миллионов

родов, по предварительным подсчетам, примерно у 20 000 женщин в послеродовом периоде потребуется холецистэктомия.

Многие авторы считают, что возникновение и развитие ЖКБ происходит по стадиям. В начальной стадии ЖКБ возникают физико-химические изменения желчи, как начальная стадия заболевания. Согласно принятой в 2002 году на III съезде Научной ассоциации российских гастроэнтерологов классификации ЖКБ, билиарный сладж является начальной стадией данного заболевания [49, 84].

I стадия – начальная или предкаменная

А. Густая неоднородная желчь.

Б. Образование билиарного сладжа:

- с появлением микролитов;
- с образованием замазкообразной желчи;
- с сочетанным образованием микролитов и замазкообразной желчи .

II стадия – образование желчных конкрементов

А. По расположению:

- в просвете желчного пузыря;
- в холедохе;
- в печеночных желчных путях;

Б. По общему числу камней:

- одиночные и множественные.

В. По составу:

- холестериновые, пигментные, смешанные.

Г. По клинической картине:

- латентное течение заболевания;
- появление клинических признаков заболевания;
- наличие болевого синдрома с признаками «желчной колики»;
- наличие диспепсических расстройств;
- течение заболевания под маской иных патологий.

III стадия ЖКБ - хроническая рецидивирующая форма калькулезного холецистита

IV стадия – развитие осложнений.

БС является предкаменной стадией ЖКБ, в зависимости от эхографических признаков его разделяют на 3 типа:

1. образование микролитов – взвеси частиц с повышенной эхогенностью, объединенных в единные или множественные смещаемые образования, диаметр которых составляет 4-5 мм, с отсутствием акустической тени, и обнаруживаемые в момент изменения положения тела больного;
2. появление замазкообразной желчи, которая характеризуется разнородной эхогенностью, наличием смещаемых сгустков различной плотности с отсутствием акустической тени от них либо, в некоторых случаях, с появлением некоторого ослабления позади сгустка;
3. комбинации микролитиаза и наличия замазкообразной желчи.

К числу наиболее значимых факторов, которые влияют на камнеобразование, относится прием лекарственных средств на основе эстрогенов [101]. В последнее время данный фактор стал приобретать высокую актуальность по причине широкого использования эстрогенов как в качестве контрацептивных средств, так и в качестве средств терапии различного рода акушерско-гинекологических заболеваний у женщин [4]. В патогенезе развития желчекаменной болезни наряду с эстрогенами большую роль играют и такие факторы риска, как возраст пациента, особенности питания, генетическая предрасположенность, метаболический синдром, избыточная масса тела и наличие сахарного диабета II типа.

В основе механизмов камнеобразования лежат два значимых фактора: нарушение нормального баланса в химическом составе желчи с увеличением концентрации в ней холестерина, а также расстройство моторно-эвакуаторной функции желчного пузыря, вследствие чего происходит застой в нем желчи. Половая принадлежность влияет на процессы, способствующие формированию желчных камней, преимущественно через действие женских половых гормонов,

таких как эстрогены и прогестерон. Именно эти гормоны играют ключевую роль в активации механизмов, приводящих к образованию камней в желчевыводящих путях у женщин репродуктивного возраста. Наблюдаемая корреляция между частотой желчекаменной болезни и общим числом беременностей и родов у женщин свидетельствует о том, что риск образования камней увеличивается в периоды интенсивной выработки половых гормонов [71, 108, 233].

Следует подчеркнуть, что упомянутая зависимость между риском формирования желчных камней и беременностью преимущественно характерна для молодых женщин во время гестационного периода. В более зрелом возрасте данная тенденция теряет свою актуальность [19, 234]. Кроме того, важно учитывать наложение факторов риска, связанных как с частотой беременностей, так и с возрастом на момент их наступления. Это указывает на комплексное воздействие как репродуктивной истории, так и возрастных изменений на вероятность развития желчекаменной болезни у женщин. Так, если у женщины до 25-летнего возраста рождается четверо детей, то риск формирования холестериновых конкрементов возрастает в 12 раз [27, 258].

Как уже отмечалось, в основе механизмов образования холестериновых конкрементов находятся процессы, которые способствуют увеличению концентрации холестерина в желчи и дисбалансу в ней химического состава. При расстройстве нормального баланса между концентрацией холестерина (ХС) и общим количеством стабилизирующих компонентов желчи возрастает вероятность кристаллизации и преципитации холестерина с образованием в последующем желчных камней. На расстройство нормального баланса в биохимическом составе желчи оказывает значительное влияние и нарушение сократительной способности желчного пузыря. При ослаблении сократительной функции желчного пузыря происходит застой в нем желчи, в результате чего происходит её концентрация, и, тем самым, кристаллизация холестерина с образованием в последующем желчных камней, даже если

изначально баланс в биохимическом составе желчи был не нарушенным [52, 53].

Дисхолия, характеризующаяся повышением концентрации холестерина в желчи, может быть вызвана несколькими факторами. С одной стороны, она может быть следствием увеличения синтеза холестерина в печени за счет активации процессов его биосинтеза, что приводит к повышению его уровня в крови. С другой стороны, дисхолия может быть обусловлена нарушениями в транспорте и метаболизме холестерина, вызванными генетическими особенностями, в частности, полиморфизмами в генах, ответственных за эти процессы. Наблюдаемое в норме коллоидное состояние желчи подвергается расстройству вследствие уменьшения концентрации в ней желчных кислот и фосфолипидов, которые способствуют растворению холестерина.

В период гестации в женском организме происходит постепенное увеличение концентрации женских половых гормонов, уровень которых достигает своего пика к концу сроков беременности. Эстрогены оказывают заметное влияние на все основные звенья метаболизма холестерина (биосинтез, процессы всасывания холестерина в кишечном тракте и его продукция с желчью). Ранее было установлено, что использование препаратов на основе эстрогенов у небеременных женщин приводит к увеличению выработки холестерина в печени на 40% [40, 125, 166, 236-241]. Печень, кроме того, что участвует в утилизации и обмене женских половых гормонов, также и сама является органом-мишенью для эстрогенов. В печени присутствуют специфические рецепторы для эстрогенов, обозначаемые как ER-альфа и ER-бета. Преимущественно метаболизм эстрогенов в печени осуществляется через взаимодействие гормонов с рецепторами ER-альфа, концентрация которых превосходит количество ER-бета почти в 50 раз [44, 152]. Повышение уровня эстрогенов ведет к активации экспрессии рецепторов ER-альфа, что, в свою очередь, стимулирует синтез холестерина из ацетил-коэнзима А за счет увеличения активности ГМГ-КоА-редуктазы (3-гидрокси-3-метилглутарил-коэнзим-А-редуктазы) — ключевого фермента, задействованного в процессе

биосинтеза холестерина [9, 150]. Усиление активности рецепторов ER-альфа ведет к повышению экспрессии мРНК транскрипционного фактора SREBP-2, который служит ключевым регулятором для генов, кодирующих ферменты, участвующие в биосинтезе холестерина [17]. В результате, SREBP-2 способствует увеличению экспрессии пяти ферментов, необходимых для синтеза холестерина: ГМГ-КоА-редуктазы, ГМГ-КоА-синтазы, фернезилдифосфат-синтазы, сквален-синтетазы и ланостерол-синтетазы [33, 264]. Рост количества холестерина в желчи обусловлен не только его повышенной продукцией в печени, но и усиленной абсорбцией в кишечнике. Повышение уровня эстрогенов приводит к интенсификации абсорбции холестерина в тонком кишечнике и обратному всасыванию холестерина, выделенного с желчью в просвет кишечника, особенно через активацию экспрессии интестинального транспортерного белка, аналогичного белку Ниманна-Пика С1 (NPC1L1), который участвует в абсорбции стеролов [83, 124, 149, 151, 167].

Эстрогены оказывают влияние и на изменение механизмов продукции желчных кислот (ЖК). Об этом свидетельствуют результаты ряда исследований [92], в которых было установлено, что у женщин в составе желчных кислот наблюдается превалирование хенодеоксихолевой кислоты (ХДХК), тогда как у мужчин наблюдается превалирование гидрофильной холевой кислоты (ХК). В пуле желчных кислот у женщин с желчекаменной болезнью наблюдается уменьшение концентрации хенодеоксихолевой кислоты и повышенная концентрация деоксихолевой кислоты [59, 105].

Применяемые в акушерской практике прогестерон и прогестины оказывают некоторое влияние на желудочно-кишечный тракт. Так, было установлено, что в гладкомышечных структурах кишечной стенки, пищевода и желчного пузыря имеются рецепторы к женскому гормону прогестерону [5, 49]. Прогестерон оказывает расслабляющее влияние не только на миометрий, но и гладкомышечные структуры желудочно-кишечного тракта. Под воздействием прогестерона происходит ослабление сократительного ответа со стороны

гладкой мускулатуры желчного пузыря при стимуляторном воздействии холецистокинина [13, 41, 121]. К концу сроков гестации гипотония желчного пузыря нарастает, что повышает риск нуклеации и кристаллизации холестерина.

Следовательно, повышение вероятности образования камней при беременности, а также при терапии с использованием препаратов, содержащих женские половые гормоны, обусловлено комплексным влиянием эстрогенов и прогестерона на биохимический состав желчи и функциональное состояние гладкомышечных структур желчного пузыря. Кроме того, к увеличению риска формирования камней в период беременности приводит изменение пищевых привычек с включением в рацион продуктов, богатых холестерином и углеводами [79, 100, 192-194, 251]. Повышенное употребление во время беременности высококалорийных продуктов способствует увеличению массы тела, доли жировой ткани и развитию инсулиноустойчивости, что, в свою очередь, приводит к повышению концентрации в желчи холестерина и нарушению моторно-эвакуаторной функции желчного пузыря, активируемой холецистокинином. Также отдельную роль в этих нарушениях могут играть и расстройства со стороны состава микробиоты, влияющей на процессы обмена желчных кислот и способствующей снижению их общего пула [47, 168-173, 242].

На моторную и сократительную функцию гладкой мускулатуры внутренних органов, в том числе желчных путей и пищеварительного тракта, непосредственное влияние оказывает вегетативная нервная система и гуморальные факторы, в том числе серотонин, мелатонин, гистамин, субстанция Р и ангиотензин.

В гуморальной регуляции моторно-эвакуаторной функции ЖП наряду с холецистокинином активно участвует APUD-система, которая вырабатывает серотонин и мелатонин.

Серотонин (5-гидроокситриптамин) является одним из наиболее ярких представителей пептидов, которые вырабатываются клетками эндо-

экзокриновой системы пищеварительного тракта, печенью и др. Мелатонин (5-метокси-N ацетил-триптамин) является производным серотонина, образующегося из поступающей с пищей аминокислоты триптофана. Мелатонин находится в энтерохромаффинных клетках (APUD), которые продуцируют его почти в 400 раз больше, чем клетки эпифиза. Основными источниками мелатонина, помимо пищеварительного тракта, также являются и печеночна ткань, клетки желчного пузыря, поджелудочной железы, надпочечников, яичники, эндометрий, плацента, воздухоносные пути, а также ряд форменных элементов крови [103, 147, 164].

При заболеваниях в брюшной полости и некоторых других состояниях (беременность) отмечается снижение регионарного кровотока в печени и желчном пузыре, способствующее уменьшению биологической активности клеток APUD-системы, в результате чего наблюдается снижение продукции ECL-клетками серотонина и мелатонина, которые играют важную роль в нормальной деятельности гладкомышечных структур и двигательной функции.

Дж.А. Абдуллозода [1] в своей диссертационной работе доказал, что при хроническом нарушении дуоденальной проходимости наблюдается количественное и качественное снижение уровня ECL-клеток двенадцатиперстной кишки при электронно-микроскопическом исследовании биоптатов ее слизистой. Это, в свою очередь, способствует снижению выброса серотонина ECL-клетками в кровь с последующим прогрессированием заболевания. В свою очередь, ХНДП в 17,4% случаев являлось причиной развития ЖКБ [14, 58, 99, 145].

Стоит отметить, что до настоящего времени не изучена детальная динамика содержания уровней серотонина и мелатонина в крови и желчи, а также в слизистой желчного пузыря у женщин в различные периоды беременности, а также их влияние на биохимический состав желчи.

1.2. Комплексная диагностика и лечение острого калькулезного холецистита при беременности

Клиническая картина при развитии острого калькулезного холецистита во время беременности зависит от выраженности функциональных нарушений в билиарном тракте, ослабления мышечного тонуса и двигательной функции желчного пузыря, желчных протоков и сфинктерного аппарата. Необходимо отметить, что в 70-90% случаев БС и ЖКБ у беременных характеризуются своим субклиническим течением. Согласно данным ряда исследований, наличие желчной колики у беременных женщин, страдающих холедохолитиазом и БС, наблюдается в 0,09-1,2% случаев [110, 135]. В случае обострения хронической формы ЖКБ с возникновением желчной колики отмечаются яркие клинические проявления патологии с характерными признаками, которые обусловлены транзиторной закупоркой конкрементами просвета пузырного протока либо холедоха, в результате чего возникает спазм гладкой мускулатуры и увеличение давления внутри желчных протоков. Боль у пациентов, как правило, локализуется в правой подреберной области и эпигастрии, менее часто ощущения боли возникают в левой подреберной зоне и могут иррадиировать в спину, область правой лопатки, между лопатками и в правое плечо. Клиническая картина также может включать тошноту, возникновение вкуса горечи во рту, метеоризм, рвоту с желчью, повышение температуры тела до субфебрильных значений и дискомфорт после употребления жирной пищи. При пальпации в правой подреберной зоне наблюдается усиление болевых ощущений. Специфические симптомы острого калькулезного холецистита, такие как симптомы Ортнера, Мерфи и Мюсси, обычно выявляются в первом полугодии беременности. Однако в III триместре из-за увеличенного объема живота и матки эти признаки почти невозможно определить [74, 133, 144, 196-203].

Задержка в госпитализации после появления первых симптомов заболевания и, соответственно, отсрочка начала специализированного лечения

ведет к повышенному риску распространения воспалительного процесса на структуры, находящиеся в непосредственной близости от патологического очага. Это может привести к образованию околопузырного инфильтрата, перфорации желчного пузыря, генерализованному перитониту и сепсису. Вследствие данных осложнений увеличивается вероятность развития внутриутробной гипоксии плода, преждевременных родов, а также материнской летальности [37, 134, 139].

Ведущим методом диагностики ОКХ и БС у беременных служит трансабдоминальное УЗИ. По данным большинства авторов применение УЗИ у беременных не является опасным и характеризуется высокой информативностью [46, 81, 122, 132, 154, 174]. Для диагностики предкаменной стадии ЖКБ большое значение имеет изучение сократительной способности желчного пузыря и сфинктерного аппарата, расстройство которых является одним из наиболее значимых факторов в механизме развития желчекаменной болезни. С целью определения стадии данного заболевания широко используется и КТ-исследование желчного пузыря с изучением денситометрических показателей желчи.

Проведение комплексного УЗИ при беременности считается методом выбора в диагностике острого калькулезного холецистита и его осложненных форм, что позволяет исключить необходимость применения рентгенологического исследования и его неблагоприятного воздействия как на матку, так и на плод. Исследования показывают, что чувствительность ультразвукового обследования в выявлении аномалий желчного пузыря составляет 95-98%. Этот метод является золотым стандартом в диагностике острого калькулезного холецистита, позволяя обнаруживать камни в желчном пузыре, размеры которых превосходят 2 мм. [25]. УЗ-признаками данной патологии являются:

- обнаружение конкрементов в желчном пузыре;
- увеличение толщины пузырной стенки (более 3 мм);

- обнаружение УЗ-признака Мерфи: повышенная местная чувствительность при воздействии УЗ-датчика в проекции локализации желчного пузыря [11, 36].

В основе развития ОКХ лежит нескольких причин, среди них основной является наличие ЖКБ, на фоне которой происходит бактериальное инфицирование [69, 123, 141, 244]. Чаще всего, как отмечают большинство ученых, ОКХ возникает вследствие развития острого обтурационного холецистита, то есть в результате закупорки просвета пузырного протока камнем, слизистой пробкой либо вследствие прогрессирования отека [73].

В результате обтурации пузырного протока увеличивается давление в желчном пузыре, что приводит к возникновению в нем деструктивных изменений. Под термином «желчная гипертензия» понимаются все варианты осложнения холецистита [62, 136]. Большую проблему представляет сложность прогнозирования патологии: увеличение внутрипузырного давления может прогрессировать, инфицирование на начальных стадиях может остаться незамеченным и т.д. [22, 126-128, 259]. Особое значение в прогрессировании патологических изменений при остром калькулезном холецистите имеет состояние бактериальной флоры в желчном пузыре [39]. Нарушение желчеоттока, вызванное обструкцией или в результате развития сосудистой ишемии, способствует активному размножению как патогенных, так и условно-патогенных микроорганизмов.

Таким образом, возникновение деструктивных процессов при ОКХ у беременных заболевание приводит к развитию синдрома эндогенной интоксикации. Степень выраженности эндотоксемии напрямую зависит от глубины морфологических изменений в пузырной стенке [76, 130]. Для выявления деструктивных форм ОКХ эффективно использовать исследование уровня белков острой фазы воспаления (С-реактивного белка) и лактата крови [61, 91].

При лечении ОКХ во время беременности первоначально проводится консервативная терапия с использованием инфузионных средств, антибиотиков и спазмолитиков. По данным М.О. Othman et al. [142], вероятность повторного

развития ОКХ после проведения консервативной терапии достигает 92% в первые три месяца гестационного периода, 64% - в середине срока беременности и 44% в последние три месяца срока беременности. Как отмечают Н. Yilmaz. et al. [129, 138, 260, 263], у беременных женщин, получавших консервативное лечение, общее число преждевременных родов было выше, чем у беременных, подвергшихся хирургическому лечению.

Выбор наиболее патогенетически обоснованного метода хирургического лечения ОКХ у беременных при неэффективности комплексной консервативной терапии весьма актуален. Для решения вопроса о методе хирургического лечения ОКХ японскими учеными (М.О. Othman et al., 2012) предложена классификация тяжести ОКХ с учетом следующих критериев:

1. легкая степень ОКХ – отсутствие признаков, характерных для более тяжелых форм заболевания, отсутствие функциональных нарушений органов;
2. среднетяжелая степень ОКХ – обнаружение одного или более из следующих признаков: увеличение уровня лейкоцитов в крови свыше $18 \times 10^9/\text{л}$, пальпационно определяемый желчный пузырь, продолжительность заболевания более трех суток, выявление признаков локального воспаления, а также наличие гангренозного или эмфизематозного холецистита;
3. Тяжелая степень ОКХ определяется появлением одного или более признаков функциональных расстройств:
 - в органах сердечно-сосудистой системы (понижение артериального давления, требующее использования допамина в дозировке 5 мг или более на 1 кг массы тела пациента в минуту, или применения добутамина в любых дозах);
 - в органах нервно-регуляторной системы (расстройство сознания);
 - в органах дыхания (показатели $\text{PaO}_2/\text{FiO}_2$ ниже 300);
 - в органах мочевыделительной системы (снижение диуреза, увеличение концентрации креатинина выше $176,8 \text{ мкмоль/л}$);
 - печени (увеличение показателя протромбинового времени выше 1,5);

- гематологическая дисфункция (снижение уровня тромбоцитов ниже $100 \times 10^9/\text{л}$).

С.В. Доброквашин и соавт. (2013), а также В.Т. Ивашкин и соавт. (2014) с целью экспресс-диагностики гнойно-деструктивных форм острого калькулезного холецистита предлагают использовать 3 группы признаков:

I группа – наличие признаков обтурации желчного пузыря: пальпаторно определяемый болезненный желчный пузырь. Наличие УЗ-признаков обтурационной формы холецистита: вклиненный в шейку пузыря камень, наличие позитивного симптома Мерфи, отсутствие деформации желчного пузыря во время проведения пальпации под УЗ-мониторингом, увеличение толщины пузырной стенки свыше 4 мм, обнаружение сдвоенного контура желчного пузыря, эхогенность содержимое пузыря имеет различный характер;

II группа – наличие признаков перитонита: напряжение мышц передней стенки живота, положительные симптомы Менделя и Щеткина-Блюмберга;

III группа – увеличение количества лейкоцитов свыше $10 \times 10^9/\text{л}$;

Авторы указывают, что при обнаружении даже лишь одного из вышеперечисленных признаков стоит подозревать наличие гнойно-деструктивных изменений в желчном пузыре. Рефрактерность к консервативной терапии, наличие деструктивных форм и экстрапузырных осложнений являются показанием к оперативному вмешательству.

В течение последних десятилетий подходы к оперативному лечению ОКХ во время беременности подверглись изменению. В прошлом результаты выполнения холецистэктомии у данной категории больных нельзя было считать удовлетворительными по причине большого числа случаев самопроизвольных абортов (в случае выполнения хирургического вмешательства в первом триместре гестационного периода). Однако усовершенствование способов оперативного лечения и анестезиологического пособия позволило улучшить эти результаты и снизить риск развития осложнений как со стороны матери, так и со стороны плода [18, 24, 131, 140, 191, 195, 245-249].

Некоторые специалисты отдают предпочтение лапароскопическим методам холецистэктомии при беременности [34, 96, 115]. По литературным данным при проведении лапароскопических хирургических вмешательств в первом триместре гестационного периода не наблюдаются неблагоприятные последствия для плода. В то же время, по мере возможности следует избегать применения оперативного лечения в данные сроки беременности по причине повышенного риска возникновения самопроизвольного выкидыша [57, 95, 137, 261]. А при проведении холецистэктомии на поздних сроках гестации могут возникнуть некоторые технические трудности, обусловленные большими размерами матки. Наиболее оптимальным для проведения оперативного вмешательства считается второй триместр гестационного периода. Авторы отмечают, что при выполнении холецистэктомии на данном сроке гестации ниже частота возникновения осложнений со стороны плода [63, 70, 148].

Некоторые ученые при хирургических вмешательствах во II и III триместрах гестационного периода предлагают использовать чрескожные способы декомпрессии желчного пузыря, а именно, выполнять перкутанную чреспеченочную микрохолецистостомию под УЗ-мониторингом [97]. Данное вмешательство позволяет произвести оптимальную билиарную декомпрессию с минимальным риском возникновения осложнений при ОКХ у беременных, а его результаты показали хорошую эффективность [77, 102, 107, 143].

По данным ряда авторов [21, 64], чаще всего причинами оперативного вмешательства в области печени и поджелудочной железы у беременных являются: рецидивирующая форма желчекаменной болезни с повторным возникновением приступов печеночной колики (в 70% случаев), острый холецистит (в 20% случаев), холелитиаз (в 7% случаев), а также развитие острого билиарного панкреатита [45, 157-149].

Одни авторы считают, что у беременных с ОКХ после эхоконтролируемых декомпрессивных вмешательств холецистэктомию следует производить после родов, тогда как другие исследователи [51, 66-67] полагают, что в начальных и поздних сроках гестации хирургические вмешательства при

ОКХ должны начинаться с применением миниинвазивных технологий - эндоскопические либо перкутанные вмешательства [88, 98, 120]. В случае развития острого калькулезного холецистита во II триместре гестационного периода, то есть на фоне завершеного органогенеза плода, холецистэктомию целесообразнее выполнять лапароскопическими методами, при этом рекомендуется поддерживать давление в абдоминальной полости на уровне 12 мм.рт.ст. во избежание развития гипоксии плода [2, 78, 106, 112].

В ситуациях, когда у женщин с желчнокаменной болезнью (ЖКБ) наблюдаются частые обострения заболевания, эпизоды желчной колики и одновременное присутствие панкреатита, рекомендуется проведение холецистэктомии до момента наступления беременности. В случаях, когда беременность уже наступила, может быть рекомендовано прерывание беременности на ранних сроках [85, 155]. При этом обнаружение во время беременности признаков ЖКБ нельзя считать показанием к прерыванию беременности. В случае развития ЖКБ при доношенной беременности в первую очередь следует выполнить родоразрешение, а затем произвести холецистэктомию [107, 114].

В некоторых исследованиях [94, 109, 175-181, 183-189] показана эффективность и безопасность при проведении симультанных хирургических вмешательств кесарева сечения и холецистэктомии, которые позволяют избежать необходимость выполнения после родов холецистэктомии. В литературных источниках можно встретить единичные сообщения о результатах проведения в III триместре гестационного периода симультанных хирургических вмешательств - кесарева сечения и холецистэктомии по причине развития у беременных ОКХ. В случае появления противопоказаний для выполнения операций по поводу ОКХ у беременных рекомендуется выполнение ЧМХС с дренирующими вмешательствами на желчном пузыре, которые, прежде всего, показаны в случае установления высокого риска при выполнении холецистэктомии в виду наличия сложных форм сопутствующих

заболеваний и повышенного риска возникновения акушерских осложнений [60, 93, 113, 262].

Таким образом, при наступлении беременности повышается риск развития ОКХ и различного рода его осложнений, при которых возникает необходимость выполнения оперативного вмешательства. По этой причине профилактика образования желчных камней при беременности и разработка дифференцированных патогенетически обоснованных миниинвазивных методов лечения ОКХ в зависимости от сроков беременности являются весьма актуальными.

Глава 2. Материал и методы исследования

Настоящее исследование основано на проведении проспективного изучения результатов наблюдения и лечения пациенток с ОКХ в различные периоды беременности, среди 120 беременных женщин, которые поступили в клинические учреждения, являющиеся базами кафедр акушерства и гинекологии №1 и хирургических болезней №1 ГОУ «ТГМУ имени Абуали ибни Сино». на базах ГУ «Комплекс здоровья “Истиклол”» и ГУ ГЦСМП г. Душанбе.

2.1. Характеристика материала

Для включения в настоящее исследование наблюдаемых женщин были установлены следующие критерии:

- наличие беременности;
- пациентки в возрастной категории 17 – 45 лет;
- верифицированный диагноз «острый калькулёзный холецистит» и «билиарный сладж».

Критериями для исключения наблюдаемых женщин из данного исследования были:

- Беременность на фоне сложной экстрагенитальной патологии, такой как сердечно-сосудистые патологии, опухолевые заболевания и аутоиммунные расстройства;
- Присутствие синдрома эндогенной интоксикации, причиной которого не является острый калькулёзный холецистит (например, острый гестационный пиелонефрит с нарушениями мочевыводящей функции, карбункул почки, поздние токсикозы разной степени тяжести);
- Аномалии развития сердца и крупных сосудов;
- Зачатие ребенка с использованием методов экстракорпорального оплодотворения или других вспомогательных репродуктивных технологий;
- Многоплодная беременность.

Все наблюдаемые женщины были разделены на 2 отдельные группы:

- в первую (или основную) группу вошли 70 женщин, у которых острый калькулёзный холецистит развился в различные сроки гестационного периода, у которых для выбора патогенетически обоснованного метода лечения придерживались дифференцированной хирургической тактики с применением современных миниинвазивных технологий;

- во 2-ю группу (сравнения) вошли 50 беременных, при лечении которых придерживались общепринятой существующей хирургической тактики с применением традиционных операций.

Возраст беременных женщин в основной группе в среднем составлял $29,8 \pm 7,9$ лет, в $31,2 \pm 8,3$ года. Две группы наблюдаемых пациенток были сопоставимы по таким параметрам, как возраст, количество сопутствующих соматических и акушерско-гинекологических заболеваний, что обеспечивало корректное сравнение результатов исследования между группами.

Пациентки с ОКХ были распределены по срокам беременности (таблица 2.1).

Таблица 2.1. - Распределение пациенток с ОКХ в зависимости от триместра беременности (n=120)

Срок беременности	Основная группа (n=70)		Контрольная группа (n=50)		Всего	
	абс.	%	абс.	%	абс.	%
I триместр	25	20,8	16	32,0	41	34,2
II триместр	35	29,2	18	15,0	53	44,2
III триместр	10	8,3	16	13,3	26	21,6
Всего	70	58,3	50	41,7	120	100,0

Примечание: * $p < 0,05$ при сравнении между группами (по критерию χ^2)

Пациенток с ОКХ в I триместре всего было 41 (34,2%): основной (n=25) и контрольной (n=16) групп, во II триместре – 53 (44,2%): основной группы – 35

(29,2%), контрольной – 18 (15,0%); в III триместре - 26 (21,6%) пациенток: основной группы – 10 (8,3%), контрольной – 16 (13,3%).

При анализе акушерских анамнестических данных у беременных обеих групп было установлено, что первые роды в основной группе пациенток были отмечены в 32 (26,7%) случаях, а во второй группе - в 23 (19,2%) случаях. Доли повторно рожавших составили 38 (31,7%) и 27 (22,5%) соответственно. Невынашивание беременности (наличие в анамнезе самопроизвольных выкидышей, случаев неразвивающейся беременности, а также наличие преждевременных родов) было отмечено у 14 (11,7%) женщин из первой группы и у 10 (8,3%) женщин из второй группы (таблица 2.2).

Таблица 2. 2. - Акушерско-гинекологический анамнез беременных с ОКХ, абс (%)

Заболевание	Основная группа (n=70)	Контрольная группа (n=50)	p
Невынашивание беременности (самопроизвольные выкидыши, неразвивающаяся беременность, преждевременные роды)	14 (20,0%)	10 (20,0%)	>0,05
Интранатальная гибель плода	2 (2,8%)	3 (6,0%)	>0,05
Аntenатальная гибель плода	3 (4,2%)	11 (22,0%)	>0,05
Внематочная беременность	3 (4,2%)	3 (6,0%)	>0,05
Кесарево сечение в анамнезе	1 (1,4%)	2 (4,0%)	>0,05
Миома матки	2 (2,8%)	2 (4,0%)	>0,05
Хронический сальпингофорит	6 (8,6%)	5 (10,0%)	>0,05

Примечание: p – статистическая значимость различия показателей между группами (по точному критерию Фишера)

Гибель плода в интранатальном периоде среди наблюдаемых беременных из первой группы была отмечена в 2 (2,8%) случаях, а среди женщин второй группы в 3 (6,0%) случаях. Антенатальная гибель плода в контрольной группе

имелась у 11 (22,0%), в основной – у 3 (4,2%). У 6 пациенток основной (n=3) и контрольной (n=3) групп в анамнезе отмечалась внематочная беременность. Неоднократные кесарева сечения (двух, трёхкратные) были произведены у 1 женщины из основной и у 2 женщин из контрольной группы. В 4 случаях у пациенток основной (n=2) и контрольной (n=2) группы была ранее выполнена консервативная миомэктомия. Хронический сальпингоофорит выявлен у 6 (8,6%) пациенток основной и 5 (10,0%) контрольной группы.

В общей структуре встречаемых сопутствующих заболеваний наблюдалось превалирование случаев варикозного расширения вен нижних конечностей; у 12 (10%) женщин из основной группы и у 14 (11,7%) женщин из контрольной группы. На долю ожирения I и II степени приходилось 8 (6,7%) случаев среди беременных их первой группы и 6 (5%) случаев среди беременных из второй группы. Реже - в 4 (3,3%) случаях - обнаруживалась пупочная грыжа у пациенток контрольной и у 2 (1,6%) - основной групп.

Для выбора дифференцированной хирургической тактики при лечении беременных женщин с ОКХ в зависимости от сроков беременности пациентки были распределены согласно стадии ЖКБ (таблица 2.3).

Таблица 2.3. - Распределение пациенток с ЖКБ в зависимости от сроков беременности и стадии заболевания

Стадия ЖКБ	Срок беременности							
	I триместр		II триместр		III триместр		Всего	
	абс	%	абс	%	абс	%	абс	%
I стадия	10	8,3	8	6,7	3	2,5	21	17,5
II стадия	12	10,0	23	19,1	14	11,7	49	40,8
III стадия	16	13,3	14	11,7	16	13,3	46	38,4
IV стадия	2	1,7	2	1,7	0	0,0	4	3,3
Всего	40	33,3	47	39,2	33	27,5	120	100,0

Так, в I триместре беременности пациенток с ЖКБ I стадии было 10 (8,3%), во втором триместре - 8 (6,7%) и в III триместре – 3 (2,5%) – всего 21 (17,5%) пациентка. Во второй стадии ЖКБ всего было 49 (40,8%) пациенток. При этом в I триместре -12 (10,0%), во II триместре - 23 (19,1%) и в III триместре - 14 (11,7%) больных. При ЖКБ III стадии, имеющей место у 46 (38,8%) больных, в I триместре находились 16 (13,3%), во втором – 14 (11,7%) и в III – 16 (13,3%) пациенток. Небольшую группу (n=4) составили пациентки с ЖКБ IV стадии – 4 (3,3%): в I – 2 (1,65%), во II – 2 (1,65%) триместрах беременности. В целом, в I триместре беременности пациенток с ЖКБ было 40 (33,3%), во II триместре – 47 (39,2%) и в III – 33 (27,5%) пациентки. Из 120 больных с ОКХ в различные сроки беременности в 21 наблюдении у пациенток основной (n=15) и контрольной (n=6) групп при ЖКБ I стадии проводилось комплексное консервативное лечение. В 22 (18,3%) случаях при ОКХ у пациенток основной (n=14) и контрольной (n=10) групп при ЖКБ II и III стадий также были купированы приступы ОКХ и больные оперированы после родов.

В urgentном и отсроченном порядке всего оперировано 75 пациенток, среди них основной (n=41) и контрольной (n=34) групп.

По данным комплексного УЗИ, оперативных вмешательств и патологических исследований удаленных желчных пузырей определена структура морфологических форм ОКХ у 75 (62,5%) женщин на различных сроках беременности (таблица 2.4).

Таблица 2.4. - Структура морфологических форм ОКХ у пациенток с различными сроками беременности (n=75)

Характер морфологич-х изменений в желчном пузыре	Основная группа (n=41)		Контрольная группа (n=34)		Всего	
	абс	%	абс	%	абс	%
Катаральный	4	9,8	7	20,6	11	14,7
Флегмонозный	32	78,0	16	47,1**	48	64
Гангренозный	5	12,2	11	32,4*	16	21,3

Примечание: *p<0,05, **p<0,01 - при сравнении между группами (по критерию χ^2)

Как видно, в 11 (14,7%) случаях морфологически имел место катаральный ОКХ, в 48 (64,0%) - флегмонозный и в 16 (21,3%) - гангренозный. Среди осложнений ОКХ встречались также перивезикулярный инфильтрат (n=2) и перивезикулярный абсцесс (n=2).

Пациентки с ОКХ на различных сроках беременности были распределены по тяжести острого холецистита согласно классификации Hirota et al. (2007) (таблица 2.5).

Таблица 2.5. - Распределение пациенток с ОКХ на различных сроках беременности по Hirota M. (2007), абс (%)

Степень тяжесть ОКХ	Основная группа (n=70)	Контрольная группа (n=50)	Всего
Легкая степень	29 (24,2%)	16 (13,3%)	45 (37,5%)
Средняя степень	41 (34,2%)	34 (28,3%)	75 (62,5%)
Тяжелая степень	0 (0,0%)	0 (0,0%)	0 (0,0%)

Примечание: $p > 0,05$ при сравнении между группами (по критерию χ^2)

Как видно, легкая степень ОКХ у беременных имела место в 45 (37,5%) случаях: у 29 (24,2%) пациенток основной группы и 16 (13,3%) контрольной. Среднетяжелая степень ОКХ (увеличение количества лейкоцитов выше $16 \times 10^9/\text{л}$, определяемый при пальпации желчный пузырь, обнаружение клинических признаков локального воспаления, давность заболевания от момента его начала более суток с наличие экстрапузырных осложнений) имела место у 75 (62,5%) пациенток: основной группы – 41 (34,2%), контрольной группы – 34 (28,3%).

Все беременные женщины с ОКХ с различными сроками гестационного периода в зависимости от общего их состояния, тяжести имеющихся сопутствующих патологий, а также в зависимости от риска операционного вмешательства и анестезиологического пособия были разделены на классы

согласно классификации ASA (American society of Anesthesiologists) (таблица 2.6).

У 71 (59,2%) пациентки: в первой группе – у 42 (60,0%) и во второй группе – у 29 (58,0%), имелся класс I без системных заболеваний. В 29 (24,2%) случаях: 18 (25,7%) пациенток основной и 11 (22,0%) контрольной групп отмечались компенсированные системные патологии, которые не оказывали значимого ограничивающего влияния на физическую и социальную активность пациентки (класс II). 20 (16,7%) пациенток основной (n=10) и контрольной (n=10) группы были отнесены к классу III. Больные с риском анестезии IV и V классов в исследуемых группах не обнаружены.

Таблица 2.6. - Распределение пациенток с ОКХ с различными сроками беременности согласно шкале ASA, абс (%)

Класс пациенток	Основная группа (n=70)	Контрольная группа (n=50)	Всего
I	42 (60,0%)	29 (58,0%)	71 (59,2%)
II	18 (25,7%)	11 (22,0%)	29 (24,2%)
III	10 (14,3%)	10 (20,0%)	20 (16,7%)
IV	0 (0,0%)	0 (0,0%)	0 (0,0%)
V	0 (0,0%)	0 (0,0%)	0 (0,0%)

Примечание: $p > 0,05$ при сравнении между группами (по критерию χ^2)

Таким образом, при сравнительном анализе исследуемых групп пациентки сопоставимы практически по всем параметрам перед лечением.

2.2. Методы исследования

Для выбора дифференцированной миниинвазивной хирургической тактики и изучения патологических механизмов камнеобразования у беременных женщин необходимо проведение специальных клинико-

лабораторно-биохимических, лучевых и инструментальных методов исследования.

Для диагностики ОКХ и патогенетических механизмов камнеобразования у беременных женщин пациенткам проводили комплексное клинико-лабораторное и биохимическое исследование крови в лаборатории ГУ «Комплекс здоровья “Истиклол”» в диагностическом отделении (зав. к.м.н. З.Д. Алиева). Лабораторные исследования включали определение показателей содержания белков и липидного обмена. Уровень билирубина определяли по Иендерашку, аланинаминотрансферазу и аспартаттрансаминазу - по Райтмонду и Френкелю. Уровень эндотоксемии определяли по показателям содержания в крови молекул средней массы (МСМ) путем применения экстракционно-спектрофотометрического метода в усовершенствовании Н.И. Габриэляна и коллег (1985), а также по уровню содержания в сывороточной крови С-реактивного белка (СРБ) с использованием гель-хроматографического способа определения на сефадексе С-25 (шведского производства «Pharmacia») и с детальным изучением в дальнейшем элиминируемых веществ с помощью способа прямой спектрофотометрии в волновой длиной в 210 нм. Показатели гипоксии у пациенток с деструктивным холециститом определяли по уровню лактата крови методом фотоколметрии с оксидазной (норма $1,37 \pm 0,04$ ммоль/г) реакцией с использованием портативного оборудования Accutrend Plus (швейцарской фирмы Roche Diagnostics) и с помощью оригинальных тест-полосок Accutrend Lactat.

Исследование показателей содержания серотонина (5-гидрокситриптамина) в сывороточной крови выполнялось путем флуорометрии с проведением реакции с офталевым диальдегидом (Камышников В.С., 2000). Для определения серотонина в слизистой желчного пузыря использовали люминесцентно-гистохимический метод Фалька и Хилларина в модификации Е.М. Крохиной (1969). Содержание серотонина в крови в норме составляет $0,8 \pm 0,13$ мкмоль/л. Кроме этого, концентрацию серотонина в сыворотке крови

определяли с помощью проведения жидкостной хроматографии (нормальные значения составляют $132,4 \pm 5,9$ нг/мл).

Для изучения уровня мелатонина в крови и желчи использовали реагенты: мелатонин (Sigma > 98%, мелатонин-d3). Количественный анализ уровня содержания мелатонина в сывороточной крови и в составе желчи проводился с применением высокоэффективной хромато-масс-спектрометрии с линейной ионной ловушкой А.В. SciexQTrap-5500. В норме уровень мелатонина в крови $8,7 \pm 5,1$ нг/мл, в желчи – $5,2 \pm 3,7$ нг/мл.

Во всех случаях у наблюдаемых беременных в различные сроки гестационного периода исследовались уровни содержания липидов в сывороточной крови. Уровень содержания холестерина (ХС) сывороточной крови исследовали с применением ферментативного способа, в утреннее время и на голодный желудок. При исследовании уровня содержания в сывороточной крови липопротеидов высокой плотности (ХС-ЛПВП), а также триглицеридов (ТГ) применялся количественный способ колориметрической фотометрии. Уровни содержания липопротеидов низкой плотности (ХС-ЛПНП) исследовались по формуле Friedwald:

$$\text{ХС-ЛПНП/ммоль/л} = \text{ОХ-ХС-ЛПВП} - (0,45 \times \text{ТГ})$$

Вариант дислипидемии устанавливался согласно классификации ВОЗ, в основе которой лежит классификация Фредриксона. Атерогенный вариант дислипидемии устанавливался при исследовании уровней содержания в сывороточной крови общего холестерина и триглицеридов. В случае обнаружения даже незначительного увеличения уровней содержания в крови холестерина (выше 5,0 ммоль/л, или выше 190 мг/дл), ТГ (выше 2,0 ммоль/л или выше 180 мг/дл) либо при их сочетанном увеличении исследовались и показатели содержания в крови высокоплотных липопротеидов, учитывая, что их нормальные показатели составляют 1 ммоль/л или 39 мг/дл, так как это данные изменения считаются фактором атерогенности.

Изучение липидного спектра желчи выполнялось путем исследования образцов пузырьной порции желчи у 10 беременных женщин с ЖКБ I стадии.

Желчь для проведения анализа забиралась во время проведения холецистэктомии. Общая концентрация в желчи желчных кислот (ЖК), фосфолипидов (ФЛ), холестерина и билирубина исследовалась с помощью спектрофотометрии.

Всем пациенткам проводилось УЗИ печени, желчного пузыря и поджелудочной железы традиционным способом с использованием УЗ-оборудования «Хario™ 200» японского производства Toshiba Medical Systems Corp. (вместе с врачом Пайковым И.) Исследование выполнялось в утреннее время на голодный желудок, беременные располагались лежа на спине и на левой боковой позиции. Во время визуализации желчного пузыря изучались его форма, размеры, границы, состояние стенок пузыря, характер гомогенности содержимого. В норме длина желчного пузыря (ЖП) составляет не более 8 см, а его ширина не превышает 3 см. Объем желчного пузыря в среднем варьирует в пределах 20-40 см³. Данный показатель определяли с исследованием в двух проекциях и с применением загруженной в УЗ-оборудовании специальной программы, предназначенной для вычисления объема. Толщина стенки пузыря в норме не превышает 3 мм. Полость желчного пузыря в нормальных условиях, как правило, свободна от ЭХО-сигналов. Наличие застойных явлений в двенадцатиперстной кишке определяли по обнаружению содержимого в дуоденуме при пустом желудке. При наличии дуоденостаза наблюдается увеличение диаметра двенадцатиперстной кишки свыше 2 см, а также медленное продвижение по кишечнику содержимого (свыше 40 см) после употребления жидкости. В ряде случаев увеличенная в диаметре двенадцатиперстная кишка определяется при проведении исследования натощак. Наличие дуодено-гастрального рефлюкса диагностировали в случае определения давления маятникообразного характера из дуоденума в желудок.

- 1-й вариант билиарного сладжа (БС) – наличие взвеси мелких частиц с повышенной эхогенностью, которые изменяют свое положение во время переворачивания пациента, и не имеют акустической тени;

- 2-й вариант билиарного сладжа – обнаружение уровня замазкообразной (эхоположительной) желчи со слабой подвижностью: отмечается расслоение желчи на эхоотрицательную и эхоположительную (замазкообразную) функции с отсутствием акустических теней;
- 3-й вариант билиарного сладжа – определяется замазкообразная желчь с наличием подвижных и/либо неподвижных сгустков с отсутствием акустической тени (рисунок 2.1).

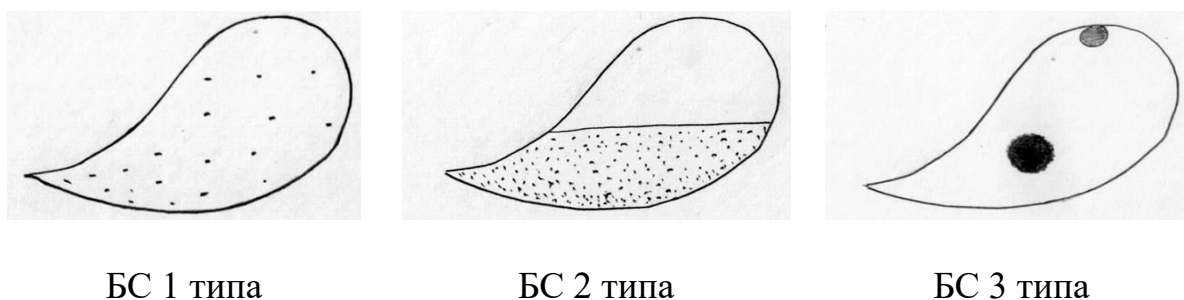


Рисунок 2.1. - Эхографические типы БС

Оценка сократительной способности ЖП проводилась путем изучения исходного объема пузыря на пустой желудок (V1) и изучения объема ЖП после принятия желчегонного завтрака спустя 15 минут (V2) и спустя полчаса (V3). Для этого пациентам назначался раствор сорбита в дозировке 20 г на 100 мл воды. Показатели оценки эвакуаторной функции желчного пузыря вычислялись по следующей формуле:

Объем выделенной желчи в см³ (ОВЖ) / первоначальный объем желчного пузыря (см³)×100%.

Первый показатель (ОВЖ) вычисляли путем вычитания результатов определения конечного объема желчного пузыря от первоначального его объема. Сократительная функция (СФ) ЖП считалась нормальной, если показатель коэффициента опорожнения желчного пузыря спустя полчаса после принятия желчегонного завтрака составлял 50-70% относительно исходного объема; если этот показатель составляли менее 50%, то СФ считалась

ослабленной; если же данный показатель составлял выше 70%, то СФ считалась усиленной.

УЗИ с доплерографией проводили всем пациенткам (n=70) основной группы на момент госпитализации в стационар, в различные сроки пребывания в стационаре и во время повторного поступления. С целью изучения состояния плода, а также с целью определения состояния маточно-плацентарного и фетоплацентарного кровообращения выполнялось фетометрическое и плацентографическое исследование, а также двухмерное сканирование органов малого таза. В ходе оценки степени зрелости плаценты в зависимости от срока беременности использовалась специализированная шкала, разработанная Сендоровой И.С. и Марковой И.О. (2005 г.), которая определяет 0 степень зрелости как соответствующую сроку до 30 недель гестации, I степень зрелости относится к периоду от 30 до 32 недель, II степень зрелости соответствует интервалу 34-36 недель беременности, в то время как III степень зрелости назначается для срока 37-38 недель гестации.

Для определения общего объема околоплодных вод применялся амниотический индекс согласно методике Phelan J. и соавт. (1987 г.). Показатели данного индекса менее 5 перцентилей указывали на наличие «маловодия», тогда как значения выше 95 перцентилей говорили о «многоводии».

Морфологическое исследование тканей удаленного желчного пузыря выполнялось в отделении патанатомии ГУ «Медицинский комплекс “Истиклол”». Видеолапароскопию проводили на аппарате «Karl Storz» (Германия) совместно с к.м.н. Рахмоновым Ш.Д.

2.3. Статистическая обработка полученных результатов

Статистический анализ данных проводился с помощью программного обеспечения «Statistica 10,0». Количественные данные представлены в форме среднего арифметического значения (M) и стандартной ошибки среднего (m).

Для проверки соответствия распределения выборок нормальному закону применялись критерии Шапиро-Уилка и Колмогорова-Смирнова. В случае парных сравнений количественных показателей между независимыми группами использовался U-критерий Манна-Уитни, для сравнения показателей внутри одной и той же группы применялся T-критерий Уилкоксона. Для анализа различий между несколькими независимыми группами использовался H-критерий Крускала-Уоллиса. Сравнения между группами по качественным показателям проводились с использованием критерия χ^2 , включая поправку Йетса для небольших выборок и точный критерий Фишера.

Различия между группами считались статистически значимыми при значении $p < 0,05$.

Глава 3. Комплексная диагностика острого калькулезного холецистита у женщин на различных сроках беременности

На современном этапе развития билиарной хирургии вопросы комплексной диагностики ОКХ и его осложнений не представляют значительных затруднений. Тем не менее, вопросы диагностики ОКХ у женщин на различных сроках беременности представляют значительные сложности, что требует всестороннего комплексного изучения.

Особое значение в диагностике ОКХ у беременных имеют особенности клинических проявлений заболевания и результаты клинико-лабораторных, лучевых и инструментальных методов исследования.

3.1. Особенности клинических проявлений острого калькулезного холецистита при беременности

Клинические проявления острого калькулезного холецистита (ОКХ) у беременных в большинстве случаев были связаны с дисфункциональными нарушениями в работе билиарного тракта. Эти нарушения прежде всего проявлялись в виде изменений тонуса и моторики как самого желчного пузыря, так и желчевыводящих путей, а также сфинктера Одди. В 74% случаев клинические признаки ОКХ у беременных женщин совпадали с проявлениями, характерными для небеременных. При характерном эпизоде желчной колики болевые ощущения в 34% случаев были локализованы в правой подреберной области, в 29% случаях — в эпигастрии и в 11% случаев — в левом подреберье с отдачей боли в спину, правую лопатку, межлопаточную зону и правое плечо. Диспепсические расстройства, такие как тошнота, рвота, ощущение горечи во рту и вздутие живота, наблюдались у 18% пациенток.

Важно подчеркнуть, что в первом и втором триместрах беременности в 94% случаев удалось выявить специфические признаки ОКХ, такие как симптомы Ортнера, Мерфи и Мюсси. Однако в третьем триместре эти же

симптомы были идентифицированы лишь у 14% наблюдаемых, что объясняется увеличением объема живота из-за роста матки.

Следует отметить, что особенности клинических проявлений ОКХ при беременности также напрямую зависели от сроков заболевания, морфологических изменений в стенке желчного пузыря, а также от характера экстрапузырных осложнений. Так, при деструктивных формах ОКХ у 64 беременных отмечали 3 клинических синдрома, определяющих деструкцию стенки желчного пузыря (таблица 3.1).

Таблица 3.1. - Синдромы деструкции стенки желчного пузыря у пациенток с ОКХ при беременности

Синдром	Признак
Синдром обструкции желчного пузыря	Пальпируемый желчный пузырь, симптомы Ортнера и Мерфи положительные. При УЗИ признаки обтурационного холецистита.
Перитонеальный синдром	Мышечный дефанс, симптом Менделя, симптом Щеткина-Блюмберга.
Синдром эндотоксемии	Тахикардия, повышение температуры, лейкоцитоз (более $10 \times 10^9/\text{л}$), сухость языка и слизистых оболочек.

Синдром обструкции желчного пузыря был отмечен у 30 (25%) пациенток из 64 (53,3%) с ОКХ и характеризовался признаками блокады ЖП – пальпируемый, увеличенный, болезненный, напряженный ЖП. Отмечалось наличие фиксированного камня в шейке желчного пузыря при УЗИ, положительный симптом Мерфи, недеформирующийся ЖП при пальпации под контролем УЗИ, утолщение стенки ЖП > 4мм и другие УЗ-признаки.

Перитонеальный синдром имел место у 16 (13,3%) пациенток с ОКХ и включал в себя мышечный дефанс, положительный симптом Менделя и симптом Щеткина-Блюмберга. В 18 (15%) случаях отмечался синдром эндотоксемии, который характеризовался тахикардией, сухостью кожных

покровов и слизистых оболочек, а также повышением температуры и лейкоцитозом.

Оценка и правильная интерпретация клинической симптоматики позволяют целенаправленно провести дальнейшие клинико-лабораторные и биохимические исследования у пациенток с ОКХ в различные сроки беременности.

3.2. Анализ результатов клинико-лабораторных методов исследования

Исследованиями показателей клинического анализа крови и биохимических параметров у пациенток с ОКХ на различных этапах беременности в зависимости от степени морфологических изменений в крови выявлены незначительные изменения (таблица 3.2).

Таблица 3.2. - Клеточный и биохимический состав крови у пациенток с ОКХ (n=120)

Показатель	Норма	Острый деструктивный холецистит	Катаральный холецистит без морфологических изменений	p
Эритроциты, /л	4,0-5,0	4,43±0,4	4,48±0,3	>0,05
Гемоглобин, г/л	120-160	131±3,1	138±3,8	>0,05
Лейкоциты, тыс.	6-8	10,4±0,4	6,7±0,5	>0,05
Билирубин общий, мкмоль/л	8,55±20,5	17,8±1,17	18,3±1,1	>0,05
Прямой билирубин, мкмоль/л	2,24±5,12	4,45±0,05	4,42±0,05	>0,05
Белки плазмы, г/л	60-80	77,03±1,03	76,2±1,01	>0,05
Альбумин	55-65	58,1±3,7	63±1,1	>0,05
α-глобулины	3,8-4,9	4,2±0,1	4,2±1,1	>0,05

Продолжение таблицы 3.2

β-глобулины	5,6-9,8	7,3±0,1	6,8±0,2	>0,05
θ-глобулины	9,8-15,1	13,0±1,29	12,8±1,1	>0,05
γ-глобулины	15,1±20,0	20,1±0,4	19,8±0,3	>0,05

Примечание: p – статистическая значимость различия показателей между группами (по U-критерию Манна-Уитни)

Существенных сдвигов в показателях красной крови не отмечено, при этом при деструктивных формах ОКХ наблюдался выраженный лейкоцитоз. Показатели белковых фракций плазмы крови и билирубина находились в пределах нормы.

3.3. Показатели эндотоксемии при остром калькулезном холецистите у беременных

Не менее серьезную угрозу здоровью женщины и ее будущего ребенка создает эндотоксикоз, обусловленный деструктивными изменениями в стенке желчного пузыря при ОКХ (таблица 3.3).

Таблица 3.3. - Некоторые показатели эндотоксемии у пациенток с ОКХ при беременности (n=75)

Показатель эндотоксемии	Норма	Острый катаральный холецистит (n=11)	Острый флегмонозный холецистит (n=48)	Острый гангренозный холецистит (n=16)	p
Пульс, уд. в мин	72,1±4,6	94,2±6,4	105,3±8,1	116,7±10,2	>0,05
Температура тела, °С	36,6±0,5	37,1±1,8	37,2±1,7	37,6±1,8	>0,05
Парез кишечника	Нет	Нет	Есть	Сильно выражен	
ЛИИ, ед	1,01±0,2	1,54±0,58	5,52±0,57 p ₁ <0,001	9,1±0,46 p ₁ <0,001 p ₂ <0,001	<0,001
Фибриноген, г/л	3,1±0,1	3,5±0,1	3,5±0,23	3,32±0,2	>0,05
Протромбиновый индекс, %	94,3±6,1	73,46±3,02	76,21±1,2	78,21±2,63	>0,05
АлАТ, ммоль/л	0,32±0,09	0,86±0,03	1,21±0,03 p ₁ <0,001	1,42±0,02 p ₁ <0,001 p ₂ <0,001	<0,001

Продолжение таблицы 3.3

АсАТ, ммоль/л	0,35±0,3	0,75±0,01	1,14±0,02 p ₁ <0,001	1,39±0,02 p ₁ <0,001 p ₂ <0,001	<0,001
АлАТ/АсАТ, ед	0,35±0,2	0,45±0,02	0,56±0,02 p ₁ <0,001	0,61±0,12 p ₁ >0,05 p ₂ >0,05	<0,01
МСМ, ед	0,24±0,3,	0,54±0,03	0,75±0,04 p ₁ <0,001	0,84±0,05 p ₁ >0,05 p ₂ >0,05	<0,01

Примечание: p - статистическая значимость различий показателей между группами (по Н-критерию Крускала-Уоллиса), p₁ - при сравнении с группой больных с катаральным холециститом, p₂ - при сравнении с группой больных с флегмонозным холециститом (по U-критерию Манна-Уитни)

Изменение показателей эндотоксемии у пациенток с флегмонозным (n=48) и гангренозным (n=16) холециститом показало, что при этих состояниях сильно повышаются (n=16) показатели эндотоксемии. Так, ЛИИ составил 5,52±0,57 ед. и 9,1±0,46 ед, МСМ – 0,75±0,04 и 0,84±0,05 ед. соответственно. Возникшая эндотоксемия при этом обусловлена деструктивными изменениями в стенке желчного пузыря, поступлением эндотоксинов через портальное русло в печень, вызывающих в дальнейшем повреждение гепатоцитов с деструкцией ретикулоэндотелиальной системы печени, подтверждением которого являются высокие показатели уровня цитолитических ферментов (АлАТ – 1,21±0,03 ммоль/л и 1,42±0,2 ммоль/л, АсАТ – 1,14±0,02 ммоль/л и 1,39±0,02 ммоль/л).

Следует отметить, что названные выше показатели эндотоксемии свидетельствуют об уже имеющемся деструктивном процессе в стенке желчного пузыря (синдром эндогенной интоксикации). Для клинической практики весьма важным и актуальным является ранняя диагностика деструктивных форм ОКХ и своевременное его лечение в зависимости от сроков беременности.

3.3.1. Разработка способа диагностики деструктивных изменений в стенке желчного пузыря при остром калькулезном холецистите у беременных

Для раннего выявления глубины деструктивных изменений в стенке желчного пузыря и инфицирования желчи у пациенток с ОКХ важное значение имеет определение уровней содержания С-реактивного белка (СРБ) в сыворотке крови и лактата в крови, указывающих на степень выраженности гипоксии. При воспалительных процессах и инфицировании ишемия и гипоксия в стенке желчного пузыря доходят до критических уровней. При этом содержание СРБ и лактата в крови резко повышается, что имеет существенное значение для выбора рационального метода хирургического лечения ОКХ (таблица 3.4).

Таблица 3.4. - Показатели уровней СРБ и лактата в сыворотке крови при остром деструктивном холецистите (n=32)

Показатель	Норма	Деструктивный холецистит			p
		катаральный (n=7)	флегмонозный (n=15)	гангренозный (n=10)	
СРБ, мг/л	3,0±0,3	84,5±0,24	134,4±7,4 p ₁ <0,001	198,5±16,2 p ₁ <0,001 p ₂ <0,01	<0,001
МСМ, усл.ед	0,21±0,03	0,57±0,02	0,67±0,02 p ₁ <0,05	0,72±0,03 p ₁ <0,05 p ₂ >0,05	<0,05
ЛИИ, ед	0,9±0,42	1,42±0,34	2,62±0,36 p ₁ <0,05	3,17±0,15 p ₁ <0,01 p ₂ >0,05	<0,01
Лактат крови, ммоль/г	1,3±0,06	1,604±0,058	1,888±0,077 p ₁ <0,05	2,1±0,067 p ₁ <0,001 p ₂ >0,05	<0,01

Примечание: p - статистическая значимость различий показателей между группами (по H-критерию Крускала-Уоллиса), p₁ - при сравнении с группой больных с катаральным холециститом, p₂ - при сравнении с группой больных с флегмонозным холециститом (по U-критерию Манна-Уитни)

Как видно из представленной таблицы, уровень СРБ при флегмонозном и гангренозном ОХ составляет $134,4 \pm 7,4$ мг/л и $198,5 \pm 16,2$ мг/л соответственно, что указывает на наличие инфицирования желчи и деструктивных процессов в стенке желчного пузыря. Исследование уровня лактата крови также свидетельствовало о нарушении кровообращения и гипоксии в стенке желчного пузыря – $1,888 \pm 0,077$ ммоль/г и $2,1 \pm 0,067$ ммоль/г. Гипоксические процессы в стенке желчного пузыря при деструктивных процессах в желчном пузыре превосходили нормальные значения на 51,48 и 44,8% ($p < 0,05$).

Таким образом, показатели уровней СРБ и лактата крови являются предикторами, указывающими на глубину морфологических изменений в стенке желчного пузыря.

Для изучения влияния уровня эндотоксемии на систему «мать-плацента-плод» было изучено состояние кровотока (таблица 3.5.).

Таблица 3.5. - Влияние уровня эндотоксемии на систему «мать-плацента-плод» (III-триместр)

Показатель эндотоксемии	Показатель доплерометрии (n=26)		
	Систо-диастолический индекс	Индекс резистентности	Пульсационный индекс
СРБ (мг/л) до 130 Лактат крови (ммоль/г) до 1,8 МСМ (усл.ед) до 0,60	$2,41 \pm 0,16$	$0,72 \pm 0,06$	$0,79 \pm 0,08$
СРБ (мг/л) более 130 Лактат крови (ммоль/г) >1,8 МСМ (усл.ед) более 0,60	$2,94 \pm 0,12$	$0,86 \pm 0,07$	$0,92 \pm 0,10$
P	<0,01	>0,05	>0,05

Примечание: p - статистическая значимость различий показателей между группами (по U-критерию Манна-Уитни)

Исследование выявило, что в 49,4% случаев глубокие деструктивные изменения в желчном пузыре, приводящие к выраженной эндотоксемии, были ассоциированы с нарушениями маточно-плацентарного кровотока. Среди них нарушения IA степени тяжести были зафиксированы у 28% пациентов,

нарушения IB степени выявлены у 13,2% и II степени – у 8,2% женщин. Следовательно, при значительном уровне эндотоксемии показатели систоло-диастолического индекса и индекса резистентности достигали значений $2,94 \pm 0,12$ и $0,86 \pm 0,07$ соответственно, что статистически значимо превышало референтные значения.

Таким образом, глубокие морфологические деструктивные изменения в желчном пузыре не только угрожают жизни беременной женщины, но и плода. Для аргументации показаний к выбору патогентически обоснованного метода лечения целесообразно проведение лучевых методов диагностики.

3.4. Ультразвуковая диагностика острого калькулезного холецистита при беременности

Комплексное УЗИ является скрининговым методом диагностики ОКХ. Этот метод проведен всем 120 пациенткам с ОКХ. Основываясь на данных литературы [46, 102] и собственном клиническом опыте, можно выделить следующие специфические для ОКХ УЗ-признаки: утолщение его стенок, а также наличие неровностей, нечеткости контуров, расплывчатости изображения или раздвоенности контура желчного пузыря с эхонегативной зоной, изменения в составе содержимого желчного пузыря.

При этом увеличение размеров желчного пузыря выделяется как значимый ультразвуковой признак ОКХ, который должен анализироваться в контексте анамнеза, лабораторных и других данных. УЗ-признак увеличения размера желчного пузыря был выявлен у 92% пациентов, страдающих ОКХ (рисунок 3.1).

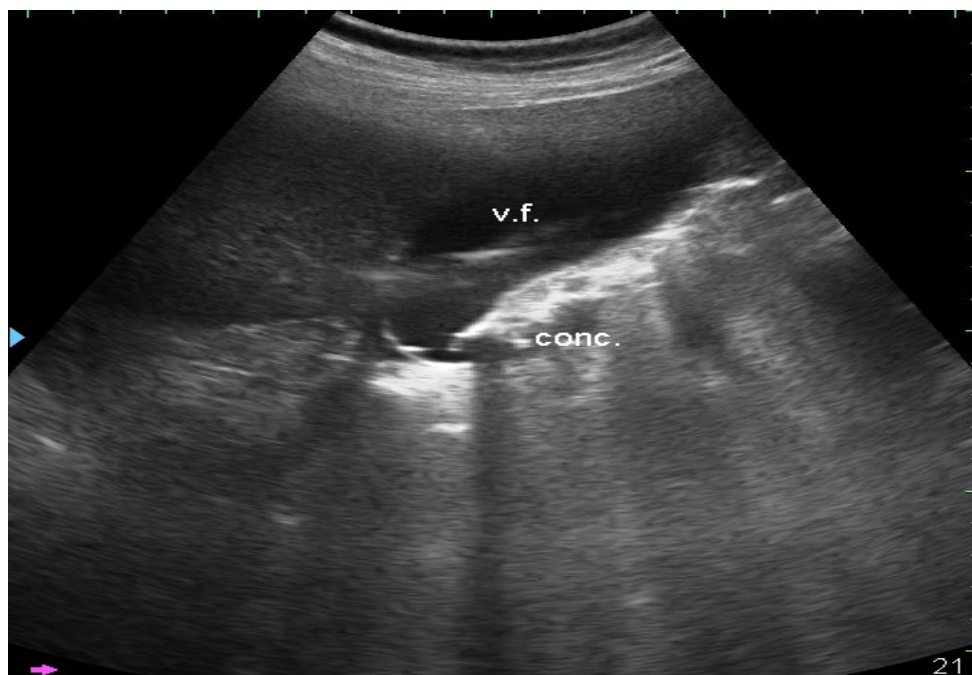


Рисунок 3.1. - УЗИ. Увеличение размеров желчного пузыря

УЗ-критерием ОКХ в 71% наблюдений являлось утолщение стенок ЖП более чем на 5 мм (рисунок 3.2).

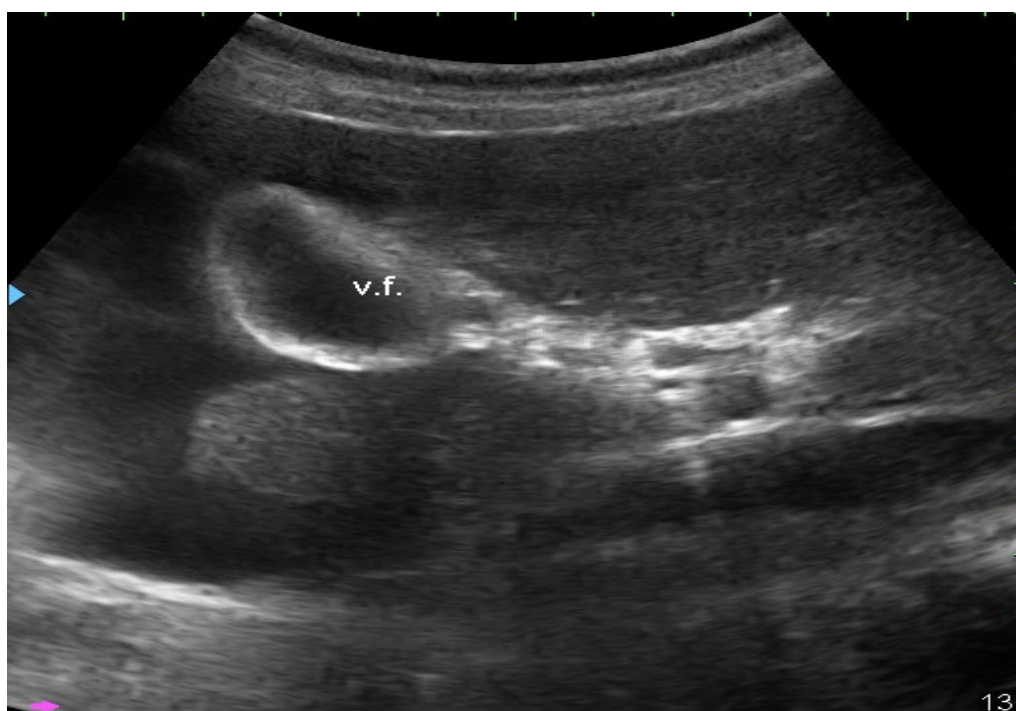

Рисунок 3.2. - УЗИ. Утолщение стенки ЖП

Расположение и нечеткость контуров ЖП (рисунки 3.1 и 3.2) с расслоением контуров, раздвоенный контур, эхонегативный контур с гипоэхогенными участками были характерными для деструктивных форм ОКХ.

В 24,6% наблюдений при ОКХ в шейке ЖП находили фиксированный конкремент. Признаком эмпиемы ЖП считали симптом «гепатизации», при котором в его полости обнаруживали гипоэхогенную взвесь (рисунки 3.3-3.5).

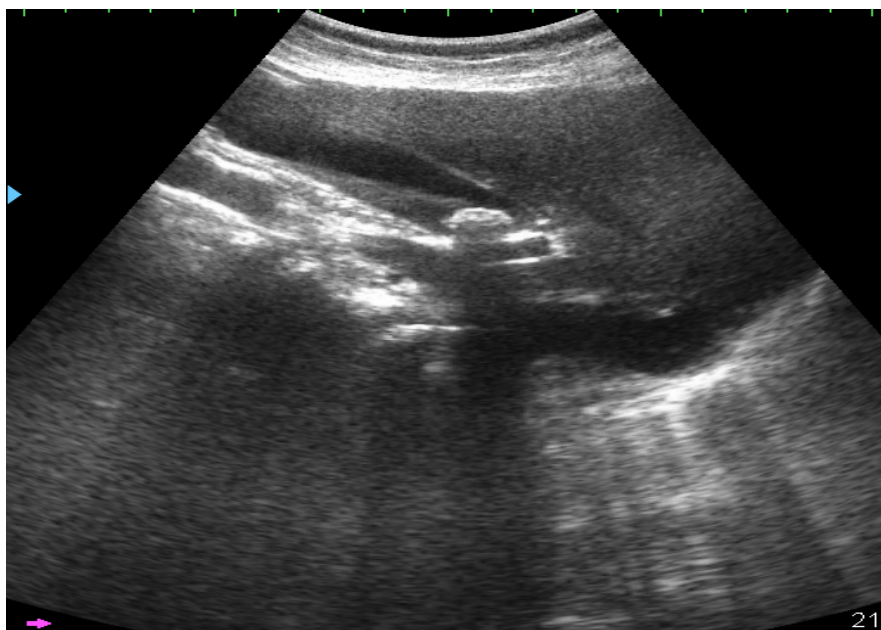


Рисунок 3.3. - УЗИ. Раздвоение контура ЖП

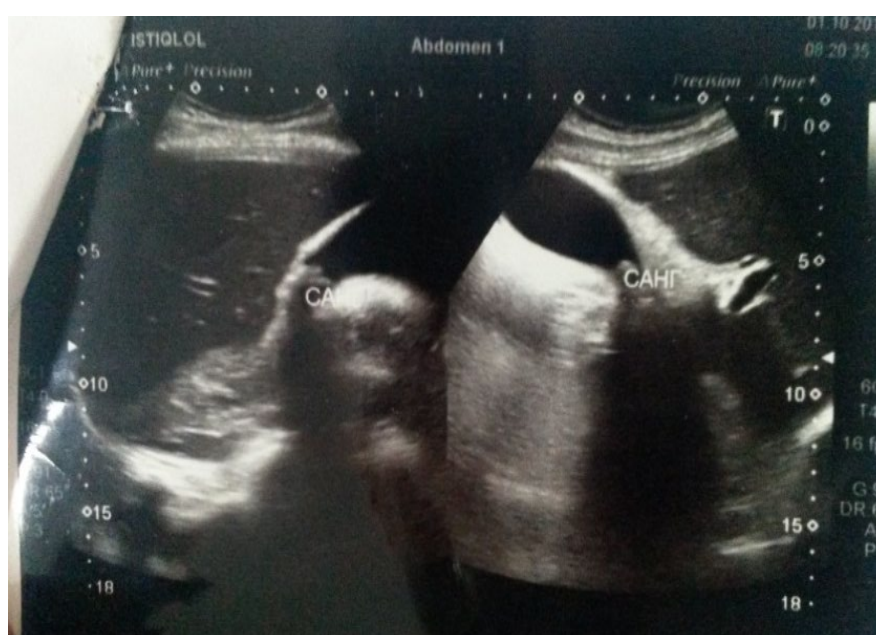

Рисунок 3.4 - УЗИ. Острый холецистит без деструкции

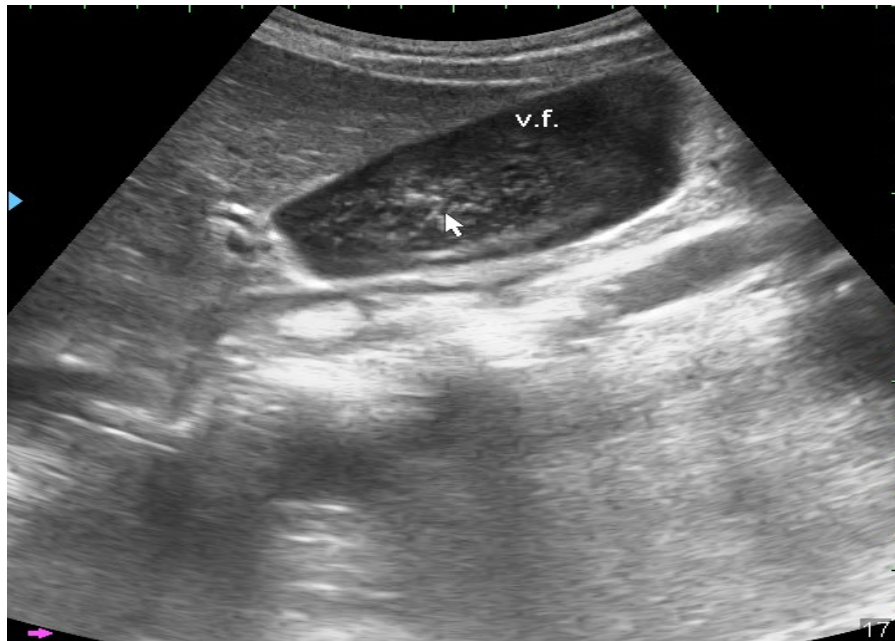

Рисунок 3.5. - УЗИ. Эхосимптом «гепатизации» ЖП.

О выходе патологического процесса за пределы стенки ЖП при остром деструктивном холецистите свидетельствовал «симптом двойного контура» (рисунок 3.6).

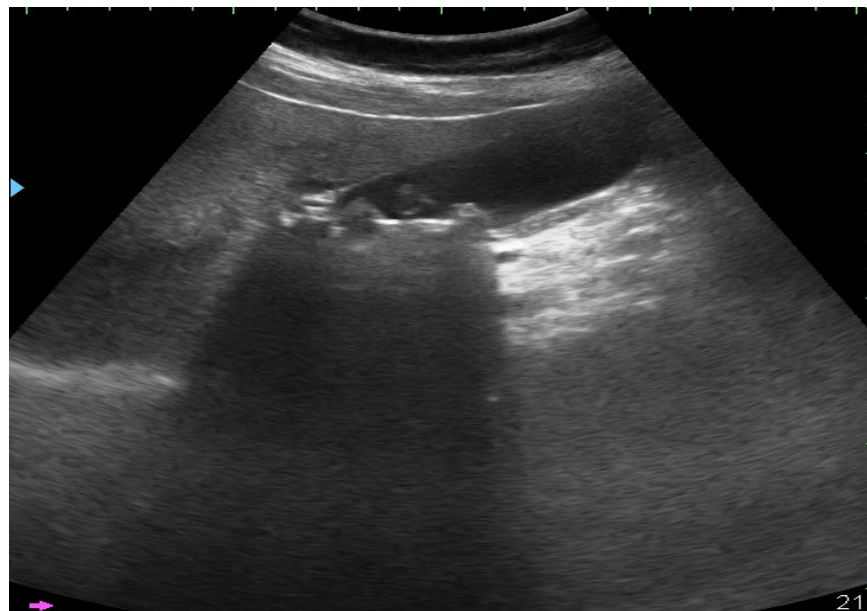


Рисунок 3.6 - УЗИ. «Двойной контур» стенки желчного пузыря

Перивезикальные абсцессы были диагностированы в 2% случаев, их локализация приходилась на ложе желчного пузыря. На ультразвуковом исследовании они представляли собой гипоэхогенные области неправильной

округлой формы с размытыми контурами и областью перифокальной эхогенности (рисунок 3.7).

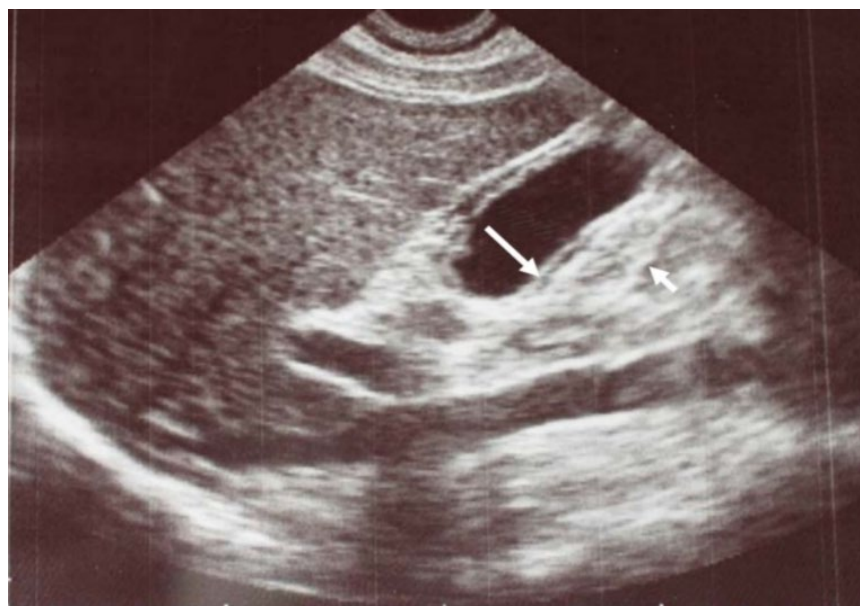


Рисунок 3.7. - УЗИ. Острый деструктивный холецистит. Перивезикальный абсцесс

Комплексное УЗИ позволяет предварительно до операции диагностировать различные морфологические признаки ОКХ.

К основным УЗ критериям катарального холецистита принадлежат следующие характеристики: размеры желчного пузыря увеличены до 10×4 см, толщина стенки ЖП достигает 4 мм с равномерным утолщением по всем слоям его стенки, присутствует положительный симптом Мерфи (рисунок 3.8).

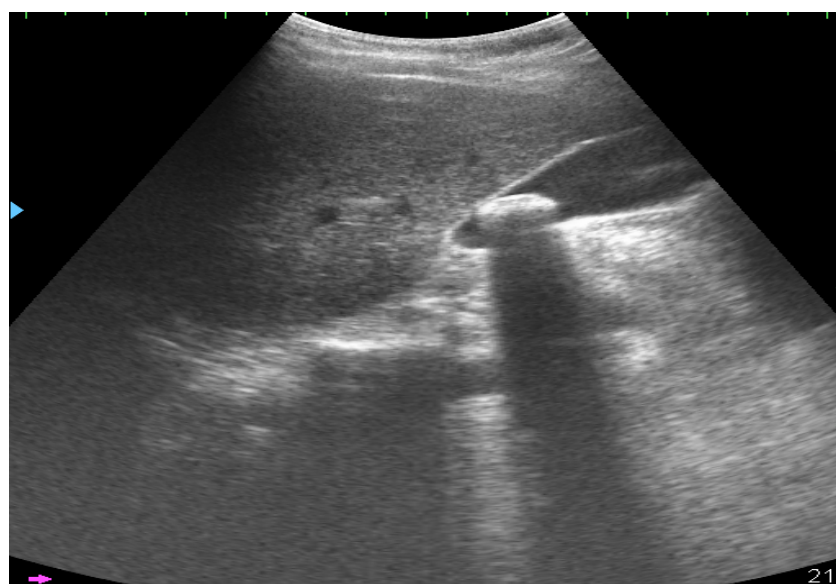


Рисунок 3.8. - УЗИ. Острый катаральный холецистит

Среди основных ультразвуковых проявлений флегмонозного холецистита выделяются следующие эхографические признаки: размеры желчного пузыря достигают в длину от 10,0 до 15,0 см, со средним значением $12,23 \pm 0,07$ см, и в ширину от 4,6 до 5,0 см, со средним показателем $4,84 \pm 0,06$ см. Толщина стенки желчного пузыря увеличивается до значений между 6,0 и 8,0 мм, в среднем составляя $7,19 \pm 0,14$ мм, при этом наблюдается ее расслоение. Также отмечается присутствие положительного симптома Мерфи (рисунок 3.9).

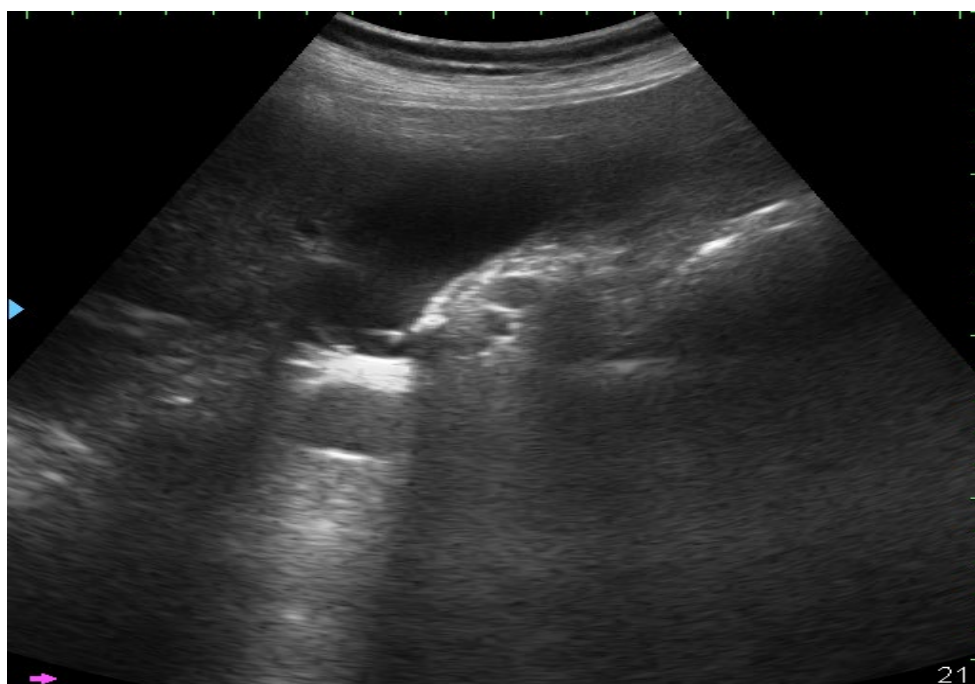


Рисунок 3.9. - УЗИ. Острый флегмонозный холецистит

Диагностика гангренозных изменений стенки желчного пузыря осуществлялась на основании ряда ультразвуковых критериев, включая следующие параметры: длина желчного пузыря превышает 14,0 см, его ширина составляет более 6,0 см, толщина стенки желчного пузыря увеличена до свыше 8,0 мм. Кроме того, для гангренозных изменений характерна потеря четкости контуров желчного пузыря, проявляющаяся в их размытости и расплывчатости. Еще одним важным признаком является присутствие в полости желчного пузыря гиперэхогенной взвеси (рисунок 3.10).

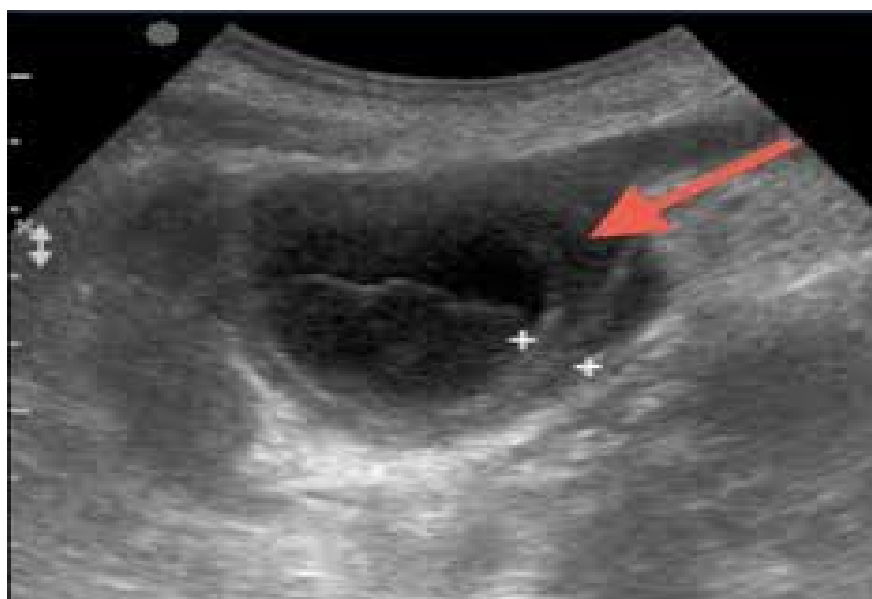


Рисунок 3.10. - УЗИ. Острый гангренозный холецистит

Обтурационный холецистит проявляется рядом ультразвуковых критериев, среди которых особое внимание привлекает увеличение объема желчного пузыря и обнаружение одного или нескольких неподвижных камней в районе шейки желчного пузыря или в билиарном протоке.

Необходимо подчеркнуть, что интерпретация результатов ультразвукового обследования требует интегрированного подхода. Это объясняется тем, что ультразвуковые признаки, указывающие на нарушения функций желчного пузыря, могут проявляться с одинаковой вероятностью при разнообразных патоморфологических изменениях, связанных с острым калькулезным холециститом.

3.5. Видеолапароскопия в диагностике острого калькулезного холецистита у беременных

В настоящее время видеолапароскопия является ведущим методом диагностики и лечения многих заболеваний органов брюшной полости. В своих исследованиях видеолапароскопию для диагностики ОКХ выполнили в 6 наблюдениях. Видеолапароскопия в 1 и 2 триместре беременности позволила

диагностировать различные патоморфологические формы ОКХ (рисунки 3.11 и 3.12).

Видеолапароскопия позволяет не только определить патоморфологические признаки ОКХ, но и наличие экстрапузырных осложнений (инфильтрат, абсцессы и перитонит).

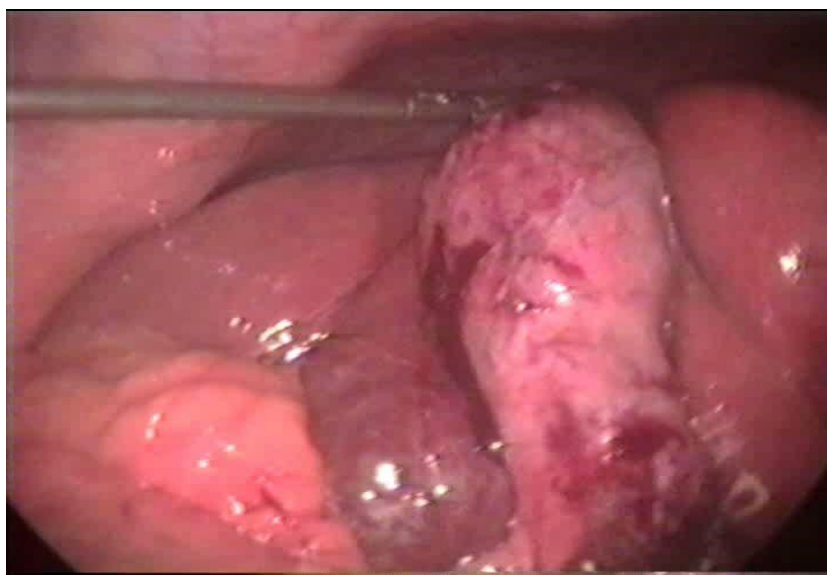


Рисунок 3.11. - Лапароскопические признаки флегмонозного холецистита

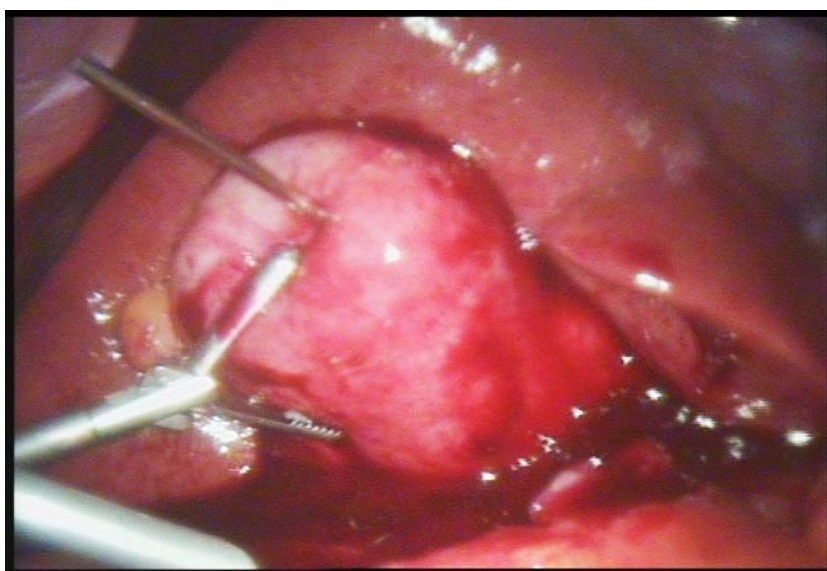


Рисунок 3.12. - Лапароскопические признаки эмпиемы ЖП с перивезикулярным инфильтратом

Важно еще отметить, что с помощью видеолапароскопии возможно установить степень сложности, предстоящей холецистэктомии (перихолецистит, аномалии треугольника Кало, наличие интраоперационных местных осложнений) и тем самым выбрать наиболее безопасный и малотравматичный метод операции.

Таким образом, показатели уровня эндотоксемии (СРБ, МСМ и ЛИИ), гипоксии (лактат крови) и современные лучевые (УЗ) и видеолапароскопические исследования, позволяют в ранние сроки у беременных установить патоморфологические формы ОКХ, выбрать оптимальный вариант лечебного пособия.

Глава 4. Некоторые особенности патогенеза камнеобразования у женщин при беременности

4.1. Значение снижения уровней серотонина и мелатонина в нарушении двигательной функции желчного пузыря

За последнее десятилетие среди населения Республики Таджикистан наблюдается стабильно высокая заболеваемость органов пищеварительной системы, что занимает одну из лидирующих позиций в общей структуре заболеваемости [1, 36, 46]. Известно, что возраст выступает в качестве одного из значимых факторов риска для развития многих гастроэнтерологических заболеваний, включая желчнокаменную болезнь (ЖКБ). Кроме того, установлена корреляция между вероятностью возникновения ЖКБ и репродуктивной историей женщины, а именно с числом и частотой беременностей, что подчеркивает роль гормональных факторов в механизмах развития данного заболевания. Важным гуморальным фактором, обеспечивающим сокращение гладкой мускулатуры желчного пузыря и протоков, является APUD-система желудочно-кишечного тракта, которая синтезирует серотонин, являющийся предшественником мелатонина. Исследования показывают, что преобладающая часть эндогенного серотонина, который является прекурсором мелатонина, производится в желудочно-кишечном тракте — объемы его синтеза здесь в 400 раз превосходят те, что синтезируются в шишковидной железе. Помимо этого, серотонин и мелатонин производятся также печенью, желчным пузырем, поджелудочной железой и яичниками.

Отмечено, что у беременных женщин снижение уровня синтеза серотонина и мелатонина, осуществляемое энтерохромаффинными клетками и интрамуральными нейронами желудочно-кишечного тракта, а также печенью, желчным пузырем и яичниками, может приводить к уменьшению моторно-эвакуаторной функции желчного пузыря. Это, в свою очередь, увеличивает

риск повышения литогенности желчи и может способствовать формированию билиарного сладжа.

Для выяснения роли серотонина и мелатонина в патогенезе моторно-эвакуаторных нарушений желчного пузыря у женщин с ОКХ в различные периоды беременности было изучено их содержание в крови (n=15) и желчи (n=4) (таблица 4.1).

Таблица 4.1. - Уровни серотонина и мелатонина в крови у женщин с ОКХ в различные периоды беременности (n=15)

Показатель	Норма	Срок беременности, триместр		
		I (n=5)	II (n=5)	III (n=5)
Серотонин, нг/мл	132,4±5,9	112,2±4,8	92,3±2,5	88,4±4,1
		-15%	-30%	-33%
	p	p ₁₋₂ <0,05, p ₁₋₃ >0,05, p ₂₋₃ >0,05		
Мелатонин, нг/мл	8,7±0,1	7,2±0,4	6,4±0,2	5,9±0,7
		-16%	-26%	-32%
	p	p ₁₋₂ >0,05, p ₁₋₃ <0,001, p ₂₋₃ >0,05		

Примечание: p – статистическая значимость различия показателей соответствующими триместрами (по U-критерию Манна-Уитни).

Динамика показателей относительно нормы

Результаты исследования показали, что по мере увеличения сроков беременности у женщин с ОКХ в сыворотке крови отмечается снижение уровней серотонина и мелатонина. Так, в I триместре беременности содержания серотонина и мелатонина в сыворотке крови составило 112,5±4,8 нг/мл и 7,2±0,4 нг/мл соответственно. Во II триместре эти показатели были снижены до 92,3±2,5 нг/мл и 6,4±0,2 нг/мл соответственно. Еще значимее снижение уровней серотонина и мелатонина в крови имелось у беременных женщин в III триместре беременности – 88,4±4,1 нг/мл и 5,9±0,7 нг/мл соответственно. Таким образом, концентрации серотонина и мелатонина в сыворотке крови у беременных женщин были снижены в 1,7 и 1,3 раза, по сравнению с контрольными значениями.

В 4 случаях у пациенток, которым была выполнена чрескожная чреспеченочная холангиостомия во втором (n=2) и третьем (n=2) триместрах беременности, изучали содержание мелатонина в желчном содержимом (таблица 4.2).

Таблица 4.2. - Содержание мелатонина в желчи у пациенток во II и III триместрах беременности при ОКХ (n=4)

Изучаемый показатель	Норма	Сроки беременности	
		II триместр (n=2)	III триместр (n=2)
Мелатонин, нг/мл	5,2±3,7	4,3±2,1	3,8±1,7

Таким образом, во II и III триместрах беременности наблюдается снижение синтеза мелатонина печенью в желчь.

4.2. Влияние снижения уровней серотонина и мелатонина на биохимические показатели липидов крови и желчи и возникновение билиарного сладжа

Для изучения роли снижения уровней серотонина и мелатонина на двигательную функцию ЖП и развитие желчнокаменной болезни проводили изучение уровней липидов в крови (таблица 4.3).

Таблица 4.4. - Взаимосвязь липидного состава крови и показателей уровней серотонина и мелатонина в крови (n=15)

Показатель	Здоровые (n=10)	Срок беременности			p
		I триместр	II триместр	III триместр	
Серотонин, нг/мл	132,4±5,9	112,5±4,8	92,3±2,5 p ₁ <0,05	88,4±4,1 p ₁ <0,05 p ₂ >0,05	<0,05
Мелатонин, нг/мл	8,7±0,1	7,2±0,4	6,4±0,2 h ₁ >0,05	5,9±0,7 p ₁ <0,001 p ₂ >0,05	<0,01
Общий холестерин, ммоль/л	5,0±0,2	5,2±0,3	5,9±0,1	6,2±0,2	>0,05

Продолжение таблицы 4.4.

ХС-ЛПВП, ммоль/л	1,3±0,1	1,3±0,1	1,2±0,2	1,1±0,1	>0,05
ХС-ЛПНП, ммоль/л	3,2±0,2	3,7±0,3	3,9±0,1	4,2±0,3	>0,05
Триглицериды	1,1±0,2	1,4±0,3	1,5±0,1	1,8±0,2	>0,05

Примечание: р - статистическая значимость различий показателей между группами (по Н-критерию Крускала-Уоллиса), р₁ - при сравнении с I триместром, р₂ - при сравнении со II триместром (по U-критерию Манна-Уитни)

Из таблицы видно, что вследствие снижения моторно-эвакуаторной функции ЖП, обусловленной снижением синтеза серотонина и мелатонина, наблюдается повышение содержания общего ХС во II и III триместрах до 5,9±0,1 ммоль/л и 6,2±0,2 ммоль/л соответственно и снижение уровня ХС-ЛПВП до 1,2±0,2 ммоль/л и 1,1±0,1 ммоль/л.

Параметры биохимического состава пузырной желчи, полученной в ходе ЧЧХ у пациенток, представлена в таблице 4.5.

Во II и III триместрах на фоне снижения уровней мелатонина в желчи до 4,3±2,1 нг/мл и 3,8±1,7 нг/мл наблюдается достоверное увеличение её литогенности (повышение GSI-индекса насыщенности желчи ХС).

Таблица 4.5. - Липидный состав желчи в различные сроки беременности

Сроки беременности	Мелатонин, мг/мл	ХС, ммоль/л	ФЛ, ммоль/л	ЖК, ммоль/л	ХХИ, ед.	GSI, ед.
I триместр	-	-	-	-	-	-
II триместр	4,3±2,1	8,5±1,8	33,2±3,4	56,1±4,8	5,6±0,6	1,35±0,16
III триместр	3,8±1,7	15,2±2,4	35,7±2,5	48,3±4,2	3,0±0,2	2,41±0,32
р	>0,05	<0,001	>0,05	>0,05	<0,01	<0,01
Норма	5,2±3,7	6,9±0,8	26,5±1,6	66,5±5,1	9,6±1,8	0,90±0,07

Примечание: р - статистическая значимость различий показателей между I и II триместрами (по U-критерию Манна-Уитни)

Таким образом, снижение моторно-эвакуаторной функции желчного пузыря вследствие снижения концентрации серотонина и мелатонина в крови и желчи приводит к нарушению в системе ХС обмена у женщин на различных сроках беременности. Можно предположить, что одной из причин гиперхолестеринемии при беременности является снижение моторно-эвакуаторной функции ЖП с развитием гиперхолестеринохолии вследствие дефицита серотонина и мелатонина в крови и желчи.

Изучение сократительной функции ЖП (СФЖП) у наблюдавшихся 14 пациенток показало, что нарушение СФЖП зарегистрировано у 11 пациенток из 14 в виде снижения функции ЖП. Диагностировали различные типы БС. Так, в 4 наблюдениях из 11 установлено наличие БС 1 типа, который характеризовался наличием в просвете ЖП взвеси мелких эхогенных частиц, не дающих акустической тени (рисунок 14). Ещё в 4 случаях у наблюдавшихся пациенток диагностировали БС 2 типа (рисунок 15), который характеризовался наличием слабо подвижного уровня замазкообразной (эхопозитивной) желчи без акустической тени.

В 3 наблюдениях диагностировали БС 3 типа (рисунки 4.1-4.3), характеризующийся наличием замазкообразной желчи в виде подвижного сгустка без акустической тени.

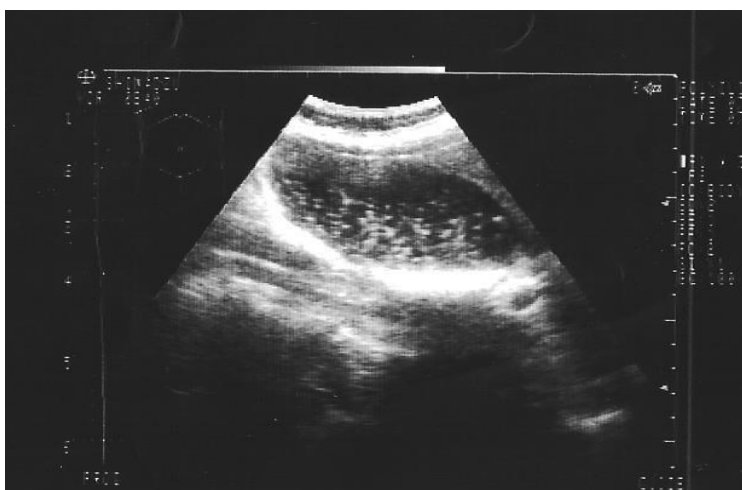


Рисунок 4.1. - УЗИ желчного пузыря, БС 1 типа (взвесь мелких эхогенных частиц, не дающих акустической тени)

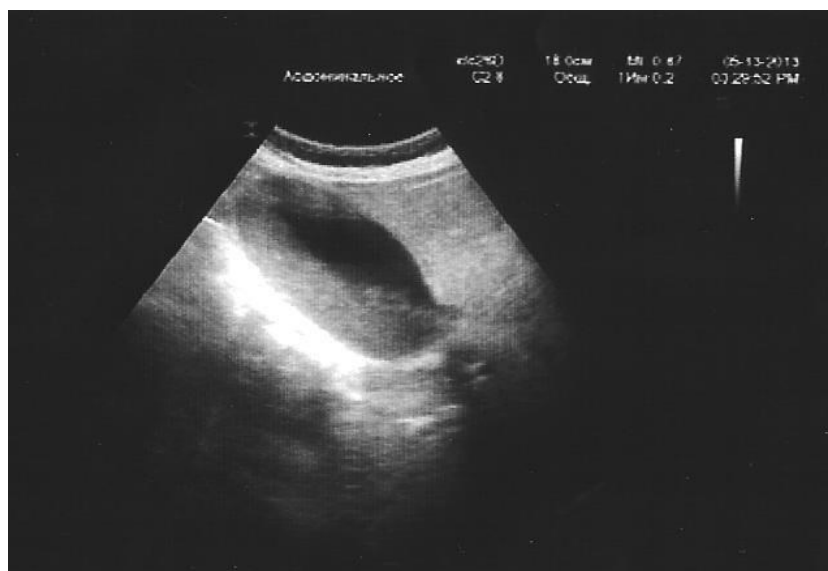

Рисунок 4.2. - УЗИ желчного пузыря. БС 2 типа (уровень слабоподвижной засмазкообразной желчи)

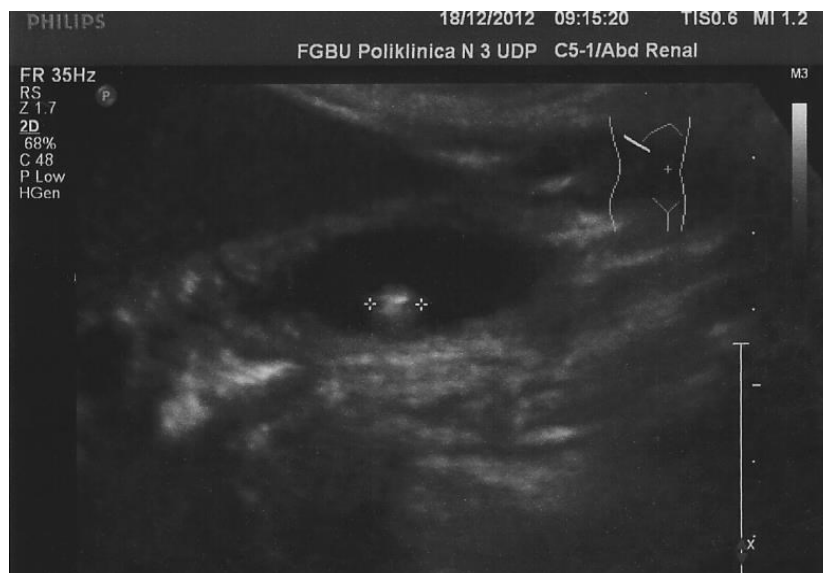


Рисунок 4.3. - УЗИ желчного пузыря, БС 3 типа

В результате проведения многоаспектного исследования была создана инновационная патогенетическая модель, объясняющая механизмы формирования камней в желчном пузыре у женщин на разных этапах беременности (рисунок 4.4).

Согласно предложенной новой концепции патогенеза ЖКБ, пусковым механизмом и моментом патогенеза заболевания является снижение синтеза серотонина и мелатонина печенью, ЖП, а также яичниками и эндометрием вследствие их патологии, что способствует нарушению (снижению) моторно-

эвакуаторной функции ЖП. Застой желчи в просвете желчного пузыря и протоков в дальнейшем способствует нарушению химизма желчи (желчных кислот, ХС) с транслокацией бактерий и дисбактериозом. Указанные явления способствуют развитию различных типов БС и нарушению энтерогепатической циркуляции желчи с последующим развитием ЖКБ.

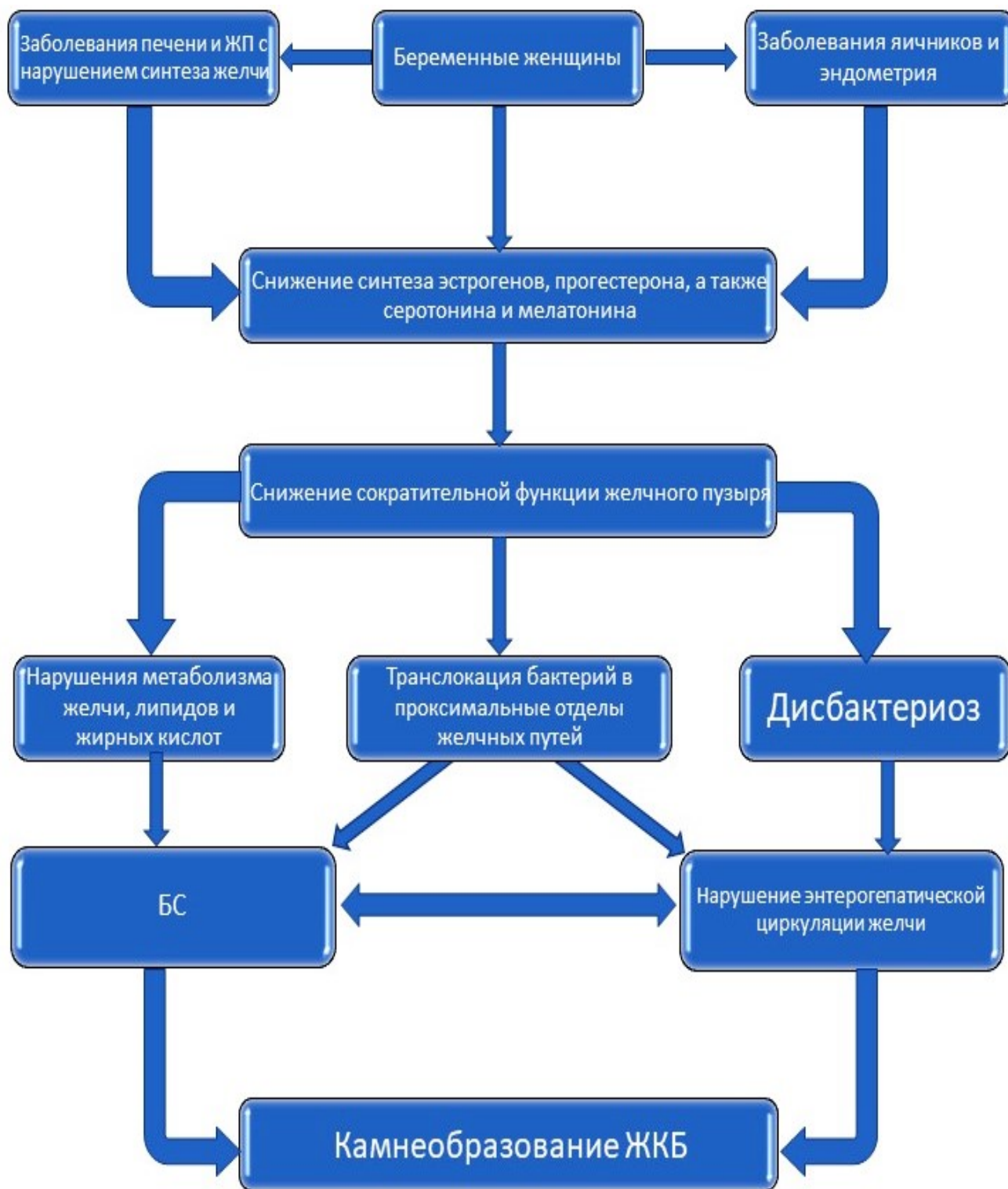


Рисунок 4.4. - Схема патогенеза ЖКБ при беременности

Следует отметить, что если причиной развития БС у беременных являлись бы только гормональные сдвиги (эстрогены, прогестрон), то после родов уровни ХС, ХС-ЛПВП и ЖК доходили бы до нормальных значений. Однако, если в основе развития моторно-эвакуаторных расстройств ЖП при беременности лежит также снижение уровней серотонина и мелатонина, без дополнительной патогенетически обоснованной коррекции этих нарушений вероятность развитие ЖКБ очень высока.

Разработанная новая концепция патогенеза ЖКБ при беременности раскрывает новые пути комплексной профилактики и лечения желчнокаменной болезни с включением в комплекс профилактики и лечения заболевания в предкаменной стадии препаратов, корригирующих дефицит серотонина и мелатонина.

Глава 5. Выбор методов лечения острого калькулезного холецистита у женщин на различных сроках беременности

Лечение пациенток с ОКХ на различных сроках гестации является чрезвычайно важной и трудной задачей. Выбор метода лечения зависит от нескольких факторов, в том числе и от состояния беременной женщины и плода, наличия выраженности деструктивных процессов в стенке ЖП и их осложнений. Для этого важное значение имеет определение тяжести состояния больных и патогенеза заболевания.

5.1. Определение тяжести состояния пациенток с острым калькулезным холециститом на различных сроках беременности

При оценке степени тяжести состояния пациентов с острым калькулезным холециститом и прогнозирования исходов в различные сроки гестации применялись шкалы APACHE II и POSSUM. Применение оценочных и прогностических шкал является ключевым инструментом для объективного анализа тяжести состояния пациентов с учетом клинических проявлений декомпенсации сопутствующих заболеваний. В ходе исследования рассматривались как тяжесть клинического состояния, так и уровень риска смертности среди пациенток двух групп. Однако результаты данных шкал не определяли прямо выбор стратегии дифференцированного лечения пациентов. Этот важный аспект нашел отражение в практических рекомендациях, разработанных Европейской Согласительной Конференцией по оценке эффективности лечебных подходов в отделениях реанимации и интенсивной терапии (ОРИТ), опубликованных Европейской ассоциацией интенсивной медицины в 2019 году [156, 190].

Шкала APACHE II (Acute Physiology And Chronic Health Evaluation II) позволяет выделить разнородные группы пациентов, провести оценку

возможных исходов течения патологии, и, тем самым, выбрать наиболее оптимальную тактику лечения.

Стоит отметить, что при применении шкалы АРАСНЕ II в некоторых ситуациях мы сталкивались с проблемами, которые были обусловлены недостатками лабораторной диагностики, а также отсутствием возможности ретроспективного изучения имеющихся в медицинских картах сведений (таблица 5.1).

Таблица 5.1. - Тяжесть состояния пациенток с ОКХ в различные сроки беременности по шкале АРАСНЕ II

Тяжесть состояния по АРАСНЕ II, баллы	Основная группа (n=70)		Контрольная группа (n=50)		p
	абс	%	абс	%	
0-10	48	68,6	31	62,0	>0,05
11-20	19	27,1	16	32,0	>0,05
Более 20	3	4,3	3	6,0	>0,05*

Примечание: p - статистическая значимость различий показателей между группами (по критерию χ^2 , *по точному критерию Фишера)

Пациенток с ОКХ, у которых результаты оценки степени тяжести по шкале АРАСНЕ II не превышали 10 баллов, было 79 (65,8%) человек, среди которых 48 (68,6%) женщин из основной группы и 31 (62,0%) женщина из контрольной группы. Эти результаты совпадали с числом пациенток, поступивших в стационар в удовлетворительном и среднетяжелом состоянии. Количество больных, у которых результаты оценки степени тяжести по шкале АРАСНЕ II превышали 10 баллов, составило 41 (34,2%), среди которых 22 (31,4%) пациентки из основной и 19 (38,0%) пациенток из контрольной группы. При этом в основной группе у 19 (27,1%) пациенток результаты оценки составляли 11-20 баллов, а у 3 (4,3%) женщин они превышали 20 баллов. В контрольной группе количество пациенток с данными результатами оценки было 16 (32,0%) и 3 (6,0%), соответственно.

Шкала POSSUM (Physiologic and Operative Severity Score for the Umeration of Mortality and Morbidity) (физиологическая и оперативная оценка риска осложнений и смертности) учитывает 12 физиологических и 6 интраоперационных параметров, рекомендована как точный способ определения рисков возникновения послеоперационных осложнений и смертности (таблица 5.2). Оценка производится в процентах согласно формуле:

$$[R / (1-R)] = -7,04 \pm 0,13 \times \text{физиологическая оценка риска}$$

Таблица 5.2. - Характер тяжести состояния больных по шкале POSSUM

Значение тяжести состояния и прогноза у пациенток с ОКХ	Основная группа (n=70)	Контрольная группа (n=50)	p
POSSUM, %	43,5±1,2	42,4±6,8	>0,05

Примечание: p - статистическая значимость различий показателей между группами (по U-критерию Манна-Уитни)

При превышении показателя по системе POSSUM выше 50% значительно возрастает риск летального исхода. Сумма баллов 43,5±1,2 и 42,4±6,8 соответствует средней тяжести состояния пациенток.

Таким образом, показатели APACHE II и POSSUM являются высокоинформативным методом оценки тяжести и прогноза больных ОКХ в различные сроки беременности.

Необходимо отметить, что беременность относится к предрасполагающим факторам возникновения ЖКБ и её клинических проявлений у тех пациенток, у которых в анамнезе имелись «немые» конкременты, а значит имелись и экстрапузырные осложнения. В этой связи выбор наиболее патогенетического метода лечения, основанного на дифференцированной хирургической тактике, у пациенток с ОКХ в различные сроки беременности весьма актуален.

5.2. Разработка дифференцированной хирургической тактики при лечении пациенток с острым калькулезным холециститом в различные сроки беременности

При разработке дифференцированной хирургической тактики лечения ОКХ в различные сроки беременности мы основывались на данных литературы и собственном клиническом опыте. Фундаментом, на котором строилась дифференцированная хирургическая тактика, являлись следующие показатели:

- сроки от начала заболевания;
- сроки беременности (I, II и III триместры);
- стадия желчнокаменной болезни;
- патоморфологические формы ОКХ;
- наличие или отсутствие экстрапузырных осложнений;
- эффективность комплексной консервативной терапии;
- состояние плода: а) признаки внутриутробной патологии плода; б) расстройства маточно-плацентарного кровотока с возникновением фетоплацентарной недостаточности;
- результаты клинико-лабораторных данных;
- результаты УЗИ и доплерографии маточных сосудов, плаценты и желчного пузыря;
- наличие или отсутствие сопутствующей экстрагенитальной патологии и патологии беременности.

Результаты комплексного обследования с применением клинико-лабораторно-инструментальных допустимых методов исследования при ОКХ в различные сроки беременности позволили рекомендовать следующие методы лечения (таблица 5.3).

Комплексная консервативная терапия при ОКХ у пациенток на различных сроках беременности была эффективной в 45 (37,5%) случаях: у 29 (24,2%) пациенток основной и 16 (13,3%) контрольной групп.

Таблица 5.3. - Методы лечения ОКХ при беременности (n=120)

Метод лечения	Основная группа (n=70)		Контрольная группа (n=50)		p
	абс	%	абс	%	
Комплексное консервативное лечение	29	41,4	16	32,0	>0,05
Хирургическое лечение	41	58,6	34	68,0	>0,05

Примечание: p - статистическая значимость различий показателей между группами (по критерию χ^2)

Различные варианты хирургической коррекции ОКХ были выполнены 75 (62,5%) беременным женщинам: 41 (34,2%) пациентке основной и 34 (28,3%) – контрольной групп.

5.2.1. Комплексное консервативное лечение острого калькулезного холецистита в различные сроки беременности

На начальном этапе лечения ОКХ у пациенток на различных сроках беременности применяли комплексную консервативную терапию, включая инфузионную терапию, обезболивающие и спазмолитические средства, антибиотики.

Комплексная интенсивная терапия пациенток с ОКХ на различных сроках беременности проводилась по следующим направлениям:

1. инфузионная терапия: кристаллоидные и коллоидные растворы;
2. антибактериальная терапия – согласно клиническим рекомендациям;
3. профилактика тромбозов: низкомолекулярный гепарин;
4. персонифицированная рестриктивная инфузионная терапия с учетом физиологических потребностей и патогенетических потерь.

Для купирования приступа желчной колики рекомендуются в первую очередь анальгетики, а также спазмолитические препараты – бутилскополамин, дротаверин в дозировках 40-80 мг, а в случае безуспешности должны

применяться внутримышечные и внутривенные инъекции препаратов (2% дротаверин в дозировках по 2-4 мл или баралгин в дозировках по 5 мл).

Вариантом консервативной терапии ЖКБ после купирования болей в начальных ее стадиях и при БС является назначение урсодеоксихолевой кислоты (УДХК) в дозировках по 10-15 мг/кг в течение 30 суток, при этом поддерживающие дозы данного препарата должны составлять 250-500 мг в сочетании с желчегонными средствами либо 1 раз в месяц в течение 10 суток должны проводиться профилактические курсы лечения.

Необходимо подчеркнуть, что на сегодняшний день остаётся целый ряд не до конца изученных вопросов относительно механизмов развития и лечения ОКХ и желчекаменной болезни во время беременности. Также остаются не разработанными принципы профилактики формирования билиарного сладжа и камнеобразования в желчном пузыре. В связи с этим, возможности использования новых схем консервативного лечения, основанных на изученных в данном исследовании патогенетических механизмов камнеобразования, у женщин в различные сроки беременности требуют дальнейшего изучения.

5.2.2. Разработка способа консервативного лечения билиарного сладжа и желчнокаменной болезни в предкаменной стадии (I стадия)

Проведение исследований по изучению патогенеза ЖКБ и БС при беременности показало, что пусковым механизмом в развитии этого заболевания является снижение уровней серотонина и мелатонина в крови, желчи и слизистой ЖП. Необходимо отметить, что серотонин и мелатонин наряду с усилением моторики гладкой мускулатуры внутренних органов, в том числе ЖП, оказывают выраженный антиоксидантный эффект, подавляют неблагоприятное влияние окислительного стресса путем снижения влияния свободных радикалов. К тому же, данные вещества обладают хорошими нейтрализующими способностями в отношении реакции активных форм кислорода. Серотонин и мелатонин оказывают опосредованное влияние путем

стимулирующего воздействия на продукцию антиоксидантных ферментов такого значимого внутриклеточного антиоксиданта, как глутатион. К клеткам пинеалоцитам из кровеносного русла поступает триптофан (аминокислота, которая продуцируется мелатонином), где происходит его трансформация в серотонин за счет гидроксимилирующих и декарбоксимилирующих реакций. Далее из серотонина образуется 5-ацетил – серотонин при непосредственном участии фермента арилкиламин-N-ацетилтрансферазы, играющего основную роль в его образовании. Затем происходит метилирование N-ацетил-серотонина с продукцией мелатонина. Из клеток пинеалоцитов указанные выше гормоны поступают в кровеносное русло, попадают в такие жидкие среды организма, как ротовая жидкость, желчь, внутрифолликулярная жидкость, околоплодные воды и т.д.

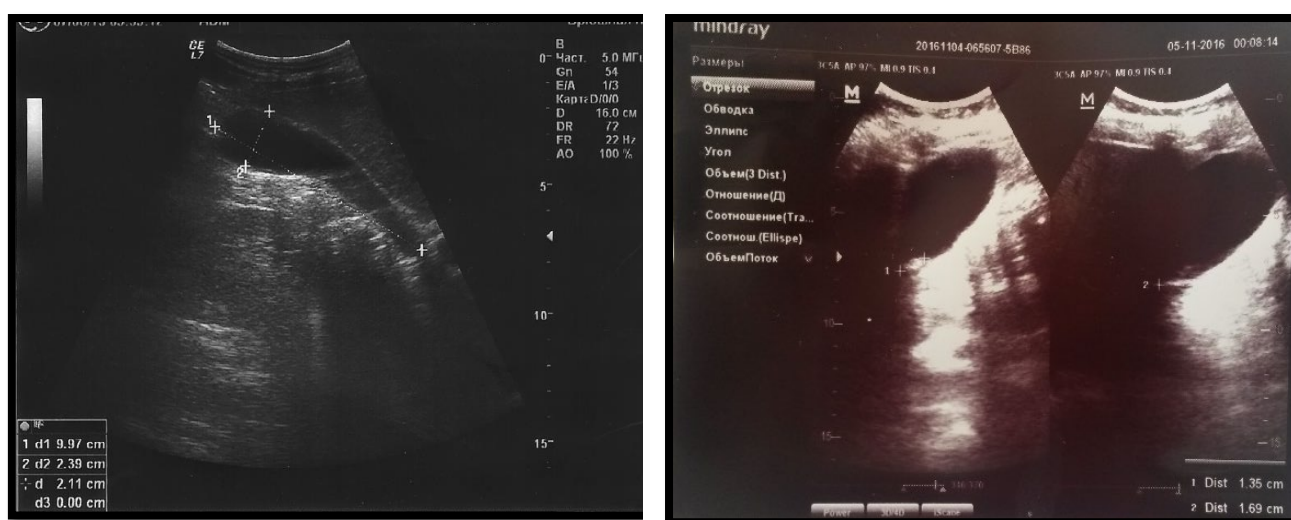Окислительный стресс играет ключевую роль в формировании осложнений во время беременности, поскольку непосредственно ассоциируется с самим процессом беременности. Даже в случаях её физиологического протекания беременность провоцирует усиленную нагрузку на системы антиоксидантной защиты организма, повышая тем самым вероятность возникновения различных осложнений. Наличие ОКХ у беременных в значительной степени увеличивает «оксидантный» стресс, что требует необходимости его патогенетической коррекции.

Наряду с антиоксидантными, моторными свойствами серотонин и мелатонин синхронизируют циркадные ритмы, регулирует сон и период бодрствования, способствуют повышению активности иммунной системы, принимают участие в деятельности репродуктивных органов, что особенно важно у женщин в период беременности.

Для лечения БС и ОКХ после купирования желчной колики 15 пациенткам при проведении инфузионной терапии в схему лечения добавили препарат «серотонина аргинат» (динатон), который разводился в 200-400,0 мл 0,9% NaCl и вводился внутривенно капельно в дозировке от 20-30 до 40-60 мг в сутки. Длительность курса от 3 до 7 суток. Лечение проводили после получения

письменного согласия пациенток и под строгим контролем доплерометрии сократительной способности матки и определения маточно-плацентарного кровотока.

После проведенного комплексного лечения в более ранние сроки отмечали снижение болевого синдрома, уменьшение тяжести в правом подреберье и диспепсических явлений у 13 пациенток из 15. При УЗИ (до и после) отмечали уменьшение объема желчного пузыря, а также застойных явлений в нем. Появились признаки эвакуации желчи из просвета ЖП в желчные протоки (рисунок 5.1).



а

б

Рисунок 5.1. - УЗИ. ОКХ до применения динатона (а), после применения динатона (б)

Клинический пример: Больная Кахорова Ш. 1998 г.р., история болезни №5997/1280, поступила в экстренном порядке с жалобами на боли в правом верхнем квадранте живота, иррадиирующие в межлопаточную область, появление тошноты, неоднократную рвоту с желчным содержимым, чувство сухости и горького привкуса в полости рта и общее недомогание, спустя 7 суток после приступа. Из анамнеза: страдает ЖКБ 3 года. Периодически отмечала приступы боли в правом подреберье, которые купировались приёмом

спазмолитиков. При поступлении состояние больной оценивалось как средней тяжести (ASA III).

После проведения первичного осмотра и инструментальных методов диагностики выставлен диагноз: Основной: острый холециститопанкреатит; соп.: Беременность 39 недель. Варикозная болезнь нижних конечностей C2, Es, As, Pr. При УЗИ выявлено: напряжённый желчный пузырь, определяется симптом «двойного контура», имеется взвесь экзогенных частиц небольших размеров, изменяющих свое положение во время поворота пациента, и не имеющих акустической тени.

Больной проводилось консервативное лечение, заключающееся в применении спазмолитиков, инфузионной, антибактериальной, обезболивающей терапии. Кроме этого, в схему лечения добавили препарат динатон (серотонина аргинат), который разводился в 200-400,0 мл 0,9% NaCl и вводился внутривенно капельно в дозировке от 20-30 до 40-60 мг в сутки.

После проведенного комплексного лечения к 12 часам после госпитализации отмечали снижение болевого синдрома, уменьшение тяжести в правом подреберье и диспепсических явлений.

При поступлении: содержание серотонина 76,7 нг/мл, мелатонина - 6,2 нг/мл, после проведенной процедуры показатели стали ближе к нижней границе нормы: 103,1 нг/мл серотонина и 6,8 нг/мл мелатонина.

УЗ-картина после процедуры характеризовалась уменьшением объема ЖП, восстановлением проходимости, камней не обнаружено, холедох 8 мм, что также подтверждалось отсутствием болезненности и непальпируемым дном желчного пузыря.

На 5-е сутки отмечалось снижение симптомов интоксикации и отсутствие болей, сердцебиение плода стало прослушиваться четче. После контрольного вместе с акушером-гинекологом осмотра состояние плода соответствовало срокам беременности, сердцебиение 142 уд/мин. Пациентка выписана под наблюдение семейного врача и патронаж гинеколога в удовлетворительном состоянии.

Таким образом, назначение динатона в комплексе консервативной инфузионной терапии БС и ЖКБ I стадии позволяет улучшить моторно-эвакуаторную функцию ЖП, тем самым снизить напряжение ЖП, его объем, а также явления БС.

При изучении показателей уровня серотонина до и после лечения динатоном отмечали некоторое увеличение его содержания в крови (таблица 5.4).

Таблица 5.4. - Динамика содержания серотонина в крови до и после терапии динатоном у пациенток с ОКХ при беременности (n=15)

Показатель	Норма	Срок беременности, триместр					
		До лечения			После лечения		
		I (n=5)	II (n=5)	III (n=5)	I (n=5)	II (n=5)	III (n=5)
Серотонин, нг/мл	132,4±5,9	112,2±4,8	92,3±2,5	88,4±4,1	120,7±6,2	109,1±3,6*	99,8±4,5

Примечание: * $p < 0,05$ – статистически значимые различия при сравнении с таковыми до лечения (по Т-критерию Вилкоксона)

Полученные результаты позволили установить следующее: до введения динатона у пациенток исследованной группы уровень серотонина в крови составил 112,2±4,8 нг/мл, 92,3±2,5 нг/мл и 88,4±4,1 нг/мл в I, II и III триместрах беременности при ОКХ. Включение в комплекс консервативной терапии динатона позволило скорректировать дефицит серотонина в крови до 120,7,6±6,2 нг/мл, 109,1±3,6 нг/мл и 99,8±4,5 нг/мл ($p < 0,05$), что позволило улучшить моторно-эвакуаторную функцию ЖП.

С целью профилактики и лечения БС и ЖКБ у 10 пациенток с БС II-III ст., а также ЖКБ предкаменной стадии наряду с назначением диеты, консервативной литолитической терапией, для улучшения моторно-эвакуаторной функции желчного пузыря и желчных путей, а также антиоксидантной терапии и улучшения психо-эмоционального статуса женщинам назначали синтетический аналог мелатонина «Мелаксен» (производства Unipharm, USA) однократно в день в дозировках по 3 мг за 30

полчаса перед сном на протяжении 90 дней под контролем уровня мелатонина в крови (таблица 5.5). Обязательно проводили динамическое исследование состояния сократительной функции матки и маточно-плацентарного кровообращения.

Таблица 5.5. - Динамика содержания мелатонина в крови до и после терапии мелахсеном у пациенток с ЖКБ при беременности (n=10)

Показатель	Норма	Срок беременности, триместр					
		До лечения			После лечения		
		I (n=5)	II (n=5)	III (n=5)	I (n=5)	II (n=5)	III (n=5)
Мелатонин, нг/мл	8,7±0,1	7,2±0,4	6,4±0,2	5,9±0,7	7,8±0,5	6,9±0,8	6,2±0,7

Примечание: *p>0,05 – при сравнении показателей до и после лечения (по Т-критерию Вилкоксона)

Следовательно, включение в комплекс консервативного лечения с целью профилактики БС мелахсена позволило увеличить концентрацию мелатонина в крови, тем самым способствуя улучшению литогенных свойств желчи и снижению вероятности камнеобразования. На фоне лечения динатоном и мелахсеном побочных эффектов и осложнений не отмечалось.

5.3. Хирургическое лечение острого калькулезного холецистита на различных сроках беременности

Неэффективность комплексной патогенетически обоснованной консервативной терапии ОКХ в различные сроки беременности требует выполнения наиболее эффективного малотравматичного оперативного вмешательства, направленного на снижение негативных влияний операций на плод и женщину.

Тактика оперативного лечения острого калькулезного холецистита во время беременности подверглась некоторым изменениям в виду того, что результаты лечения нельзя было считать удовлетворительными, что было обусловлено большим числом случаев самопроизвольных выкидышей (в I триместр), преждевременных родов (III триместре), а также большой частой случаев возникновения гнойно-септических осложнений в послеоперационном периоде.

Для выбора патогенетически обоснованного метода хирургического лечения ОКХ в различные сроки гестации, с учетом приводимых в литературе рекомендаций, а также на основании полученных результатов комплексного обследования и хирургического лечения 75 пациенток с ОКХ на фоне беременности разработаны объективные критерии показаний и противопоказаний к различным методам лечения (таблица 5.6).

Таблица 5.6. - Объективные критерии выбора методов хирургического лечения ОКХ в различные сроки беременности

Критерии	Лапароскопическая холецистэктомия	Двухэтапные эхоконтролируемые пункционно-дренирующие вмешательства + холецистэктомия	Симультанные операции КС + холецистэктомия
Триместры			
I триместр	+	+	-
II триместр	+	+	
III триместр	-	-	+
Состояние плода:			
признаки в/у гипоксии	-	-	+
Нарушение в системе «мать-плацента-плод»	-	-	+
ФПН	-	-	+
Признаков в/у гипоксии нет	+	+	-
Патоморф. состояние стенок ЖП (УЗИ):			
катаральный	+	+	+
флегмонозный	+	+	+
гангренозный	+	+	+
экстрапузырные осложнения (абсцесс, инфильтрат)	-	+	+

Лабор. показатели: СРБ (мг/л): до 84,5±0,24 более 90 мг/л Лактат крови (ммоль/л) до 1,9±0,05	+ + - +	+ + + +	- + - +
Оценка по АРАСНЕ II: 0-10 баллов 10-20-баллов Более 20 баллов	+ + -	+ + +	+ + -
Шкала риска осложнений POSSUM: 43,5±1,2 балла более 43,5 баллов	+ +	+ +	+ +

Исходя из наблюдаемых результатов, можно резюмировать, что хирургические методы лечения ОКХ предпочтительнее выполнять в первом, реже – во втором триместре гестационного периода, учитывая степень влияния хирургической и анестезиологической агрессии не только на мать, но и на плод. Следует также объективно оценить состояние фето-плацентарного кровотока, патоморфологические изменения стенок желчного пузыря, лабораторные и инструментальные данные, а также данные шкалы оценки риска осложнений POSSUM.

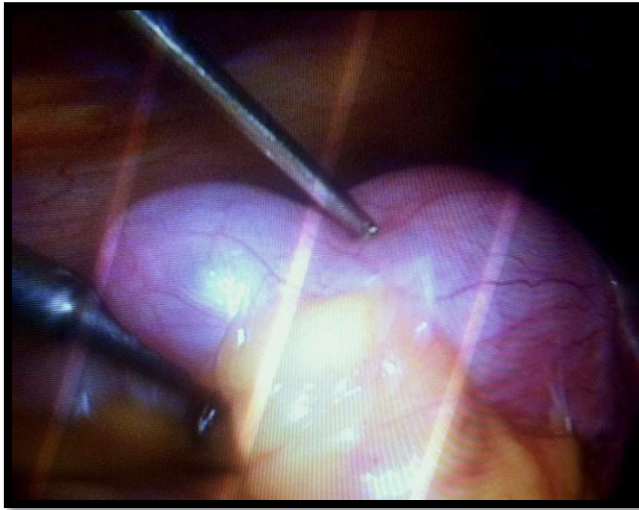
Комплексная оценка полученных данных позволит определить метод хирургического лечения – двухэтапные эхоконтролируемые пункционно-дренирующие вмешательства с холецистэктомией либо симультанная операция КС с холецистэктомией.

5.3.1. Особенности выполнения видеолaparоскопической холецистэктомии при остром калькулезном холецистите во время беременности

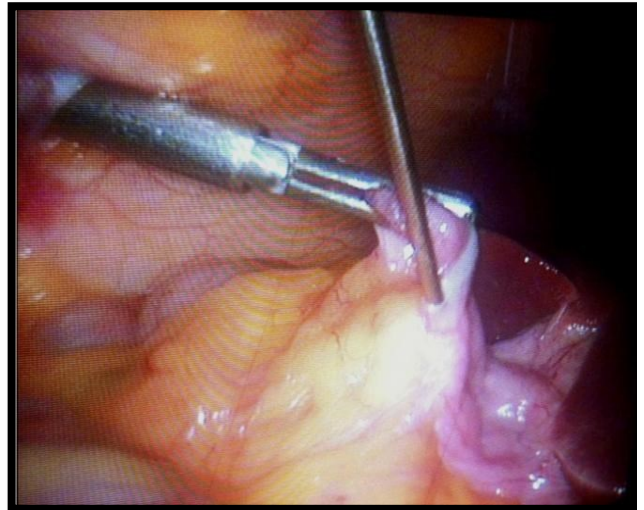
При выполнении видеолaparоскопической холецистэктомии в I и II триместрах методики обезболивания и проведения троакаров в брюшную

полость практически не имели отличий от классических, применяемых у небеременных пациенток. При создании пневмоперитонеума основывались на рекомендациях Американской ассоциации, предписывающих, что интраабдоминальное давление не должно превышать отметки в 10-12 мм рт. ст. Это условие критически важно для предотвращения нарушений в системе маточно-плацентарной перфузии и для снижения воздействия на сердечную деятельность беременной. Кроме того, при таких параметрах давления, уровни парциального давления углекислого газа (P_aCO_2) остаются в пределах нормы. В процессе введения пневмоперитонеума с использованием CO_2 отмечалось повышение P_aCO_2 , что было прямым следствием усиленной абсорбции диоксида углерода через брюшину. Существенное повышение уровня P_aCO_2 может привести к риску развития гиперкапнии и респираторного ацидоза, что, в свою очередь, может стимулировать активацию симпатической нервной системы, вызывая аритмии и провоцируя симптомы ацидоза у плода. В связи с этим, во время проведения лапароскопических операций у беременных, осуществлялся тщательный мониторинг уровней концентрации углекислого газа во вдыхаемом воздухе. Это позволяло адаптировать параметры искусственной вентиляции легких с целью минимизации потенциальных рисков, связанных с изменениями газового состава крови.

При видеолапароскопической холецистэктомии у беременных в большинстве случаев, особенно при неэффективности комплексной консервативной терапии, на фоне умеренных патоморфологических изменений и интраоперационных осложнений: умеренный перихолецистит, плоскостные спайки в области ЖП – появляется необходимость пункции ЖП, кроме этого, возникали умеренные трудности, связанные с изменениями анатомии в области шейки ЖП и при дифференцировании треугольника Кало. В этих случаях производили видеолапароскопическую пункцию ЖП, что намного в дальнейшем облегчало выполнение холецистэктомии (рисунок 5.2).



а.



б.

**Рисунок 5.2. - ВЛХ. Пункция ЖП при его водянке (а);
состояние после пункции ЖП, умеренный перихолецистит (б).**

Операцию завершали подведением полиэтиленовой трубки к Винслову отверстию.

5.3.2. Применение малоинвазивных декомпрессионных эхоконтролируемых вмешательств при остром калькулезном холецистите у беременных

При деструктивных формах ОКХ, а также при обтурационной форме острого холецистита устранению повышенного внутрипузырного давления, а также гнойного воспалительного процесса могут способствовать пункционно-дренирующие вмешательства на желчном пузыре.

При использовании методик эхоконтролируемых пункционно-дренирующих вмешательств (ЭПДВ) при ОКХ у беременных нами соблюдались два основных момента: 1) ход пункционного канала необходимо направлять через печеночную ткань; 2) участок пункции желчного пузыря должен располагаться в экстраперитонеальной зоне со стороны пузыря.

Преимуществами открытых ЭПДВ являются:

1. постоянно функционирующий дренаж ЖП позволяет добиться стихания острого воспаления, снижая эндотоксемию и негативное влияние на плод и женщину;
2. присутствие катетера в полости желчного пузыря облегчает мониторинг содержимого пузыря после выполнения процедуры, позволяя оценить динамические изменения в стихании острого воспалительного процесса в желчном пузыре;
3. с помощью контрастных средств, вводимых через установленную микрохолецистостому и по данным фистулографии можно определить наличие конкрементов в желчном пузыре и желчных протоках, а в случае возникновения необходимости установить этиологический фактор развития механической желтухи;
4. через установленную микрохолецистостому в полость желчного пузыря можно ввести средства, обладающие литолитической способностью, а также эвакуировать через дренажную продукты лизиса желчных камней.

ЭПДВ значительно легче переносятся беременными женщинами и плодом и требуют для своего выполнения меньше времени.

Техника выполнения ЭПДВ заключалась в установлении планируемой точки пункции, применении УЗ-оборудования при выполнении манипуляции и мониторинге эвакуации содержимого желчного пузыря. Для определения планируемой точки пункции выполнялось УЗ исследование правой подреберной области с использованием УЗ оборудования, оснащенного конвексным датчиком частотой 3,5 МГц марки «Toshiba» либо «Aloka SSD-4000». При проведении эндоскопических пункционно-дренирующих вмешательств применялись одноразовые иглы фирмы Chiba размерами 22 Ст. Применялось местное обезболивание.

Используя ультразвуковое исследование, определяли участок на поверхности кожи, который соответствовал минимальному расстоянию между желчным пузырем и ультразвуковым датчиком. В большинстве случаев точка

для предполагаемой пункции располагалась над правой реберной дугой, в межреберье, вдоль передней подмышечной линии. Производилась отметка точки планируемой пункции, хирург запоминал ход канала планируемой пункции по направлению ультразвукового датчика, после чего последний переводился в область правого подреберья и старались добиться максимально четкой визуализационной картины на экране УЗ-оборудования. Далее выполнялась обработка операционного поля, местное обезболивание с использованием 0,5% новокаина. С помощью скальпеля в точке предполагаемой пункции производили прокол на кожной поверхности. Затем вводили пункционную иглу через мягкотканые структуры торакальной или абдоминальной стенки (рисунок 5.3).

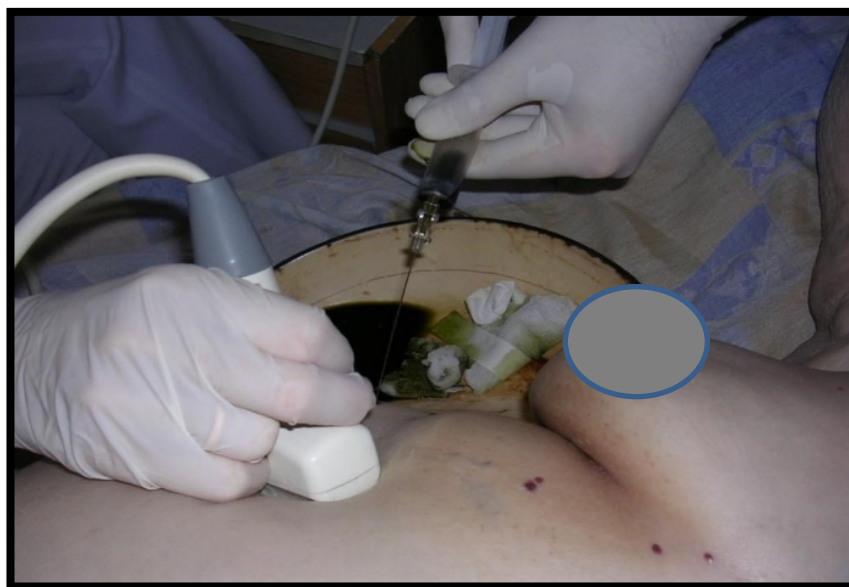

Рисунок 5.3 - Пункция ЖП под УЗ контролем

По мере попадания иглы в печеночную ткань производили контроль с помощью УЗИ, определяли глубину и ход пункционного канала. При успешном выполнении пункции ультразвуковое оборудование позволяло визуализировать наличие иглы внутри желчного пузыря. Для более точной локализации пункционной иглы в его просвете и подтверждения её правильного положения, через иглу вводили незначительный объем анестетика. Наблюдение за возникновением турбулентности внутри желчного пузыря после введения анестетика служило доказательством корректного размещения иглы. Далее,

путем аккуратного оттягивания поршня шприца производились действия по эвакуации содержимого желчного пузыря. Первая часть извлеченной желчи направлялась на бактериологическое исследование. По мере удаления содержимого наблюдалось уменьшение объема желчного пузыря и снижение болевых симптомов. Наиболее успешными эндоскопические пункционно-дренирующие вмешательства являются при остром калькулезном холецистите и обтурационной его форме. Соответственно, при сморщенном ЖП отсутствует смысл в его декомпрессии. При ЭПДВ в качестве стилета применялась игла Chiba размерами 5,5 G, а также изогнутые дренажи с фиксирующим концом «pig tail» размерами 9Fr (российской фирмы «МИТ» и польской фирмы «Balton») (рисунки 5.4, 5.5 и 5.6).



Рисунок 5.4. - Дренаж диаметром 9Fr «Balton» (Польша) изогнутый с фиксирующим концом «pig tail»

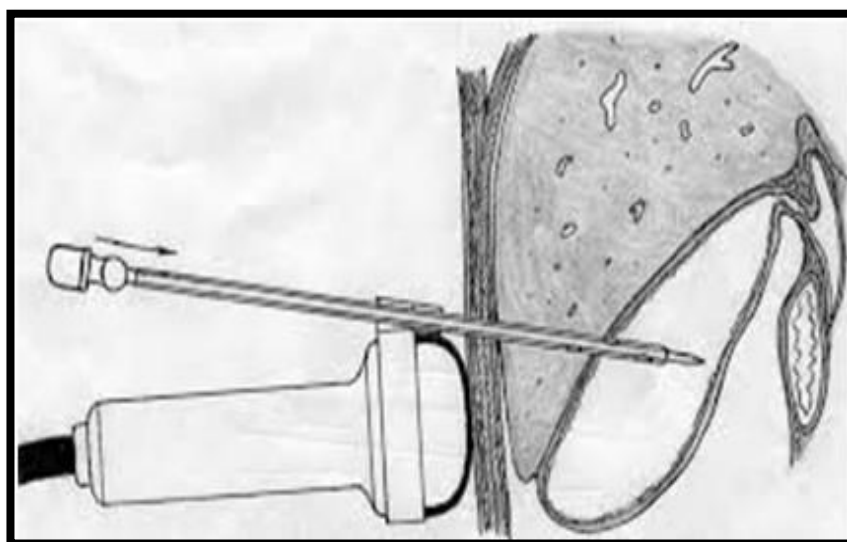


Рисунок 5.5. - Схематическое изображение ЭПДВ

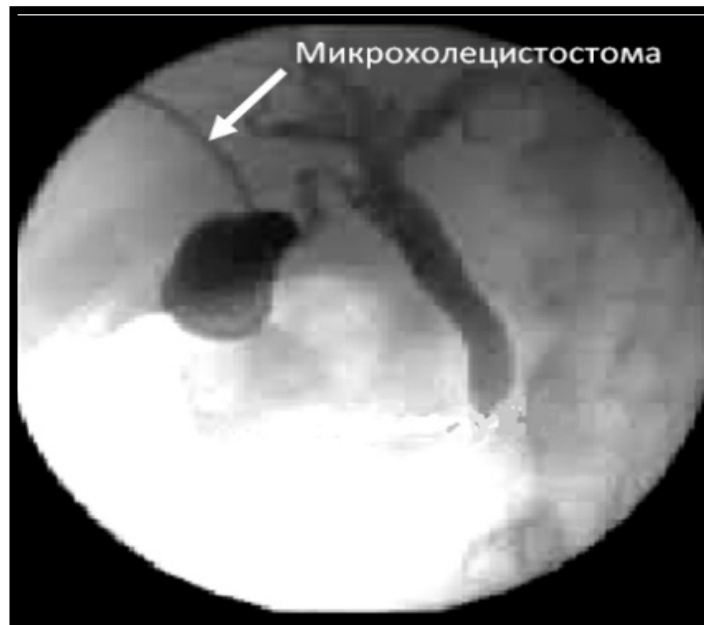

Рисунок 5.6. - Эхограмма. Пункция ЖП

После проведения пункционно-дренирующих вмешательств выполнялись контрольные ультразвуковые исследования желчного пузыря с определением его объема, состояния стенки, полости пузыря и расположенных рядом тканей. Извлечение дренажа выполнялось после нормализации состояния больной, разрешения воспалительного процесса по данным клинико-лабораторных исследований, а также по мере визуально наблюдаемой нормализации отделяемой по дренажу желчи.

5.3.3. Симультанные хирургические вмешательства – кесарево сечение с холецистэктомией (III триместр)

Значительные трудности для лечения тактического и технического характера представляют пациентки с ОКХ в III триместре, когда из-за увеличенной беременной матки многие симптомы ОКХ четко не определяются. Обстоятельства ухудшаются еще и тем, что деструктивные формы ОКХ негативно влияют на плод, сопровождаются увеличением числа случаев развития внутриутробной гипоксии плода, наступления преждевременных родов и летального исхода роженицы.

В наших исследованиях показаниями к проведению симультанных хирургических вмешательств у пациенток в III триместре гестационного периода являлись неэффективность комплексной консервативной терапии ОКХ или наличие деструктивных его форм в сочетании с наличием явлений внутриутробного страдания плода, расстройств в маточно-плацентарном кровотоке с возникновением фетоплацентарной недостаточности.

При этом после совместного консилиума акушеров-гинекологов, хирургов и анестезиологов-реаниматологов решался вопрос о выполнении симультанной операции. Оперативное вмешательство, как правило, проводили под общим обезболиванием. Первым этапом выполняли нижнесрединную лапаротомию с выполнением кесарева сечения в нижнем сегменте матки с зашиванием раны на матке выворачивающимся швом по Шмидену (рисунок 5.7).

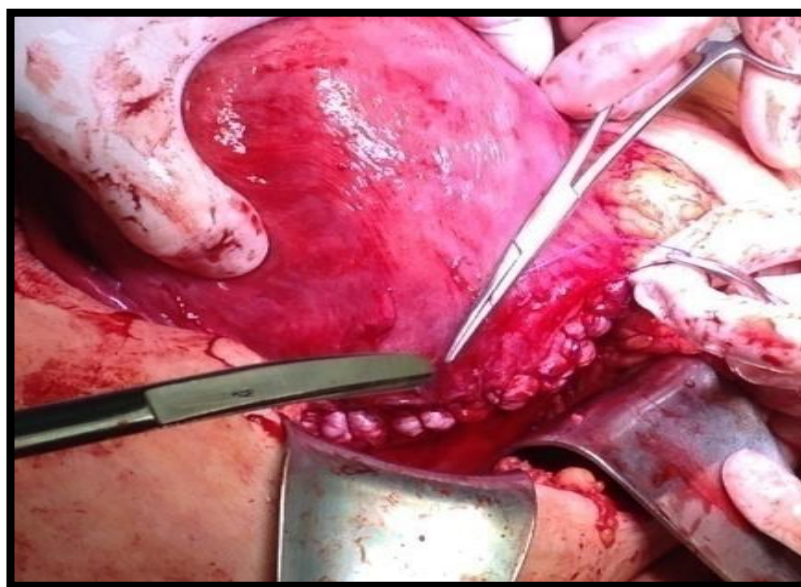


Рисунок 5.7. - Ушивание раны матки швом Шмидена

Далее лапаротомный разрез продлевался вверх и бригада хирургов выполняла холецистэктомию (рисунок 5.8).

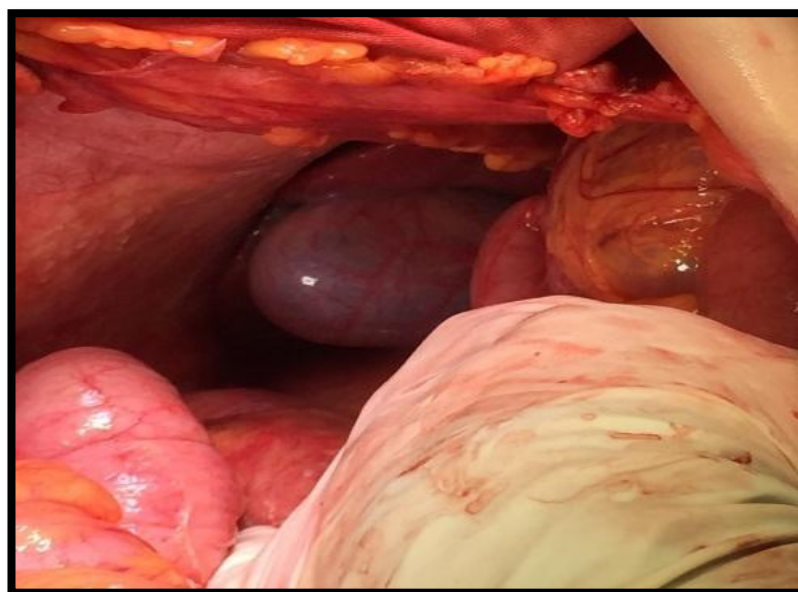

Рисунок 5.8. - Интраоперационное фото. Острый флегмонозный холецистит

Операцию завершали подведением полиэтиленовой трубки к подпеченочному пространству, а второй – в полость малого таза.

Разработанные объективные критерии выбора способов патогенетически обоснованных методов лечения пациенток с ОКХ в различные сроки беременности у больных основной группы позволили придерживаться дифференцированной тактики и каждой пациентке подбирали необходимый объем оперативного пособия (таблица 5.7).

Таблица 5.7. - Характер оперативных вмешательств при ОКХ в различные сроки беременности (n=75)

Характер оперативных вмешательств	Триместры							
	I триместр		II триместр		III триместр			
	ОГ	КГ	ОГ	КГ	ОГ	КГ	ОГ	КГ
Видеолапароскопическая холецистэктомия	15	-	10	-	-	-	25	-

Продолжение таблицы 5.7

Эхоконтролируемые декомпрессивные вмешательства под УЗ-контролем+послеродовая видеолапароскопическая холецистэктомия	-	-	8	-	2	-	10	-
Традиционная холецистэктомия	2	10	-	10	-	-	2	20
Симультанные вмешательства: кесарево сечение+холецистэктомия	-	-	-	-	4	14	4	14
Всего	17	10	18	10	6	14	41	34

Примечание: ОГ – основная группа, КГ – контрольная группа

Необходимо отметить, что лечение пациенток с ОКХ на различных сроках беременности в обязательном порядке проводили совместно с акушером-гинекологом, анестезиологами, а также по необходимости и смежными специалистами. Учитывая вышесказанное, у пациенток основной группы (n=41), в 25 (20,8%) наблюдениях выполняли видеолапароскопическую холецистэктомию при ОКХ в I и II триместрах. В случаях, когда патология проявлялась во втором триместре беременности — моменте, когда процесс органогенеза плода уже завершен, а увеличение объема матки способствует улучшению визуализации операционного поля, — в 10 случаях (что составляет 8,3% от общего числа наблюдений) была проведена видеолапароскопическая холецистэктомия. В 8 (6,7%) случаях выполнены эхоконтролируемые декомпрессивные вмешательства под УЗ-мониторингом с последующей послеродовой (через 4-6 месяцев) видеолапароскопической холецистэктомией.

Эхоконтролируемые декомпрессивные вмешательства под УЗ-контролем были выполнены еще в 2 наблюдениях у пациенток с ОКХ в III триместре беременности. В основной группе двум пациенткам при гангренозном холецистите с явлениями перипузырного абсцесса в I триместре выполняли традиционную холецистэктомию из мини-доступа.

Симультанные операции у пациенток основной группы при ОКХ в III триместре были выполнены в 4 (3,3%) случаях. Показаниями к операциям кесарево сечение+холецистэктомия являлись: ОКХ на фоне наличие симптомов внутрибрюшного страдания плода, расстройств маточно-плацентарного кровотока с возникновением фетоплацентарной недостаточности, в сроки гестации в 28-32 недели с целью профилактики тяжелой недоношенности новорожденного в случае отсутствия симптомов внутриутробной гипоксии плода.

В контрольной группе в 20 наблюдениях при ОКХ I (n=10) и II (n=10) выполнялась традиционная лапаротомная холецистэктомия. В 14 (11,7%) случаях из 34 (28,3%) производились симультанные оперативные вмешательства – кесарево сечение с холецистэктомией.

Развитие современной медицинской науки и технологии, анестезиологии и реаниматологии, хирургии и акушерства-гинекологии в совокупности позволяют эффективно применять современные технологии в лечении ОКХ в любом триместре беременности.

Дифференцированная хирургическая тактика позволила в 4 наблюдениях у пациенток с ОКХ в III триместре ограничиться консервативными мероприятиями и оперировать их в послеродовом периоде. Еще в 26 (21,7%) наблюдениях при ОКХ в I (n=8) и II триместрах (n=18) также пациентки ввиду эффективности комплексной консервативной терапии не были оперированы.

Дифференцированная хирургическая тактика при ОКХ у беременных на различных сроках, основанная на разработанных объективных критериях, в итоге позволила предложить алгоритм введения беременных на различных сроках при ОКХ (рисунок 5.9).

Согласно разработанному алгоритму, беременные пациентки с ОКХ, вне зависимости от сроков гестации, находятся в хирургическом стационаре и осматриваются специалистами: хирургом, акушером-гинекологом и анестезиологом-реаниматологом. По показаниям также консультируются другими смежными специалистами.

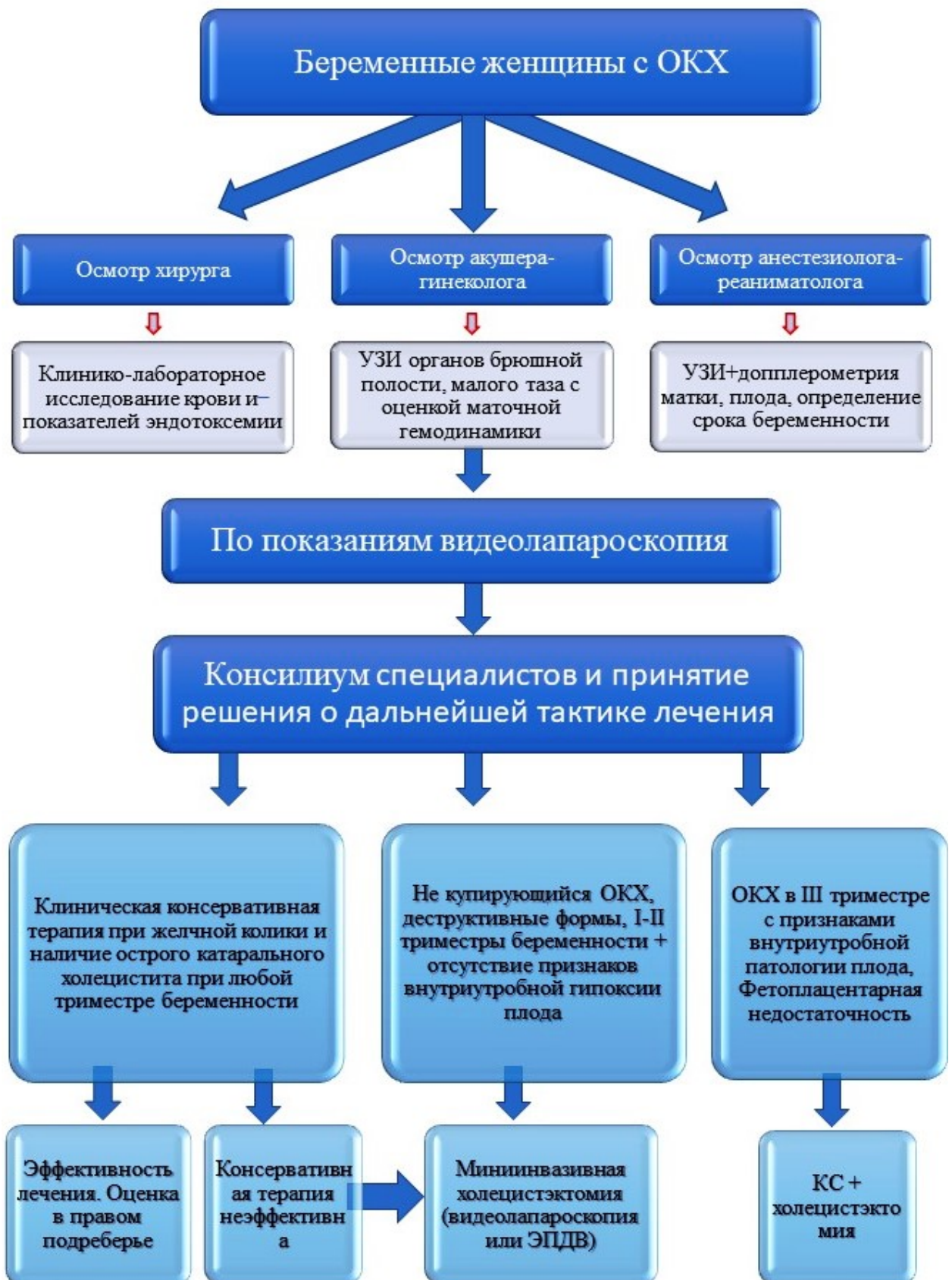

Рисунок 5.9. - Алгоритм ведения беременных на различных сроках с ОКХ

Проводятся комплексные клинико-лабораторные, ультразвуковые исследования, при неясности морфологического состояния ЖП ставятся показания к лапароскопии. Необходимо отметить, что при УЗИ устанавливают наличие патологии ЖП, оценивают кровообращение в матке, у плода с определением сроков гестации. После получения результатов исследования проводится консилиум по решению о дальнейшей тактике лечения пациенток с ОКХ на разных сроках беременности. Во всех случаях лечение больных начинают с комплексной консервативной терапии, особенно при желчной колике, остром катаральном холецистите. При эффективности консервативного лечения хирургическое лечение производится в послеродовом периоде в плановом порядке. При его неэффективности, деструктивных формах ОКХ в I и II триместрах выполняются миниинвазивные вмешательства в объеме видеолапароскопической холецистэктомии и ЭПДВ. Эти же вмешательства возможно выполнить у беременных в III триместре в случае отсутствия симптомов внутриутробной патологии плода, расстройств маточно-плацентарного кровотока и наличия фетоплацентарной недостаточности. При наличии в III триместре беременности ОКХ, деструктивных его форм, а также симптомов внутриутробного страдания плода, расстройств маточно-плацентарного кровотока и наличия фетоплацентарной недостаточности симультанно производится кесарево сечение и холецистэктомия.

Таким образом, при ОКХ у беременных в различные триместры хирургическая тактика строго дифференцированная, основанная на морфологических изменениях с стенки ЖП, состоянии плода, а также наличия сопутствующей патологии. При сохранении и отсутствии симптомов внутриутробной патологии плода и неэффективности комплексной консервативной терапии, независимо от сроков гестации, операцией выбора являются миниинвазивные вмешательства.

Глава 6. Результаты лечения беременных с острым калькулезным холециститом

В раннем послеоперационном периоде у пациенток основной группы (численностью 41 человек), которым были выполнены операции различного характера и объема, продолжилось послеоперационное лечение, в рамках которого были предприняты следующие терапевтические и профилактические меры:

- Для улучшения микроциркуляции крови применялись дезагреганты, в частности курантил в дозировке 25 мг, прием осуществлялся трижды в день на протяжении месяца;

- Для нормализации гомеостаза и осуществления детоксикации использовался раствор гидроксиэтилированного крахмала;

- В ситуациях, когда было принято решение о сохранении беременности, с первого дня послеоперационного периода в лечебный комплекс включались интравагинальные свечи с микронизированным прогестероном (утрожестан), применяемые в дозировках 200-400 мг ежедневно;

- При угрозе прерывания беременности в комплексное лечение добавлялись токолитические средства, в частности атозибан (трактосил), вводимый внутривенно медленно в дозах 300 мкг/мин в течение 6-12 часов, при этом препарат разводился в физиологическом растворе до общего объема 100 мл.

Для предотвращения возникновения гнойно-септических осложнений в послеоперационном периоде были предписаны антибиотики из группы цефалоспоринов, принимаемые в течение 5-7 дней. В частности, использовался цефазолин, вводимый внутримышечно в дозировке 1,0 г дважды в день.

Послеоперационные осложнения после различных способов холецистэктомии развились в 11 (9,2%) наблюдениях (таблица 23).

В послеоперационном периоде у пациенток основной группы в 2 случаях отмечали желчеистечение, которое прошло самостоятельно, в 1 наблюдении имело место нагноение зоны введенных троакаров. Тогда как у пациенток

контрольной группы в 5 случаях отмечали нагноение лапаротомной раны с последующим развитием послеоперационных вентральных грыж, требующих выполнения хирургической коррекции. В 2 наблюдениях отмечалось желчеистечение, которое прекратилось самостоятельно, и еще в 1 наблюдении – внутрибрюшные абсцессы, потребовавшие традиционного метода вскрытия и дренирования.

Таблица 6.1. - Характер послеоперационных осложнений у беременных, оперированных по поводу ОКХ (n=75)

Характер осложнений	Основная группа (n=41)	Контрольная группа (n=34)	p
Послеоперационное желчеистечение	2 (4,9%)	2 (5,9%)	>0,05
Послеоперационные внутрибрюшные абсцессы	0 (0,0%)	1 (2,9%)	>0,05
Нагноение лапаротомной раны	0 (0,0%)	5 (14,7%)	<0,05
Нагноение зоны введенных троакаров и пункции	1 (2,4%)	0 (0,0%)	>0,05
Всего	3 (7,3%)	8 (23,5%)	<0,05

Примечание: p - статистическая значимость различий показателей между группами (по точному критерию Фишера)

В основной группе летальных исходов не наблюдали, у пациенток контрольной группы летальные исходы были отмечены в 2 наблюдениях.

6.1. Патоморфологические исследования удаленных желчных пузырей

Фактическим материалом для исследования служили желчные пузыри, удаленные во время оперативного вмешательства у 75 больных с диагнозом: «ЖКБ. Острый калькулёзный холецистит».

Размеры взятых участков тканей желчных пузырей составляли от 53×2,5×1,5 см до 10×2,8×2,5 см. Для проведения дальнейшего гистологического исследования удаленную ткань располагали в марлевые мешочки и помещали в

10% раствор нейтрального формалина на 24 часа. Затем зафиксированный в спирту материал заливали в парафиновые блоки. Выполнялись срезы толщиной 5-7 мкм, в качестве красящего вещества применялся гематоксилин-эозин.

При изучении данных патоморфологических исследований применялась компьютерная программа для анализа микроскопических изображений. При исследовании микропрепаратов применялся светооптический микроскоп марки Olympus CX 21 FS 1, а также цифровая камера Digital MicroScope Camera Specification MC-DO 48U (E), с оптическими увеличениями x4, x10, x40.

Все морфологические исследования выполнялись в ЦНИЛ, морфологической лаборатории ГОУ «ТГМУ им. Абуали ибни Сино». Морфологические исследования были проведены у больных со следующими видами холецистэктомии:

1. видеолапароскопическая холецистэктомия – 25 больных;
2. традиционная холецистэктомия – 22 больных;
3. ЭХО-контролируемые декомпрессионные вмешательства под УЗИ контролем и видеолапароскопическая холецистэктомия - 10 больных;
4. симультанные вмешательства: кесарево сечение + холецистэктомия - 18 больных.

Проводили морфологические исследования при различном увеличении срезов тканей из желчного пузыря.

В микропрепаратах определяются ткани желчного пузыря с участками острого воспалительного процесса, содержащие лейколимфоцитарные и гистиоцитарные инфильтраты, отек и полнокровие сосудов (рисунки 6.1-6.9).

Патоморфологические исследования удаленных ЖП у беременных на различных сроках показали, что глубина и выраженность патоморфологических изменений зависит от сроков выполнения операции и начала заболевания. Патоморфологические исследования показали, что в 37 случаях выявляли деструктивные формы ОКХ, недеструктивные формы острого воспаления ЖП выявлены в 4 случаях.

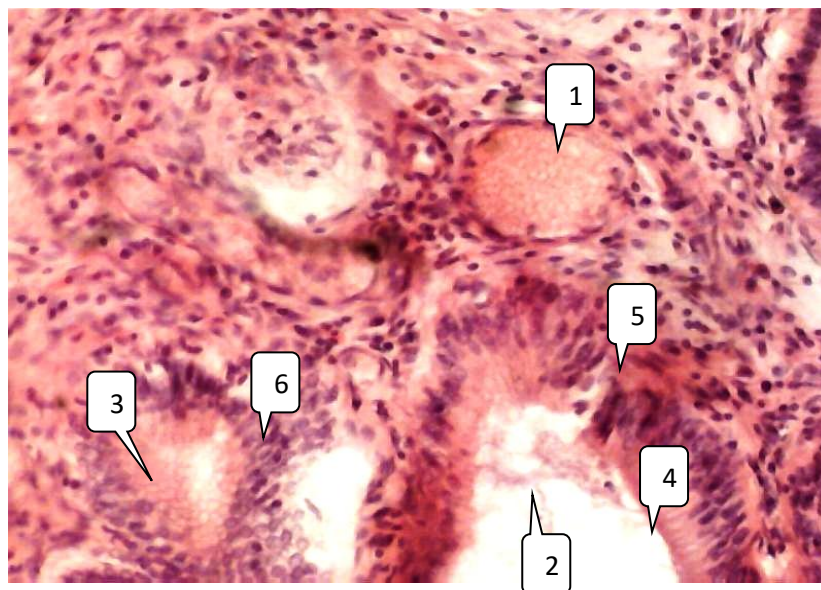


Рисунок 6.1. - Гистологическая картина тканей желчного пузыря при катаральном холецистите. Окраска гематоксилин-эозином. Микпрепарат. Ув. x 10. (1 - полнокровие сосудов; 2 - просвет железы слизистой оболочки; 3 - железосодержащая слизь; 4 - эпителий желёз; 5 - воспалительные инфильтраты; 6 - пролиферация эпителия на многослойный плоский эпителий)

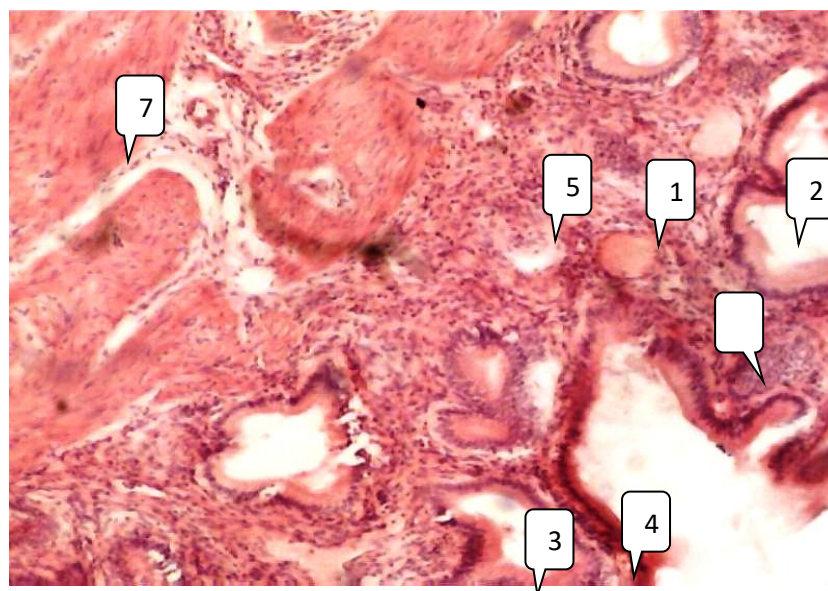


Рисунок 6.2. - Гистологическая картина тканей желчного пузыря при катаральном холецистите. Окраска гематоксилином-эозином. Микпрепарат. Ув. x 4. (1 - полнокровие сосудов; 2 - просвет железы; 3 – железа, содержащая слизь; 4 - эпителий желёз слизистой оболочки; 5 - воспалительные инфильтраты; 6 - пролиферация эпителия в многослойный плоский эпителий; 7 - мышечный слой)

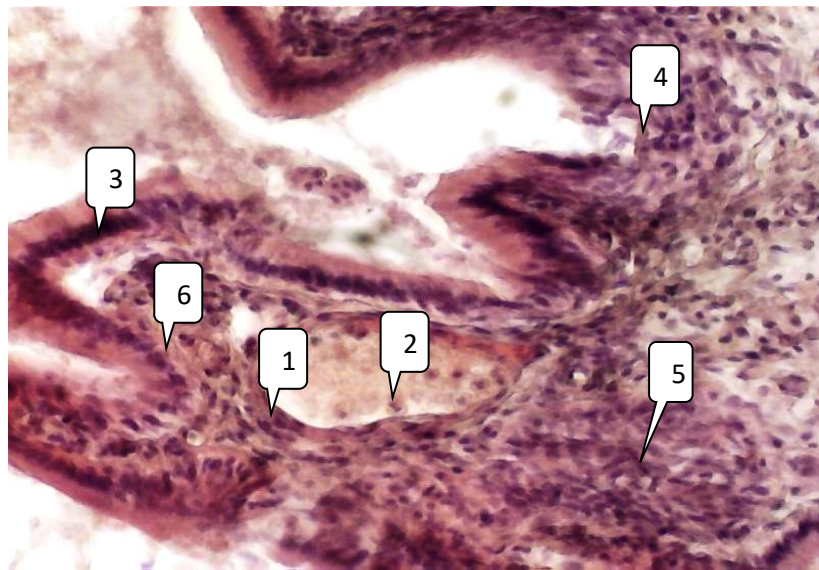


Рисунок 6.3. - Гистологическая картина тканей желчного пузыря при флегмонозном холецистите. Окраска гематоксилином-эозином. Микропрепарат. Ув. х 10. (1 - полнокровие сосудов; 2 – в просвете сосуда клеточные инфильтраты; 3 - эпителий желёз слизистой оболочки; 4 - эпителий желёз с пролиферацией; 5 - воспалительные инфильтраты; 6 - отек)

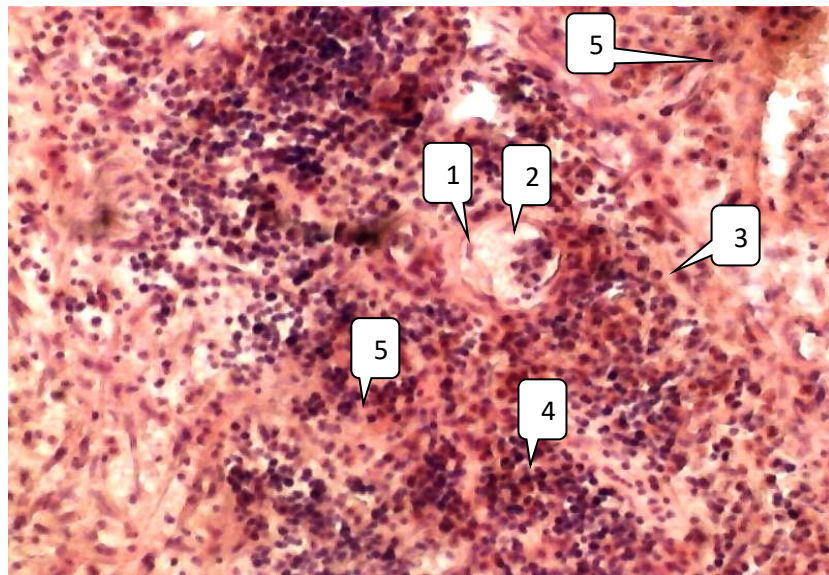


Рисунок 6.4. - Гистологическая картина тканей желчного пузыря при флегмонозном холецистите. Окраска гематоксилином-эозином. Микропрепарат. Ув. х 10. (1 - полнокровие сосудов; 2 – в просвете сосуда клеточные инфильтраты; 3 - очаги некробоза клеток; 4 - диффузные воспалительные инфильтраты; 5 - отек)

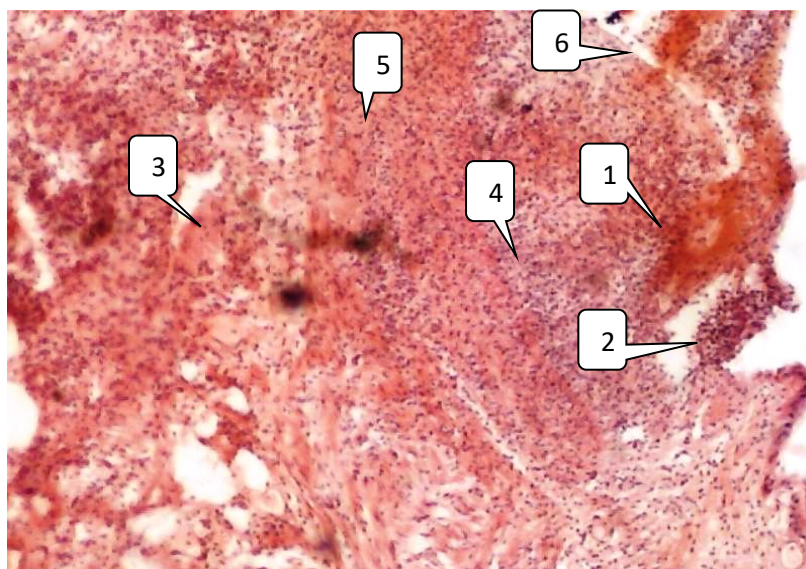


Рисунок 6.5. - Гистологическая картина тканей желчного пузыря при гангренозном холецистите. Окраска гематоксилином-эозином. Микропрепарат. Ув. × 4. (1 - полнокровные сосудов; 2 - слизистая оболочка с участками изъязвления клеточными инфильтратами; 3 - очаги некробиоза клеток; 4 - диффузные воспалительные инфильтраты; 5 - отек; 6 - очаги кровоизлияния)

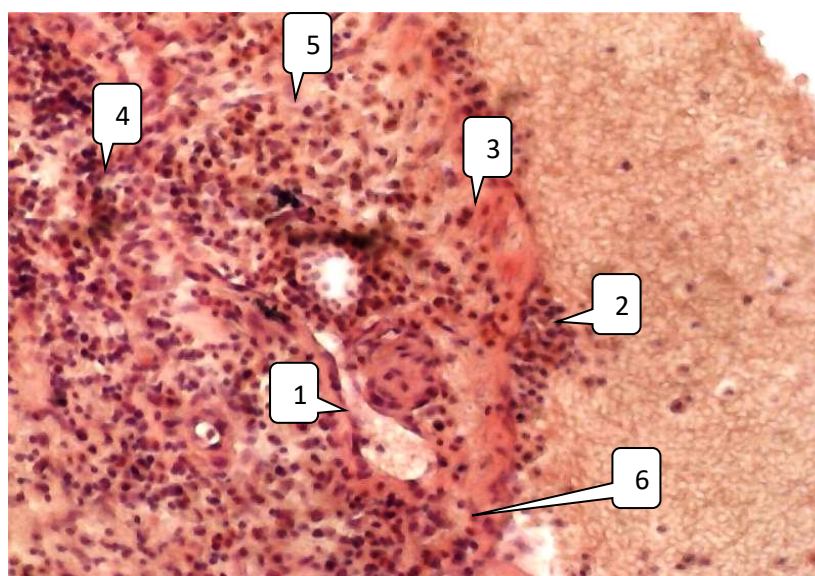


Рисунок 6.6. - Гистологическая картина тканей желчного пузыря при гангренозном холецистите. Окраска гематоксилином-эозином. Микропрепарат. Ув. х 10. (1 - полнокровные сосудов; 2 - слизистая оболочка с участками изъязвления клеточными инфильтратами; 3 - очаги некробиоза клеток; 4 - диффузные воспалительные инфильтраты; 5 - отек; 6 - очаги кровоизлияния)

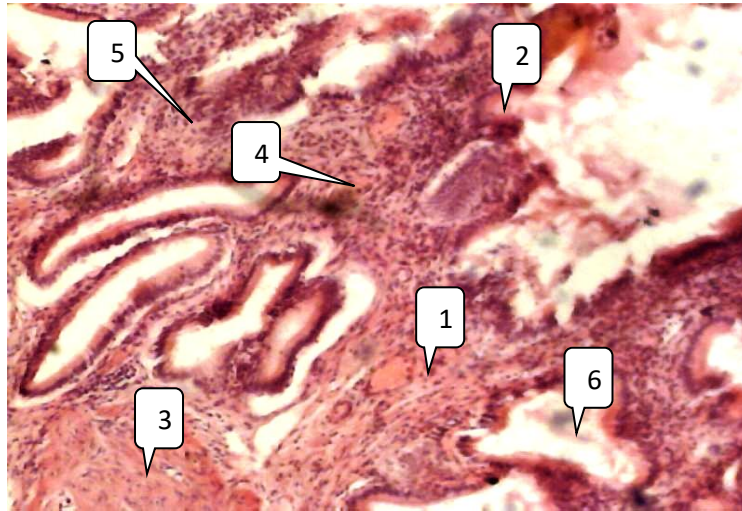


Рисунок 6.7. - Гистологическая картина тканей желчного пузыря при флегмонозном холецистите. Окраска гематоксилином-эозином. Микропрепарат. Ув. x 10. (1 - полнокровные сосудов; 2 - слизистая оболочка с участками изъязвления клеточными инфильтратами; 3 - очаги некробиоза клеток; 4 - диффузные воспалительные инфильтраты; 5 - отек; 6 - просвет железы)

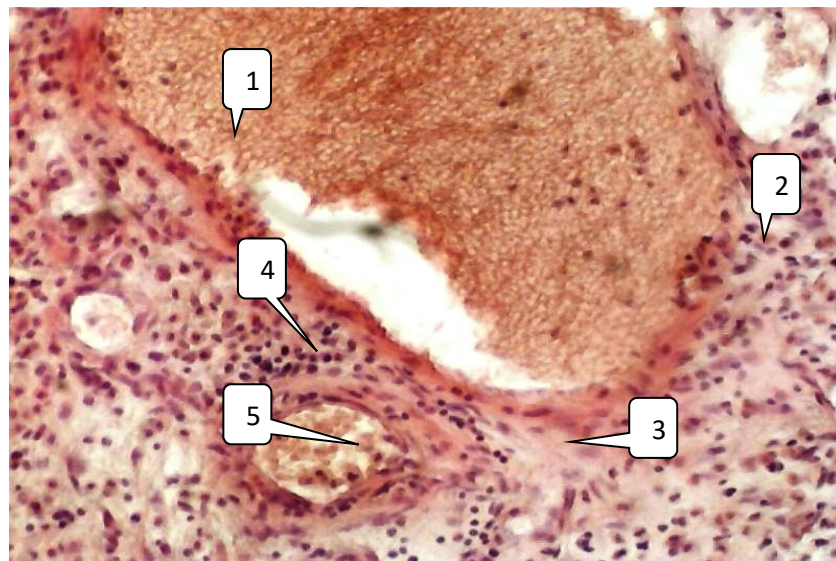


Рисунок 6.8. - Гистологическая картина тканей желчного пузыря при флегмонозном холецистите. Окраска гематоксилином-эозином. Микропрепарат. Ув. × 10. (1 - резко расширенные полнокровные сосуды; 2 - периваскулярные инфильтраты; 3 - очаги некробиоза клеток; 4 - диффузные воспалительные инфильтраты; 5 - просвет сосуда с клеточными инфильтратами)

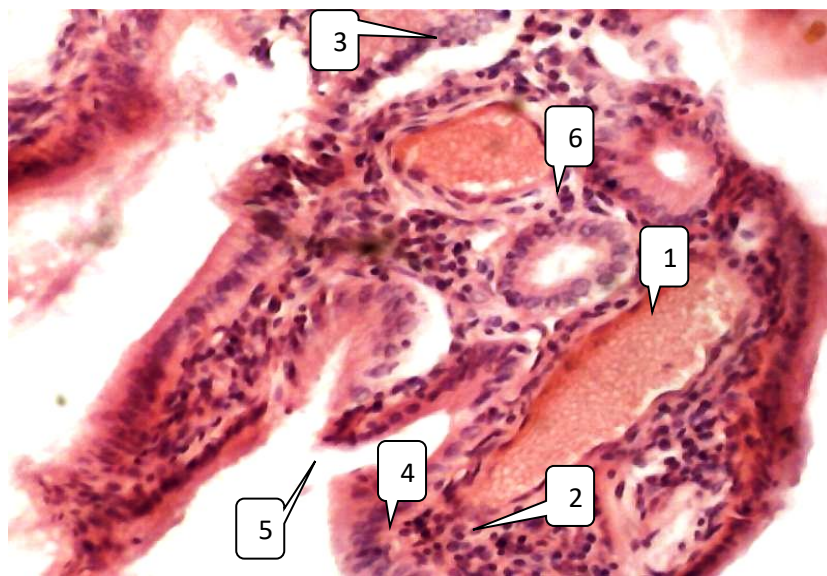


Рисунок 6.9. - Гистологическая картина тканей желчного пузыря при катаральном холецистите. Окраска гематоксилином-эозином.

Микропрепарат. Ув. × 10. (1 - резко расширенные полнокровные сосуды; 2 - периваскулярные инфильтраты; 3 - клетки эпителия желёз с пролиферацией; 4 - диффузные воспалительные инфильтраты; 5 - просвет слизистой оболочки; 6 - железы слизистой оболочки)

6.2. Особенности течения беременности в послеоперационном периоде

Исследования показали, что среди пациенток основной группы (n=41) в 1 (2,4%) случае наблюдалась антенатальная гибель плода, тогда как у пациенток контрольной группы (n=34) антенатальная гибель плода зафиксирована в 4 (11,8%) случаях. Результаты изучения особенностей родоразрешения были следующими: в основной группе беременных родоразрешение в срок было отмечено в 31 (25,8%) случае, а у других 10 (8,3%) женщин роды оказались преждевременными.

Согласно результатам анализа беременных основной группы, после выполнения мининвазивных оперативных вмешательств отсутствие признаков внутриутробной патологии плода было отмечено в 37 (30,8%) наблюдениях. В 3 (2,5%) случаях наблюдались начальные проявления внутриутробной гипоксии плода, значительные расстройства наблюдались в 4 (3,3%) случаях. В

контрольной группе, где пациентки перенесли традиционные открытые методы холецистэктомии, отсутствие признаков гипоксии плода было отмечено в 18 случаях (15%). У 7 (5,8%) имелись начальные проявления гипоксии плода, а в 3 случаях – выраженная гипоксия.

Анализ результатов доплерометрии у пациенток основной группы, показал, что показатели систоло-диастолического коэффициента и показатели индекса резистентности оказались статистически значимо выше нормальных величин: $2,94 \pm 0,12$ против $2,41 \pm 0,16$ и $0,86 \pm 0,07$ против $0,72 \pm 0,06$ соответственно. Кроме того, повышенным был и пульсационный индекс – $0,92 \pm 0,10$ против $0,79 \pm 0,08$.

В 6 случаях из наблюдаемых (14,6%) проводились операции кесарева сечения, в то время как в оставшихся 35 случаях (85,4%) роды происходили естественным путем (таблица 6.2).

Таблица 6.2. - Частота своевременных и преждевременных родов у пациенток с ОКХ

Вариант родов	Основная группа (n=41)		Контрольная группа (n=34)		p
	абс	%	абс	%	
Своевременные роды	35	85,4	21	61,8	<0,05
Преждевременные роды	6	14,6	13	38,2	<0,05

Примечание: p - статистическая значимость различий показателей между группами (по критерию χ^2)

В контрольной группе своевременные роды были отмечены у 21 (61,8%) пациентки, преждевременные роды – у 13 (38,2%). Традиционные открытые хирургические вмешательства часто оказывали негативное влияние на течение беременности в послеоперационном периоде.

В ходе анализа состояния новорожденных с помощью шкалы Апгар выявлено, что через минуту после рождения в основной группе 34 новорожденных (28,3%) имели оценку по шкале Апгар в диапазоне 8-10 баллов. В контрольной группе подобных результатов достигли 25 детей (20,8%). При этом, доля новорожденных с оценкой по шкале Апгар ниже 5-7 баллов оказалась выше в контрольной группе. Количество детей без признаков гипотрофии составило 35 (29,2%) в основной группе против 22 (18,3%) в контрольной, что статистически значимо ($p < 0,05$).

В исследовании было установлено, что в основной группе 12 детей (10%) имели синдром задержки развития плода (СЗРП) I степени, в то время как в контрольной группе таких новорожденных насчитывалось 9 (7,5%). СЗРП II степени был выявлен у 8 детей (6,7%) в основной группе и у 9 детей (7,5%) в контрольной. СЗРП III степени обнаружен исключительно у 2 новорожденных из контрольной группы.

Таким образом, полученные в ходе исследования результаты применения дифференцированной хирургической тактики при ОКХ у женщин в различные сроки гестации показали, что современные миниинвазивные оперативные вмешательства обладают значительными преимуществами, по сравнению с общепринятой традиционной тактикой. Индивидуальный и дифференцированный подход способствует заметному сокращению числа случаев повторных госпитализаций, снижению риска возникновения воспалительного процесса в плаценте, а также способствует улучшению исходов беременности и состояния новорожденных.

Глава 7. Обзор результатов исследования

В настоящее время отмечается увеличение распространенности экстрагенитальных патологий среди беременных, в том числе и хирургического профиля. Эта тенденция оказывает отрицательное воздействие на протекание беременности, её исходы, а также способствует повышению показателей материнской и перинатальной смертности [35, 217]. Наиболее тяжелым и опасным ургентным хирургическим заболеванием является острый калькулезный холецистит (ОКХ), который возникает у 3% беременных, а обострение имеющегося ранее хронического холецистита составляет 30-35% [80]. Сама беременность является провоцирующим фактором развития острого холецистита. Вероятность формирования холестериновых конкрементов и билиарного сладжа в период гестации заметно увеличивается, это связано с увеличением частоты родов, увеличением показателей гормонов - эстрогенов и прогестерона, в результате чего повышается продукция холестерина, уменьшается сократительная способность стенки желчного пузыря, что делает желчь литогенной [48, 228-232]. Гипофункция желчного пузыря приводит к перерастяжению его стенок, повышению внутриорганного давления, что способствует развитию инфицирования стенок органа с последующим развитием воспаления, деструкции и клинической симптоматики. Как следствие, возникает синдром эндогенной интоксикации.

«Золотым» стандартом лечения острого калькулезного холецистита признано оперативное вмешательство. Среди неакушерских показаний к выполнению оперативных вмешательств в период беременности вторую позицию занимает острый холецистит, уступая место только острому аппендициту [8, 16, 18, 53, 129]. Однако, тут возникают определенные трудности технического (ограничение операционного поля вследствие увеличенных размеров беременной матки) и патолого-функционального (депрессивное воздействие на маточно-плодово-плацентарный кровоток при проведении общей анестезии) характера. В основном, при беременности хирурги придерживаются выжидательно-консервативной тактики лечения,

стараясь перевести острую фазу воспаления в хроническую, оперативному лечению подлежат только гнойно-деструктивные формы ОКХ или же риск возникновения разрыва стенки ЖП. Сама хирургическая тактика при ОКХ хорошо известна и разработана Российским обществом хирургов (РОХ), клиническими рекомендациями (2015), однако в них не детализируются особенности лечения ОКХ при беременности в различные сроки. Всё еще нельзя считать удовлетворительными результаты их лечения [75], а вопросы применения миниинвазивных вмешательств остаются спорными [16, 205-209]. При этом остаются дискуссионными и вопросы относительно сроков и способов лечения ОКХ при беременности, а также механизмов камнеобразования у женщин, что требует дальнейшей разработки, глубокого и всестороннего изучения.

Наличие в анамнезе хронического холецистита либо возникновение этой патологии при беременности обуславливают необходимость принятия превентивных мер профилактики, способствующих предотвращению билиарного сладжа, воспалительных изменений в стенке ЖП, образования конкрементов, что снизит процент выполнения хирургических вмешательств и предотвратит развитие возникновения серьезных осложнений, в том числе и фатальных, как матери, так и плода.

Перспективным в этом направлении является изучение влияния мелатонина и его предшественника серотонина на различные биологические процессы организма. Серотонин, кроме шишковидной железы гипофиза, синтезируется APUD-клетками желудочно-кишечного тракта, клетками подслизистой оболочки печени, желчью и некоторыми другими органами [5, 8, 11, 32, 44, 103, 200]. Серотонин и мелатонин участвуют в регуляции оксидантного стресса, синхронизируют циркадные ритмы, регулирует сон и бодрствование, стимулируют иммунную систему, участвуют в работе репродуктивной системы, что особенно важно у женщин в период беременности [5, 8, 32]. Кроме того, они регулируют тонус гладкой мускулатуры, в том числе желчного пузыря и его протоков [200]. Выказано

мнение, что на фоне снижения синтеза этих биологически активных веществ при беременности развивается билиарный сладж. Поэтому определение возможного участия мелатонина в механизмах камнеобразования у женщин и беременных может внести значимый вклад в патогенез калькулезного холецистита.

Все вышеперечисленное обусловило проведение настоящего исследования, целью которого явилось улучшение результатов лечения ОКХ при беременности в различные её периоды.

Для ее выполнения было решено пять задач, последовательно отражающих данные частоты ОКХ при беременности в различные сроки, совершенствование его клинико-лабораторно-инструментальной диагностики, включая определение влияния уровней серотонина и мелатонина в крови на сократительную функцию желчного пузыря и биохимический состав желчи, рекомендации по применению различных методов хирургического лечения, включая лапароскопический и миниинвазивный. Полученные данные подвергнуты критическому анализу после изучения непосредственных и отдаленных результатов лечения ОКХ в различные сроки беременности и после ее завершения.

Для решения поставленной цели и задач исследовали 120 беременных женщин в возрасте 17 – 45 лет на различных сроках беременности с верифицированным диагнозом «Острый калькулезный холецистит».

Пациентки были разделены на 2 группы: 1-я группа (основная) - 70 беременных с ОКХ в различные триместры беременности, которым применялась дифференцированная хирургическая тактика на фоне современных миниинвазивных технологий; 2-я (контрольная) - 50 беременных, лечение которых осуществлялось общепринятой стандартами хирургической тактики с применением традиционных методов. Две группы исследуемых пациенток были сравнимы по возрасту и наличию сопутствующих соматических, а также акушерско-гинекологических заболеваний, что

позволяло осуществлять адекватное сопоставление и анализ данных между ними.

Пациенток с ОКХ в I триместре всего было 41 (34,2%): основной (n=25) и контрольной (n=16) групп, во II триместре – 53 (44,2%): основной группы – 35 (29,2%), контрольной – 18 (15,0%); в III триместре - 26 (21,6%) пациенток: основной группы – 10 (8,3%), контрольной – 16 (13,3%). Первородящих было 32 (26,7%) женщины основной группы, 23 (19,2%) – контрольной. Отягощенный акушерский анамнез характеризовался: невынашиванием (самопроизвольные выкидыши, неразвивающаяся беременность, преждевременные роды) – у 14 (11,7%) пациенток основной группы и 10 (8,3%) контрольной; интранатальной – у 2 женщины основной (1,6%) и 3 (2,5%) контрольной групп, антенатальной гибелью плода - у 3 (2,5%) и у 11 (9,2%) соответственно; по три пациентки в каждой группе имели в анамнезе внематочную беременность; 2-3 кесаревых сечения выполнялись 1 пациентке основной и 2 пациенткам контрольной группы; в 4 случаях пациенткам основной (n=2) и контрольной (n=2) групп ранее произведена консервативная миомэктомия; хронический сальпингоофорит диагностирован у 6 (5%) пациенток основной и 5 (4,2%) контрольной групп.

В общей структуре встречаемых сопутствующих заболеваний наблюдалось превалирование случаев варикозного расширения вен нижних конечностей, что было отмечено в 12 (10%) случаях среди пациенток из основной группы и у 14 (11,7%) женщин из контрольной группы. На долю ожирения I и II степени приходилось 8 (6,7%) случаев среди беременных их первой группы и 6 (5%) случаев среди беременных из второй группы. Реже - в 4 (3,3%) случаях - обнаруживалась пупочная грыжа у пациенток контрольной и у 2 (1,6%) - основной групп.

В I триместре беременности пациенток с ЖКБ I стадии было 10 (8,3%), во втором триместре - 8 (6,7%) и в III триместре – 31 (25,8%) – всего 21 (17,5%) пациентка. Во второй стадии ЖКБ - 12 (10%), 23 (19,2%) и 14 (11,7%) соответственно, всего 49 (40,8%) пациенток. ЖКБ III стадии имелась у 16

(13,3%), 14 (11,7%) и 16 (13,3%) пациенток соответственно, всего 46 (38,8%) больных. У 4 пациенток ЖКБ была IV стадии – по 2 в I и во II триместрах. Таким образом, в I триместре беременности пациенток с ЖКБ было 40 (33,3%), во II триместре – 47 (39,2%) и в III – 33 (27,5%) пациентки. Из 120 больных с ОКХ в различные сроки беременности в 21 наблюдении у пациенток основной (n=15) и контрольной (n=6) групп при ЖКБ I стадии проводилось комплексное консервативное лечение; в 22 (18,3%) случаях ОКХ у пациенток основной (n=14) и контрольной (n=10) групп при ЖКБ II и III стадий приступы ОКХ купировались консервативно, больные оперированы после родов. В ургентном и отсроченном порядке всего оперировано 75 пациенток: основной (n=41) и контрольной (n=34) групп.

Морфологически ОКХ в 11 (14,7%) случаях представлен катаральной, в 48 (64,0%) – флегмонозной, в 16 (21,3%) – гангренозной формами. Осложнения представлены перивезикулярным инфильтратом и перивезикулярным абсцессом (по 2 случая).

Всем поступившим беременным женщинам проводили комплексное клинико-лабораторное и биохимическое исследование крови, в том числе исследовались показатели содержания белков, липидов, билирубина аланинаминотрансферазы, аспартаттрансаминазы; об уровне эндотоксемии судили по концентрации молекул средней массы, С-реактивного белка, лактата крови. Определяли также концентрацию серотонина (5-гидрокситриптамина) и мелатонина в крови, у 4 пациентов также дополнительно изучали содержание мелатонина в желчи. Изучался и анализировался липидный спектр – холестерин, ХС липопротеидов высокой и низкой плотности, триглицериды. Изучение липидного спектра желчи выполнялось путем исследования образцов пузырной порции желчи у 10 беременных женщин с ЖКБ I стадии. Желчь для проведения анализа забиралась во время проведения холецистэктомии.

Всем пациенткам проводилось УЗИ печени, желчного пузыря и поджелудочной железы. При этом выявляли наличие билиарного сладжа 1, 2, 3 типов, сократительную функцию желчного пузыря. УЗИ с доплерографией

проводили всем пациенткам (n=70) основной группы на момент госпитализации в стационар, в различные сроки пребывания в стационаре и во время повторного поступления. С целью изучения состояния плода, а также с целью определения состояния маточно-плацентарного и фетоплацентарного кровообращения выполнялось фетометрическое и плацентографическое исследование, а также двухмерное сканирование органов малого таза. Для детализации характера воспалительного процесса выполнялось морфологическое исследование тканей удаленного желчного пузыря.

Клинические признаки острого калькулезного холецистита у беременных женщин во многом зависела от выраженности функциональных нарушений в билиарной системе, обусловленных прежде всего ослаблением мышечного тонуса и эвакуаторной функции ЖП, желчных протоков и сфинктера Одди. В 74% наблюдений клиническая картина ОКХ у беременных была сходной с таковой у небеременных. В нашем исследовании диагностическая ценность таких специфических симптомов острого холецистита, как симптомы Ортнера, Мерфи и Мюсси, в первом и втором триместрах беременности достигала 94%, тогда как в третьем триместре эффективность их выявления снижалась до 14%. Это согласуется с данными других исследователей, отметивших их 95% информативность в I – II триместрах, 12% - в III [30, 46, 107].

Развившаяся деструкция стенок желчного пузыря у 64 беременных обусловила наличие 3 клинических синдромов: обструкции желчного пузыря - 30 (25%), который характеризовался признаками блокады ЖП – пальпируемый, увеличенный, болезненный, напряженный ЖП при наличии фиксированного камня в его шейке при УЗИ, положительный симптом Мерфи, недеформирующийся ЖП при пальпации под контролем УЗИ, утолщение стенки ЖП > 4мм; перитонеальный синдром имелся у 16 (13,3%) пациенток, включал в себя мышечный дефанс, положительный симптом Менделя и симптом Щеткина-Блюмберга; в 18 (15%) случаях развился синдром эндотоксемии с тахикардией, сухостью кожных покровов и слизистых оболочек, а также повышением температуры и лейкоцитозом.

При исследовании клинических и биохимических параметров у пациенток с ОКХ на различных этапах беременности в обеих группах в зависимости от степени морфологических изменений существенных сдвигов в показателях красной крови не отмечено, при этом при деструктивных формах ОКХ имелся выраженный лейкоцитоз. Показатели белковых фракций плазмы крови и билирубина находились в пределах нормы.

У пациенток с флегмонозным (n=48) и гангренозным (n=16) холециститом значительно повышены (n=16) показатели эндотоксемии: ЛИИ составил $5,52 \pm 0,57$ ед. и $9,1 \pm 0,46$ ед, МСМ – $0,75 \pm 0,04$ и $0,84 \pm 0,05$ ед. соответственно. Эндотоксемия возникает в результате деструктивных процессов в стенке желчного пузыря, что приводит к проникновению эндотоксинов в печень через портальную систему кровообращения, вызывающих в дальнейшем повреждение гепатоцитов с деструкцией ретикулоэндотелиальной системы печени, подтверждением являются высокие показатели уровня цитолитических ферментов (АлАТ – $1,21 \pm 0,03$ ммоль/л и $1,42 \pm 0,2$ ммоль/л, АсАТ – $1,14 \pm 0,02$ ммоль/л и $1,39 \pm 0,02$ ммоль/л), нарастанием тахикардии, явлений пареза кишечника, гипертермии. Отмечается также постепенное недостоверное снижение уровня фибриногена от $3,5 \pm 0,1$ г/л (острая катаральная форма), $3,5 \pm 0,23$ г/л (острая флегмонозная форма) до $3,32 \pm 0,2$ г/л (острая гангренозная форма) на фоне увеличения протромбинового индекса ($73,46 \pm 3,02\%$ – $76,21 \pm 1,2\%$ – $3,32 \pm 0,2\%$ соответственно) свидетельствуют также о развитии воспаления, нарушении гемокоагуляции и гемореологии, которые при отсутствии надлежащего лечения могут спровоцировать развитие ДВС-синдрома.

Уровень СРБ в нашем исследовании при флегмонозном и гангренозном ОКХ составлял $134,4 \pm 7,4$ мг/л и $198,5 \pm 16,2$ мг/л соответственно, что указывает на наличие инфицирования желчи и деструктивных процессов в стенке желчного пузыря, а параллельное увеличение уровня лактата крови, который превосходил нормальные значения на 51,48% и 44,8% ($p < 0,05$) в обеих группах, также свидетельствовало о нарушении кровообращения и гипоксии в стенке

желчного пузыря. Поэтому можно утверждать, что увеличение содержания СРБ и лактата крови является индикатором глубины морфологических изменений в пузырьной стенке.

В рамках проведенного нами исследования было установлено, что у 49,4% пациенток наблюдались нарушения маточно-плацентарного кровообращения. В частности, нарушения IA степени тяжести были зафиксированы у 28% женщин, IB степени тяжести - у 13,2%, а II степени тяжести - у 8,2% обследованных. В контексте высоких уровней эндотоксемии, значения систоло-диастолического индекса и индекса резистентности достигали показателей $2,94 \pm 0,12$ и $0,86 \pm 0,07$ соответственно, что существенно превышало референтные значения.. Это свидетельствует о том, что глубокие морфологические деструктивные изменения в желчном пузыре не только угрожают жизни беременной женщины, но и плода.

Комплексное УЗИ является скрининговым методом диагностики ОКХ. Этот метод проведен всем 120 пациенткам с ОКХ. Наши исследовательские данные находят подтверждение в других литературных источниках [46, 102], указывая на то, что к основным ультразвуковым признакам ОКХ относятся: увеличение объема желчного пузыря, которое было выявлено у 92% пациентов с ОКХ, утолщение его стенок (более 5 мм у 71% обследованных), а также наличие неровностей, размытости контуров или их раздвоенности с эконегативным кольцом, что наблюдается не только при деструктивных формах ОКХ, но и в случаях, когда патологический процесс распространяется за пределы стенки желчного пузыря. Также были зафиксированы изменения в составе содержимого желчного пузыря. В 24,6% случаях при остром калькулезном холецистите обнаруживалось присутствие фиксированного камня в области шейки желчного пузыря. Одним из ведущих индикаторов наличия эмпиемы желчного пузыря служил положительный симптом "гепатизации", характеризующийся появлением в полости желчного пузыря гипоэхогенной взвеси. Наличие околопузырных абсцессов было отмечено в 2% наблюдений, и они располагались в ложе желчного пузыря и визуализировались по типу

участков со сниженной эхогенностью неправильной округлой формы с наличием неровных границ и области перифокальной эхогенности. Полученные нами данные не противоречат литературным источникам [36, 46, 149].

На основании анализа наших данных были выделены основные ультразвуковые критерии для диагностики катарального холецистита, включая увеличение размеров желчного пузыря до 10×4 см, равномерное утолщение стенок желчного пузыря до 4 мм, а также наличие положительного симптома Мерфи.

Что касается флегмонозного холецистита, то наиболее выраженными ультразвуковыми признаками являются увеличение длины желчного пузыря до $12,23 \pm 0,07$ см и его ширины до $4,84 \pm 0,06$ см, утолщение стенки до $7,19 \pm 0,14$ мм с наблюдением расслоения стенки, а также положительный симптом Мерфи.

Гангренозные изменения желчного пузыря характеризуются увеличением его размеров свыше 14,0 см в длину и более 6,0 см в ширину, толщиной стенки свыше 8,0 мм, неровными контурами желчного пузыря и наличием гиперэхогенной взвеси в его полости.

Обтурационный холецистит был диагностирован в случаях обнаружения одного или нескольких неподвижных камней в области шейки желчного пузыря или билиарного протока. Существенно подчеркнуть, что интерпретация результатов ультразвукового обследования требует интегрированного подхода. Это обусловлено тем, что ультразвуковые признаки нарушений в структуре желчного пузыря могут проявляться с аналогичной частотой в рамках разнообразных патоморфологических вариантов острого калькулезного холецистита.

В настоящее время видеолапароскопия является ведущим способом диагностики и лечения многих патологий органов брюшной полости [2, 33, 34, 40, 57, 64, 151, 180]. В своих исследованиях видеолапароскопию для диагностики ОКХ мы выполнили в 6 наблюдениях. Она позволила диагностировать различные патоморфологические формы ОКХ и наличие экстрапузырных осложнений (инфильтрат, абсцессы и перитонит), степень

сложности предстоящей холецистэктомии (перихолецистит, аномалии треугольника Кало, наличие интраоперационных местных осложнений) и тем самым выбрать наиболее безопасный и малотравматичный метод операции.

В последнее время патологии органов желудочно-кишечного тракта находятся на лидирующих позициях в общей структуре заболеваемости в Республике Таджикистан [1, 37, 47]. Риск возникновения ЖКБ коррелирует с частотой и общим количеством беременностей, что говорит об участии гормональных факторов в механизме развития патологии. Для выяснения роли серотонина и мелатонина в патогенезе моторно-эвакуаторных нарушений желчного пузыря у женщин в различные периоды беременности были изучены их содержание в крови (n=15) и желчи (n=4). Результаты исследования показали, что по мере нарастания срока гестации в сыворотке крови отмечается снижение уровней серотонина и мелатонина. Так, в I триместре беременности содержания серотонина и мелатонина в сыворотке крови составило $112,5 \pm 4,8$ нг/мл и $7,2 \pm 0,4$ нг/мл, во II триместре - $92,3 \pm 2,5$ нг/мл и $6,4 \pm 0,2$ нг/мл, в III триместре – $88,4 \pm 4,1$ нг/мл и $5,9 \pm 0,7$ нг/мл соответственно. Таким образом, концентрации серотонина и мелатонина в сыворотке крови у беременных женщин снижались, по сравнению с контрольными значениями, параллельно увеличению сроков беременности. В 4 случаях у пациенток, которым было выполнена чрескожная чреспеченочная холангиостомия во II (n=2) и III (n=2) триместрах беременности, изучили содержание мелатонина в желчи, которое также оказалось сниженным - во II и III триместрах $4,3 \pm 2,1$ нг/мл и $3,8 \pm 1,7$ нг/мл соответственно.

На основании выше изложенного, мы можем утверждать, что снижение синтеза серотонина и мелатонина печенью, желчным пузырем и яичниками у беременных женщин, скорее всего, связано с ухудшением моторно-эвакуаторной функции желчного пузыря. Это, в свою очередь, ведет к увеличению литогенности желчи и может способствовать развитию билиарного сладжа.

Во II и III триместрах повышается содержание общего ХС до $5,9 \pm 0,1$ ммоль/л и $6,2 \pm 0,2$ ммоль/л соответственно на фоне снижения уровня ХС-ЛПВП до $1,2 \pm 0,2$ ммоль/л и $1,1 \pm 0,1$ ммоль/л, что можно объяснить снижением моторно-эвакуаторной функции ЖП, связанной, в свою очередь, со снижением синтеза серотонина и мелатонина при беременности. Так, во II и III триместрах на фоне снижения уровней мелатонина в желчи до $4,3 \pm 2,1$ нг/мл и $3,8 \pm 1,7$ нг/мл наблюдается достоверное увеличение её литогенности (повышение GSI-индекса насыщенности желчи ХС). Таким образом, снижение моторно-эвакуаторной функции желчного пузыря вследствие снижения концентрации серотонина и мелатонина в крови и желчи приводит к нарушению в системе ХС обмена у женщин на различных сроках гестационного периода. Следовательно, одной из причин увеличения уровня холестерина в крови во время беременности может являться нарушение моторно-эвакуаторной функции ЖП с развитием гиперхолестеринохолии, в том числе вследствие дефицита серотонина и мелатонина в крови и желчи.

Изучение сократительной функции ЖП (СФЖП) у 14 пациенток показало, что оно зарегистрировано у 11 (78,6%) пациенток из 14 в виде гипотонуса стенки ЖП. При этом диагностировали различные типы БС: БС 1 типа (n=4) характеризовался наличием в просвете ЖП взвеси мелких эхогенных частиц, не дающих акустической тени; БС 2 типа (n=4) проявлялся слабо подвижным уровнем замазкообразной (эхопозитивной) желчи без акустической тени; при БС 3 типа (n=3) имелась в наличии замазкообразная желчь в виде подвижного сгустка без акустической тени.

Нами на основании проведенного комплексного исследования разработана новая патогенетическая концепция камнеобразования у женщин на различных сроках беременности, согласно которой пусковым механизмом и моментом патогенеза заболевания является снижение синтеза серотонина и мелатонина печенью, ЖП, а также яичниками и эндометрием вследствие их патологии, что способствует снижению моторно-эвакуаторной функции ЖП. Застой желчи в просвете желчного пузыря и протоков в дальнейшем

провоцирует нарушение химуса желчи (желчных кислот, ХС) с транслокацией бактерий и дисбактериозом. Указанные явления способствуют развитию различных типов БС и нарушению энтерогепатической циркуляции желчи с последующим развитием ЖКБ. Следует отметить, что если бы причиной развития БС у беременных являлись только гормональные сдвиги (эстрогены, прогестерон), то после родов уровни ХС, ХС-ЛПВП и ЖК доходили бы до нормальных значений. Однако, если в основе развития моторно-эвакуаторных расстройств ЖП при беременности лежит также снижение уровней серотонина и мелатонина, без дополнительной патогенетически обоснованной коррекции этих нарушений вероятность развития ЖКБ очень высока.

Лечение пациенток с ОКХ на различных сроках беременности является чрезвычайно важной и трудной задачей. Выбор способа лечения зависит от многих факторов, в том числе состояния беременной женщины и плода, наличия выраженности деструктивных процессов в стенке ЖП и их осложнений. Для этого важное значение имеет определение тяжести состояния больных и патогенеза заболевания. Для оценки степени тяжести состояния пациентов с острым калькулезным холециститом в различные сроки беременности и прогнозирования исходов заболевания использовались шкалы APACHE II и POSSUM. Эти инструменты обеспечивают возможность объективной оценки тяжести клинического состояния пациентов на основе анализа клинических признаков декомпенсации сопутствующих заболеваний. Изучение тяжести заболевания и определение уровня риска летального исхода проводились среди пациенток обеих групп, при этом полученные результаты использовались не как основание для выбора стратегии лечения, а как дополнительный фактор при разработке индивидуального плана медицинского вмешательства. Данная практика нашла отражение в рекомендациях Европейской Согласительной Конференции по оценке эффективности лечения в ОРИТ, опубликованных Европейской ассоциацией интенсивной медицины в 2019 году [156, 190].

Необходимо отметить, что беременность относится к предрасполагающим факторам возникновения ЖКБ и её клинических проявлений у тех пациенток, у которых в анамнезе имелись «немые» конкременты, а значит имелись и экстрапузырные осложнения. В этой связи выбор наиболее патогенетического метода лечения, основанного на дифференцированной хирургической тактике, у пациенток с ОКХ в различные сроки беременности весьма актуален.

При разработке дифференцированной хирургической тактики лечения ОКХ в различные сроки беременности мы основывались на данных литературы и собственном клиническом опыте. При этом основными являлись следующие показатели: сроки от начала заболевания; сроки беременности (I, II и III триместры); стадия желчнокаменной болезни; патоморфологические формы ОКХ; наличие или отсутствие экстрапузырных осложнений; эффективность комплексной консервативной терапии; состояние плода: а) признаки внутриутробной патологии плода; б) расстройства маточно-плацентарного кровотока с возникновением фетоплацентарной недостаточности; результаты клинико-лабораторных данных; результаты УЗИ и доплерографии маточных сосудов, плаценты и желчного пузыря; наличие или отсутствие сопутствующей экстрагенитальной патологии и патологии беременности.

По результатам такого подхода комплексная консервативная терапия при ОКХ у пациенток на различных сроках беременности была эффективной в 45 (37,5%) случаях: у 29 (24,2%) пациенток основной и 16 (13,3%) контрольной групп. Различные варианты хирургической коррекции ОКХ были выполнены 75 (62,5%) беременным женщинам: 41 (34,2%) пациентке основной и 34 (28,3%) – контрольной групп.

Комплексная интенсивная терапия пациенток с ОКХ на различных сроках беременности проводилась по общепринятым критериям: инфузионная терапия (кристаллоидные и коллоидные растворы); антибактериальная терапия – согласно клиническим рекомендациям; профилактика тромбозов (низкомолекулярный гепарин); персонифицированная рестриктивная

инфузионная терапия с учетом физиологических потребностей и патогенетических потерь.

Для купирования приступа желчной колики рекомендуются в первую очередь анальгетики, а также спазмолитические препараты – бутилскополамин, дротаверин в дозировках 40-80 мг, а в случае безуспешности должны применяться внутримышечные и внутривенные инъекции препаратов (2% дротаверин в дозировках по 2-4 мл или баралгин в дозировках по 5 мл).

Вариантом консервативной терапии ЖКБ после купирования болей в начальных ее стадиях и при БС является назначение урсodeоксихолевой кислоты (УДХК) в дозировках по 10-15 мг/кг в течение 30 суток, при этом поддерживающие дозы данного препарата должны составлять 250-500 мг в сочетании с желчегонными средствами либо 1 раз в месяц в течение 10 суток должны проводиться профилактические курсы лечения.

Для лечения БС и ОКХ после купирования желчной колики 15 пациенткам в различные сроки беременности после получения их письменного согласия, при обязательном контроле фето-плацентарного кровотока в схему инфузионной терапии включали препарат «серотонина аргинат» (динатон), который разводился в 200-400,0 мл 0,9% NaCl и вводился внутривенно капельно в дозировке от 20-30 до 40-60 мг в сутки. Длительность курса от 3 до 7 суток.

До введения динатона у пациенток исследованной группы уровень серотонина в крови составил $84,3 \pm 2,7$ нг/мл и $74,5 \pm 2,3$ нг/мл во II и III семестрах беременности при ОКХ. Включение в комплекс консервативной терапии динатона позволило скорректировать дефицит серотонина в крови до $89,6 \pm 3,2$ нг/мл и $82,3 \pm 2,9$ нг/мл ($p < 0,05$), что позволило улучшить моторно-эвакуаторную функцию ЖП. Так как серотонин также снижает уровень окислительного стресса в организме, после проведенного комплексного лечения в I стадии отмечали снижение болевого синдрома, уменьшение тяжести в правом подреберье и диспепсических явлений у 13 (86,7%) пациенток из 15 (100%). При УЗИ (до и после) отмечали уменьшение объема

желчного пузыря и застойных явлений в нем, появились признаки эвакуации желчи из просвета ЖП в желчные протоки, т.е. улучшение моторно-эвакуаторной функции органа.

С целью профилактики и лечения БС и ЖКБ у 10 пациенток с БС II-III ст., а также ЖКБ предкаменной стадии наряду с назначением диеты, консервативной литолитической терапией, для улучшения моторно-эвакуаторной функции ЖП и желчных путей, а также антиоксидантной терапии и улучшения психо-эмоционального статуса женщинам назначали синтетический аналог мелатонина «Мелаксен» (производства Unipharm, USA) однократно в день в дозировках по 3 мг за 30 полчасов перед сном на протяжении 90 дней под контролем уровня мелатонина в крови. На фоне приема препарата увеличилась концентрация мелатонина в крови ($p < 0,05$), что также способствовало улучшению литогенных свойств желчи и снижению вероятности камнеобразования.

При неэффективности комплексной патогенетически обоснованной консервативной терапии ОКХ в различные сроки беременности, а также при развитии гнойно-деструктивных форм холецистита необходимо выполнение малотравматичных оперативных вмешательств, направленных на снижение негативных влияний операций на плод и женщину. Литературные данные свидетельствуют, что выжидательной консервативной тактики при легкой степени ОКХ следует придерживаться в течение не больше 60 часов, при среднетяжелом течении – не больше 36 часов [49]. Осложнения при хирургическом лечении ОКХ характеризуются высокой частотой самопроизвольных аборт (в I триместр), преждевременных родов (III триместре), а также развитием гнойно-септических осложнений в послеоперационном периоде [31, 40, 66, 69]. Для выбора патогенетически обоснованного метода хирургического лечения ОКХ в различные сроки гестации на основании изучения данных литературы, результатов комплексного обследования и хирургического лечения 75 пациенток с ОКХ на фоне беременности нами разработаны объективные критерии показаний и

противопоказаний к различным методам лечения. Исходя из полученных нами данных, хирургические методы лечения ОКХ предпочтительнее выполнять в первом, реже – во втором триместрах, учитывая степень влияния хирургической и анестезиологической агрессии не только на мать, но и на плод. Эти данные согласуются с другими научными исследованиями [69].

Лечение пациенток с ОКХ на различных сроках беременности в обязательном порядке следует проводить совместно с акушером-гинекологом, анестезиологом, а также по необходимости и смежными специалистами. Среди 70 пациенток основной группы в 41 случае произведено хирургическое вмешательство: в 25 (20,8%) наблюдениях выполняли видеолaparоскопическую холецистэктомию в I и II триместрах. Во II триместре беременности в 10 (8,3%) наблюдениях выполняли видеолaparоскопическую холецистэктомию, в 8 (6,7%) – эхоконтролируемые декомпрессивные вмешательства под УЗ-мониторингом с последующей послеродовой (через 4-6 месяцев) видеолaparоскопической холецистэктомией. Эхоконтролируемые декомпрессивные вмешательства под УЗ-контролем были выполнены еще в 2 наблюдениях у пациенток с ОКХ в III триместре беременности. В основной группе двум пациенткам при гангренозном холецистите с явлениями перипузырного абсцесса в I триместре выполняли традиционную холецистэктомию из мини-доступа.

Симультанные операции у пациенток основной группы при ОКХ в III триместре были выполнены в 4 (3,3%) случаях. Показаниями к операциям кесарево сечение+холецистэктомию являлись: ОКХ на фоне наличие симптомов внутрибрюшного страдания плода, расстройств маточно-плацентарного кровотока с возникновением фетоплацентарной недостаточности, в сроки гестации в 28-32 недели с целью профилактики тяжелой недоношенности новорожденного в случае отсутствия симптомов внутриутробной гипоксии плода. Аналогичные показания используют и другие хирурги [183].

В контрольной группе выполнено 34 оперативных вмешательства по лечению ОКХ: в 20 наблюдениях при ОКХ I (n=10) и II (n=10) выполнялась

традиционная лапаротомная холецистэктомия. В 14 (11,7%) случаях из 34 (28,3%) производились симультанные оперативные вмешательства – кесарево сечение с холецистэктомией. Разработанная нами дифференцированная хирургическая тактика позволила в 4 наблюдениях у пациенток с ОКХ в III триместре ограничиться консервативными мероприятиями и оперировать их в послеродовом периоде. Еще в 26 (21,7%) наблюдениях при ОКХ в I (n=8) и II триместрах (n=18) также пациентки ввиду эффективности комплексной консервативной терапии не были оперированы.

Применение подхода, основанного на объективных критериях, в итоге позволила нам предложить алгоритм введения беременных на различных сроках при ОКХ. Согласно разработанному алгоритму, беременные женщины, независимо от сроков, с ОКХ находятся в хирургическом стационаре и осматриваются специалистами: хирургом, акушером-гинекологом и анестезиологом-реаниматологом. По показаниям также консультируются другими смежными специалистами. Проводятся комплексные клинико-лабораторные, ультразвуковые исследования, при неясности морфологического состояния ЖП ставятся показания к лапароскопии. Во всех случаях лечение больных начинают с комплексной консервативной терапии, особенно при желчной колике, остром катаральном холецистите. При эффективности консервативного лечения хирургическое лечение производится в послеродовом периоде в плановом порядке. При неэффективности комплексной консервативной терапии (спустя не более 60 часов от начала лечения), при деструктивных формах ОКХ в I и II триместрах выполняются миниинвазивные вмешательства в объеме видеолапароскопической холецистэктомии и ЭПДВ. Эти же вмешательства возможно выполнить у беременных в III триместре в случае отсутствия симптомов внутриутробной патологии плода, расстройств маточно-плацентарного кровотока и наличия фетоплацентарной недостаточности. При наличии в III триместре беременности ОКХ, деструктивных его форм, а также симптомов внутриутробного страдания плода, расстройств маточно-плацентарного кровотока и наличия фетоплацентарной

недостаточности симультанно производится кесарево сечение и холецистэктомия.

Послеоперационные осложнения после различных способов холецистэктомии развились в 11 (9,2%) наблюдениях: в основной группе 2 случая желчеистечения (прошли самостоятельно), 1 - нагноение зоны введенных троакаров; в контрольной группе в 5 случаях возникло нагноение лапаротомной раны с последующим развитием послеоперационных вентральных грыж, требующих выполнения хирургической коррекции, в 2 наблюдениях отмечалось желчеистечение, которое прекратилось самостоятельно, еще в 1 наблюдении – внутрибрюшные абсцессы, потребовавшие традиционного метода вскрытия и дренирования.

В основной группе летальные исходы не наблюдались, в контрольной развились в 2 (4%) наблюдениях.

Нами также исследовано морфологическое состояние стенок желчных пузырей, удаленных во время оперативного вмешательства у 75 больных с диагнозом: «ЖКБ. Острый калькулёзный холецистит». Из них после видеолапароскопической холецистэктомии – 25 больных; традиционной холецистэктомии – 22 больных; ЭХО-контролируемых декомпрессионных вмешательств под УЗИ контролем и видеолапароскопической холецистэктомии - 10 больных; симультанных вмешательств: кесарево сечение+холецистэктомия - 18 больных;

В микропрепаратах определялись участки острого воспалительного процесса, содержащие лейко-лимфоцитарные и гистиоцитарные инфильтраты, отек и полнокровие сосудов, что свидетельствовало об активном воспалительном процессе, глубина и выраженность которого зависела от сроков выполнения операции и начала заболевания. В 37 случаях подтверждены деструктивные формы ОКХ, недеструктивные формы острого воспаления ЖП имелись в 4 случаях.

По результатам наших исследований, среди пациенток основной группы (n=41), которые подверглись оперативному лечению, в 1 (2,4%) случае

отмечалась антенатальная гибель плода, в контрольной группе (n=34) - в 4 (11,8%) случаях. В 31 (25,8%) случае у пациенток основной группы родоразрешение было произведено в срок, у 10 (8,3%) роды были преждевременными. После миниинвазивных оперативных вмешательств у пациенток основной группы признаки гипоксии плода отсутствовали в 37 (30,8%) наблюдениях, у 3 (2,5%) имелись начальные проявления патологии плода, значительные расстройства - в 4 (3,3%) случаях. В контрольной группе, где пациентки перенесли традиционные открытые методы холецистэктомии, отсутствие признаков гипоксии плода было отмечено в 18 случаях (15%), у 7 (5,8%) имелись начальные проявления патологии плода, у 3 – выраженная гипоксия.

В контрольной группе своевременные роды были отмечены у 21 (28,0%) пациентки, преждевременные роды – у 13 (17,3%). Традиционные открытые оперативные вмешательства сопровождались значительным неблагоприятным воздействием на течение беременности в послеоперационном периоде.

В процессе оценки состояния новорожденных по шкале Апгар непосредственно после рождения выяснилось, что в группе основного наблюдения 34 младенца (28,3%) получили оценки между 8 и 10 баллами по шкале Апгар, в то время как в контрольной группе таковых оказалось 25 (20,8%). Кроме того, в контрольной группе было отмечено большее количество новорожденных с оценками Апгар ниже 5-7 баллов. Что касается отсутствия признаков гипотрофии, то в основной группе такие данные были зафиксированы у 35 детей (29,2%), в контрольной группе — у 22 младенцев (18,3%), что имеет статистическую значимость ($p < 0,05$).

В результате исследования было выявлено, что синдром задержки развития плода (СЗРП) I степени встречался у 12 новорожденных (10%) основной группы и у 9 детей (7,5%) контрольной группы. СЗРП II степени диагностировали у 8 младенцев (6,7%) основной группы и у 9 детей (7,5%) контрольной группы. Случаи СЗРП III степени были обнаружены лишь у 2 новорожденных из контрольной группы.

Таким образом, полученные в ходе исследования результаты применения дифференцированной хирургической тактики при ОКХ у женщин в различные сроки гестации показали, что современные миниинвазивные оперативные вмешательства обладают значительными преимуществами, по сравнению с общепринятыми традиционной тактикой. Индивидуальный и дифференцированный подход способствует заметному сокращению числа случаев повторных госпитализаций, снижению риска возникновения воспалительного процесса в плаценте, а также способствует улучшению исходов беременности и состояния новорожденных.

Выводы

1. Острый калькулезный холецистит наблюдается в любом из трех триместров беременности (в первом - 34,2%, втором - 44,2%, третьем - 21,6%), имеет преимущественно деструктивный характер и сопровождается синдромом эндогенной интоксикации, что угрожает благополучию матери и жизни плода, по этому требует хирургического лечения [1-А].

2. В период беременности значительно увеличивается вероятность возникновения желчной колики и острого холецистита. Это связано с застоем желчи в желчном пузыре и усилением её литогенных свойств. У примерно каждой четвертой беременной с наличием желчных конкрементов или билиарного сладжа могут развиваться приступы желчной колики либо острого холецистита. [1-А, 5-А].

3. Гормонально обусловленная гипомоторная дисфункция желчного пузыря является одним из важных звеньев патогенеза дисхолии и билиарного сладжа с последующим образованием желчных камней у беременных [2-А, 1-А].

4. Применение серотонинотерапии у беременных способствует восстановлению дренажной функции желчного пузыря [3-А].

5. Выбор метода хирургического лечения острого калькулёзного холецистита у беременных зависит от триместра беременности: в первом триместре оптимальной является лапароскопическая, во втором - холесистэктомия из мини-доступа, в третьем триместре (на более позднем сроке) целесообразно применение эхоконтролируемых пункционно-дренажных вмешательств [1-А, 2-А, 3-А], .

6. Применение дифференцированной тактики хирургического лечения ОКХ в зависимости от периода гестации позволило сократить частоту послеоперационных внутрибрюшных осложнений с 23,5 до 7,3% ($P=0,001$), и избежать развития акушерских осложнений, в том числе снижения преждевременных родов с 38,2% до 14,6% ($P=0,001$) [1-А, 2-А, 4-А].

Рекомендации по практическому использованию результатов исследования

1. На этапе диспансерного акушерского наблюдения у всех беременных необходимо выявлять дисфункцию желчного пузыря и билиарный сладж и провести профилактическое лечение с целью предупреждения образования желчных камней.
2. Ведение беременных с острым калькулезным холециститом должно осуществляться совместно акушером-гинекологом и хирургом с учетом осложнений беременности, родов, послеродового периода, стадии воспалительного процесса, чтобы решить вопрос о своевременном родоразрешении и операции при остром холецистите.
3. Для своевременной диагностики и повышения эффективности лечения беременных с острым калькулезным холециститом следует использовать в работе практического акушера-гинеколога и хирурга предложенный нами, научно обоснованный и апробированный алгоритм.
4. Беременным с острым калькулезным холециститом рекомендуется хирургическое вмешательство, выбор метода которого обусловлен сроком беременности. До 20-й недели гестации предпочтение отдаётся лапароскопической холецистэктомии как оптимальному варианту. На более поздних сроках беременности рекомендуется выполнение холецистэктомии через мини-доступ или же использование эхоконтролируемых пункционно-дренажных методов лечения.

Список литературы

1. Абдуллоев, Дж. А. Комплексная диагностика и хирургическая коррекция рефлюкс-эзофагита и рефлюкс-гастрита при желчнокаменной болезни [Текст]: дис. ... д-ра мед.наук: 14.00.17 / Абдуллоев Джамолиддин Абдуллоевич. – Душанбе., 2011. – 296 с.
2. Абу, Р. Н. Лапароскопическая абдоминальная хирургия: современные возможности и перспективы [Текст] / Р.Н. Абу // Научный вестник Национального медицинского университета имени А.А. Богомольца. - 2013. - № 1. - С. 126-134.
3. Агазова, А. Р. Желчнокаменная болезнь у беременных [Текст] / А.Р. Агазова, Г.С. Салихова // Научный журнал. – 2016. – №. 11 (12). - С. 82-85.
4. Айламазян, Э. К. Неотложная помощь при экстремальных состояниях в акушерской практике [Текст] / Э.К. Айламазян, Б.Н Новиков, Л.П. Павлова. - СПб.: Издательство Н-Л, 2002. - 432 с.
5. Анализ информативности определения мелатонина при синдроме поликистозных яичников [Текст] / Андреева Е.Н. [и др.] // Ожирение и метаболизм. – 2016. – Т. 13(4). – С. 15-20
6. Антибактериальная поддержка терапевтических методик в комплексном лечении острого холецистита у больных высокого операционного риска [Текст] / Копылов В.В. [и др.] // Фундаментальные исследования. - 2014. - № 7-3. - С. 526-528.
7. Антинян, К. Д. Особенности диагностики осложненной желчекаменной болезни у беременных [Текст] / К.Д. Антинян, Е.С. Бабенко, В.М. Дурлештер // Кубанский научный медицинский вестник. – 2019. – Т. 26, № 1. – С. 168-174.
8. Ахильгова, Л. И. Мелатонин и серотонин в стратегии фармакологической регуляции циркадного ритма при проведении седативной терапии [Текст]: автореф. дисс. ...канд.мед.наук: 14.01.20 / Ахильгова Лидия Ильясовна. - Донецк, 2019. - 24 с.

9. Баранюк, Н. В. Оптимизация медико-организационных мероприятий и акушерской тактики при заболеваниях панкреатобилиарной системы [Текст]: автореф. дис. канд мед. наук: 14.02.13 / Баранюк Наталья Васильевна- Красноярск, 2012. – 22 с.
10. Богданов Р. Р. Малоинвазивные оперативные вмешательства в абдоминальной хирургии (проблемы хирургии, анестезиологии и реабилитации) [Текст] / Р.Р. Богданов, В.М. Тимербулатов, Б.И. Каравая // Эндоскопическая хирургия. - 2009. - Т. 15, № 4. - С. 47-59.
11. Бохан, Н. А. Серотониновая система в модуляции депрессивного и аддиктивного поведения [Текст] / Н.А. Бохан, С.А. Иванова, Л.А. Левчук.- Томск: издательство «Иван Федоров», 2014. – 53 с.
12. Браславец, В. М. Острый бескаменный холецистит при интраперитонеальном расположении желчного пузыря [Текст] / В.М. Браславец, К.И. Павлов, Т.В. Бондаренко // Хирургия Украины. - 2017. - № 4. - С. 113–116.
13. Верхулецкий, И. Е. Показания к экстренному оперативному лечению при динамической кишечной непроходимости на фоне спаечной болезни [Текст] / И.Е. Верхулецкий, Е.И. Верхулецкий // Украинский журнал хирургии. - 2009. - № 3. – С. 25-28.
14. Воробьев, А. А. Хирургическая анатомия оперированного живота и лапароскопическая хирургия спаек [Текст] / под ред. А.А. Воробьева, А.Г. Бебуришвили. - Волгоград: Издатель, 2001. - 240с.
15. Григорьев, П. Я. Запоры в клинической практике [Текст] / П.Я. Григорьев, Э.П. Яковенко, Н.А. Агафонова // Болезни органов пищеварения. – 2004. – № 2. – С. 57-65.
16. Давлатов С. С. Эффективность миниинвазивных методов хирургического лечения больных с острым деструктивным холециститом [Текст]/С.С.Давлатов, // Academy. - 2017. - № 7. - С. 92-94.

17. Диагностические и лечебные возможности лапароскопии при «остром животе» у беременных [Текст] / С.М. Чудных [и др.] // Эндоскопическая хирургия. - 2011. - Т. 17, № 4. - С. 33-38.
18. Диагностический алгоритм при остром аппендиците у беременных [Текст] / С.В. Доброквашин [и др.] // Вестник современной клинической медицины. – 2013. – Т. 6, № 5. – С. 83-85.
19. Еремина, Е. Ю. Заболевания органов пищеварительной системы у беременных [Текст] / Е.Ю. Еремина // Мед.альманах. – 2010. – № 1. – С. 89-95.
20. Еремина, Е. Ю. Лечение патологии органов пищеварительной системы у беременных: методические указания для врачей [Текст] / Е.Ю. Еремина. – Санкт-Петербург: Медиа, 2009. - 48 с.
21. Еремина, Е. Ю. Панкреатит у беременных [Текст] / Е.Ю. Еремина // Практическая медицина. – 2012. – № 3 (58). – С. 23-28.
22. Жебровский, В. В. Осложнения в хирургии живота [Текст] / В.В. Жебровский [и др.]. - М.: Медицинское информационное агентство, 2006.- 448 с.
23. Зиновьева, Ю. Т. Исторический экскурс и современные тенденции развития абдоминальной хирургии [Текст] / Ю.Т. Зиновьева, Е.А. Возисова, Н.А. Бархатова // Вестник Совета молодых учёных и специалистов Челябинской области. - 2016. - Т. 2, № 2 (13). - С. 39-41.
24. Ивашкин, В. Т. Гастроэнтерология: национальное руководство [Текст] / [В.Т. Ивашкин], ред. Т.Л. Лапина. - М.: ГЭОТАР-Медиа, 2008. – 616 с.
25. Ивашкин, В. Т. Рекомендации Российской гастроэнтерологической ассоциации по диагностике и лечению хронического панкреатита» [Текст] / В.Т. Ивашкин // РЖГГК он-лайн – www.gastro-j.ru – 2014. – С. 70–97.
26. Ивашкин, В. Т. Рекомендации Российской гастроэнтерологической ассоциации по диагностике и лечению желчнокаменной болезни [Текст] / В.Т. Ивашкин // РЖГГК он-лайн – www.gastro-j.ru – 2016. – С. 64–80.
27. Изимбергенов, Н. И. Новая форма организации оказания неотложной хирургической помощи беременным и родильницам (методические

рекомендации) [Текст] / Н.И. Изимбергенов, М.Н. Изимбергенов, Б.Ж. Каримова. – Актобе, 2010. – 24 с.

28. Карпов, О. Э. Инновационные цифровые технологии в хирургии и медицинской реабилитации [Текст] / О.Э. Карпов, П.С. Ветшев, Д.А. Махнев // Вестник Национального медико-хирургического центра им. Н.И. Пирогова. - 2016. - Т. 11, № 3. - С.24-30.

29. Китаева, М. А. Тактика лечения беременных женщин с симптомным течением желчнокаменной болезни [Текст]: дис. ... канд. мед. наук: 3.1.9 / Китаева Мария Андреевна. - Санкт-Петербург, 2021. - 112 с.

30. Климентов, М. Н. Острый холецистит: учебное пособие для студентов лечебного и педиатрического факультетов [Текст] / М.Н. Климентов, С.Н. Стяжкина, В.В. Проничев. - Ижевск, 2015. - 44 с.

31. Климович, И. И. Острые хирургические заболевания у беременных, особенности диагностики и тактики лечения [Текст] / И.И. Климович, В.П. Страпко, А.М. Оганесян // Актуальные вопросы акушерства и гинекологии: материалы Республ. научно-практ. конф. с межд. участием. — Гродно, 2011. — С. 73-75.

32. Кодиров А. Н. Физиологическая роль серотонина [Текст] / А.Н. Кодиров // RE-Health Journal. - 2021. - № 2(10). - С. 225-231

33. Корка, И. П. Диагностическая лапароскопия у беременных [Текст] / И.П. Коркан // Хирургия. - 1992. - № 2. - С. 63-66.

34. Короткевич, А. Г. Техника диагностической лапароскопии у беременных [Текст] / А.Г. Короткевич, Л.А. Злобина, Ю.Ю. Ревецкая // Endosk. Hir. – 2010. – № 2. – С. 37-4.

35. Кукарская, И. И. Профилактика и резервы снижения материнской смертности в Тюменской области [Текст]: автореф. дис. ... д-ра мед.наук / Кукарская Ирина Ивановна.– М., 2012. – 41 с.

36. Курбонов, К. М. Ультразвуковые признаки при желчном перитоните [Текст] / С. Муминов, К.М. Курбонов, Х. Намози // Вестник последипломного образования в сфере здравоохранения. – 2016.- №2. - С.37-41.
37. Курбонов, К. М. Энтеральная коррекция эндотоксикоза при распространённом перитоните [Текст] / К.М. Курбонов, С. Муминов // Вестник Авиценны. – 2016.- №1 (66). - С.17-20.
38. Кучанская, А. Желчнокаменная болезнь. Современный взгляд на лечение и профилактику [Текст] / А. Кучанская. - Litres, 2019. - С. 5-32.
39. Лапароскопическая диагностика и холецистэктомия у беременных [Текст] / А.И. Сопко [и др.] // Хирургия Украины. - 2012. - № 1 (41). - С. 95-98.
40. Лапароскопическая диагностика и лечение острой ранней спаечной тонкокишечной непроходимости после гинекологических операций, выполненных лапароскопическим доступом [Текст] / М.Е. Тимофеев [и др.] // Журнал акушерства и женских болезней. - 2013. – Т. 62 (5). –С. 52-59.
41. Лечебно-диагностические аспекты острой спаечной тонкокишечной непроходимости [Текст] / И.С. Малков [и др.] // Казанский медицинский журнал. – 2009. – Т. 90, № 2. – С. 193-197.
42. Ливадный Г. В. Оптимизация выбора метода аппендэктомии у беременных [Текст]: автореф. дис. ... канд. мед.наук / Ливадный Георгий Валерьевич – Волгоград, 2013. – 24 с.
43. Мамчич, В. И. Применение эндоскопических и эндоваскулярных методов в диагностике и лечении гемобилии, билиодигестивных и острых абдоминальных кровотечений после операций на органах гепатопанкреатодуоденальной области [Текст] / В.И. Мамчич, С.В. Верещагин, И.Н. Миценко // Научно-практическая конференция с международным участием «Актуальні питання сучасної хірургії». - Київ, 2017. - С. 14.
44. Медведкова, С. А. Взаимосвязь уровней мелатонина и серотонина с клинико-неврологическими данными у больных мозговым ишемическим полушарным инсультом в раннем восстановительном периоде заболевания

[Текст] / С.А. Медведкова // Запорожский медицинский журнал. – 2017. – Т. 19, № 3(102). – С. 287-292

45. Михайлузов, С. В. Камень большого сосочка двенадцатиперстной кишки и острый панкреатит [Текст] / С.В. Михайлузов, Е.В. Моисеевкова, М.М. Мисроков // Анналы хирургической гепатологии. - 2015. - Т. 20, № 1. - С. 80–85.

46. Муминов, С. Патогенез и лечение желчного перитонита [Текст] / С. Муминов, К.М. Курбонов // Здоровоохранение Таджикистана. – Душанбе, 2015. - №4 (327). - С.36-41.

47. Муминов, С. Ультразвуковые признаки при желчном перитоните [Текст] / С. Муминов [и др.] // Вестник последипломного образования в сфере здравоохранения. – 2016. - №2. - С.37-41.

48. Мун, Н. В. Состояние моторной функции толстой кишки у женщин во время беременности [Текст] / Н.В. Мун, А.Л. Бейлин, А.П. Тупикова // Здоровоохранение Казахстана. – 1985. – № 10. – С. 50-52.

49. Натрошвили, И. Г. Пути оптимизации тактики хирургического лечения больных острым холециститом. Результаты многоцентрового исследования [Текст]: дисс. ...д-ра мед.наук : 14.01.17 / Илья Гивиевич Натрошвили. – Екатеринбург, 2019. – 214 с.

50. Неймарк, М. И. Предоперационная коррекция транспорта кислорода у пациентов с острой спаечной тонкокишечной непроходимостью [Текст] / М.И. Неймарк, А.С. Жуков // Вестник анестезиологии и реаниматологии. - 2015. - Т. 12, № 3. - С.3-8.

51. Особенности интенсивной терапии острого панкреатита у беременных [Текст] / В.С. Костенко [и др.] // Вестник неотложной и восстановительной медицины. –2012. – Т. 13, № 2. – С.287-289.

52. Особенности тактики лечения больных с острой тонкокишечной механической непроходимостью [Текст] / Е.Е. Ачкасов [и др.] // Успехи современного естествознания. - 2015. - № 1 (4). - С. 555-560.

53. Острый аппендицит у беременных [Текст] / С.Н. Стяжкина [и др.] // Научно-образовательный журнал для студентов и преподавателей «StudNet». - 2021. - № 4. - С. 34-39.
54. Острый панкреатит у беременных и в раннем послеродовом периоде при метаболическом синдроме [Текст] / С.Н. Стяжкина [и др.] // Анналы хирургической гепатологии. - 2013. - Т. 18, № 1. - С. 112-116.
55. Острый холецистит в период беременности 34 недели (клинический случай) [Текст] / В.В. Хацко [и др.] // Украинский журнал хирургии. - 2014. - № 1 (24). - С. 154-157.
56. Острый холецистит и панкреонекроз у беременных [Текст] / Стяжкина С.Н. [и др.] // Наука и образование сегодня. – 2017. – №. 1 (12). - С. 84-85.
57. Панченков, Д. Н. Лапароскопические технологии в некоторых областях вытеснили традиционную хирургию [Текст] / Д.Н. Панченков // Доктор.Ру. 2015. - № 1 (11). - С. 2-3.
58. Пашков, С. А. Диагностика и хирургическое лечение больных острой спаечной кишечной непроходимостью [Текст]: автореф. дис. ...д-ра мед.наук / Пашков Сергей Афанасьевич. — Уфа, 2004. —47 с.
59. Персианов, Л. С. Оперативная гинекология [Текст] / Л.С. Персианов. – М.: Связь, 1976. – 445 с.
60. Плечев, В. В. Спаечная болезнь брюшины [Текст] / В.В. Плечев, В.М. Тимербулатов, Р.З Латыпов. - Уфа: Изд-во Башкортостан, 1999. – 352 с.
61. Применение малоинвазивных технологий при воспалении желчного пузыря с точки зрения доказательной медицины [Текст] / М.Б. Чапыев [и др.] // Молодой ученый. - 2016. - № 21 (125). - С. 102-105.
62. Результаты хирургического лечения желчнокаменной болезни из лапаротомного и миниинвазивных доступов [Текст] / Ю.Г. Алиев [и др.] // Хирургия. Журнал им. Н.И. Пирогова. - 2014. - № 7. - С. 21-25.
63. Релапароскопия в неотложной абдоминальной хирургии [Текст] / В.М. Унгурян [и др.] // Medline.ru. - 2014. - Т. 15, № 2. - С. 345-351.

64. Робот-ассистированные операции в абдоминальной хирургии [Текст] / А.В. Федоров [и др.] // Хирургия. Журнал им. Н.И. Пирогова. - 2010. - № 1. - С. 16-21.
65. Роль метаболических нарушений в патогенезе внутриспеченочного холестаза беременности [Текст] / Менюк Т. [и др.] // Клиническая и экспериментальная гепатология. - 2018. - Т. 4, №4. - С. 217.
66. Савельев, В. С. Клиническая хирургия: национальное руководство: в 3 т. – 1-е издание [Текст] / В.С. Савельев, А.И. Кириенко – М.: ГЭОТАР - Медиа, 2009. – С. 229-257.
67. Савельева, Г. М. Акушерство [Текст] / Г.М. Савельева, Р.И. Шалина, Л.Г. Сичинава. – М.: Медицина, 2006. – 656 с.
68. Сажин, В. П. Эндоскопическая абдоминальная хирургия [Текст] / В.П. Сажин, А.В. Фёдоров, А.В. Сажин. - М.: ГЭОТАР - МЕДИА, 2010.- 512с.
69. Самойлова, Ю. А. Клиника, диагностика, акушерская и хирургическая тактика у беременных с острым аппендицитом [Текст]: дис. ... канд. мед.наук: 14.00.01, 14.00.27 / Самойлова Юлия Алексеевна. – М., 2007. – 205с.
70. Семенов, Д. Ю. Возможности малоинвазивных технологий в лечении острых хирургических заболеваний органов брюшной полости [Текст]: дис. ... д-ра мед.наук: 14.00.27 / Семенов Дмитрий Юрьевич. – СПб., 2004. – 225с.
71. Серов, В. Н. Неотложные состояния в акушерстве: руководство для врачей [Текст] / В.Н. Серов [и др.]. - М.: ГЭОТАР - Медиа, 2011. – С. 293-295.
72. Серов, В. Н. Неотложные состояния в акушерстве [Текст] / В. Н. Серов. - Москва, 2011. - С. 10-15.
73. Сидорова, И. С. Фетоплацентарная недостаточность: клиникодиагностические аспекты [Текст] / И.С. Сидорова, И.О. Марков. - М.: Знание - М, 2005.- С. 33-81.
74. Симпатическая денервация в лечении острой спаечной кишечной непроходимости [Текст] / В.И. Мидленко [и др.] // Известия высших учебных заведений. Поволжский регион. Медицинские науки. – 2011. – № 1. – С. 91-99.

75. Сотниченко, Б. А. Ошибки диагностики и хирургической тактики при острой кишечной непроходимости у беременных [Текст] / Б.А. Сотниченко, В.И. Макаров // Хирургия. – 1990. – № 3. – С. 83-86.
76. Сочетанные операции на органах брюшной полости и их результаты [Текст] / С.А. Холбаев Н.И. Расулов, Д.К. Джононов [и др.] // Здоровоохранение Таджикистана. - 2013. - № 3 (318). - С. 57-61.
77. Способ хирургического лечения и профилактики послеоперационных перитонеальных спаек [Текст] / А.Г. Хасанов [и др.] // Хирургия. – 2008. – № 3. – С. 43-45.
78. Стегний, К. В. Минилапароскопия в хирургии органов брюшной полости [Текст]: дис. ... д-ра мед.наук: 14.00.27 / Стегний Кирилл Владимирович – М., 2008. – 177с.
79. Стрижаков, А. Н. Беременность и острый аппендицит [Текст] / А.Н. Стрижаков, Т.Г. Старкова, М.В. Рыбин // Вестник хирургической гастроэнтерологии. – 2010. - № 3. – С. 4-16.
80. Стяжкина, С. Н. Влияние гипотиреоза и гормональной терапии на обострение хронического панкреатита у беременных [Текст] / С.Н. Стяжкина // Трудные и нестандартные случаи. – 2015. – № 3. – С. 120–123.
81. Суковатых, Б. С. Комбинированное хирургическо-эндоскопическое лечение распространенного перитонита [Текст] / Б.С. Суковатых, Ю.Ю. Блинков, А.П. Иванов // Новости хирургии. - 2013. - Т. 21, № 4. - С. 71-77.
82. Султанова, М. В. Комплексное лечение женщин в период беременности и послеродовом периоде при остром холецистите и панкреатите [Текст]: дис. ... канд. мед. наук: 14.01.01 /Султанова Мария Владимировна. – Ижевск, 2015. – 152 с.
83. Течение, диагностика и лечение острого панкреатита в период беременности [Текст] / И.В. Маев [и др.] // Проблемы женского здоровья. – 2007. – Т.2, № 4. – С. 38-45.
84. Тимербулатов М. Классификация хирургических осложнений (с комментарием редколлегии) [Текст] / М. Тимербулатов, Ш.В. Тимербулатов,

М.В. Тимербулатов // Хирургия. Журнал им. Н.И. Пирогова. – 2018. - № 9.- С. 62–67.

85. Тимофеев, М. Е. Острая ранняя спаечная тонкокишечная непроходимость на современном этапе: возможности лапароскопии в диагностике и лечении [Текст] / М.Е. Тимофеев, В.В. Волков, С.Г. Шаповальянц // Эндоскопическая хирургия. - 2015. - Т. 21, № 2. - С.36-52.

86. Трефилова, М. А. Хронический калькулезный холецистит беременных [Текст] / М.А. Трефилова, М.М. Гафурова // Вестник науки и образования. – 2017. – Т. 2, №5. - С. 29-34.

87. Трухан, Д. И. Болезни желчного пузыря и желчевыводящих путей в практике врача первого контакта. Пассивное ожидание или активное наблюдение? [Текст] / Д.И. Трухан, И.А. Викторова // Медицинский Совет. – 2016.- № 14.- С. 109-115.

88. Урсов, С. В. Оптимизация диагностики и лечения панкреонекроза [Текст] / С.В. Урсов, М.В. Лысенко // Тезисы докладов Конгресса хирургов: неотложная и специализированная хирургическая помощь. – М., 2005. - С.117-118.

89. Успенская, Ю. Б. Особенности патогенеза, диагностики и лечения желчнокаменной болезни при беременности [Текст] / Ю.Б. Успенская, А.А. Шептулин // Российский журнал гастроэнтерологии, гепатологии, колопроктологии. – 2017. – Т. 27, № 2. – С. 111-116.

90. Успенская, Ю. Б. Факторы риска и особенности лечения билиарного сладжа во время беременности [Текст] / Ю.Б. Успенская, А.А. Шептулин, И.В. Кузнецова // Российский журнал гастроэнтерологии, гепатологии, колопроктологии. – 2018. - Т. 6. - С. 37-40.

91. Успенский, Ю. П. Изжога и гастроэзофагеальная рефлюксная болезнь у беременных: актуальность использования альгинатов [Текст] / Ю.П. Успенский, Н.В. Барышникова // Лечащий врач. - 2012. - № 11. - С. 17.

92. Фаллер, А. П. Послеоперационные внутрибрюшные осложнения в неотложной хирургии: диагностика, лечение, возможности профилактики

- (экспериментально-клиническое исследование) [Текст]: автореф. дис. ... д-ра мед.наук: 14.00.27 / Фаллер Александр Петрович – М., 2008. – 36 с.
93. Федоров, И. В. Лапароскопическая хирургия и беременность [Текст] / И.В. Федоров // Практическая медицина. – 2010. – № 8(47). – С. 56-59.
94. Федоров, И. В. Лапароскопическая хирургия и ее последствия на фоне беременности [Текст] / И.В. Федоров, М.И. Мазитова// Эндоскопическая хирургия. – 2010. – № 5. – С. 38-42.
95. Фелештинский, Я. П. Лапароскопічна холецистектомія [Текст] / Я.П. Фелештинский, В.А. Шуляренко, В.І. Мамчич.- Тернопіль, 2017. - 141 с.
96. Хатьков, И. Е. История развития лапароскопической хирургии [Текст] / И.Е. Хатьков [и др.] // Онкологическая колопроктология. - 2012. - № 2. - С. 35-40.
97. Хачатрян, Г. Р. Клинические исследования технологий в абдоминальной хирургии: аналитический обзор [Текст] / Г.Р. Хачатрян, О.Г. Скипенко // Медицинские технологии. Оценка и выбор. - 2013. - № 2 (12). - С. 26-32.
98. Хворостухина, Н. Ф. Акушерская тактика при острых хирургических заболеваниях органов брюшной полости [Текст]: дис. ... д-ра мед.наук: 14.01.01./ Хворостухина Наталья Федоровна – Саратов, 2015. – 348 с.
99. Хворостухина, Н. Ф. Острая кишечная непроходимость при беременности [Текст] / Н.Ф. Хворостухина, У.В. Столярова // Фундаментальные исследования. – 2012. – № 10-1. – С. 168-175.
100. Хворостухина, Н. Ф. Состояние иммунной системы у беременных с острым аппендицитом [Текст] / Н.Ф. Хворостухина, И.Е. Рогожина, У.В. Столярова // Фундаментальные исследования. - 2012. - № 8 (2). - С. 447-451.
101. Христич, Т. Н. Хронический холецистит как фактор, участвующий в развитии и прогрессировании хронического панкреатита [Текст] / Т.Н. Христич // Вестник неотложной и восстановительной медицины. - 2013. - Т.14, № 2. - С. 216-220.

102. Чрескожные ультразвуковые вмешательства у больных острым холециститом с высоким операционным риском [Текст] / С.М. Чудных [и др.] // Диагностическая и интервенционная радиология. - 2012. - Т. 6, № 4. - С. 51-58.
103. Чуркова, М. Л. Реакция эндокринных клеток эпителия слизистой оболочки кишки на введение мелатонина, доксиламина сукцината и в моделях высокожировых диет [Текст]: дисс. ...канд.биол.наук : 03.03.04 / Чуркова Мария Леонидовна. - СПб, 2020. - 156 с.
104. Шаймарданов, Р. Ш. Инструментальные методы исследования в диагностике острого аппендицита у беременных [Текст] / Р.Ш. Шаймарданов, Р.Ф. Гумаров // Казанский медицинский журнал. – 2010. –Т. 91, № 5. – С. 622–625.
105. Шапкин, Ю. Г. Современные технологии в диагностике острого аппендицита при беременности [Текст] / Ю.Г. Шапкин, Г.В. Ливадный, Д.В. Маршалов // Бюллетень медицинских интернет-конференций. - 2011. - Т. 1, № 2. -С. 29-37.
106. Шаповальянц, С. Г. Лапароскопические вмешательства при острой тонкокишечной непроходимости [Текст] / С.Г. Шаповальянц, С.Е. Ларичев, М.Е. Тимофеев // Эндоскопическая хирургия. - 2013. - Т. 19, № 4. - С.3-8.
107. Шаповальянц, С. Г. Современная комплексная диагностика острой спаечной тонкокишечной непроходимости: руководство для врачей [Текст] / С.Г. Шаповальянц, С.Е. Ларичев, М.Е. Тимофеев.– М.: ГЭОТАР-Медиа, 2014. – 48с.
108. Шевлюкова, Т. П. Запоры и беременность [Текст] / Т.П. Шевлюкова // Медицинская наука и образование Урала. – 2007. – Т.8, № 4. – С. 96-99.
109. Шень, Н. П. Хирургическая патология у беременных. Взгляд анестезиолога-реаниматолога на проблему [Текст] / Н.П. Шень, М.В. Швечкова, И.И. Кухарская // Трудный пациент. - 2013. - № 2-3. - С.4-11.
110. Шехтман, М. М. Острая кишечная непроходимость у беременных [Текст] / М.М. Шехтман О.В. Козинова // Гинекология. – 2009. – Т. 11, № 3.– С. 48-50.

111. Шехтман, М. М. Руководство по экстрагенитальной патологии у беременных [Текст] / М.М. Шехтман. – М. : Триада-Х, 2011. – 896 с
112. Шуркалин, Б. К. Лапароскопические операции в неотложной хирургии [Текст] / Б.К. Шуркалин А.Г Кригер, А.П. Фаллер // Хирургия. – 1999. - №6. - С.43-48.
113. Шуркалин, Б. К. Послеоперационные внутрибрюшные осложнения в неотложной хирургии [Текст] / Б.К. Шуркалин, А.П. Фаллер, В.А. Горский. - М.: Колос, 2010. – 256 с.
114. Юдин, В. Е. Диагностическая и лечебная видеолапароскопия при острых хирургических заболеваниях органов брюшной полости; клиническая значимость и экономическая эффективность [Текст]: дис. ... канд. мед.наук: 14.00.27 / Юдин Владимир Егорович – М., 2004. – 166 с.
115. A.SAGES Committee on Standards of Practice. Guidelines for laparoscopic surgery during pregnancy [Text] // Surgical Endoscopy. – 1998. – Vol. 12. – P. 189–190.
116. Abbasi, N. Management and outcomes of acute appendicitis in pregnancy - population-based study of over 7000 cases [Text] / N. Abbasi, V. Patenaude, H.A. Abenhaim // BJOG. – 2014. – Vol. 121 (21). – P. 1509–1514.
117. Abdominal surgery in pregnancy – an interdisciplinary challenge [Text] / I. Juhasz-Boss [et al.] // Dtsch. Arztebl. Int. – 2014. – Vol. 111 (27-28). – P. 465-72.
118. Acute appendicitis in pregnancy: Case series and review [Text] / B. Burcu [et. al.] // North Clin.Istanb. – 2015. – Vol. 4, №3 (1). – P. 60-63.
119. Acute pancreatitis in pregnancy [Text] / D. Saldivar-Rodriguez [et al.] // Ginecol. Obstet. Mex. - 2016. – Vol. 84 (2). – P. 79-83.
120. Al-Mulhim, A. S. Emergency laparoscopy for acute abdominal conditions: a prospective study [Text] / A.S. Al-Mulhim, M.A. Nasser, M.M. Abdullah // J. Laparoendosc. Adv. Surg. Tech. A. – 2008. –Vol. 18 (4).- P. 599-602.
121. Allmendiger, N. Percutaneous cholecystostomy treatment of acute cholecystitis in pregnancy [Text] / N. Allmendiger, M.J. Hallisey, S.K. Ohki // Obstet. Gynecol. - 1995. – Vol. 86. – P. 653-654.

122. Appendicitis during Pregnancy: The Clinical Experience of a Secondary Hospital [Text] / S.J. Juang [et al.] // J. Korean. Soc. Coloproctol. – 2012. – Vol. 28 (3). – P. 152-159.
123. Athwal, R. Surgery for gallstone disease during pregnancy does not increase fetal or maternal mortality: a meta-analysis [Text] / R. Athwal, R.H. Bhogal, J. Hodson, S. Ramcharan // Hepatobiliary Surg Nutr. - 2016.- Vol. 5 (1). - P. 53-57.
124. Augustin, G. Non-obstetrical acute abdomen during pregnancy [Text] / G. Augustin, M. Majerovic //Eur. J. Obstet. Gynecol. Reprod. Biol. - 2007. – Vol. 131. – P. 4–12.
125. Barbara, L. A ten year incidence of gallstone disease: the Sirmione study [Text] / L. Barbara, C. Sama, A.M. Morselli-Labate // J. Hepatol. - 1993. – Vol. 18. – P. 43–48.
126. Barnes, S. Appendectomy during early pregnancy: what is the preferred surgical approach [Text] / S. Barnes, T. Carver, J. Antevil // Am. Surg. - 2012. - Vol. 71 (10). - P. 809-812.
127. Barnes, S. Laparoscopic appendectomy after 30 week pregnancy: report of 2 cases and description of technique [Text] / S. Barnes, M.B. Shane // Am. Surg. -2012. - Vol. 70 (8). - P. 733-736.
128. Bertleff. M. J. Randomized clinical trial of laparoscopic versus open repair of the perforated peptic ulcer: the LAMA trial [Text] / M.J. Bertleff, J.A. Halm, W.A. Bemelman // World J. Surg.- 2009. – Vol. 33 (7). – P. 1368–1373.
129. Biccard, B. M. African Surgical Outcomes Study (ASOS) investigators. Perioperative patient outcomes in the African Surgical Outcomes Study: a 7-day prospective observational cohort study [Text] / B.M. Biccard // Lancet. – 2018. - Vol. 391 (10 130). - P. 1589–1598.
130. Borst, A. R. Acute appendicitis: pregnancy complicates this diagnosis [Text] / A.R. Borst // JAAPA. – 2007. – Vol. 20. – P. 36-38.
131. Bourque, M. R. Intussusception causing intestinal obstruction in pregnancy [Text] / M.R. Bourque, J.M. Gibbons // Conn. Med. – 1979. – Vol. 43. – P. 130-133.

132. Bouyou, J. Abdominal emergencies during pregnancy [Text] / J. Bouyou, S. Gaujoux, L. Marcellin // *J. Visc. Surg.* - 2015. - Vol. 152 (6 Suppl). – P. 105-115.
133. Burgers, J. Perforated Crohn's disease presenting during pregnancy [Text] / J. Burgers, O. Ruiz, J. Rivers // *BMJ Case Rep.* – 2015. - Oct. 8. doi: 10.1136/bcr2015-210109.
134. Cain, M. A. Gallstone and Severe Hypertriglyceride-Induced Pancreatitis in Pregnancy [Text] / M.A. Cain, J. Ellis, M.A. Vengrove // *Obstet. Gynecol. Surv.* - 2015. – Vol. 70 (9). – P. 577-583.
135. Cartwright, S. L. Diagnostic imaging of acute abdominal pain in adults [Text] / S.L. Cartwright M.P. Knudson // *Am. Fam. Physician.* - 2015. – Vol. 91. – P. 452-459.
136. Cartwright, S. L., Diagnostic imaging of acute abdominal pain in adults [Text] / S.L. Cartwright M.P. Knudson // *Am. Fam. Physician.* - 2015. – Vol. 91. – P. 452-459.
137. Caruso, C. Is laparoscopy safe and effective in nontraumatic acute abdomen? [Text] / C. Caruso, M. La Torre, B. Benini // *J. Laparoendosc. Adv. Surg. Tech. A.* – 2013. – Vol. 21 (7). – P. 589-593.
138. Charlet, P. Acute pancreatitis and pregnancy: Cases study and literature review [Text] / P. Charlet, V. Lambert, G. Carles // *J. Gynecol. Obstet. Biol. Reprod. (Paris).* – 2015. – Vol. 44 (6). – P. 541-549.
139. Cholesterol cholelithiasis in pregnant women: pathogenesis, prevention and treatment [Text] / O. De Bari [et al.] // *Ann. Hepatol.* - 2014. – Vol. 13 (6). – P. 728-745.
140. Clarke, T. Laparoscopic versus open appendectomy for the obese patient: a subset analysis from a prospective, randomized, double-blind study [Text] / T. Clarke, N. Katkhouda R. Mason // *Surg. Endosc.* - 2011.- Vol. 25 (4). - P. 1276-80.
141. Coccolini, F. Peritoneal adhesion index (PAI): proposal of a score for the “ignored iceberg” of medicine and surgery [Text] / F. Coccolini, L. Ansaloni, R. Manfredi // *World J. Emerg. Surg.* - 2013; 8: 6.

142. Conservative management of cholelithiasis and its complications in pregnancy is associated with recurrent symptoms and more emergency department visits [Text] / M.O. Othman [et al.] // *Gastrointest. Endosc.* - 2012. – Vol. 76. – P. 564–569.
143. Curet M. J. Laparoscopy during pregnancy [Text] / M.J. Curet, D.J. Allen, R.K. Josloff // *Arch. Surg.* – 1996. - Vol. 131. – P. 546.
144. Date, R. S. A review of the management of gallstone disease and its complications in pregnancy [Text] / R.S. Date, M. Kaushal, A. Ramesh // *Am. J. Surg.* - 2008. – Vol. 196. – P. 599–608.
145. De Franca Neto, A.H. Acute appendicitis in pregnancy: literature review [Text] / A.H. De Franca Neto, M.M. do Amorim, B.M. Nóbrega // *Rev. Assoc. Med. Bras.* – 2015. – Vol. 61 (2). – P. 170-177.
146. Di Ciaula, A. An update on the pathogenesis of cholesterol gallstone disease [Text] / A. Di Ciaula, D.Q.H. Wang, P. Portincasa // *Current opinion in gastroenterology.* – 2018. – Vol. 34, № 2. – P. 71-80.
147. Di Saverio, S. Emergency laparoscopy: a new emerging discipline for treating abdominal emergencies attempting to minimize costs and invasiveness and maximize outcomes and patients' comfort [Text] / S. Di Saverio // *J. Trauma Acute Care Surg.* - 2014. – Vol. 77. – P. 338-350.
148. Draçini, X. Cecal volvulus during pregnancy. Case report [Text] / X. Draçini, A. Dibra, E. Celiku // *G. Chir.* – 2012. – Vol. 33 (4). – P. 129-31.
149. Ducarme, G. Acute pancreatitis during pregnancy: a review [Text] / G. Ducarme F. Maire, P. Chatel // *J. Perinatol.* - 2014. – Vol. 34. – P. 87–94.
150. Duphar, R. Is there a benefit to delaying cholecystectomy for symptomatic gallbladder disease during pregnancy? [Text] / R. Duphar, G. MantiaSmaldone, G. Hamad // *Surg. Endosc.* - 2010. - Vol. 24. – P. 108–112.
151. Eller, A. Treatment of acute cholecystitis in a third-trimester pregnant women [Text] / A. Eller, S. Shim, L. Sigvardt // *Ugeskr. Laeger.* – 2016. - Vol. 178 (16). – e 12150954.

152. English, N. Acute fatty liver of pregnancy with hypoglycaemia, diabetes insipidus and pancreatitis, preceded by intrahepatic cholestasis of pregnancy [Text] / N. English, J. Rao // *BMJ Case Rep.* - 2015. doi: 10.1136 / bcr-2015-209649.
153. Evaluation of management and surgical outcomes in pregnancies complicated by acute cholecystitis [Text] / A. El-Messidi [et al.] // *Journal of perinatal medicine.* – 2018. – Vol. 46, № 9. – P. 998-1003.
154. Fonseca, A. L. The use of magnetic resonance imaging in the diagnosis of suspected appendicitis in pregnancy: shortened length of stay without increase in hospital charges [Text] / A.L. Fonseca, K.M. Schuster, L.J. Kaplan // *JAMA Surg.* – 2014. – Vol. 149 (7). – P. 687-693.
155. Friedel, D. Gastrointestinal endoscopy in the pregnant woman [Text] / D. Friedel, S. Stavropoulos, S. Iqbal // *World J. Gastrointest. Endosc.* – 2014. – Vol. 6 (5). – P. 156-167.
156. Froehner, M. Validation of the Preoperative Score to Predict Postoperative Mortality in Patients Undergoing Radical Cystectomy [Text] / M. Froehner // *Eur Urol Focus.* – 2019. - Vol. 5 (2). - P. 197–200.
157. Gainer, S. Acute pancreatitis with eclampsia-preeclampsia syndrome and poor maternal outcome: two case reports and review of literature [Text] / S.Gainer, P. Arora, S. Saha // *Obstet. Med.* - 2015. – Vol. 8 (3). – P. 146-148.
158. Gallstone and Severe Hypertriglyceride - Induced Pancreatitis in Pregnancy [Text] / M.A. Cain [et al.] // *Obstet. Gynecol. Surv.* - 2015. - Vol. 70 (9). - P. 577-583.
159. Gallstone disease during pregnancy at Landspítali University Hospital 1990-2010 [Text] / H.M. Kolbeinsson [et al.] // *Laeknabladid.* – 2016. – Vol. 102 (12). – P. 538-542.
160. Geng, Y. Severe acute pancreatitis during pregnancy: eleven years experience from a surgical intensive care unit [Text] / Y. Geng, W. Li, L. Sun // *Dig. Dis. Sci.* – 2011. – Vol. 56 (12). – P. 3672-3677.

161. Ghumman, E. Management of gallstones in pregnancy [Text] / E. Ghumman, M. Barry, P.A. Grace // *British Journal of Surgery*. –1997. – Vol. 84 (12). – P. 1646–1650.
162. Glasgow, R. E. Changing management of gallstone disease during pregnancy [Text] / R.E. Glasgow, B.C. Visser, H.W. Harris // *Surg. Endosc.* - 1998. – Vol. 12. – P. 241–246.
163. Goran, A. Acute abdomen during pregnancy [Text] / A. Goran // Springer international publishing Switzerland. - 2014. - P. 18-20.
164. Goto, S. Effectiveness of Plasma Exchange for Acute Pancreatitis Induced by Hypertriglyceridemia During Pregnancy [Text] / S. Goto, S. Ookawara, K. Tabei // *Ther. Apher. Dial.* - 2016. – Vol. 20 (1). – P. 98-99.
165. Hammad, I. A. The Acute Abdomen during Pregnancy [Text] / I.A. Hammad, H.T. Sharp // *Critical Care Obstetrics*. – 2018. – P. 429.
166. Hara, T. A Case of Idiopathic Acute Pancreatitis in the First Trimester of Pregnancy [Text] / T. Hara, H. Kanasaki, A. Oride // *Case Rep. Obstet. Gynecol.* - 2015; 2015:469527.
167. Harer, W. B. Volvulus complicating pregnancy and puerperium; report of three cases and review of literature [Text] / W.B. Harer // *Obstet. Gynecol.* – 1958. - Vol. 12 (4). – P. 399-406.
168. Hernandez, A. Acute pancreatitis and pregnancy: a 10 year single center experience [Text] / A. Hernandez, M.S. Petrov, D.C. Brooks // *J. Gastrointestinal Surg.* – 2007. – Vol. 11. – P. 1623-1627.
169. How time affects the risk of rupture in appendicitis [Text] / N.A. Bickell [et al.] // *J. Am. Coll. Surg.* – 2006. – Vol. 202 (3) – P. 401406.
170. Huang, C. Clinical features and treatment of hypertriglyceridemia induced acute pancreatitis during pregnancy: A retrospective study [Text] / C. Huang, J. Liu, Y. Lu // *J. Clin. Apher.* – 2016. – Vol. 31 (6). – P. 571-578.
171. Hypertriglyceridemia-induced acute pancreatitis in pregnancy causing maternal death [Text] / H.R. Jeon [et al.] // *Obstet. Gynecol. Sci.* – 2016. – Vol. 59 (2). - P. 148-151.

172. Imaging of pregnant and lactating patients: part 2, evidence-based review and recommendations [Text] / P.I. Wang [et al.] // *AJR Am. J. Roentgenol.* - 2012. – Vol. 198 (4). – P. 785-792.
173. International Surgical Outcomes Study group. Global patient outcomes after elective surgery: prospective cohort study in 27 low middle- and high-income countries [Text] // *Br J Anaesth.* – 2016.- Vol. 117 (5). - P. 601–609.
174. Juglard, R. A. Bowel obstruction in pregnancy: value of Single Shot Fast Spin Echo MR sequence (SS-FSE) [Text] / R. A. Juglard, A. Rimbot, A. Marty // *J. Radiol.* – 2003. – Vol. 84. – P. 1986–1988.
175. Kahl, A. Prognostic Value of the Age-Adjusted Charlson Comorbidity Index (ACCI) on Short- and Long-Term Outcome in Patients with Advanced Primary Epithelial Ovarian Cancer [Text] / A. Kahl [et al.] // *Ann Surg Oncol.* – 2017. - Vol. 24 (12). - P. 3692–3699.
176. Kalu, E. Gestational intestinal obstruction: a case report and review of literature [Text] / E. Kalu, E. Sherriff, M. Alsibai // *Arch. Gynecol. Obstet.* – 2006. – Vol. 274. – P. 60-62.
177. Kang, H. J. A case of intussusception managed conservatively in pregnancy [Text] / H.J. Kang, S.H. Kim, J.H. Ryu // *J. Womens Med.* – 2011. - Vol. 4. – P. 15–18.
178. Kim M. Risk Stratification for Major Postoperative Complications in Patients Undergoing Intra-abdominal General Surgery Using Latent Class Analysis [Text] / M. Kim, M. Wall, G. Li // *Anesth Analg.* – 2018.- Vol. 126(3). - P. 848–857.
179. Kolusari, A. Sigmoid volvulus in pregnancy and puerperium: a case series [Text] / A. Kolusari, M. Kurdoglu, E. Adali // *Cases J.* - 2009. – Vol. 17 (2). – P. 9275.
180. Laparoscopic single-stage treatment of choledocholithiasis. 10 year's experience [Text] / L.T. Chiappetta-Porras [et al.] // *Cirugia Espanola.* – 2007. – Vol. 82(4). - P. 231–234.
181. Laparoscopic surgery in pregnant patients with acute abdomen [Text] / P.C. Kocael [et al.] // *Ann Ital. Chir.* – 2015. – Vol. 86 (2). – P. 137-142.

182. Laparoscopic versus open cholecystectomy in pregnancy: a systematic review and meta-analysis [Text] / N. Sedaghat [et al.] // Surgical endoscopy. – 2017. – Vol. 31, № 2. – P. 673-679.
183. Laparoscopic versus open cholecystectomy in pregnancy: a systematic review and meta-analysis [Text] / N. Sedaghat [et al.] // Surg. Endosc. - 2016. – Vol. 20. – P. 49-53.
184. Laparoscopy safe and effective in nontraumatic acute abdomen? [Text] / C. Caruso [et al.] // J. Laparoendosc. Adv. Surg. Tech. A. – 2011. –Vol. 21 (7). – P. 589-593.
185. Lazaro, E. J. Volvulus of the sigmoid colon complicating pregnancy [Text] / E.J. Lazaro, P.B. Das, P.V. Abraham // Obstet. Gynecol. – 1969. – Vol. 33 (4). – P. 553–557.
186. Lee, J. J. Efficacy and Safety of Pancreatobiliary Endoscopic Procedures during Pregnancy [Text] / J.J. Lee, S.K. Lee, S.H. Kim // Gut Liver. – 2015. – Vol. 9 (5). – P. 672-678.
187. Legro, R. S. First-trimester pancreatitis. Maternal and neonatal outcome [Text] / R.S. Legro, S.A. Laifer // Journal of Reproductive Medicine. – 1995. – Vol. 40 (10). – P. 689–695.
188. Li, H. P. Acute pancreatitis in pregnancy: a 6-year single center clinical experience [Text] / H.P. Li, Y. Huang, X. Chen // Chin. Med. J. (Engl.). – 2011. – Vol. 124 (17). – P. 2771-5.
189. Lim, H. K. Diagnosis of acute appendicitis in pregnant women: value of sonography [Text] / H.K. Lim, S.H. Bae, G.S. Seo // AJR Am. J. Roentgenol. – 1992. – Vol. 159 (3). – P. 539-542.
190. Lurie, S. Total and differential leukocyte counts percentiles in normal pregnancy [Text] / S. Lurie, E. Rahamim, I. Piper // Eur. J. Obstet. Gynecol. Reprod. Biol. – 2008. – Vol. 136 (1). – P. 16-19.
191. Makino Y. The association between surgical complications and the POSSUM score in head and neck reconstruction: a retrospective single-center study [Text] / Y. Makino [et al.] //Plast Surg Hand Surg. – 2018.- Vol. 52(3).- P. 153–157.

192. Mali, P. Pancreatitis in pregnancy: etiology, diagnosis, treatment, and outcomes [Text] / P. Mali // *Hepatobiliary Pancreat. Dis. Int.* – 2016. – Vol. 15 (4). – P. 434-438.
193. Malik, O. S. The Use of Regional or Local Anesthesia for Carotid Endarterectomies May Reduce Blood Loss and Pulmonary Complications [Text] / O.S. Malik, E.Y. Brovman, R.D. Urman // *J Cardiothorac Vasc Anesth.* – 2019.- Vol. 33(4). – P. 935–942.
194. Management of hypertriglyceridaemia-induced acute pancreatitis in pregnancy [Text] / T. Amin [et al.] // *J. Matern. Fetal. Neonatal. Med.* – 2014. – Vol. 5. – P. 1-5.
195. Masago T. Estimation of mortality and morbidity risk of radical cystectomy using POSSUM and the Portsmouth predictor equation [Text] / T. Masago, S. Morizane, M. Honda // *Cent European J Urol.* – 2015. - Vol. 68(3). - P. 270–276.
196. Maternal and fetal outcomes of pancreatitis in pregnancy [Text] / F.M. Hacker [et al.] // *Am. J. Obstet. Gynecol.* – 2015. – Vol. 213 (4). - P. 1-5.
197. Maternal postoperative complications after nonobstetric antenatal surgery [Text] / E.A. Erekson [et al.] // *J. Matern. Fetal. Neonatal. Med.* - 2012. – Vol. 25. – P. 2639–2644.
198. Mazze, R. I. Reproductive outcome after anesthesia and operation during pregnancy: a registry study of 5405 cases [Text] / R.I. Mazze, B. Kallen // *Am. J. Obstet. Gynecol.* - 1989. – Vol. 161. - P. 1178–1185.
199. McGory, M. L. Negative appendectomy in pregnant women is associated with a substantial risk of fetal loss [Text] / M.L. Mc Gory, D.S. Zingmond, A. Tillou // *J. Am. Coll. Surg.* – 2007. – Vol. 124. – P. 534-540.
200. Melatonin mitigates disrupted circadian rhythms, lowers intraocular pressure, and improves retinal ganglion cells function in glaucoma [Text] / D. Gubin [et al.] // *J Pineal Res.* – 2021. – Vol. 70. - P. e12730.
201. Minkoff, H. Maternal mortality in America: Lessons from the developing world [Text] / H. Minkoff // *J. Am. Med. Womens Assoc.* - 2002. – Vol. 57. – P. 171–172.

202. Munnur, U. Critically ill obstetric patients in an American and an Indian public hospital: Comparison of case-mix, organ dysfunction, intensive care requirements, and outcomes [Text] / U. Munnur, D. Karnad, K.K. Guntupalli // *Intensive Care Med.* – 2005. – Vol. 31. – P. 1087–1094.
203. Mushtaque, M. Combined lower segment cesarean section and cholecystectomy in single sitting-our initial experience [Text] / M. Mushtaque, I.R. Guru, T.N. Malik // *J. Turk. Ger. Gynecol. Assoc.* – 2012. – Vol. 13 (3). – P. 187-190.
204. Najih M. Acute intestinal obstruction in pregnancy - about five cases [Text] / M. Najih, M. Abdellaoui, M. Hafidi // *Pan. Afr. Med. J.* – 2012. – Vol. 11. – P. 40.
205. Nasioudis, D. Laparoscopic cholecystectomy during pregnancy: A systematic review of 590 patients [Text] / D. Nasioudis // *Int. J. Surg.* – 2016. – Vol. 27. – P. 165-175.
206. Nepogodiev, D. National Institute for Health Research Global Health Research Unit on Global Surgery. Global burden of postoperative death [Text] / D. Nepogodiev, J. Martin, B. Biccard // *Lancet.* – 2019.- Vol. 393.- P. 401.
207. Oelsner G. Pregnancy outcome after laparoscopy or laparotomy in pregnancy [Text] / G. Oelsner, D. Stockheim, D. Soriano // *J. Am. Assoc. Gynecol. Laparosc.* - 2003. – Vol. 10. - P. 200.
208. Panchal, S. Intensive care utilization during hospital admission for delivery [Text] / S. Panchal, A.M. Arria, A.P. Harris// *Anesthesiology.* – 2000. – Vol. 92. – P. 1537–1544.
209. Pancreatitis in Pregnancy [Text] / J.J. Eddy [et al.] // *Obstetrics & Gynecology.* – 2008. – Vol. 112(5). – P. 1075-1081.
210. Paramanathan, A. Laparoscopic cholecystectomy in pregnancy: An Australian retrospective cohort study [Text] / A. Paramanathan, S. Walsh, J. Zhou // *Int. J. Surg.* – 2015. – Vol. 18. – P. 220-223.
211. Patriquin, H. B. Appendicitis in children and young adults: Doppler sonographic-pathologic correlation [Text] / H.B. Patriquin, J.M. Garcier, M. Lafortune // *AJR Am. J. Roentgenol.* - 1996. – Vol. 166 (3). – P. 629-633.

212. Perdue, P. W. Intestinal obstruction complicating pregnancy [Text] / P.W. Perdue, H.W. Johnson, P.W. Stafford // *Am. J. Surg.* – 1992. – Vol. 164. – P. 384-388.
213. Petersen, B. T. Post-Endoscopic Retrograde Cholangiopancreatography Pancreatitis During Pregnancy: More Questions Than Answers From Administrative Databases [Text] / B.T. Petersen // *Clin. Gastroenterol. Hepatol.* – 2016. – Vol. 14 (1). – P. 115-117.
214. Phelan, J. P. Amniotic fluid index measurements during pregnancy [Text] / J.P. Phelan, M.O. Ahm, C.V. Smith // *J. Reprod. Med.* - 1987. - Vol.32. - P. 627.
215. Pitchumoni, C. S. Acute pancreatitis in pregnancy [Text] / C.S. Pitchumoni, B. Yegneswaran // *World Journal of Gastroenterology.* – 2009. – Vol. 15 (45). – P. 5641–5646.
216. Portincasa, P. Cholesterol gallstone disease [Text] / P. Portincasa, A. Moschetta, G. Palasciano // *The Lancet.* – 2006. – Vol. 368, №9531. – P. 230-239.
217. Pregnancy and ketoacidosis: Is pancreatitis a missing link? [Text] / Frise C.J. [et al.] // *Obstet. Med.* – 2016. – Vol. 9 (2). – P. 60-63.
218. Qihui, C. Clinical study on acute pancreatitis in pregnancy in 26 cases [Text] / C. Qihui, Z. Xiping, D. Xianfeng // *Gastroenterol. Res. Pract.* – 2012. – Vol. 18. – P. 2719-25.
219. Rauff, S. Intestinal obstruction in pregnancy: a case report [Text] / S. Rauff, S.K. Chang, E.K. Tan // *Case Rep. Obstet. Gynecol.* – 2013.- 2013:5648-38.
220. Redlich, A. Small bowel obstruction in pregnancy [Text] / A. Redlich, S. Rickes, S. Costa // *Archives of Gynecology and Obstetrics.* – 2007. – Vol. 275 (5). – P. 381-383.
221. Reedy, M. B. Laparoscopy during pregnancy: a study of five fetal outcome parameters with use of the Swedish Health Registry [Text] / M.B. Reedy, B. Kallen, T.J. Kuehl // *Am. J. Obstet. Gynecol.* – 1997. – Vol. 177. – P. 673–679.
222. Reedy, M.B. Laparoscopy during pregnancy. A survey of laparoendoscopic surgeons [Text] / M.B. Reedy, H.L. Galan, W.E. Richards // *J. Reprod. Med.* - 1997. – Vol. 42. – P. 33.

223. Sachs, A. Risk Factors and Risk Stratification for Adverse Obstetrical Outcomes After Appendectomy or Cholecystectomy During Pregnancy [Electronic resource] / A. Sachs, J. Guglielminotti R. Miller // JAMA Surg. – 2017. - Jan 18. [Epub ahead of print].
224. Sasaki, K. Original single-incision laparoscopic cholecystectomy for acute inflammation of the gallbladder [Text] / K. Sasaki // World J. Gastroenterol. - 2012. – Vol. 18 (9). – P. 944–951.
225. Schulz, G. B. Surgical High-risk Patients with ASA \geq 3 Undergoing Radical Cystectomy: Morbidity, Mortality, and Predictors for Major Complications in a High-volume Tertiary Center [Text] / G.B. Schulz, T. Grimm, A. Buchner // Clin Genitourin Cancer. – 2018.- Vol. 16(6): e1141–e1149.
226. Segev, L. Acute Appendicitis During Pregnancy: Different from the Nonpregnant State? [Text] / L. Seveg, Y. Segev, S. Rayman // World J. Surg. – 2017. – Vol. 41 (1). – P. 75-81.
227. Shambe, I. H. Pregnancy outcome following non-obstetric abdominal surgery in Jos University Teaching Hospital: A 5-year retrospective study [Text] / I.H. Shambe // Niger J. Clin. Pract. – 2016. – Vol. 19 (5). - P. 591-594.
228. Sigmoid volvulus in pregnancy: early diagnosis and intervention are important [Text] / Ahmad A.A. [et al.] // Am. J. Emerg. Med. – 2014. – Vol. 32 (5). – P. 491.
229. Silvestri, M. T. Morbidity of appendectomy and cholecystectomy in pregnant and nonpregnant women [Text] / M.T. Silvestri, C.M. Pettker, E.C. Brousseau // Obstet. Gynecol. - 2011. - Vol. 118 (6) – P. 1261-1270.
230. Simeone, J.F. The sonographic diagnosis of acute gangrenous cholecystitis: importance of the Murphy sign [Text] / J.F. Simeone // AJR Am J Roentgenol. - 1989. – Vol. 152. – P. 289–290.
231. Small bowel obstruction in early pregnancy treated by jejunotomy and total parenteral nutrition [Text] / S. Watanabe [et al.] // Obstet. Gynecol. – 2000. – Vol. 96. – P. 812-813.
232. Small bowel obstruction in pregnancy [Text] / S. Meyerson [et al.] // Am. J.Gastroenterol. – 1995. - Vol. 90. – P. 299–302.

233. Society of American Gastrointestinal Endoscopic S: Guidelines for diagnosis, treatment, and use of laparoscopy for surgical problems during pregnancy [Text] / J. Pearl [et al.] // Surg. Endosc. - 2011. – Vol. 25. – P. 3479–3492.
234. Soriano, D. Laparoscopy versus laparotomy in the management of adnexal masses during pregnancy [Text] / D. Soriano // Fertil. Steril. – 1999. – Vol. 71. – P. 955-957.
235. Soubra, S. H. Critical illness in pregnancy: An overview [Text] / S.H. Soubra, K.K. Guntupalli // Critical Care Medicine. – 2005. – Vol. 33 (10). – P. 248–255.
236. Stukan, M. obstruction during pregnancy [Text] / M.Stukan, J. Kruszewski, K. Wiesław // Ginekol. Pol. – 2013. – Vol. 84 (2). – P. 137-141.
237. Sun, L. Intra-abdominal pressure in third trimester pregnancy complicated by acute pancreatitis: an observational study [Text] / L. Sun, W. Li, F. Sun // BMC Pregnancy Childbirth. – 2015. - Sep 22; 15:223.
238. Sun, Y. Clinical analysis of 16 patients with acute pancreatitis in the third trimester of pregnancy [Text] / Y.Sun, C. Fan, S. Wang // Int. J. Clin. Exp. Pathol. – 2013. – Vol. 6 (8). – P. 1696-1701.
239. Surgery for gallstone disease during pregnancy does not increase fetal or maternal mortality: a meta-analysis [Text] / Athwal R. [et al.] // Hepatobiliary surgery and nutrition. – 2016. – Vol. 5, № 1. – P. 53.
240. Systematic review and pooled estimates for the diagnostic accuracy of serological markers for intestinal ischemia [Text] / N.J. Evennett, M.S. Petrov, A. Mittal [et al.] // World J. Surg. - 2009. – Vol. 33. – P. 1374-1383.
241. Talebi-Bakhshayesh, M. Timing of cholecystectomy after acute severe pancreatitis in pregnancy [Text] / M. Talebi-Bakhshayesh // Malays J. Med. Sci. – 2015. - Vol. 22 (3). – P. 68-70.
242. Tang, S. J. Acute pancreatitis during pregnancy [Text] / S.J. Tang, E. Rodriguez-Frias, S. Singh // Clinical Gastroenterology and Hepatology. – 2010. – Vol. 8 (1). – P. 85–90.

243. The laparoscopic approach in abdominal emergencies: has the attitude changed? A single-center review of a 15-year experience [Text] / F. Agresta, G.Mazzarolo L. Ciardo [et.al.] // Surg.Endosc. - 2008. – Vol. 22. - P. 1255–1262.
244. The use of ERCP during pregnancy: is it safe and effective? [Text] / A. Akcakaya [et al.] // Hepatogastroenterology. – 2014. – Vol. 61 (130). – P. 296-298.
245. Thompson, M. M. Appendicitis during pregnancy with a normal MRI [Text] / M.M. Thompson // West. J. Emerg. Med. – 2014. – Vol. 15 (6). – P. 652-654.
246. Thulasidass, K. Hypertriglyceridemic pancreatitis in pregnancy: case reports and review of the literature [Text] / K. Thulasidass // JRSM Short Reports. - 2013. – Vol. 4 (8). – P. 1–3.
247. Torre, M. Histologic study of peritoneal adhesions in children and in a rat model [Text] / M.Torre, A. Favre, P. Prato // Pediatr. Sug. Int. – 2002. – Vol. 18. – P. 673-676.
248. Treutner, K. H. Prevention of adhesions. Wish and reality [Text] / K.H. Treutner, V. Schumpelick // Chirurg. – 2000. – Vol. 7 (5). – P. 510-517.
249. Tseng, J. Y. Acute Cholecystitis During Pregnancy: What is the Best Approach? [Text] / J.Y.Tseng // Taiwan J. Obstet. Gynecol. – 2009. – Vol. 48 (3). – P. 305-307.
250. Unal, A. Acute abdomen in pregnancy requiring surgical management: a 20-case series [Text] / A. Unal, S.E. Sayharman, L. Ozel // Eur. J. Obstet. Gynecol. Repord. Biol. – 2011. – Vol. 159 (1). – P. 87-90
251. Van Thiel, D. H. Pregnancy-associated sex steroids and their effect on the liver [Text] / D.H. Van Thiel, J.S. Gavalier // Semin. Liver Dis. - 2012. – Vol. 7. – P. 1–7.
252. Veerappan, A. Delaying cholecystectomy for complicated gallstone disease in pregnancy is associated with recurrent postpartum symptoms [Text] / A. Veerappan // Journal of Gastrointestinal Surgery. - 2013. - Vol. 17, №11. - P. 1953-1959.
253. Vilallonga R. Acute pancreatitis during pregnancy, 7-year experience of a tertiary referral center [Text] / R. Vilallonga, A. Calero-Lillo, R. Charco // Cir. Esp. – 2014. – Vol. 92 (7). – P. 468-71.

254. Walker, H. G. Laparoscopic appendectomy in pregnancy: A systematic review of the published evidence [Text] / H.G. Walker, A. Al Samaraee, S.J. Mills // *Int. J. Surg.* – 2014. – Vol. 12 (11). – P. 1235-41.
255. Walsh, C. A. Laparoscopic versus open appendectomy in pregnancy: a systematic review [Text] / C.A. Walsh, T. Tang, S.R. Walsh // *Int. J. Surg.* - 2008. – Vol. 6. – P. 339–44.
256. Weber Sánchez, A. Case report. Post cesarean section laparoscopic cholecystectomy for hydrocholecystitis [Text] / A. Weber Sánchez // *Ginecol. Obstet. Mex.* – 2011. – Vol. 79 (4). – P. 230-234.
257. Wilasrusmee, C. Systematic review and meta-analysis of safety of laparoscopic versus open appendectomy for suspected appendicitis in pregnancy [Text] / C. Wilasrusmee, B. Sukrat, M. McEvoy // *Br. J. Surg.* - 2012. – Vol. 99. – P. 1470–1478
258. Williams, R. Ultrasound scanning in the diagnosis of acute appendicitis in pregnancy [Text] / R. Williams, J. Shaw // *Emerg. Med. J.* - 2007. – Vol. 24 (5). – P. 359-360.
259. Xu, Q. A 23-year, single-center, retrospective analysis of 36 cases of acute pancreatitis in pregnancy [Text] / Q. Xu, S. Wang, Z. Zhang // *Int. J. Gynaecol. Obstet.* – 2015. – Vol. 130 (2). – P. 123-126.
260. Yilmaz, H. Acute appendicitis in pregnancy - risk factors associated with principal outcomes [Text] / H. Yilmaz, Y. Akgun, B. Bac // A case control study. *Int. J. Surg.* – 2007. – Vol. 5 (3) – P. 192–197.
261. Zachariah, S. K. Acute intestinal obstruction complicating pregnancy: diagnosis and surgical management [Text] / S.K. Zachariah, M.G. Fenn // *BMJ Case Rep.* – 2014. – Vol. 6. – P. 2032-35.
262. Zhang, D. L. Thirty-eight cases of acute pancreatitis in pregnancy: a 6year single center retrospective analysis [Text] / D.L. Zhang, Y. Huang, L. Yan // *Journal of Huazhong University of Science and Technology // Medical Sciences.* - 2013. – Vol. 33 (3). – P. 361–367.

263. Zingone, F. West Risk of Acute Appendicitis in and Around Pregnancy: A Population-Based Cohort Study From England [Text] / F. Zingone, P. Sultan, D. Humes // Ann. Surg. – 2015. – Vol. 261 (2). – P. 332-337.

264. Zuo T. Mitogen-Activated Protein Kinases Are Activated in Placental Injury in Rat Model of Acute Pancreatitis in Pregnancy [Text] / T. Zuo, J. Yu, W.X. Wang // Pancreas. – 2016. – Vol. 45 (6). – P. 850-857.

Публикации по теме диссертации

Статьи в рецензируемых журналах

[1-А] Давлатзода Х.Б. Этиопатогенез, диагностика и лечение острого калькулезного холецистита у беременных [Текст]. /Абдуллозода Дж.А., Рузибойзода К.Р., Давлатзода Х.Б., Сайфудинов Ш.Ш.//- Душанбе. - Вестник последиplomного образования в сфере здравоохранения – 2021 - № 3 – С. 95 – 103.

[2-А] Давлатзода Х.Б. Миниинвазивная коррекция острого калькулезного холецистита у беременных [Текст]. /Дж.А. Абдуллозода, Х.Б. Давлатзода, Ш.Ш.Сайфудинов// - Душанбе – Здравоохранение Таджикистана - №2 (349). – С. 5 – 12.

[3-А] Давлатзода Х.Б. Роль серотонина и мелатонина в патогенезе желчно-каменной болезни у беременных [Текст] /Дж.А. Абдуллозода, Х.Б. Давлатзода// - Душанбе – Медицинский вестник Национальной академии наук Таджикистана 2021. – Т.11. №4. – С. 7-11.

Статьи и тезисы в сборниках конференции

[4-А] Давлатзода Х.Б. Разработка способа консервативного лечения билиарного сладжа и желчекаменной болезни в предкаменной стадии [Текст]. /Х.Б. Давлатзода//. Душанбе. – 2022. - мат.17науч.-прак. кон. Мол.уч. и студ. «Актуальные вопросы современных научных исследований» - Т.1. – С. 235.

[5-А] Давлатзода Х.Б. Результаты лечения беременных с острым калькулезным холециститом [Текст]. /Дж.А. Абдуллозода, Давлатзода Х.Б., Б.Д. Шарипов, Билолов М.К.// – сб.стат. первый межд.мед.конгр.гос. Евразии. - Душанбе. – 2022. –С. -17.