

**ГОСУДАРСТВЕННОЕ ОБРАЗОВАТЕЛЬНОЕ УЧРЕЖДЕНИЕ  
«ТАДЖИКСКИЙ ГОСУДАРСТВЕННЫЙ МЕДИЦИНСКИЙ  
УНИВЕРСИТЕТ ИМЕНИ АБУАЛИ ИБНИ СИНО»**

*На правах рукописи*

**УДК: 61-616-002.2**

**ШУКУРОВА ФАРЗОНА ШЕРАЛИЕВНА**

**Последствия угревой болезни и совершенствование их терапии**

Диссертация

на соискание ученой степени доктора  
философии (PhD) - доктора по специальности  
6D110110 - Кожные и венерические болезни

**Научный руководитель:**

Доктор медицинских наук,  
доцент Мухамадиева К.М.

Душанбе – 2024

## Оглавление

<b>СПИСОК СОКРАЩЕНИЙ, УСЛОВНЫХ ОБОЗНАЧЕНИЙ</b> .....	3
<b>ВВЕДЕНИЕ</b> .....	4
<b>Общая характеристика исследования</b> .....	8
<b>Глава 1. Современный взгляд на проблему последствий угревой болезни</b> 13	
1.1. Этиопатогенетические факторы развития симптомокомплекса постакне... 13	
1.2. Роль гиалуроновой кислоты в формировании симптомокомплекса постакне .....	20
1.3. Современные методы терапии симптомокомплекса постакне .....	24
<b>Глава 2. Материалы и методы исследования</b> .....	35
2.1. Характеристика обследуемых больных .....	35
2.2. Методы исследования .....	44
2.2.1. Оценка фототипа кожи по Фицпатрику .....	44
2.2.2. Оценка тяжести рубцов гипертрофических и келоидных рубцов постакне по шкале Ванкувер .....	45
2.2.3. Оценка клинических проявлений атрофических рубцов постакне .....	46
2.2.4. Оценка степени тяжести симптомокомплекса постакне.....	46
2.2.5. Определение функциональных параметров кожи .....	49
2.2.6. Морфологическая исследования рубцов постакне.....	49
2.2.7. Иммунологические методы обследования.....	50
2.3. Лечение симптомокомплекса постакне.....	50
2.4. Статистическая обработка результатов .....	52
<b>Глава 3. Клинико-морфологические проявления последствий угревой болезни и показатели иммунного статуса у пациентов с симптомокомплексом постакне</b> .....	53
3.1. Клинические проявления симптомокомплекса постакне .....	53
3.2. Морфологические особенности симптомокомплекса постакне.....	79
3.3. Изменения иммунных показателей у пациентов с симптомокомплексом постакне .....	87
<b>Глава 4. Результаты терапии пациентов с симптомокомплексом постакне</b> .....	93
<b>Глава 5. Обсуждение полученных результатов</b> .....	106
<b>Выводы</b> .....	125
<b>Рекомендации по практическому использованию результатов исследования</b> .....	126
<b>Список литературы</b> .....	127
<b>Публикации по теме диссертации</b> .....	146

## **СПИСОК СОКРАЩЕНИЙ, УСЛОВНЫХ ОБОЗНАЧЕНИЙ**

- АР** - атрофические рубцы
- ГР** - гипертрофические рубцы
- ИЛ – 6** – интерлейкин -6
- КР** - келоидные рубцы
- СПА** - симптомокомплекс постакне
- УБ** – угревая болезнь
- ФИД** - фиброзно-измененная дерма
- ФПК** - функциональные параметры кожи
- СГ** - состояние коллагена
- М** - влажность
- О** - жирность
- Р** - пигментация
- S** - чувствительность

## ВВЕДЕНИЕ

**Актуальность темы исследования.** Последствия угревой болезни (УБ) в 40% - 90% случаях среди лиц после перенесенного акне [Di Landro A.,2016; Tan J.,2017]. Клиническими проявлениями последствий УБ является развитие так называемого симптомокомплекса постакне (СПА), характеризующегося развитием на местах проявлений УБ застойной эритемы, атером, милиумов, дисхромий и патологических рубцов [Goodman, G.J.,2016; Kurokawa I., 2016]. В литературе приводятся данные о том, что после перенесенной УБ у 40% пациентов развиваются атеромы, у 65,0-100% пациентов - дисхромии и милиумы, а в 11,0 – 95,0% случаях – деформирующие рубцы постакне [Круглова Л.С.,2014; Tan J.,2017]. При этом, в 69,0% рубцы постакне развиваются после перенесенной легкой или средней степени тяжести УБ. Проявления СПА, являясь косметическим недостатком, в 10-40% случаях приводят к резкому снижению качества жизни, формированию психосоматических расстройств и значительной социальной дезадаптации пациентов [Свечникова Е.В.,2018; Кунгуров Н.В.,2018; Коннов, П.Е.,2020]

Считается, что причинами развития СПА является генетическая предрасположенность, длительное течение и несвоевременно начатая терапия акне, частая травматизация высыпаний самим пациентом или при проведении косметологических процедур (эксфолированные акне) [Badaoui A.,2016]. Данные литературы указывают на то, что при темных фототипах кожи застойная эритема и деформирующие рубцы наблюдаются уже при комедональной форме акне, а при светлых фототипах наиболее выраженными проявлениями СПА являются гиперпигментация и атрофические рубцы. [Di Landro A., 2016 ; Tan J.,2017].

По данным литературы, развитие СПА зависит от состояния иммунной системы, так как хронический воспалительный процесс, предшествующий данной патологии, характеризуется длительно персистирующей на поверхности кожи условно-патогенной микрофлоры, а вторичное присоединение паразитарных и дрожжеподобных грибов приводит к

нарушениям иммунного статуса [Аникин В.В., 2019; Юсупова Д.,2020]. По данным некоторых исследователей, у пациентов с длительно протекающей УБ показатели клеточного иммунитета по сравнению со здоровыми лицами, характеризуются повышением количества CD8+ лимфоцитов с цитотоксической активностью, снижением иммунорегуляторного индекса, увеличением уровня циркулирующих иммунных комплексов и истощением фагоцитарного звена иммунной системы [Галеева А.Г., 2017; Сизякина Л.П.,2021]. Доказано, что грамположительные микроорганизмы у больных УБ подавляют иммунный ответ хозяина на *Propionbacterium asne*, тем самым стимулируя выработку провоспалительных цитокинов, вызывая гранулематозные реакции кожи [Pretsch A.,2018; Thiboutot D.M.,2019]. Авторы выявили, что высокие концентрация провоспалительных цитокинов выявляются еще до клинических проявления постакне.

В последние годы, с целью коррекции эстетических дефектов кожи широкое применение находят препараты гиалуроновой кислоты, которая являясь несulfированным гликозаминогликаном, входящим в состав эпителиальной, нервной и соединительной ткани, активно участвует в обменных процессах [Bukhari S.N.,2018; Akerman L. et al, 2022]. В литературе имеются сведения о роли гиалуроновой кислоты в регуляции воспаления, регенерации, обеспечении иммунологической толерантности и иммуномодуляции [Круглова Л.С. и соавт., 2018; Деревнина Н.А., 2019]. Доказано, что введение гиалуроновой кислоты в очаги поражения приводит к стимулированию образования эндогенной гиалуроновой кислоты, которая способствует процессам регенерации дермы [Шварц Н.Е., 2018; Keen M.A., 2017]. Гиалуроновую кислоту при лечении симптомокомплекса постакне применяют в виде мезотерапии, филлеров и биоревитализации [Barikbin B, 2017; Chen L.H., 2018]. Однако, по мнению некоторых исследователей, при использовании гиалуроновой кислоты в мезокоррекции эстетических дефектов кожи, развивается так называемая «иммунологическая память» которая характеризуется формированием отсроченного иммунного ответа и может

приводить к таким последствиям, как отек, застойная эритема, гиперпигментация [Галеева А.Г., 2017; Chen L.H.,2018]. Другие исследователи доказали рецидивирование рубцов СПА после мезотерапии в связи с инвазивностью данного метода [Толстая А. И., 2013; Kurokawa I., 2016]. То есть, применение агрессивных инъекционных методов терапии приводят к развитию полифункциональных изменений за счет травматического стресса, приводящего к нарушениям регенерации ткани [Castillo D.E., 2019; Gold M.H., 2020].

Известно, что наиболее щадящими методами терапии эстетических дефектов кожи являются методы физиотерапии: электромагнитное поле (электрофорез), магнитное поле (магнитофорез), лазерное излучение (фотофорез), ультразвук (ультрафонофорез). В основе механизма действия методов фореза лежит не только местное воздействие самим физическим фактором и лекарственным препаратом, но и реакция организма на физиовоздействие через механизмы нейрорефлекторной и гуморальной регуляции [Вертиева Е.Ю., 2015; Кунгуров Н.В., 2018; Острцова М.Н., 2018].

До настоящего времени не проводилось изучение клинико-морфологических и иммунологических особенностей СПА при применении инвазивных и не инвазивных методов их коррекции, в связи с чем данная работа является актуальной.

**Степень научной разработанности изучаемой проблемы.** Доказано, что снижение ниже нормы уровня рецепторного антагониста интерлейкина-1 в крови пациентов с угревой болезнью прогнозирует развитие рубцов постакне [Клюева Т.А., 2011] Изучена эффективность методов физиотерапии постакне с применением низких доз изотретиноина и радиочастотной фракционной микроиглы. [Колчева, П.А., 2015]. Доказана эффективность фотодинамической терапии симптомокомплекса постакне, выражающаяся в уменьшении выраженности патологических процессов, восстановлении процессов микроциркуляции и показателей иммунного статуса [Бычкова Н., 2019]. Интерес к изучению проблемы последствий угревой болезни нашел отражение

в исследованиях Стенько А.Г. (2018), которые доказали эффективность лазеротерапии и крема Имофераза в коррекции симптомов постакне. Выявлена эффективность применения эрбиевого лазера при лечении атрофических и гипертрофических рубцов постакне, что отразилось на улучшении цвета, текстуры, рельефа и плотности кожи [Игошина А.В., 2019].

**Связь исследования с программами (проектами), научной тематикой.**

Диссертационная работа выполнялась в рамках научно-исследовательской работы кафедры дерматовенерологии ГОУ «ТГМУ им. Абуали ибни Сино» «Распространённость, особенности клинического течения хронических дерматозов и косметических дефектов кожи, оптимизация терапии (срок выполнения 2018-2022 гг., ГР № 0118ТJ00858).

## **Общая характеристика исследования**

**Цель исследования:** оптимизация методов коррекции последствий угревой болезни с учетом клинико-функциональных и иммуно-морфологических изменений.

### **Задачи исследования:**

1. Изучить частоту встречаемости и клинические особенности СПА в зависимости от пола, возраста, локализации, фототипа и функциональных параметров кожи.
2. Выявить морфологические особенности рубцов постакне в зависимости от локализации последствий угревой болезни и предшествующей местной терапии.
3. Изучить показатели клеточного и гуморального иммунитета и содержание интерлейкина-6 в зависимости от степени тяжести симптомокомплекса постакне и предшествующей местной терапии.
4. Дать сравнительную оценку эффективности гиалуроновой кислоты при использовании инвазивной и неинвазивной коррекции симптомокомплекса постакне

**Объект исследования.** Объектом исследования служили 212 пациентов, средний возраст которых составил  $25 \pm 1,2$  лет, находившихся на амбулаторном лечении в Государственном учреждении «Городская клиническая больница кожных болезней» в период с 2019 по 2022 годы.

**Предмет исследования.** Предметом исследования было изучение клинико-функциональных и иммунно-морфологических особенностей симптомокомплекса постакне и сравнительная оценка эффективности гиалуроновой кислоты с применением инвазивных и не инвазивных методов коррекции.

**Научная новизна исследования.** Впервые выявлено, что среди пациентов с эстетическими дефектами на лице, в 39,6% случаях встречаются последствия угревой болезни, причем у 40,0% из них наблюдается семейный анамнез. Доказано, что основным проявлением последствий угревой болезни являются атрофические рубцы, которые в 50,0% случаях сочетаются с

гипертрофическими, а в 37,7% – с келоидными рубцами. Установлено, что рубцы постакне в 38 (42,2%;90) случаях представлены фиброзно-измененной дермой (ФИД), а в виде гипертрофических рубцов встречаются в 2,5 раза чаще, чем в виде келоидных рубцов. Выявлено, что применение не инвазивных методов лечения рубцов постакне в 1,6 раза чаще сопровождается формированием наиболее благоприятной регенерацией ткани (ФИД), чем у пациентов с инвазивными методами коррекции (22 (52,3%;42) против 16 (33,3%;48) случаев). Установлено, что у 49 (51,6%;95) пациентов с СПА имеются нарушения иммунного статуса, а в 43 (45,2%;95) случаях наблюдается повышение содержания ИЛ-6. Доказано, что применение ультрафонофореза с гиалуроновой кислотой, по сравнению с мезотерапией в 1,3 раза улучшает клиническую эффективность и в 1,4 раза чаще приводит к восстановлению параметров кожи.

**Теоретическая и научно-практическая значимость исследования** заключается в том, что теоретические, методологические положения, выводы и рекомендации, представленные в диссертации, могут быть использованы в учебном процессе медицинских ВУЗов и в практической работе врачей дерматологов и косметологов. Выраженные клинические проявления СПА развиваются после инвазивных методов их коррекции, особенно на фоне темных фототипов и нарушений функциональных параметров кож и сопровождаются нарушениями иммунного статуса, в связи с чем, применение не инвазивного метода в виде ультрафонофореза с гиалуроновой кислотой приводит к клиническому улучшению за счет его влияния на функциональные параметры кожи и на состояние иммунной системы.

**Положения, выносимые на защиту:**

1. Основными клиническими проявлениями последствий угревой болезни являются атрофические рубцы, которые сочетаются с гипертрофическими и келоидными рубцами, локализуясь одновременно на коже лица, спины и груди. У пациентов с темными фототипами кожи наблюдаются более

выраженные нарушения функциональных параметров кожи и более тяжелое течение СПА.

2. Рубцы постакне имеют отличительные морфологические особенности в зависимости от их локализации. На коже лица рубцы постакне характеризуются благоприятными морфологическими признаками в виде фиброзно-измененной дермы и типичной формы гипертрофических рубцов, а на коже спины и груди рубцы постакне представлены тяжелыми морфологическими признаками в виде узловой формы гипертрофических рубцов и узлами II типа. Благоприятные морфологические признаки рубцов постакне в 1,6 раза чаще наблюдаются после не инвазивных методов терапии, чем после инвазивных методов коррекции.
3. Изменения иммунного статуса у пациентов с СПА характеризуются нарушениями клеточного ( $CD_3$ ,  $CD_4$ ,  $CD_8$ ), гуморального ( $CD_{20}$ , Ig G, Ig M) иммунитета и повышением содержания ИЛ-6, причем после инвазивных методов лечения отмечается ухудшение данных показателей.
4. Неинвазивный метод введения гиалуроновой кислоты при лечении СПА по сравнению с мезотерапией, является более эффективным, так в 1,3 раза чаще улучшает клинические проявления, в 1,4 раза чаще приводит к восстановлению функциональных параметров кожи

#### **Степень достоверности результатов.**

Подтверждается достоверностью данных, достаточным объемом материалов исследования, статистической обработкой результатов исследований и публикациями. Выводы и рекомендации основаны на научном анализе результатов терапии СПА у пациентов с разными фототипами кожи, нарушениями функциональных параметров кожи и показателей иммунной системы.

**Соответствие диссертации паспорту научной специальности (с обзором и областью исследования).** Диссертационная работа соответствует паспорту ВАК при Президенте Республики Таджикистан по специальности 6D110110 – Кожные и венерические болезни, подпункт 3.1. «Различные

аспекты патогенеза кожных болезней (клинические, патоморфологические, генетические, иммунологические, биохимические, функциональные, серологические исследования в динамике болезни)»; подпункт 3.3. – «Современные клинические проявления кожных и венерических болезней, их роль в комплексной диагностике. Совершенствование диагностики дерматозов с использованием клинических, лабораторных, функциональных и других методов исследования»; подпункт 3.4. – «Совершенствование лечения кожных и венерических болезней на основе последних исследований по их этиологии и патогенезу. Новые методы и схемы лечения дерматозов современными медикаментозными средствами, физиотерапевтическими процедурами, наружными препаратами».

**Личный вклад соискателя ученой степени в исследования.** Автором лично выполнен весь объем клинических исследований, подготовлен обзор зарубежных и отечественных источников литературы, разработан план исследования, самостоятельно проведена оценка степени тяжести СПА, изучены фототипы и функциональные параметры кожи, проведен анализ морфологических характеристик рубцов постакне и иммунных показателей, статистический анализ полученных данных, сформулированы выводы и практические рекомендации. Теоретические, методологические и практические результаты исследования докладывались и были опубликованы на международных, республиканских, региональных, межвузовских, вузовских научно-практических конференциях, проводившихся как в Таджикистане, так и за его пределами в 2019-2023 гг.

**Апробация и реализация результатов диссертации.**

Основные результаты исследований опубликованы в 11 научных работах, 3 из которых напечатаны в ведущих рецензируемых научных журналах и изданиях, рецензируемых Высшей аттестационной комиссией, научные работы были опубликованы в сборниках и материалах ежегодных научно-практических конференций с международным участием ГОУ «ТГМУ имени Абуали ибни Сино», (Душанбе 2020, 2021), научно-практических

конференций (Ташкент, 2019, 2020), Юбилейном X Межрегиональном форуме дерматовенерологов и косметологов, Москва (2020)

**Публикации по теме диссертации.** По материалам диссертации опубликовано 11 научных работ, в их числе 3 в изданиях, рецензируемых ВАК при Президенте РФ

**Структура и объем диссертации.** Диссертация изложена на 147 страницах компьютерного текста, состоит из введения, общей характеристики работы, главы обзора литературы, главы с изложением материала и методов исследования, двух глав собственных результатов исследований, главы обсуждения результатов, выводов, рекомендаций по практическому использованию результатов исследования и списка используемой литературы, которая включает 174 источника, в том числе 83 на русском и 91 на иностранных языках. В диссертации имеется 23 таблицы и 38 рисунков.

## **Глава 1. Современный взгляд на проблему последствий угревой болезни**

### **1.1. Этиопатогенетические факторы развития симптомокомплекса постакне**

Осложнением угревой болезни (УБ) является развитие симптомокомплекса, в который входят такие состояния, как застойная эритема, атеромы, милиумы, дисхромии и патологические рубцы [22,35,41]. Эксперты организации «Глобальный альянс по лечению акне» предложили объединить данные состояния под термином «постакне», и в литературе он именуется как симптомокомплекс постакне (СПА) [146]. Частота встречаемости данного симптомокомплекса варьирует по данным разных авторов от 40% до 90% случаев среди лиц, перенесших угревую болезнь. Частое развитие СПА связано с тем, что в среднем возрасте от 12 до 25 лет угревой болезнью страдает до 85% людей, а пациенты старше 25 лет с явлениями постакне выявлены в 11% случаях [85]. По данным зарубежных исследователей осложнения после перенесённого заболевания развиваются у одного из трех пациентов с акне [124]. Постакне является одним из распространенных хронических рецидивирующих заболеваний сально-фолликулярного аппарата, которое локализуется не только на лице, но и на спине, груди, и ягодицах. Угревая болезнь и развивающиеся после нее последствия отражаются на психоэмоциональном состоянии пациентов и на их социальном статусе [18,26]. Широкая распространенность данной патологии, тенденция к затяжному течению и развитию торпидных к традиционным методам лечения форм, приводящих к резкому снижению качества жизни, формированию психосоматических расстройств и значительной социальной дезадаптации пациентов, делает данную проблему социально значимой. Доказано, что среди пациентов с осложнениями угревой болезни в 10-40% случаях снижается самооценка и развиваются тревожно-депрессивные расстройства, что связано с выраженным косметическим дефектом на лице [72,76,124]. Клинические проявления постакне неблагоприятно приводят к нарушениям психосоциального состояния, что проявляется их отстранением от общества, даже при средней тяжести течения патологического состояния [167]. В связи с

этим, некоторые авторы выявили среди них большой процент одиноких и неимеющих постоянной работы людей. [26].

В литературе приводятся сведения о том, что последствия угревой болезни могут проявляться как в виде целого симптомокомплекса постакне (СПА), так и в виде наличия на кожных покровах отдельных патологических состояний. Так, деформирующие рубцы и атеромы выявляются у 40% пациентов, перенесших акне, а дисхромии и милиумы - в 65,0-100% случаях [50]. Другие авторы выявили формирование рубцов постакне в 11,0 – 95,0% случаях [63].

В 2006 году Goodman G.J. предложил Глобальную качественную классификацию рубцов вследствие акне, согласно которой СПА делится на 4 степени в зависимости от уровня поражения: макулярная (при отсутствии или наличии нормотрофических рубцов), слабая (при наличии слабо выраженных рубцов), средняя (при наличии умеренных рубцов) выраженная (при наличии выраженных рубцов) [119]. Наиболее тяжелым проявлением СПА является образование патологических рубцов, из которых наиболее часто встречаются атрофические рубцы, которые встречаются в 80-90% случаях и преимущественно наблюдаются на коже лица, в 10-20% случаях формируются гипертрофические и келоидные рубцы, которые чаще располагаются на коже спины [3,82]. В практической работе не трудно отличить атрофический рубец от гипертрофического, однако, по клиническим признакам не всегда удается отличить тяжелые формы рубцов постакне. В связи с этим, при дифференциальной диагностике этих рубцов важное значение имеют сведения из анамнеза. Так, пациент может указать на то, что формирование гипертрофического рубца у него произошло через полгода или через 10 месяцев после травматизации кожи, а пациенты с келоидными рубцами указывают на спонтанность их появления, то есть без видимой причины, а иногда эти пациенты наблюдают возникновение рубца через несколько лет после травматизации. Отличительными клиническими симптомами келоидных рубцов является выраженная чувствительность кожи, что проявляется зудом в

области очага поражения. При этом, пациенты с гипертрофическими рубцами как правило, не имеют субъективных ощущений. [27,28].

Считается, что причинами развития СПА являются генетическая предрасположенность, длительное течение и несвоевременно начатая терапия акне средней и тяжелой степени, частая травматизация высыпаний самим пациентом и при проведении косметологических процедур, (эксфолированные акне) [92,128,147,161]. По мнению других авторов, длительное разрешение воспалительных элементов акне сопровождается риском формирования рубцов, что связано с дезорганизацией соединительной ткани в зоне поражения [53]. Это подтверждается мнением некоторых исследователей, которые считают, что в патогенезе формирования СПА важная роль уделяется активации протеолитических ферментов и нарушению структуры окружающих тканей, что приводит к патологическому рубцеванию [82,147]. В отличие от этого, риску развития вторичной гиперпигментации, реже – гипопигментации подвержены лица с клиническими проявлениями акне в виде длительного существования эритематозных очагов [33,147]. Однако, другие авторы утверждают, что выраженность патологического рубцевания не коррелирует с тяжестью перенесенного акне, но связано с длительностью разрешения воспалительных элементов акне [81].

По мнению некоторых исследователей, в развитии СПА, имеет значение глубина повреждения [16,21,152]. Доказано, что эритема и пигментация формируются в результате эпидермальной травматизации, а рубцы постакне – за счет дермального дефекта [41,51,168]. Доказано, что проявления СПА зависят от стадии воспалительного процесса при угревой болезни, то есть, на этапе формирования грануляционной ткани или на этапе ремоделирования матрикса. На начальной стадии развития воспалительного процесса чередование вазоконстрикции и вазодилатации приводит к стимуляции меланогенеза и формированию диспигментации и застойной эритемы. При отсутствии адекватного лечения, рост капилляров приводит к повышенному синтезу фибробластами нового коллагена [56,78, 162, 174]. Доказано, что если

при нормальных условиях заживление раны происходит с преобладанием коллагена III типа (80%) над коллагеном I типа (20%), то при созревании рубца их соотношение меняется на противоположное [98, 152]. По мнению некоторых авторов количество рубцов после угревой болезни чаще наблюдается после тяжелых форм акне, но их выраженность зависит от площади и глубины поражения, а также от индивидуальных особенностей и регенеративных процессов в коже [161, 166]. Авторы приводят наблюдения, в которых рубцы постакне были выявлены в 69,4% случаях после перенесенной угревой болезни легкой или средней тяжести [172].

Так как рубцовые деформации после перенесенной УБ являются результатом окончания естественного регенеративного процесса и исходом воспалительных процессов, протекающих в коже, то основные методы терапии направлены на снятие воспалительного процесса и стимуляцию репаративных процессов. Среди часто встречающегося вида рубцов постакне являются атрофические рубцы, которые, по данным клинических и гистологических исследований характеризуются генерализованной кожной реакцией в виде потери кожных клеток в эпидермально-дермальных и гиподермальных слоях кожи с развитием так называемой «минус-ткани» [6,68,159]. В литературе приводятся данные о роли меланоцитов в патогенезе грубых рубцов постакне, так как с более темной кожей имеют большую склонность к образованию гипертрофических и келоидных рубцов. Другие исследователи доказали, что у альбиносов келоидные рубцы не наблюдаются [163]. Считается, что склонность к патологическому рубцеванию у пациентов с темными фототипами кожи связано с солнечной радиацией и ее способности усиливать апоптоз кератицитов и гиперкератоз в протоке сально-волосяного фолликула. В зарубежных статьях приводятся сведения о том, что грубые рубцы встречаются в 15 раз чаще у пациентов с темной кожей, чем со светлой кожей [85,152]. Другие исследователи показали, что при темных фототипах кожи воспалительные явления выражены уже при комедональной форме акне, а

застойная эритема, гиперпигментация и рубцы кожи ярче выражены при светлых фототипах кожи. [130,165].

По мнению некоторых исследователей, вероятность появления рубцовых изменений после угревых высыпаний на коже тела выше, чем на коже лица, причем больше у мужчин, чем у женщин. Однако, другие авторы указывают, что женщины более склонны к образованию рубцов, так как чаще болеют тяжелыми формами акне [16,46]. Хотя даже после поверхностных форм угревой сыпи могут возникать рубцы постакне [6,161]. Это объясняется репарацией поврежденной ткани, которая представляет собой нарушения пролиферативных процессов при возникновении воспаления. При этом регенеративные или репаративные процессы имеют тенденцию к развитию фибропластических нарушений, в результате которых формируются деформирующие рубцы кожи. Авторы считают, что основными структурами, в которых развиваются нарушения регенеративных процессов являются клетки эндотелия, гладкомышечные клетки, а также макрофаги, тромбоциты и фибробласты, которые участвуют в синтезе коллагена, коллаген-связывающих протеогликанов и белков. Кроме того, по мнению авторов, важным стимулятором фиброгенеза и фибропластических процессов являются провоспалительные цитокины, среди которых наиболее доказанными являются интерлейкин-1 и фактор некроза опухоли [9,36,166].

По данным зарубежной литературы, развитие СПА зависит от состояния иммунной системы, так как хронический воспалительный процесс, предшествующий данной патологии, характеризующийся длительно персистирующей на поверхности кожи условно-патогенной микрофлоры при УБ, вторичное присоединение паразитарных и дрожжеподобных грибов приводит к нарушениям иммунного статуса [42,43,46,158]. Авторы доказали, что у пациентов с длительно протекающей угревой болезнью показатели иммунного статуса по сравнению со здоровыми лицами, характеризовались нарушениями соотношений основных субпопуляций лимфоцитов за счет повышения количества CD8<sup>+</sup> лимфоцитов с цитотоксической активностью и

снижением иммунорегуляторного индекса, кроме того, у этих пациентов выявлено увеличение уровня циркулирующих иммунных комплексов, а также истощение фагоцитарного звена иммунной системы [174]. Нарушения клеточного иммунитета характеризуются снижением содержания CD 3+; CD4+ клеток и повышением содержания лимфоцитов CD8, что приводит к снижению иммунорегуляторного индекса CD4/CD8. Уровень В - лимфоцитов (CD20+), был несколько повышен. На этом фоне возрастает концентрация ЦИК. Аворами выявлено снижение уровня IgM и содержания IgA [96,170].

Изменения в иммунной системе способствуют нарушениям течения воспалительного процесса и влияют на регенерацию тканей. Активация тучных клеток, лимфоцитов, макрофагов и фибробластов сопровождается усиленным фиброгенезом и развитием рубцовой ткани. Активация вазоактивности сопровождается стимуляцией тучных клеток, которые путем выделения биологически активных веществ способствуют привлечению лимфоцитов в поврежденные ткани, а продукты распада тканей активируют Т-лимфоциты. Повышенная продукция лимфокинов привлекает макрофаги к участию в фибробластическом процессе [56,61,62].

По данным зарубежных авторов, воспалительные процессы в зоне сально-волосяного фолликула и повышение содержания CD4 лимфоцитов, макрофагов, и цитокинов у пациентов с акне возникают еще до появления элементов акне. По мнению исследователей, маркеры воспаления повышаются как в местах локализации элементов акне, так и в нормальной коже. То есть, была выдвинута гипотеза о том, что наличие в очагах поражения открытых и закрытых, или невоспалительных комедон, указывает на наличие воспалительного процесса в очагах поражения [120,135,174].

В зарубежной литературе приводятся сведения о роли кератиноцитов, как главных антигенпрезентирующих клеток в выработке цитокинов, способствующих миграции нейтрофильных лейкоцитов. Выявлено, что на фоне иммуносупрессии и подавлении созревания клеток Лангерганса происходит снижение количества антигенпрезентирующих клеток. В то же время,

выделяющиеся в очагах поражения грамположительные микроорганизмы подавляют иммунный ответ хозяина на *Propionbacterium acne*, тем самым стимулируя выброс провоспалительных цитокинов, тем самым вызывая гранулематозные реакции кожи [80,147,149, 166]. Другие исследователи также подтвердили, что высокие концентрации IL-1 обнаруживаются уже на начальных стадиях акне, когда еще нет клинических проявлений акне.

Выявлено, что при длительном течении угревой болезни происходит реконструирование матрикса, а фибробласты, кератиноциты и себоциты вырабатывают металлопротеиназы и их тканевые ингибиторы. Дисбаланс в отношении металлопротеиназ и их тканевых ингибиторов приводит к развитию атрофических или гипертрофических рубцов. В литературе имеются сведения, что синтезу предшественников металлопротеиназ, которые способствуют пептидогликаны клеточной стенки *Propionbacterium acnes*, что также приводит к усилению деградации экстрацеллюлярного матрикса и развитию патологического рубцевания [56].

По мнению других авторов, процессы пролиферации при воспалении зависят от ренегерации поврежденной ткани, которая сопровождается фиброплазией и завершается образованием рубца [24]. Автором выявлено, что если у лиц, перенесших угревую болезнь в сыворотке крови уровня рецептора антагониста интерлейкина-1 в течение 15 дней окажется выше нормы (300 пг/мл), то конечным результатом воспалительного процесса будет представлено формированием патологического рубца, а при его уровне в пределах нормальных значений патологического рубцевания не наблюдается [93,161].

Считается, что дисбаланс в выработке цитокинов нарушает существующие в локальной системе иммунитета взаимосвязи, что приводит к патологии регенерации в виде длительно незаживающих ран, развитию тяжелых экссудативных реакций и патологического рубцевания [68]. Доказано, что неблагоприятное течение инфекционно-воспалительных процессов на коже коррелирует с повышенным уровнем провоспалительных цитокинов в

сыворотке, таких как ИЛ-8, ФНО, ИЛ-1 [2, 36, 38,59]. По данным других авторов, причиной нарушений иммунного статуса у пациентов с СПА является предшествующая терапия угревой болезни. Доказано, что применение антибиотиков приводит к повышенной выработке ИЛ-1, усиливающий воспалительный процесс в очагах поражения [60,90]. В связи с этим, авторы считают, что при лечении акне целесообразнее применение антибактериальных препаратов местного действия, а системные препараты использовать только при тяжелых формах акне [169,173]. Что касается ретиноидов, которые часто используются в терапии акне, эта группа препаратов также имеет ряд нежелательных последствий, одним из которых является нарушение метаболических процессов и биохимических показателей крови [8,14,87]. Другие авторы, считают, что ретиноиды вызывают сбой в системе перекисного окисления липидов и антиоксидантной защиты и вызывают развитие окислительного стресса. Авторы считают, что назначение ретиноидов необходимо проводить только при тяжелых формах акне в том случае, если антибактериальная терапия не оказала должного эффекта [28,93,152]. По данным некоторых исследователей, у этих пациентов доказано угнетающее действие ретиноидов на пролиферацию фибробластов и снижение коллагена в очагах поражения, следствием чего возможно развитие атрофии тканей [14,157].

## **1.2. Роль гиалуроновой кислоты в формировании симптомокомплекса постакне**

Известно, что на состояние кожных покровов, особенно ее тургора и эластичности большое влияние оказывает гиалуроновая кислота, которая обеспечивает оптимальный водный метаболизм в тканях [116,125,126,127]. Гиалуроновая кислота впервые была изучена в 1934 году Карлом Майером и Джоном Палмером, которые сумели выделить данное вещество из стекловидного тела бычьего глаза. Поэтому название этого вещества представляет собой сочетание слов «hyalos» – «стекловидный», и уроновая кислота (полимер, являющийся составной частью гиалуроновой кислоты)

[52,129]. Основной функцией гиалуроновой кислоты является сохранение влаги в клетках кожи и организм вырабатывает эту кислоту самостоятельно за счет клеток соединительной ткани – фибробластов. В норме эти клетки активно функционируют и продуцируют необходимое содержание гиалуроновой кислоты, но при наличии отрицательных факторов синтез гиалуроната может или замедляться, или усиливаться, что сопровождается изменениями регенеративных способностей кожи. Кроме этого, гиалуроновая кислота является необходимым компонентом внеклеточного матрикса, связывающий воду, избыток которого приводит к формированию келоидных и гипертрофических рубцов, а недостаток – к развитию атрофических рубцов кожи. [40,52,69].

При достаточном содержании гиалуроновой кислоты в дермальном слое кожи в ней сохраняется 70% воды, что составляет 15-18% от содержания воды в организме. При снижении ее биодоступности происходит снижение ее эндогенной продукции и истощение рецептора опосредованной стимуляции клеток. Такими клетками являются фибробласты, или так называемые «реставраторы» кожи, активность которых зависит от их ассоциации с гиалуроновой кислотой. К примеру, она принимает активное участие в процессах старения, что проявляется уплотнением снижением вязкости экстрацеллюлярной субстанции, что приводит к усилению процессов пролиферации [37]. Авторами доказано, что гиалуроновая кислота предотвращает обезвоживание кожи, обеспечивает ее нормальную влажность, нормализует пролиферацию фибробластов и коллагеновых волокон [10].

Гиалуроновая кислота характеризуется также детоксикационными свойствами. Наличие в структуре гиалуроновой кислоты гидрофильных и гидрофобных сегментов создает возможность формирования специфичного пространственного образования, представленного различного размера ячейками, что позволяет задерживать крупные молекулы, к которым относятся и вырабатываемые в тканях токсические вещества[47,51].

Гиалуроновая кислота – это водорастворимый продукт, поэтому она хорошо сочетается с другими компонентами в составе косметических средств. Препараты гиалуроната натрия имеют разное происхождение. Гиалуроновую кислоту животного происхождения получают путем сложной и многоступенчатой технологии непосредственно из тканей животных. Вторым видом гиалуроновой кислоты синтезируют из специально выведенных безвредных для человека микроорганизмов, которые характеризуются отсутствием аллергенности и высоким уровнем инфекционной безопасности [95,97,112].

При лечении эстетических дефектов кожи, в том числе СПА, в косметологической практике широко применяются препараты гиалуроновой кислоты, которые принимают участие во всех стадиях развития воспалительного процесса в коже, начиная от повреждения, то есть альтерации и заканчивая развитием пролиферативных процессов. Являясь несulfированным гликозаминогликаном, входящим в состав эпителиальной, нервной и соединительной ткани, гиалуроновая кислота активно участвует в обменных процессах [116,127]. Гиалуроновую кислоту при лечении симптоматического постакне применяют в виде мезотерапии, филлеров и биоревитализации [37].

Доказана роль гиалуроновой кислоты в иммунных процессах организма, таких как регуляция воспаления, регенерация, обеспечение иммунологической толерантности и модуляции иммунологических процессов. Биологические свойства гиалуроновой кислоты обусловлены воздействием на бактериальные гиалуронидазы и свободные радикалы, что сопровождается достижением противовоспалительных и иммуностимулирующих эффектов [31,32]. Под действием гиалуроновой кислоты в дерме образуется каркас, к которому присоединяются другие гликозаминогликаны и происходит образование полимерной сети, которая заполняет большую часть экстрацеллюлярного пространства, что сопровождается усилением механической поддержки тканей и защищает кожу от действия токсичных веществ [10]. При хроническом воспалительном процессе в коже начинают вырабатываться

низкомолекулярные фракции гиалуроновой кислоты, обладающие провоспалительными и иммуностимулирующими свойствами [147]. По данным некоторых исследователей, в начале воспалительного процесса под действием активных форм кислорода, продуцируемых нейтрофилами тканевых и бактериальных гиалуронидаз, наблюдается разрушение высокомолекулярных фракций [148,174]. Это приводит к тому, что в зоне воспаления усиливается продукция циркулирующих в крови лейкоцитов и лимфоцитов, в результате чего происходит взаимодействие низкомолекулярных фрагментов ГК с CD44 рецепторами. Это, по мнению авторов, усиливает внутриклеточные реакции приводит к повышенной выработке иммунокомпетентными клетками (фибробластами и кератиноцитами) провоспалительных цитокинов, которые являясь медиаторами иммунного ответа, влияют на функции иммунокомпетентных клеток и обеспечивают их взаимодействие в воспалительных реакциях [116,146]. Доказано, что при наружном применении препаратов гиалуроновой кислоты улучшаются регенераторные процессы в соединительной и эпителиальной тканях, а также иммуотропные эффекты, что положительно отражается на результатах лечения угревой болезни и ее последствиях [44,166, 169].

Применение гиалуроновой кислоты в виде внутрирубцовых инъекций при лечении атрофических рубцов основано на заполнении минус-ткани и специфических вязкоупругих свойствах данного препарата. Однако, данная методика сопряжена с определенными трудностями, касающихся техники проведения процедур, а также развитием таких побочных эффектов, как отёки, экхимозы, стойкая эритема [68, 142].

По данным других авторов, после проведенного курса мезотерапии препаратами гиалуроновой кислоты были выявлены такие изменения иммунного статуса, как снижение относительного количества CD4+-лимфоцитов на фоне нарастания числа CD8+-лимфоцитов. При этом, на фоне увеличения содержания абсолютного количества CD3+CD25+-лимфоцитов было выявлено незначительное увеличение Т-регуляторных клеток. Авторы

наблюдали изменения и в гуморальном звене иммунитета, что проявлялось увеличением относительного содержания CD19+-лимфоцитов при снижении уровня сывороточного IgA. Авторы выявили, что у пациентов с рубцами постакне наблюдалось повышение содержания в сыворотке крови IgM и IgG, но снижение IgE [57].

### **1.3. Современные методы терапии симптомокомплекса постакне**

Лечение СПА является одной из наиболее сложных проблем в дерматокосметологии, так как до настоящего времени нет единого мнения по тактике ведения данного контингента пациентов [60,67,77,153]. Это связано с тем, что наличие воспалительных элементов акне на этапе лечения СПА осложняет выбор методов терапии [94,99,121,135,152]. То есть, для обеспечения адекватной терапии СПА необходимо достижение длительной ремиссии акне.

По данным литературы для выбора наиболее оптимального метода терапии рубцов СПА необходимо проведение точной диагностики данного симптомокомплекса, особенно при наличии патологических рубцов [63,76,154,169]. И если отличить атрофический рубец от гипертрофического, зачастую не представляет затруднений, то отличия гипертрофического и келоидного рубца далеко не всегда очевидны [167]. В связи с этим, в 2006 году D. Goodman и Baron предложили Глобальную качественную классификацию рубцов вследствие акне, согласно которой СПА делится на 4 степени в зависимости от уровня поражения: макулярная (при отсутствии или наличии нормотрофических рубцов), слабая (при наличии слабо выраженных атрофических и гипертрофических рубцов), средняя (при наличии умеренных атрофических и гипертрофических рубцов) выраженная (при наличии выраженных атрофических и гипертрофических рубцов) [105,106,170].

Существует широкий арсенал топических средств, которые применяются при лечении последствий акне. Доказана эффективность геля «Эгаллохит», содержащего полифенолы зеленого чая [64,165], который за счет способности подавлять продукцию коллагена предотвращает формирование грубых рубцов.

Другим фитопрепаратом является крем «Келофибраз» в составе которого имеется мочеви́на, камфора и гепарин натрия, что отражается антитромботическом и противовоспалительном эффекте, способствующим расширению кровеносных сосудов и улучшению трофики тканей рубца [66]. Мазь «Траумель С» также применяется при лечении грубых рубцовых изменений постакне так как зарекомендовал себя как эффективный противовоспалительный препарат [71]. Его эффект связан нормализацией образования коллагена и, следовательно, на восстановлении функционирования внеклеточного матрикса. Препараты «Контрактубекс» и «Медерма» хорошо зарекомендовали себя для удаления неглубоких дефектов постакне в монотерапии, так как помимо стабилизирующего и противовоспалительного эффектов, препараты оказывают антитромботическое (гепарин) и кератолитическое (аллантиин) действие, а также восстанавливает водный баланс в ткани рубца [13]. Такая же эффективность выявлена у препарата «Ферменкол», который содержит коллагенолитические протеазы, осуществляющие редукцию избыточного внеклеточного матрикса в рубцовой ткани [48]. Однако, некоторые авторы считают, что данный метод в виде монотерапии недостаточно эффективен и его необходимо сочетать с другими методами терапии на завершающем этапе терапии [19,20,24,50].

В качестве экспериментального метода наружного лечения патологических рубцов постакне предложено использование витамина А и его производных (ретиноидов) путем нанесения на поверхность кожи или внутрикожных инъекций [39,75,151,173]. Данный подход объясняется способностью ретиноидов вызывать регрессию патологической рубцовой ткани, повышать пролиферацию клеток эпидермиса и угнетать пролиферацию фибробластов, нормализуя, таким образом, процессы регенерации. Однако, данный метод неприемлим при лечении атрофических рубцов кожи, так как выявленное угнетающее действие производных витамина А на пролиферацию келоидных фибробластов и отложение коллагена, может увеличить глубину минус-ткани. Данный метод в двойном слепом плацебо-контролируемом

клиническом испытании показал эффективность только при лечении келоидных и гипертрофических рубцов в виде 0,05 %-ного крема [34].

Из более агрессивных методов терапии СПА применяются химические пилинги, лазерная шлифовка, дермабразия, микронидлинг [154, 163,168]. Одни авторы придерживаются наиболее щадящих методов лечения СПА, таких как химические пилинги, которые применяют в разных концентрациях в зависимости от степени СПА [18,84,86,96,165]. При лечении макулярной и слабой степени СПА применяют кислоты в слабых концентрациях, а при выраженных изменениях рекомендовано применение срединно-поверхностных и срединных пилингов с 70% гликолевой кислотой, 30% салициловой, 20-35% трихлоруксусной кислотой или 40-70% пировиноградной кислотой [61,131].

При коррекции макулярных постакне и дисхромий хороший эффект показали срединно-поверхностные химические пилинги с применением гликолевой кислоты 70 %, пировиноградной кислоты 40–70 %, трихлоруксусной кислоты 20–35 % и раствором Джесснера [133,136]. В последние годы доказана эффективность точечного применения глубокого пилинга трихлоруксусной кислотой (CROSS – техника), которая показала улучшение эстетического результата более чем на 50% у 93,3% [119].

Использование механической дермабразии рекомендуется проводить при наличии большого количества рубцов постакне, расположенных близко друг к другу, но травматичность и болезненность данного метода ограничивает его применение. Но в последнее время широко используется так называемая микродермабразия, которая отличается более щадящим эффектом, однако мало эффективен при лечении выраженных гипертрофических и келоидных рубцов. эффективность его в отношении коррекции глубоких рубцов менее выражена [98,100]. Подобным эффектом характеризуется метод микронидлинга, с применением мезороллеров, который, по данным литературы, является более эффективным, так как стимулирует синтез коллагена I типа [89,108]. Некоторыми исследователями доказана эффективность 10 сеансов микродермабразии при лечении СПА, а другие авторы считают, что наилучший

эффект достигается микрокристаллической дермабразией. Однако, в ряде публикаций отмечается отсутствие эффективности данного метода при постакне, так как было выявлено, что после данного метода развиваются такие осложнения, как нарушения пигментации, развитие телеангиэктазий, милиумов, присоединения вторичной инфекции. Авторы считают, что такие побочные эффекты развиваются в тех случаях, когда применение данной методики проводится не по показаниям или воздействием на слишком глубоком уровне дермы [68].

С целью коррекции атрофических рубцов кожи в последние годы нашла широкое применение интрадермальная стимуляция рубцовой ткани (Skin biogeting), которая заключается в отсепаровки иглой или специальной нитью дна рубца от нижележащих тканей, что, по мнению авторов вызывает асептическое воспаление с последующей активизацией фибробластов и развивается утолщение дна рубца и уменьшение глубины дефекта. Однако, травматичность данного метода не всегда позволяет его применение [108]. Проведение отсепаровки дна рубца проводится при сохранении достаточной эластичности в зоне атрофических рубцов, а после проведения данной процедуры необходимо введение филлеров на основе коллагена для стимуляции формирования полноценной соединительной ткани [107]. То есть, процедура отличается достаточной инвазивностью и агрессивностью, которая в отдаленном периоде приводит к развитию гипертрофического рубцевания. По данным литературы, с целью профилактики таких осложнений необходимо избегать любых ненужных ран у любого пациента, независимо от наличия или склонности у него к образованию келоидов [14]. Важно учитывать, что замедленная эпителизация, которая длится свыше 10-14 дней, в значительной степени увеличивает частоту формирования гипертрофических рубцов [46,59], а быстрая эпителизация является профилактикой образования рубцов.

Однако, независимо от проявлений СПА, в практике широко используются методы мезотерапии с различными препаратами в соответствии с видом имеющихся проявлений, но применение данного метода необходимо проводить

только на ранних стадиях СПА и желательно в комбинации с различными типами шлифовок (пилинги, дермабразия, лазерная шлифовка) [12,18]. Некоторые авторы предлагают при лечении средней и выраженной степенях СПА применять внутрирубцовое введение кортикостероидов, тормозящих синтез медиаторов воспаления и пролиферацию фибробластов. Также широкое применение нашли топические кортикостероидные средства [104].

Лазеротерапия может использоваться и при наличии единичных воспалительных элементов и наиболее выраженный эффект чаще наблюдается от аблятивной шлифовки СО<sub>2</sub>-лазером [103,124,129, 164].

В последние годы широкое применение находит применение гиалуроновой кислоты с целью коррекции не только СПА, но и других эстетических дефектов кожи [155]. Применение с этой целью дермальных филлеров имеет большое количество ограничений, так как показано пациентам только с U-образными атрофическими рубцами и имеет недолговременный эффект (3-6 месяцев) [38]. Эффективность гиалуроновой кислоты доказана на примере сравнения ее эффекта с коллагеновым гелем «Коллост». В результате сравнительной оценки авторы выявили, что гель «Коллост» активизирует процесс восстановления структуры дермы, приподнимает рубчик, стимулирует образование необходимых структур кожи, что приводит к заполнению дефекта нормальной кожей, способствует переходу атрофических рубцов в нормотрофические [15,160,171].

В отличие от коллагенсодержащих препаратов, применение гиалуроновой кислоты при лечении СПА стимулирует образование эндогенной гиалуроновой кислоты, которая притягивает на себя воду, что сопровождается заполнением дефекта при атрофических рубцах [172]. Авторы считают, что по сравнению с препаратами коллагена гиалуроновая кислота способна стимулировать образование эндогенной гиалуроновой кислоты, которая способствует процессам регенерации дермы [72].

По мнению некоторых исследователей, эффективность применения гиалуроновой кислоты при лечении СПА объясняется тем, что при ее введении в кожу под действием продуктов перекисного окисления липидов и тканевых гиалуронидаз начинается ее разрушение с накоплением олигосахаров, которые

повышают экспрессию рецепторов гиалуронатсвязывающих белков на поверхности иммунокомпетентных клеток, фибробластов и кератиноцитов, в результате чего запускается каскад внутриклеточных реакций и выброс биологически активных веществ [111,113,117]. При этом активизируются процессы дифференцировки клеток, усиливается синтез коллагена и эластина и улучшается микрокровооток и происходит обновление компонентов межклеточного матрикса [38]. Некоторыми авторами предлагается применение гиалуронидазы для лечения атрофических рубцов, хотя инъекционные и наружные препараты с данным препаратом доказали свою эффективность в лечении только гипертрофических рубцов [49,62]. Так, по данным Кругловой Л.С. и соавторов. (2014) высокую эффективность в терапии атрофических рубцов постакне показал крем Имофераза, в состав которого входит конъюгат фермента гиалуронидазы с высокомолекулярным носителем из группы производных N-оксида поли-1,4-этиленпиперазина [62]. Авторами доказано, что данный препарат улучшает трофику тканей и уменьшает отечность ткани, а также увеличивает эластичность рубцовых поражений кожи, тем самым уплощая рубцы и предотвращая их появление. По мнению других авторов, политропные свойства конъюгированной гиалуронидазы отражаются на ее противомембранном действии, что доказано биохимическими и гистологическими исследованиями [115,126,127].

В связи с тем, что в патогенезе акне доказана роль нарушений иммунной системы, в последние годы в комплексную терапию стали вводить препараты с иммуномодулирующим эффектом, одним из которых является интерферон, препараты которого характеризуются не только противовирусным действием, но и антипролиферативными свойствами [61]. Доказано, что препараты интерферонового ряда уменьшают синтез коллагена I и III типов, которые являются основными компонентами келоидной ткани. Выявлено, что при введении в линию шва после иссечения келоидного рубца интерферон-альфа2b в несколько раз чаще предотвращает рецидивирование келоида, чем ежемесячные инъекции кортикостероидов [55].

Однако, некоторые авторы считают, что с целью воздействия на иммуномодулирующий эффект у пациентов с СПА, наиболее эффективно

использование индукторов интерферона. На примере использования препарата циклоферон при лечении последствий акне, авторы выявили, что он является индуктором противовоспалительных цитокинов, в связи с чем обладает эффектом нормализации процессов свободнорадикального окисления, улучшает тканевое дыхание и стимулирует репарацию тканей в условиях гипоксии [36].

Известно, что при лечении акне некоторые исследователи применяли иммуномодулятор «Полиоксидоний», который обладает иммуномодулирующими, антиоксидантными и мембранопротекторными свойствами [36,65]. В условиях эксперимента доказано, что при хронизации воспалительного процесса при акне, длительная персистенция микробного агента в очагах поражения приводит к разрушению системы функциональных связей с формированием патологической функциональной системы хронического воспаления, а применение полиоксидония способно к восстановлению этих функциональных связей, предупреждению механизмов хронизации воспаления и оптимизации исхода воспалительного процесса в тканях. Авторы доказали, что полиоксидоний увеличивает фагоцитарную активность лейкоцитов, скорость их миграции в очаг воспаления, синтез коллагена фибробластами, взаимодействие клеток в очаге воспаления, а также снижает выработку ИЛ-1 $\beta$  на фоне активизации синтеза ИЛ-10 [7,34,93].

В последние годы с целью рассасывающей терапии грубых рубцовых изменений применяется препарат Лонгидаза в комбинации с иммуномодулятором «Полиоксидоний» [7,158]. Однако, данный препарат при лечении посттравматических и послеожоговых рубцах, причем в виде внутримышечных и внутрирубцовых инъекций. Доказано, что данный препарат способен подавить продуктивную фазу воспаления, вызвать обратное развитие спаечных, рубцовых и фиброзных процессов, а также повысить биодоступность других лекарственных средств, используемых в комплексной терапии [59]. Доказано, что при введении в зоны рубца препарата «Лонгидаза» эффект достигается благодаря сочетающему его действия в виде фермента, усиливающего активность гиалуронидазы и с иммуномодулирующими и антиоксидантными свойствами полиоксидония.

Эффективную профилактику развития избыточного рубцеобразования можно обеспечить путем фармакологического воздействия на начальные звенья данного патологического процесса [33,140]. Так, под действием агрессивных факторов инъекционных методов терапии в организме больного первоначально возникают полифункциональные изменения, которые объединяют в понятие «операционный (хирургический) стресс», влекущего за собой развитие «оксидантного стресса», что приводит к возникновению существенных изменений функции эндотелия сосудов и нарушениям регенерации ткани [5,34,159].

Выявлено положительное влияние сочетанного лечения постакне, включающего в себя введение кислородно-озоновой смеси и препаратов «Базирон АС» и «Дифферин». При этом отмечена положительная динамика не только со стороны кожного процесса, но и со стороны показателей иммунного статуса. Авторы указывают, что применение данного метода в терапии среднетяжелых форм акне СПА развивался реже, чем в группе пациентов, где данный метод не применялся [22,45]. Биоревитализация (инъекции препаратов гиалуроновой кислоты) чаще используются при омоложении кожи, но в практике нашли применение при лечении атрофических рубцов кожи [35,102,118,138]. По данным исследователей, применение биоревитализации, как инвазивного метода характеризуется провоспалительным эффектом и может усилить воспалительный эффект в зонах поражения. Авторы рекомендуют для снижения провоспалительного эффекта использовать не низкомолекулярную гиалуроновую, а высокомолекулярную гиалуроновую кислоту [82,109]. Другие авторы также поддерживают это мнение и доказали, что эфиры высокомолекулярной гиалуроновой кислоты оказывают выраженное себорегулирующее действие. Авторы вводили в себорейные участки кожи препараты гиалуроновой кислоты и выявили снижение в 2 раза уровня секреции после четырехнедельной терапии [54]. Недостатком биоревитализации является возможность развития обострения акне за счет инъекционной травмы выработки большого количества провоспалительных низкомолекулярных продуктов катаболизма введенной гиалуроновой кислоты. В последнее время, для лечения постакне, ряд авторов в своих работах считают целесообразным

применение богатой тромбоцитами плазмы, в которой под действием активированных тромбоцитов секретируются такие факторы роста, как тромбоцитарный фактор роста, фактор роста фибробластов, эпителиальный фактор роста, фактор роста эндотелия сосудов, трансформирующий фактор роста, которые стимулируют пролиферацию эпителиоцитов, ангиогенез и репарацию тканей. Фактор роста эндотелия сосудов стимулирует ангиогенез. Комплекс факторов роста стимулируется пролиферация и дифференциация клеток, ангиогенез, синтез компонентов внеклеточного матрикса [54]. Однако, данный метод требует повторных курсов лечения с целью поддерживающей и противорецидивной терапии.

Еще одним из методов инвазивной терапии СПА является широко применяемый метод мезотерапии. По данным некоторых исследователей, при мезокоррекции эстетических дефектов кожи происходит изменение состояния иммунной системы, характеризующееся развитием иммунной недостаточности [101,141]. Авторы объясняют это тем, что при мезотерапии в ответ на повреждение кожи вследствие инъекции, вовлекаются компоненты местного иммунитета, которые уменьшают иммунотропный эффект гиалуроновой кислоты [37]. По мнению автора, изменения лимфоидной ткани при мезотерапии гиалуроновой кислотой отражаются на всей системе иммунного реагирования изменения [57]. Кроме того, в литературе имеются данные о том, что несмотря на то, что гиалуроновая кислота вводимая внутрикожно является на первый взгляд безобидной процедурой, она приводит к увеличению активности выработки провоспалительных цитокинов, таких как ИЛ-1, ИЛ-6, ИЛ-8 иммунными клетками кожи, которые усиливают воспаление и стимулируют иммунные клетки, вырабатывающие активные формы кислорода, за счет чего происходит еще большее повреждение клеток [11]. По мнению автора, при внутрикожном введении гиалуроновой кислоты развивается так называемая «иммунологическая память» которая характеризуется формированием отсроченного иммунного ответа и может приводить к таким последствиям, как отек, застойная эритема, гиперпигментация. В связи с этим автор рекомендует использовать при внутрикожном введении гиалуроновой

тактику соблюдения четких временных интервалов, или проводить физиотерапевтические процедуры перед инъекционными методами.

При формировании патологических рубцов постакне целесообразно назначение гиалуронидазы, так как под ее воздействием происходит деполимеризация гликозаминогликанов, которые препятствуют образованию коллагеновых волокон. Однако при этом, в большинстве случаев вызывают аллергические реакции [29,31,157], в связи с чем был разработан конъюгат протеолитического фермента гиалуронидазы, препарат «Лонгидаза», отличающийся от гиалуронидазы выраженной активностью и пролонгированным эффектом. Кроме того, Лонгидаза усиливает антиоксидантную систему, и приводит к восстановлению иммунных нарушений. Исследования показали, что лонгидаза стимулирует синтеза коллагена и подавляет обратную реакцию, направленную на синтез компонентов соединительной ткани, что проявляется его выраженным противофиброзным действием, в связи с чем ее назначают при наличии гипертрофических рубцов постакне. Часто данный препарат применяется в виде внутрирубцового введения, поэтому данный метод имеет существенные ограничения из-за травматизации, приводящей к рецидивированию рубцов. Это доказывается тем, что после ее проведения в зоне рубца остаются участки нетронутых волокон коллагена, что провоцирует рост рубцовой ткани. Некоторые авторы объясняют это тем, что фибробласты реагируют на изменение состава внеклеточного матрикса и дополнительно продуцируют гликозаминогликаны, стимулирующую рубцовую ткань [69].

Несмотря на разнообразие имеющихся методов физиотерапии, они относительно редко применяются при лечении СПА. Одним из физиотерапевтических методов является электрофорез, который применяют с препаратами гиалуронидазы с целью лечения грубых гипертрофических рубцов постакне [139,156]. Метод ультразвуковой терапии также направлен на достижение дефибрирующего эффекта, так как приводит к ускорению местного кровообращения. Однако, данный метод эффективен при лечении только свежих рубцов постакне, а для длительно существующих рубцов необходимо неоднократное проведение курсов лечения. Букки-терапия хотя и

обладает антипролиферативным действием, но его применение сопровождается цитостатическим эффектом. Лазерная терапия остается золотым стандартом в коррекции рубцов постакне, но несмотря на свою высокую эффективность, не всегда является доступной в применении [137,139].

То есть, в практической деятельности дерматокосметолога имеется целый арсенал методов лечения СПА, но не всегда достигается нужный эстетический эффект, а частота встречаемости данного симптомокомплекса до настоящего времени остается высокой [1]. Несмотря на широкое применение препаратов гиалуроновой кислоты при лечении различных последствий угревой болезни, остается не изученной сравнительная оценка эффективности ее применения в виде инвазивных и не инвазивных методов.

Таким образом, данные литературы доказывают, что хронический воспалительный процесс, связанный с УБ, предшествующей появлению СПА, характеризующийся длительно персистирующей на поверхности кожи условно-патогенной микрофлоры подавляют иммунный ответ организма, стимулируя выработку провоспалительных цитокинов, вызывая гранулематозные реакции кожи. Применяемые в последние годы препараты гиалуроновой кислоты с целью коррекции эстетических дефектов кожи, применяемы в виде инъекционных методов, хотя и улучшают процессы регенерации дермы, однако, характеризуются формированием отсроченного иммунного ответа приводят к формированию и рецидивированию рубцов СПА. В связи с вышеизложенным, наши исследования нацелены на изучение эффективности неинвазивных методов коррекции рубцов постакне с учетом клинико-морфологических признаков СПА, клеточного и гуморального иммунитета и содержания интерлейкина – 6.

## **Глава 2. Материалы и методы исследования**

### **2.1. Характеристика обследуемых больных**

За период с 2019 по 2021 годы в ГУ «ГКБКБ» за косметологической помощью обратилось 536 пациентов с эстетическими дефектами на лице, из которых 212 (39,6%) пациентов предъявляли жалобы на остаточные явления после перенесенной угревой болезни, то есть, на наличие симптомокомплекса постакне (СПА): рубцы кожи, милиумы, атеромы, дисхромии.

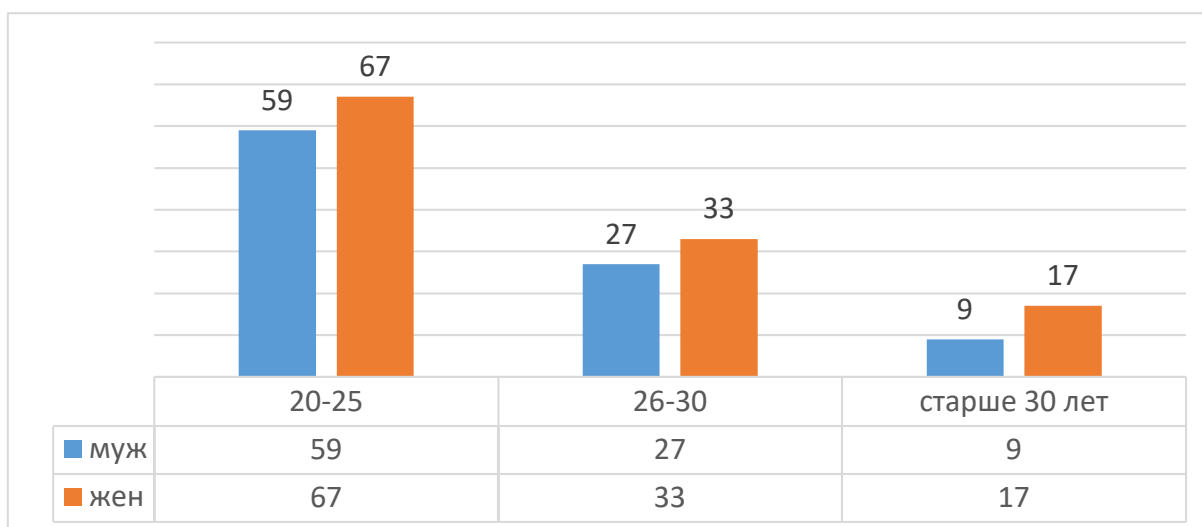
#### **Критериями включения в исследование явились:**

1. Добровольное согласие на участие в исследовании
2. Отсутствие воспалительных проявлений угревой болезни
3. Пациенты после инвазивных и неинвазивных методов наружной терапии
4. Окончание системной противугревой терапии не позднее 1 месяца

#### **Критерии исключения больных из исследования:**

1. Беременные и кормящие женщины
2. Наличие новообразований на коже лица
3. Наличие вирусных, бактериальных и грибковых инфекций
4. Наличие соматической патологии в стадии обострения и декомпенсации
5. Наличие онкологических заболеваний
6. Наличие аутоиммунных заболеваний соединительной ткани

Больные были распределены в зависимости от пола и возраста. Среди пациентов, обратившихся с проявлениями СПА преобладали женщины, которых насчитывалось в 1,2 раза больше, чем лиц мужского пола, то есть 117 (55,2%;212) против 95 (44,8%;212) случаев. Были выявлены особенности распространенности СПА в зависимости от возраста пациентов. Так, в возрасте 20-25 лет наблюдалось 126 (59,4%;212) пациентов с СПА, что в 1,5 раза больше, чем их число в возрасте 26-30 лет 60 (28,3%;212) и в 4,8 раз больше по сравнению с 26 (12,3%;212) пациентами с СПА в возрасте старше 30 лет. (таблица 2.1)



**Рисунок 2.1. - Пол и возраст пациентов с СПА (n=212)**

Как видно из таблицы 2.1., чем старше возраст пациентов, тем меньше они обращались с жалобами на наличие СПА.

Подробная беседа с обратившимися пациентами позволила выявить наличие СПА среди членов семьи (таблица 2.1).

**Таблица 2.1. – Наличие СПА среди членов семьи**

Степень родства/ число случаев	Абс	%
Оба родителя	12	5,7
Один родитель	36	17,0
Все братья и сестра	9	4,2
Один из братьев или сестер	28	13,2
Не наблюдалось среди членов семьи	127	59,9
Всего	212	100

Как видно из таблицы, у 127 (60,0%;212) пациентов не было выявлено проявлений СПА у членов семьи, то есть, у 85 (40,0%;212) пациентов среди членов семьи наблюдались признаки СПА. При этом у 48 (22,6%;212) данное состояние наблюдалось у родителей, а у 37 (17,4%;212) – у братьев и сестер. Следует отметить, что 12 (5,6%;212) пациентов отметили, что СПА имеется у обеих родителей, а 36 (17,0%;212) указали на наличие СПА у одного из родителей. У 9 (4,2%;212) пациентов СПА был выявлен у всех родных братьев и сестер, а у 28 (13,2%;212) СПА наблюдалось у одного из братьев и сестер.

Данные анамнеза выявили, что у 128 (60,3%;212) пациентов УБ характеризовалась появлением на коже лица болезненных узлов с гнойным отделяемым, что указывало на тяжелое течение акне у этих больных.

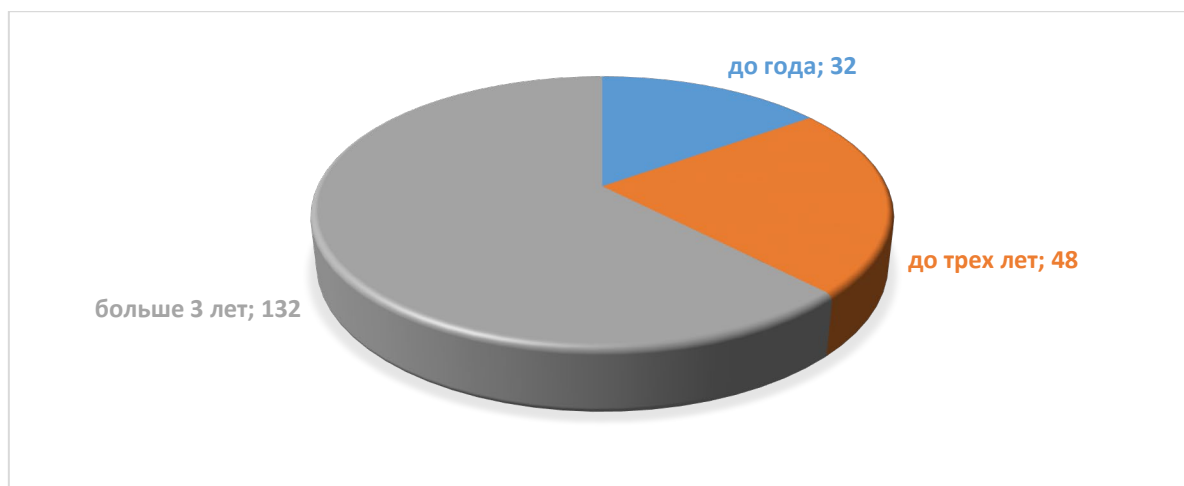
Несмотря на то, что давность УБ у обследованных пациентов составила от года до 4-х и более лет, сроки давности СПА составили до 2-х лет (таблица 2.2)

**Таблица 2.2. - Распределение больных в зависимости от сроков существования СПА (n, %)**

Срок существования СПА	Число пациентов	
	Абс	%
До 1 года	149	70,3
1-2 года	63	29,7
Всего	212	100

Как видно из таблицы 2.2, сроки существования СПА варьировали до двух лет. В 149 (70,3%;212) случаях пациенты с жалобами на СПА обратились в течение 1 года после исчезновения острых проявлений УБ, а у 63 (29,7%;212) сроки СПА составили от 1-го до 2-х лет.

Известно, что на развитие СПА влияет давность наличия у пациента угревой болезни. В связи с этим, нами выявлено, что сроки начала угревой болезни среди обследованных пациентов составили от одного до трех и более лет (рисунок 2.2).

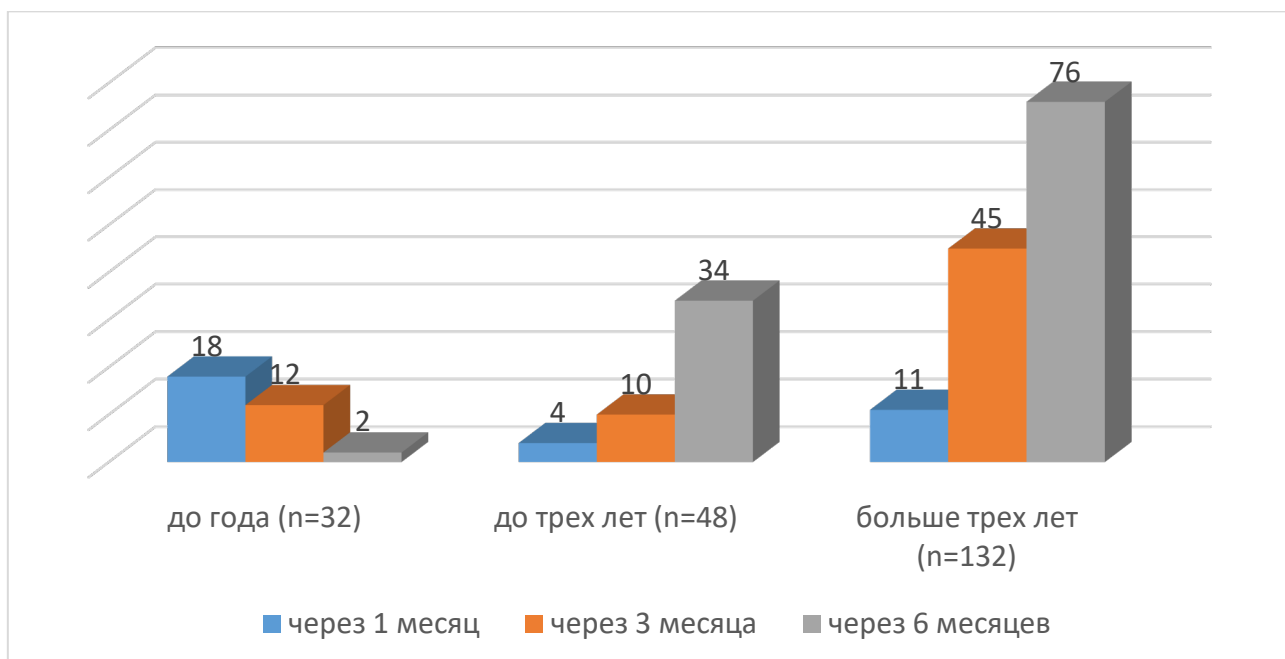


**Рисунок 2.2. - Длительность предшествующей угревой болезни у обследованных пациентов (n=212)**

Как видно из рисунка 2.2., в 132 (62,3%;212) случаях пациенты отмечали наличие угревой болезни свыше 3-х лет, то есть в 2,8 раза чаще, чем обратившихся с давностью УБ до 3- х лет (48 (22,6%;212)). При этом, меньше всего наблюдалось пациентов с давностью заболевания до одного года, которые составили 32 (15,1%;212) случая.

В большинстве случаев, СПА наблюдался у пациентов, которые страдали угревой болезнью свыше трех лет.

В связи с тем, что на формирование СПА влияет ранее проведенная терапия угревой болезни, нами был проведен анализ о своевременности начала терапии акне. Сроки начала терапии УБ у обследованных пациентов составили 3-6 месяцев после появления первых признаков УБ. Была выявлена взаимосвязь между сроками начала терапии и давностью УБ. Так, среди пациентов с давностью УБ до одного года, в 18 (56,3%;32) случаях лечение было начато через месяц после появления первых признаков акне, что в 6,7 раз чаще по сравнению с 11 (8,3%;132) случаями из группы пациентов, страдающих УБ больше трех лет, которые также начали терапию акне в указанные сроки (рисунок 2.3).

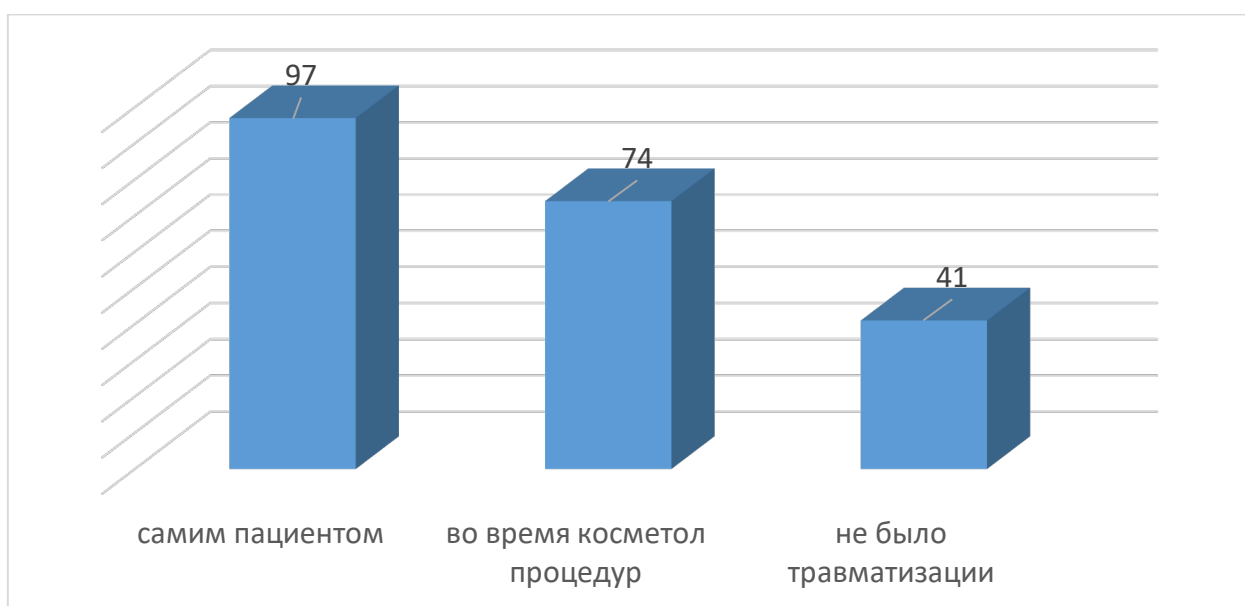


**Рисунок 2.3. - Сроки начала терапии УБ от начала ее появления (n=212)**

Как видно из рисунка 2.3, 112 (52,8%;212) пациентов начали лечение УБ через 6 месяцев от начала ее появления, что в 3,3 раза чаще, чем 33 (15,6%;212) пациента, которые начали терапию через 1 месяц от начала УБ и в 1,7 раза чаще по сравнению с 67 (31,6%;212) пациентами, которые начали лечение через три месяца от начала заболевания. Было выявлено, что среди пациентов, страдающих УБ больше трех лет в 76 (57,6%;132) случаях больные начали терапию УБ через 6 месяцев после появления акне, а в группе пациентов с давностью УБ до трех лет, в эти сроки начали терапию 34 (70,8%;48) пациента. При этом, среди пациентов с давностью УБ до одного года, только 2 (6,3%;32) пациента начали терапию акне через 6 месяцев от начала появления акне.

Чем позже начиналась терапия УБ, тем длительнее она протекала, что отразилось на развитии у них СПА.

Из анамнеза было выяснено, насколько часто в период наличия УБ отмечалась травматизация высыпаний, то есть проводилась косметическая чистка лица или выдавливание комедон и пустулезных элементов самим пациентом. Было выявлено, что на травматизацию элементов УБ как во время косметических процедур, так и самим пациентом указали 171 (80,7%;212) пациентов (рисунок 2.4)



**Рисунок 2.4. - Травматизация элементов угревой болезни по данным анамнеза**

Как видно из рисунка 2.3, из 171 пациента, которые подвергались травматизации элементов УБ, в 97 (56,7%;171) случаях это проводилось со стороны самого пациента, а в 74 (43,3%;171) – во время косметических процедур. Со слов пациентов было выяснено, что из 74 пациентов, которым проводилась чистка лица, 57 (77,0%;74) проводили данную процедуру каждые 2-3 месяца, а 17 (23,0%;74) – один раз в 6-8 месяцев.

Одной из причин СПА явилась травматизация высыпаний УБ, так как данное состояние в 4 раза чаще наблюдалась у тех пациентов, которые травмировали кожу в период наличия УБ по сравнению с теми, кто не подвергался травмирующим факторам, то есть в 171 (80,7%;212) против 41 (19,3%;212) случаев.

Во время беседы с обследованными пациентами был выяснен характер ранее проведенной терапии. Все пациенты до обращения получили системную терапию, которая включала в себя антибактериальную терапию, применение ретиноидов, блокаторов андрогенных рецепторов, комбинированные оральные контрацептивы, а также комбинации указанных групп препаратов. Антибактериальную терапию ранее применяли 139 (65,6%;212) пациентов, 76 (35,8%;212) из которых применяли монотерапию, а 63 (29,7%;212) – в комплексе с блокаторами андрогенных рецепторов (26 (12,3%), ретиноидами - (19 (9,0%), комбинированными оральными контрацептивами (18 (8,5%). Длительность применения антибактериальных препаратов составляла от 12 дней до 1 месяца. Доксициклин применялся в 1,9 раза чаще, чем азитромицин (39 (18,4%) против 21 (9,9%)) и в 2,5 раза чаще, чем эритромицин (39 (18,4%) против 16 (7,5%)). Доксициклин применялся в дозе 200 мг в сутки перорально с общей длительностью терапии не более 1 месяца. Эритромицин по 1000 мг в сутки в течение 1 месяца, а азитромицин – по 500 мг в сутки в течение 3 - 12 дней. Таким образом, в большинстве случаев пациенты длительно применяли антибактериальный препарат, обладающий фотосенсибилизирующим эффектом.

Ретиноиды применяли в 35 (16,5%) случаях: 17 (48,6%;35) пациентов использовали препарат Сотрет, а 18 (51,4%;35) – Акнекутан (48 мг в сутки). Стоит отметить, что в 26 (74,3%;35) случаях пациенты не довели до конца курс лечения ретиноидами и принимали их только в течение 2-х месяцев (таблица 2.3)

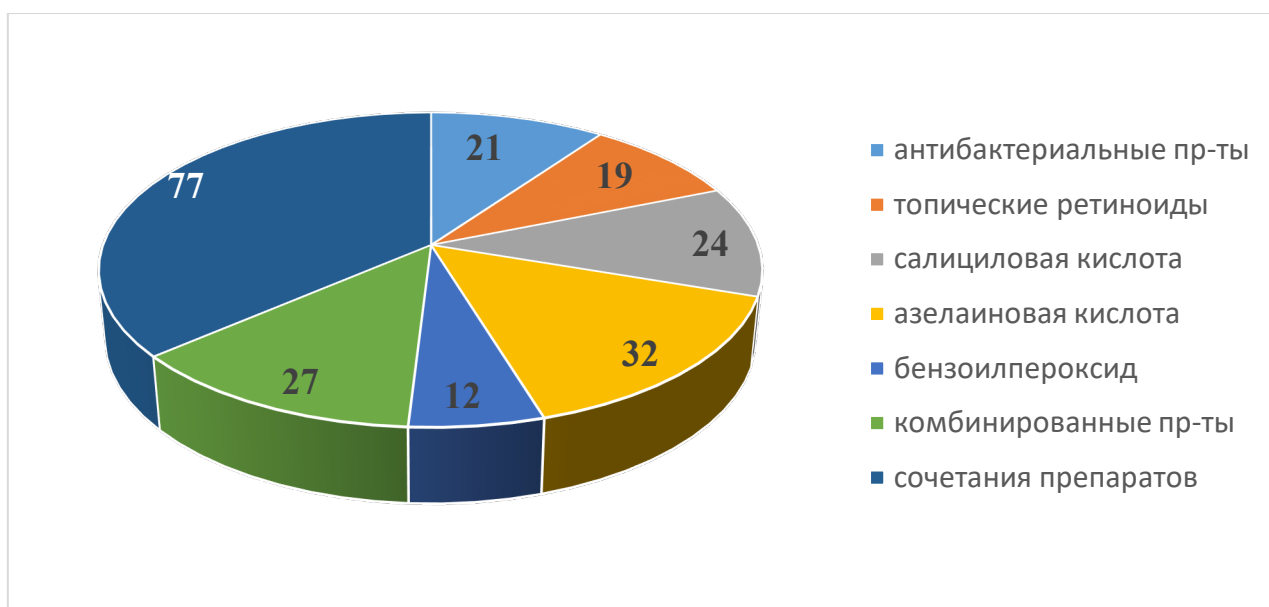
**Таблица 2.3. – Системная терапия угревой болезни у пациентов с СПА (n=212)**

Вид терапии		Длит-сть применения	Число пациентов (n=212)
Антибактериальная терапия (n=76)	Доксициклин	1 месяц	39 (18,4%)
	Эритромицин	1 месяц	16 (7,5%)
	Азитромицин	3-12 дней	21 (9,9%)
Ретиноиды (n=35)	Акнекутан	3-4 месяца	9 (4,2%)
	Акнекутан	1-2 месяца	14 (6,6%)
	Сотрет	1-2 месяца	12 (6,6%)
Комбинированные оральные контрацептивы (n=22)	Дроспиренон (Ярина)	6 месяцев	8 (3,8%)
	Гестоден + этинилэстрадиола (Линдинет)	6 месяцев	14 (6,6%)
Блокаторы андрогенных рецепторов (n=16)	Спиронолактон (Верошпирон)	6 месяцев	16 (7,5%)
Антибактериальная терапия + блокаторы андрогенных рецепторов (n=26)		6 месяцев	26 (12,3%)
Антибактериальная терапия + ретиноиды (n=19)		2 месяца	19 (9,0%)
Антибактериальная терапия + комбинированные контрацептивы (n=18)		6 месяцев	18 (8,5%)

Как видно из таблицы 2.3, блокаторы андрогенных рецепторов применяли чаще, чем комбинированные оральные контрацептивы применяли, то есть, соответственно в 16 (7,5%) и 14 (6,6%) случаях.

В 63 (29,7%;212) случаях пациенты с СПА ранее антибактериальную терапию сочетали с другими системными препаратами. Антибактериальную терапию применяли одновременно с блокаторами андрогенных рецепторов в 1,4 раза чаще, чем одновременно с комбинированными оральными контрацептивами, то есть, в 26 (12,3%) против 18 (8,5%) случаев. В 19 (9,0%) случаях антибактериальную терапию проводили с ретиноидами.

Данные анамнеза позволили выявить особенности ранее проведенной терапии УБ топическими препаратами (рисунок 2.5)



**Рисунок 2.5. - Ранее проведенная наружная терапия УБ (n=212)**

Как видно из рисунка 2.4, в большинстве случаев (77 (36,3%;212) обследуемые пациенты в качестве наружной терапии использовали сочетания различных топических средств, в числе которых 27 (35,1%;77) пациентов указали на совместное применение антибактериальных препаратов (левомицитиновый спирт, эритромициновая мазь), комбинированных наружных средств (Зинерит, Акнефаст) и отшелушивающих средств (Скинорен, Базирон АС), 22 (28,6%;77) пациентов применяли отшелушивающие средства (Скинорен, Базирон) и топические ретиноиды (Дифферин), 19 (24,6%;77) указали на то, что они применяли комбинированный препарат Зинерит и салициловый спирт, 9 (11,7%;77) пациентов одновременно применяли топический ретиноид Адапален и препарат азелаиновой кислоты (Скинорен).

Комбинированные наружные препараты использовали для лечения УБ 27 (12,7%;212) пациентов, из которых 21 применяли препарат Зинерит (эритромицин + цинк), а 6 человек – препарат Куриозин (гиалуроновая кислота +цинк). На третьем месте по применению препаратов наружной терапии УБ стояли препараты азелаиновой кислоты, которые использовались в 35 (16,5%;212) случаях, то есть, в 1,5 раза чаще, чем применялись препараты салициловой кислоты (24 (11,3%;212)) и в 1,6 раза чаще, чем применялись препараты бензолпероксида 21 (10,0%;212) случаев. Топические ретиноиды (Адапален, Дифферин) применялись в 19 (9,0%;212) случаях, а монотерапия антибактериальными препаратами в 21 (10,0%;212) то есть, соответственно в 1,4 и 1,3 раза реже, чем применение комбинированных препаратов (27 (12,7%;212))

Из анамнеза было выявлено, что 156 (73,6%;212) пациентов до обращения уже получали лечение по поводу СПА которое не привело к желаемому результату. (таблица 2.4)

**Таблица 2.4. – Ранее проведенные методы терапии пациентов с СПА (n=212)**

Метод терапии	Число пациентов	
	абс	%
<b>Инъекционные методы (n=53)</b>		
Мезотерапия	29	13,7
Биоревитализация	24	11,3
<b>Неинъекционные методы (n=42)</b>		
Криотерапия	19	9,0
Химические пилинги	23	10,8
<b>Комбинированные методы (n=98)</b>		
Химические пилинги+мезотерапия	57	26,9
Химические пилинги+биоревитализация	41	19,3
<b>Физические методы (n=19)</b>		
Фототерапия (IPL)	19	9,0
Всего	212	100,0

Как видно из таблицы 2.4., в 53 (25,0%;212) случаях пациенты получали инъекционные методы лечения (мезотерапия – 29 (13,7%) и биоревитализация – 24 (11,3%)). Кроме того, методы мезотерапии и биоревитализации применялись

в комбинации с химическими пилингами, соответственно в 57 (26,9%) и 41 (19,3%) случаях. Из 98 (46,2%) пациентов, получивших комбинированную инъекционную терапию с химическими пилингами, 39 (39/98; 39,8%) указали на применение салицилового пилинга, 31 (31/98; 31,6%) – использовали гликолевые пилинги, 28 (28/98; 28,6%) – трихлоруксусный пилинг. Фототерапия применялась в 2,7 раза реже чем инъекционные методы, то есть в 19 (9,0%) против 53 (25,0%) случаев и в 5 раз меньше, чем комбинированные методы терапии то есть в 19 (9,0%) против 98 (46,2%) случаев.

Таким образом, СПА был выявлен у 212 (39,6%) из 536 обследованных пациентов с эстетическими дефектами на лице, среди которых в 55,2% случаев наблюдались лица женского пола. В 59,4% случаях возраст пациентов составил 20-25 лет. Семейный анамнез был выявлен у 40,0%. Предшествующая терапия СПА в 166 (78,3%) случаях характеризовалась применением в 53 (25,0%) – инъекционных методов в виде монотерапии и в 98 (46,2%) случаях – в виде их комбинации с химическими пилингами, в то время, как более щадящие неинвазивные безинъекционные методы терапии применяли только 19 (9,0%) пациентов.

## **2.2. Методы исследования**

Для оценки клинического течения СПА применяли оценку фототипа по шкале Т. Фицпатрика (1975), оценка тяжести рубцов СПА по шкале (D. Goodman et al., 2006). В работе применялся многофункциональный анализатор кожи Skin observed system 2,0 (China), исследовали иммунный статус и уровень содержания интерлейкина -6.

### **2.2.1. Оценка фототипа кожи по Фицпатрику**

I фототип (светлый цвет кожи и волос, светлые глаза, высокий риск возникновения солнечных ожогов). II фототип (светлый оттенок кожи, каштановый цвет волос, голубые или серые глаза, высокий риск возникновения солнечных ожогов). III фототип (смуглый оттенок кожи, темно-русые волосы, светло-карие глаза. Кожа минимально обгорает на солнце). IV фототип — кожа смуглая, темно-каштановый цвет волос, глаза темные. Кожа не обгорает на солнце). V фототип (кожа очень смуглая, волосы и глаза темные. Кожа не обгорает на солнце).

## 2.2.2. Оценка тяжести рубцов гипертрофических и келоидных рубцов по шкале Ванкувер

**Таблица 2.5. - Универсальная оценочная шкала рубцов**

Признак	Количество баллов
Возвышение над уровнем кожи (размер толщины рубца)	При уровне здоровой кожи – 0 баллов; При уровне от 0 – до 1 мм– 1 балл; При уровне от 0 до 2 мм над уровнем здоровой кожи – 2 балла При уровне от 0 до 4 мм над уровнем здоровой кожи 3 балла При уровне более 4 мм над уровнем здоровой кожи – 4 балла
Площадь равномерности толщины рубца (по всей площади рубца)	При равномерной толщине рубца - 0 баллов При наличии неравномерности рубца на 25% его площади – 1 балл При наличии неравномерности рубца на 50 % его площади – 2 балла При наличии неравномерности рубца на 75% его площади При наличии неравномерности рубца по всей площади рубца – 4 балла
Цвет рубца (васкуляризация)	цвет нормальной кожи – 0 баллов; розовый цвет – 1 балл; красный цвет – 1 балл; багровый цвет – 3 балла
Эрозирование и изъязвление рубца	эрозий и язв нет – 0 баллов; эрозии и язвы на стадии заживления – 1балл; персистирующий дефект – 2 балла; прогрессирующая язва – 3 балла
Градиент температуры (разница температуры в зоне рубца и здоровой кожи –	Не отличается от здоровой кожи - 0 Ниже, чем на здоровой коже -1 балл Выше, чем на здоровой коже на 0,5°C – 2 балла Выше, чем на здоровой коже на 1°C – 3 балла
Зуд, боль рубца (со слов пациента)	Нет боли и зуда – 0 баллов; Слабый зуд, периодическая боль – 1 балл, Постоянная незначительная боль – 2 балла Выраженная боль – 3 балла;
Прогрессирование рубца (со слов пациента)	0 – не прогрессирует; 1 – слабая прогрессия рубца; 2 – умеренная прогрессия рубца; 3 – быстро прогрессирует;

### 2.2.3. Оценка клинических проявлений атрофических рубцов постакне

Оценка клинических проявлений атрофических рубцов проводилась по классификации. С.І. Jacobs et al. (2001), который выделил три подтипа атрофических рубцов: V-образные (Ice-pick), M-образные (Rolling), U-образные (Boxcar) [19]. Данная классификация учитывает ширину, глубину и трехмерную архитектуру рубцов (таблица 2.6)

**Таблица 2.6. - Клиническая характеристика атрофических рубцов постакне С.І. Jacobs et al. (2001)**

Тип атрофического рубца	Клинические проявления
V-образные (ice-pick”, клиновидные)	узкие атрофические рубцы (диаметром менее 2 мм) и глубокие, западающие в виде вертикальных тоннелей дефекты кожи, достигающие уровня дермы и гиподермы, с четко очерченными краями
M-образные (“rolling”, закругленные)	атрофические рубцы проявляются в виде западения кожи вследствие спаивания тканей на уровне дермы и гиподермы и имеют ширину более 5 миллиметров.
U-образные (boxcar”, прямоугольные)	округлые или овальные атрофические рубцы с четкими отвесными вертикальными краями, поверхностная часть которых широкое, а основание узкое (диаметр от 2 мм до 5 мм).

### 2.2.4. Оценка степени тяжести симптомокомплекса постакне

Степень тяжести рубцов СПА оценивалась качественным и количественным методом, предложенным D. Goodman и Baron (2006 г.). Качественный метод основан на выявлении клинических проявлений СПА с учетом наличия рубцов постакне и их эстетического эффекта (таблица 2.7.)

**Таблица 2.7. - Качественная шкала оценки тяжести постакне по G.J. Goodman et al. (2006)**

Степень тяжести	Клинические проявления	Баллы
Легкая (макулярная)	Эритематозные, гипер- или гипопигментные пятна, не меняющие рельеф кожи.	1
Слабая	Слабо выраженные атрофические или гипертрофические рубцы и гиперпигментные пятна, не различимые на расстоянии 50 см и более, невидимые после применения макияжа	2
Средняя	Умеренные атрофические и гипертрофические, гипо и гиперпигментные пятна, милиумы и атеромы, хорошо заметные на расстоянии 50 см и более, слабозаметные после применения макияжа, при натяжении кожи атрофические рубцы сглаживаются	3
Выраженная	Выраженные атрофические, гипертрофические и келоидные рубцы, атеромы, милиумы, гипо и гиперпигментные пятна хорошо заметные на расстоянии более 50 см, заметно выделяются после применения макияжа, при натяжении кожи атрофические рубцы не сглаживаются	4

Индекс выраженности постакне рассчитывался с учетом количества элементов каждого типа (рубцы, атеромы, милиумы, дисхромии), выраженное в баллах и вычисляемое по формуле:  $N = \sum A \times B$ , где  $A$  — число баллов, соответствующее степени тяжести постакне (легкая, слабая, средняя, выраженная);  $B$  — множитель, который определяется количеством элементов: от 1 до 10 элементов — множитель 1; от 11 до 20 элементов — множитель 2; более 20 элементов — множитель 3 (таблица 2.8)

**Таблица 2.8 – Количественная шкала оценки рубцов постакне по G.J. Goodman et al. (2006)**

Степень выраженности постакне	Количество патологических изменений		
	1 (1-10)	2 (11-20)	3 (> 20)
Рубцы легкой степени (1 балл за каждый), макулярная эритема, пигментация	1 балл	2 балла	3 балла
Рубцы средней степени (2 балла за каждый): атрофические средней степени, блюдцеобразные, небольшие рубцы, штампованные с неглубоким основанием (менее 5 мм), неглубокие, но обширные области с атрофией, эритема, милиумы, пигментация	2 балла	4 балла	6 баллов
Рубцы тяжелой степени (3 балла за каждый): выраженные атрофические рубцы, штампованные с глубоким и аномальным основанием (менее 5 мм), милиумы, атеромы, застойная эритема, пигментация	3 балла	6 баллов	9 баллов
келоидные/гипертрофические рубцы	2 балла	4 балла	6 баллов
Площадь келоидных и гипертрофических рубцов	менее 5 см <sup>2</sup> 6 баллов	5 - 20 см <sup>2</sup> 12 баллов	более 20 см <sup>2</sup> 18 баллов

Интерпретация результатов: При 6 -17 баллах состояние оценивается как постакне легкой степени, 18 – 35 баллов – постакне средней степени тяжести, 36 и более – тяжелая степень постакне.

### 2.2.5. Определение функциональных параметров кожи

Для определения ФПК применяли анализатор кожи Skin observed system 2,0 (производства Китай). Электрод для исследования ФПК накладывали на очаги поражения, после чего производились измерения, а показатели отражались на экране компьютера. Полученные результаты сравнивались с нормальными значения исследуемых параметров, которые были представлены в программе данного аппарата:

- **Определение жирности кожи “О”:** норма 13-37%, снижение жирности 0-13%, средняя степень жирности кожи 37-79%, повышенная жирность кожи 79-100%.
- **Определение влажности (М):** норма – 75-100%, легкая степень сухости 46-75%, средняя степень сухости 17-46%, выраженная сухость 0-17%.
- **Состояние коллагена (СF):** норма 78-100%, незначительное снижение коллагеновых волокон 43-78%, выраженное снижение коллагена 12-43%, расщепление волокнистых структур (0-12%).
- **Чувствительность (S):** норма 16-68%, снижение чувствительности при 0-16%, повышенная чувствительность – 68-90%, выраженное усиление чувствительности – 90-100%
- **Пигментация (P):** норма 14-58%, снижение - 0-14%; усиление – 59-90%, выраженное усиление – 90-100%.

### 2.2.6. Морфологическая исследования рубцов постакне

С целью выявления гистологических особенностей рубцов кожи при различных сочетаниях симптомокомплекса постакне у 90 пациентов проводили морфологические исследования: 30 – с локализацией на коже лица, 30- на коже спины, 30 – на коже груди.

Морфологические исследования проводились в отделении патологической анатомии ГУ «Национальный медицинский центр Республики Таджикистан «Шифобахш»

Для морфологического исследования биопсийный материал фиксировали 10 % растворе нейтрального формалина; заливали в парафин. Срезы толщиной 7-9 МКМ окрашивали гематоксилином и эозином. Описание гистологических препаратов проводили по обычной схеме. Выполняли морфометрическую оценку относительных площадей срезов тканей, образующих рубец.

Микроскопические исследования проводились с помощью светового микроскопа «OLYMPUS» фирмы «OLYMPUS CORPORATION» (Китай) при увеличении в x100 и x 400 раз.

При гистологическом исследовании придерживались классификации Гуллера (2008 г), которая выделяет четыре вида рубцовой ткани:

1. Фиброзно- измененная дерма (ФИД): а) с минимальными дистрофическими изменениями б) с умеренными дистрофическими изменениями; в) в состоянии паранекроза
2. Гипертрофическая рубцовая ткань (ГРТ): типичная (фибринозирование грануляций) и узловая (ткань смешанного происхождения в зоне контакта грануляционной ткани или незрелой фиброзно-рубцовой ткани с элементами дермы).
3. Келоидная рубцовая ткань (КРТ) – узлы II типа (возникающие из резидентной дермы и трансплантированных кожных лоскутов)

#### **2.2.7. Иммунологические методы обследования**

Определяли абсолютное и относительное содержание лимфоцитов в периферической крови, CD<sub>3</sub> (Т-лимфоциты), CD<sub>20</sub> (В-лимфоциты), субпопуляции Т-лимфоцитов (CD<sub>4</sub>-Т-хелперы, CD<sub>8</sub>-Т-супрессоры), определялось методом иммунофлуоресценции «Статус» с использованием набора моноклональных и поликлональных антител. Количественное содержание общих иммуноглобулинов М, G в сыворотке крови определяли иммуноферментным методом – методом преципитации полиэтиленгликоля по Ю.А. Гриневичу и А.И. Алферову (1981), содержание в сыворотке крови ИЛ-6 определяли методом иммуноферментного анализа с помощью набора ООО «Цитокин» (Россия).

#### **2.3. Лечение симптомокомплекса постапкне**

С целью сравнительной оценки эффективности лечения пациентов с СПА методами мезотерапии и ультрафонофореза было обследовано 90 пациентов, которые были разделены на две сравниваемые группы: в первую группу вошли 40 пациентов, которым в очаги поражения вводили гиалуроновую кислоту методом мезотерапии, а во вторую группу были включены 50 пациентов,

которым введение гиалуроновой кислоты в очаги поражения вводилось методом ультрафонофореза.

Метод мезотерапии, применяемый для лечения СПА в первой группе обследованных пациентов проводился с применением гиалуроновой кислоты в связи с противовоспалительными и регуляторными ее свойствами [38]. Доказано, что гиалуроновая кислота играет важную иммунологическую роль, так как, являясь основным компонентом межклеточного матрикса кожи, она участвует в процессах роста и регенерации, уменьшает проницаемость барьерных тканей, предотвращает образование грануляционной ткани и рубцов, а также обеспечивает иммунологическую толерантность и иммуномодуляцию [26,34,37]. Гиалуроновую кислоту вводили в виде препарата Гиалуаль (Hyalual Switzerland - гиалуронат натрия) для биоревитализации, производство Швейцария), который вводили интрадермально: трассирующим методом при гипертрофических рубцах; туннельным – при келоидных; веерным – при атрофических рубцах. Суммарная доза составляла 0,5 мл. Процедуры проводили чередованием применения папульной и ретроградно-линейной техники на площади 70×70 мм. Всего проводили 5 инъекций с периодичностью раз в 2 недели.

Во второй группе пациентов введение гиалуроновой кислоты методом ультрафонофореза основано на физиотерапевтических эффектах метода фонофореза, при использовании которого повышается эффективность применяемого препарата и происходят суммация и пролонгирование терапевтического эффекта [48,68,72]. Терапевтический эффект ультрафонофореза обуславливается следующими моментами: форетической активностью самого ультразвука – так, на частоте УЗ, равной 880 кГц, препарат поступает в ткани значительно в большей степени, чем при воздействии УЗ на 2640 кГц; параметрами воздействия – при непрерывном режиме интенсивность больше, чем при импульсном, лабильная методика проведения процедур также повышает эффективность. Ультрафонофорез с применением гиалуроновой кислоты проводили в режиме непрерывной генерации, прямым контактом вибратора по подвижной методике в дозе 0,6-0,8 Вт./кВ.см, длительность процедуры 5-10 мин, ежедневно, на курс 15 процедур.

Результаты оценивались по терапевтическому эффекту с использованием шкалы оценки рубцов Goodman G.J. путем сравнения данных на исходном уровне и после первого и третьего курсов лечения (то есть, через месяц и через 3 месяца) по следующим критериям:

- выраженное улучшение (регресс патологических рубцов, уменьшение милиумов, атером и дисхромий более чем на 75%);
- удовлетворительное (регресс на 50%–74%);
- легкое (регресс на 25%–49%);
- отсутствие улучшения (регресс менее чем на 25%).

#### **2.4. Статистическая обработка результатов**

Для статистической обработки материала использовалась программа «Statistica 10» (StatSoft Inc., США). Оценка нормальности распределения выборки проводилась по критериям Шапиро-Уилка и Колмогорова-Смирнова. Количественные показатели представлены в виде среднего значения и стандартной ошибки, качественные показатели в виде абсолютных и процентных значений. При парных сравнениях между двумя независимыми группами по количественным показателям применялся U-критерий Манна-Уитни, при множественных сравнениях применялся H-критерий Крускала-Уоллиса. При парных сравнениях между независимыми группами по качественным показателям использовался критерий  $\chi^2$ , в том числе с поправкой Йетса и точный критерий Фишера, при множественных сравнениях использовался Q-критерий Кохрена. При парных сравнениях между зависимыми группами по количественным показателям использовался T-критерий Вилкоксона, при множественных сравнениях – ANOVA Фридмана. Различия считались статистически значимыми при  $p < 0,05$ .

### Глава 3. Клинико-морфологические проявления последствий угревой болезни и показатели иммунного статуса у пациентов с симптомокомплексом постакне

#### 3.1. Клинические проявления симптомокомплекса постакне

При изучении особенностей клинического течения СПА у обследуемых пациентов учитывали фототип кожи, наличие симптомов постакне (милиумы, атеромы, дисхромии, рубцы) и функциональные параметры кожи (пигментация, влажность, жирность, текстура, состояние коллагена и чувствительность)

Было выявлено, что СПА у обследуемых пациентов локализовался на коже лица, груди и спины (рисунок 3.1.)

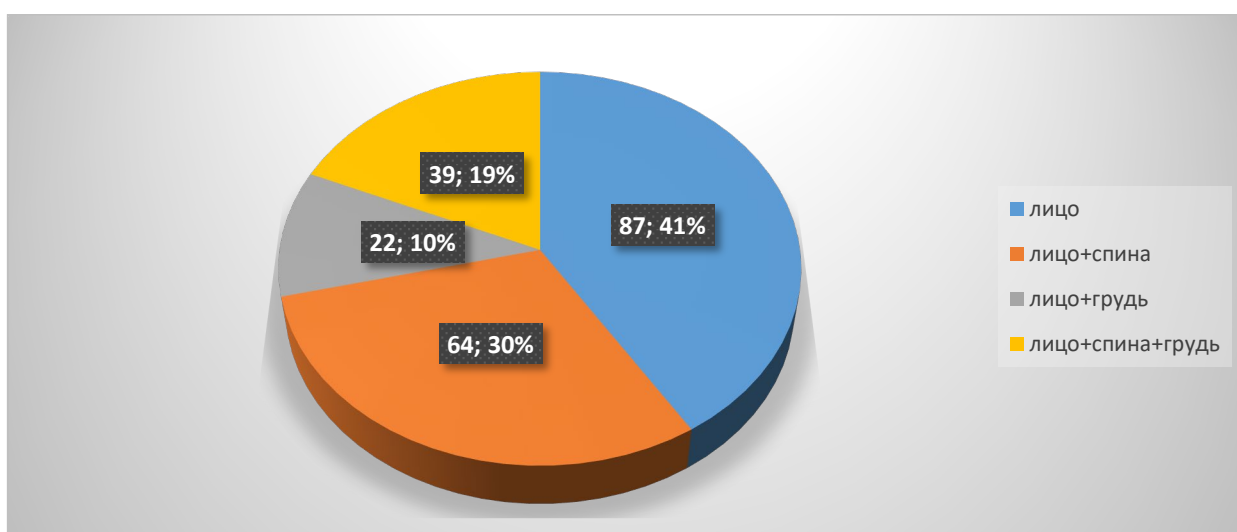
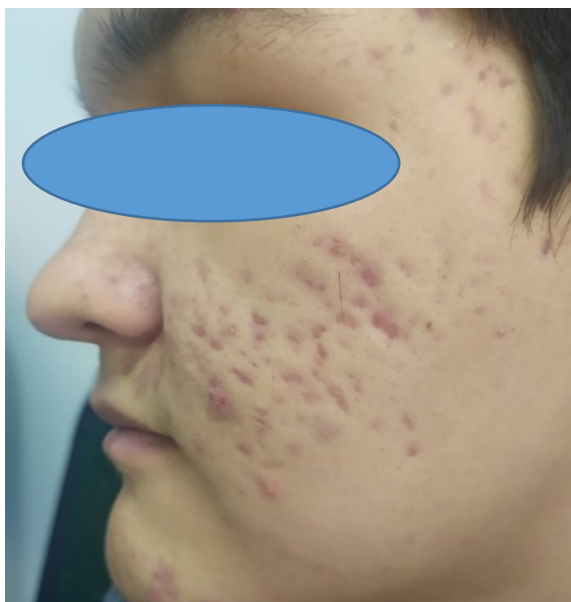

Рисунок 3.1. - Локализация проявлений СПА у обследуемых пациентов

Как видно из рисунка 3.1, в 87 (41,0%) случаях проявления СПА наблюдались только на лице. В остальных 125 (59,0%) случаях проявления СПА наблюдались одновременно на коже лица, спины и груди. Наиболее частой локализацией симптомов СПА явилась зона лица и спины, что наблюдалось в 64 (30,2%) случаях, то есть в 1,4 раза чаще, чем их локализация на коже лица и груди, которое было выявлено в 22 (10,3%) случаях. При этом на всех трех указанных локализациях они наблюдались в 39 (18,4%) случаях.

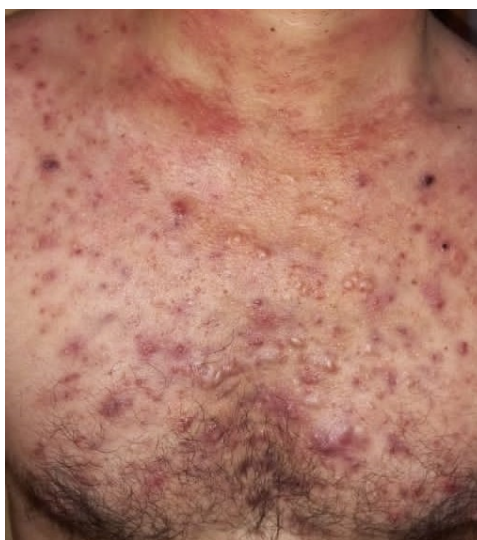Основным проявлением СПА у обследуемых пациентов были рубцовые изменения кожи, которые характеризовались наличием атрофических рубцов (АР), гипертрофических рубцов (ГР), келоидных рубцов (КР) и их сочетаний.

Атрофические рубцы были представлены дефектом, расположенным ниже уровня здорового кожного покрова на фоне застойной эритемы и участков гиперпигментации, характеризовались (рисунок 3.2)



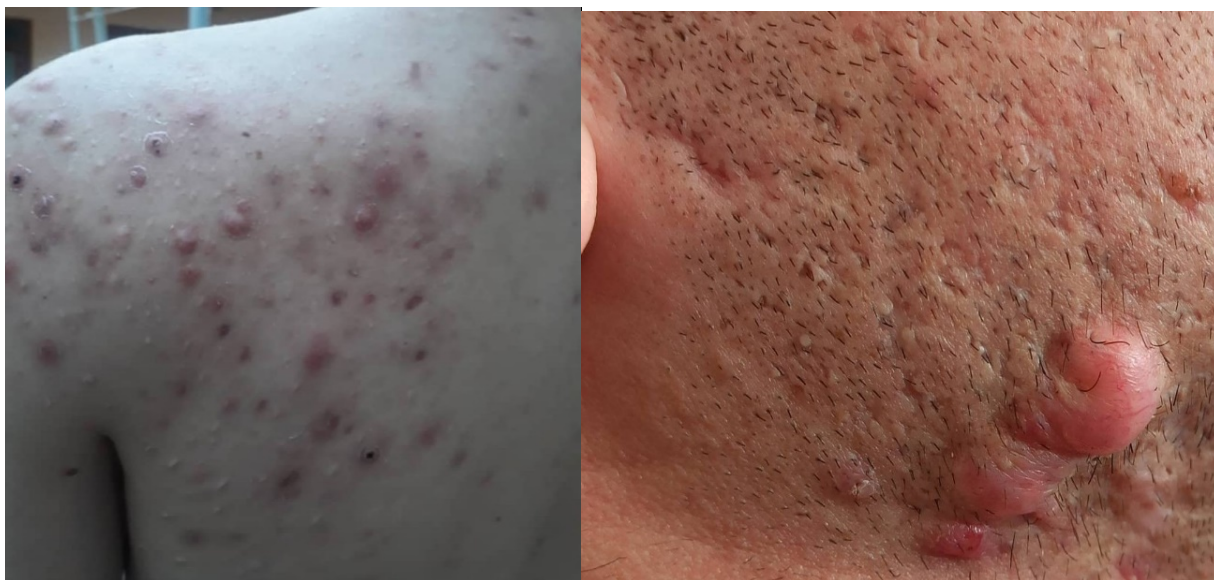**Рисунок 3.2. - Атрофические рубцы постакне на коже лица**

Гипертрофические рубцы представляли собой образования «плюс ткани», то есть выступали над поверхностью кожи и характеризовались толстыми, плотными с бугристой поверхностью рубцовых тяжей (рисунок 3.3)



**Рисунок 3.3. - Гипертрофические рубцы постакне на коже груди**

Келоидные рубцы наблюдались на фоне атрофических рубцов постакне и характеризовались образованиями различной формы с плотной консистенцией красновато-розового цвета, возвышающиеся над поверхностью кожи, с неровными границами, имеющими склонность к периферическому росту (рисунок 3.4)



**Рисунок 3.4 - Сочетание келоидных и атрофических рубцов постакне на коже лица и спины**

У 69 (32,5%) пациентов наблюдались только АР, а остальных 143 (67,5%) случаях они сочетались с ГР и КР. Среди пациентов с СПА ГР наблюдались у 106 (50,0%), а келоидные – у 80 (37,7%) пациентов. В 87 (41,%) случаях рубцы кожи в различных сочетаниях локализовались только на коже лица, а у 125 (58,9%) пациентов кроме кожи лица в патологический процесс были вовлечены кожа груди, спины. При этом, на коже лица+спины рубцы кожи выявлялись в 2,9 раза чаще, чем на коже лица+спины+груди, то есть в 64 (30,2%) против 39 (18,4%) случаев, а на коже лица+груди рубцы локализовались лишь в 22 (10,4%) случаях. Были выявлены особенности клинических проявлений рубцов постакне в разных локализациях. Так, на коже лица в 1,7 раза чаще наблюдалось сочетание АР + ГР встречалось, чем сочетание АР+КР, то есть в 63 (29,7%) против 37 (17,5%) случаев. Однако, сочетание всех видов рубцов постакне (АР+ГР+КР) выявлялось в 1,2 раза чаще, чем сочетание АР+КР (43

(20,3%) против 37 (17,5%) случаев), но в 1,5 раза реже, чем сочетание АР+ГР (63 (29,7%) против 43 (20,3%) случаев (таблица 3.1).

**Таблица 3.1. – Локализация рубцов кожи у пациентов с СПА**

Вид рубцов постакне	Локализация рубцов постакне				Всего
	лицо	Лицо+ спина	Лицо+ грудь	Лицо+спина +грудь	
АР	43 (49,4%)	10 (15,6%)	5 (22,7%)	11 (28,2%)	69 (32,5%)
АР+ГР	32 (36,8%)	13 (20,3%)	6 (27,3%)	12 (30,8%)	63 (29,7%)
АР+КР	4 (4,6%)	19 (29,7%)	6 (27,3%)	8 (20,5%)	37 (17,5%)
АР+ГР+КР	8 (9,2%)	22 (34,4%)	5 (22,7%)	8 (20,5%)	43 (20,3%)
Всего	87 (41,0%)	64 (30,2%)	22 (10,4%)	39 (18,4%)	212 (100%)

Как видно, из таблицы 3.1, на коже лица АР и сочетание АР+ГР наблюдалось соответственно в 43 (49,4%) и 32 (36,8%) случаях, а сочетания АР+КР и АР+ГР+КР в данной локализации наблюдалось соответственно в 4 (4,6%) и 8 (9,2%) случаях. У 64 (30,2%) пациента рубцы кожи наблюдались одновременно на коже лица и спины, причем в 22 (34,4%) случаях они были представлены сочетанием АР+ГР+КР, а в 19 (29,7%) случаях - АР+КР, что соответственно в 2,2 и 1,6 раза чаще, чем наличие в данных локализациях АР, которые наблюдались в 10 (15,6%) случаях. Одновременно на коже лица и груди чаще наблюдалось сочетание АР с ГР и КР, которые наблюдались в 6 (27,3%) случаях, то есть в 1,2 раза чаще, чем наличие только АР 5 (22,7%) и сочетание АР+ГР+КР 5 (22,7%) в данной локализации.

Наличие рубцов одновременно на коже лица, груди и спины наблюдалось в 39 (18,4%) случаях, из которых чаще всего наблюдалось сочетание АР с ГР, которое было выявлено в 12 (30,8%) случаях, что в 1,5 раза чаще, чем сочетание

АР+КР и сочетание АР+ГР+КР, которые наблюдались соответственно в 8 (20,5%) случаях. В данной локализации наличие только атрофических рубцов (АР) наблюдалось в 11 (28,2%) случаях.

То есть, на коже лица в 43 (49,4%) наблюдались только АР, на коже лица+спины в 22 (34,4%) случаях выявлено сочетание АР+ГР+КР, на коже лица+груди в 6 (27,3%) случаях наблюдаются сочетания АР+ КР и АР+ГР, а одновременно на лице, груди и спины в 12 (30,8%) случаях было выявлено сочетание АР+ГР.

Таким образом, основным проявлением СПА явились АР, которые наблюдались у всех 212 (100%) обследуемых пациентов, но в 106 (50,0%) случаях они сочетались с ГР, а в 80 (37,7%) случаях – с келоидными рубцами. Рубцы постакне в 1,4 раза чаще локализуются одновременно на коже лица, спины и груди, чем изолированно, на коже лица, то есть в 125 (58,9%;212) против 87 (41,%;212) случаев.

Были выявлены особенности клинических проявлений АР, которые у 84 (39,6%;212) пациентов были представлены U-образными то есть округлыми или овальными атрофическими рубцами диаметром от 2 мм до 5 мм, с четкими отвесными вертикальными краями, поверхностная часть которых шире, чем основание (таблица 3.2.)

**Таблица 3.2 - Клиническая характеристика АР у пациентов с СПА**

Вид атроф-х рубцов постакне	Локализация атрофических рубцов постакне				Всего
	Лицо	Лицо+спина	Лицо+грудь	Лицо+спина+грудь	
U	33 (38,0%)	29 (45,3%)	3 (13,7%)	19 (48,7%)	84 (39,6%)
M	39 (44,8%)	17 (26,6%)	5 (22,7%)	9 (23,1%)	70 (33,0%)
V	15 (17,2%)	18 (28,1%)	14 (63,6%)	11 (28,2%)	58 (27,4%)
Всего	87 (41,0%)	64 (30,2%)	22 (10,4%)	39 (18,4%)	212 (100%)

Как видно из таблицы 3.2., М-образные АР встречались в 1,2 раза реже, по сравнению с U-образными АР, то есть в 70 (33,0%) против 84 (39,6%) случаев. М-образные АР были представлены западениями кожи вследствие спаивания тканей на уровне дермы и гиподермы, ширина которых составила более 5 миллиметров наиболее тяжелый вид АР, V-образные рубцы были представлены атрофическими рубцами в виде узких и глубоких, западающих в виде вертикальных тоннелей дефектами кожи, достигающие уровня дермы и гиподермы, с четко очерченными краями.

На коже лица в 39 (44,8%;87) случаях наблюдались М-образные рубцы, то есть, в 1,2 раза чаще, чем U-образные рубцы, которые были выявлены в 33 (38,0%;87) случаях и в 2,6 раза чаще, чем V-образные рубцы, которые наблюдались в 15 (17,2%) случаях.

На коже лица+спины чаще выявлялись U-образные рубцы, частота которых составила 29 (45,3;64) случая, что в 1,6 раза чаще, чем V-образные рубцы, которые выявлялись в 18 (28,1%;64) случаях и в 1,7 раза чаще, чем 17 (26,6%;64) пациентов с М-образными рубцами.

На коже лица+груди тяжелый вид атрофических рубцов, то есть V-рубцы наблюдались в 2,8 раза чаще, чем М-образные рубцы, то есть в 14 (63,6%;22) против 5 (22,7%;22) случаев и в 4,6 раза чаще, чем U-образные рубцы, то есть в 14 (63,6%;22) против 3(13,7%;22) случаев.

На коже лица+спины+груди чаще всего наблюдались U –образные рубцы, которые были выявлены в этих локализациях в 19 (48,7%;39) случаях, что в 1,7 раза чаще, чем 11 (28,2%;39) пациентов с V –образными рубцами и в 2 раза чаще, чем 9 (23,1%;39) пациентов с М-образными рубцами.

Таким образом, наиболее тяжелая V – образная форма АР в 14 (63,6%;212) локализуется на коже лица и груди, то есть, в 3,7 раза чаще, по сравнению с встречаемостью данного вида рубца на коже лица 15 (17,2%;212) и в 2,3 раза – по сравнению с 18 (28,1%) пациентами, у которых V-образные рубцы локализовались на коже лица, груди и спины.

Оценка клинических проявлений гипертрофических и келоидных рубцов по шкале Ванкувер показала их отличительные особенности в зависимости от локализации. Наиболее высокий показатель шкалы Ванкувер был выявлен на коже спины при гипертрофических рубцах и составил, соответственно 12,42 баллов. Гипертрофические рубцы, локализовавшиеся на коже спины отличались от ГР на коже лица и груди наиболее высокими показателями высоты, показатель которой составил  $2,12 \pm 0,12$  баллов, то есть был в 4 раза выше по сравнению с данным показателем, выявленным на коже лица ( $0,53 \pm 0,12$  баллов) и в 1,6 раза по сравнению с высотой ГР на коже груди, где он составил  $1,33 \pm 0,23$  баллов. Показатель васкуляризации показал, что гиперемированные рубцы наблюдались на коже спины, где данный показатель составил  $2,2 \pm 0,11$  балла, то есть был в 1,2 раза выше такового на коже груди ( $1,8 \pm 0,18$  балла). При этом на коже лица оказался самым низким и составил  $0,8 \pm 0,18$  баллов. Наиболее высокий общий показатель шкалы Ванкувер был выявлен при КР и составил 23,96 баллов на коже груди, что в 4,5 раза выше по сравнению с общим показателем на данной локализации при ГР (5,36 баллов). То есть, на коже спины наиболее выраженными проявлениями отличались келоидные рубцы, а гипертрофические рубцы отличались выраженным течением при локализации на коже спины (12,42 баллов). Было выявлено, что при КР был в 2,7 раза выше, чем при ГР, то есть составил 5,84 против 2,13 баллов. В отличие от ГР, при КР отмечались высокие показатели показателя высоты, которые оказались наиболее высокими на коже груди и составили  $3,58 \pm 1,12$  баллов, что в 2,7 раза выше по сравнению с данным показателем при ГР ( $1,33 \pm 0,23$  баллов) При этом данный показатель при КР был в 2,4 раза выше, чем при ГР на коже лица, то есть составил  $1,28 \pm 0,11$  против  $0,53 \pm 0,12$  баллов. На коже спины показатель высоты был выше ГР, чем при КР и составил, соответственно  $2,12 \pm 0,12$  и  $2,03 \pm 0,17$ . Наиболее низким показателем ГР по шкале Ванкувер явился показатель зуда и боли, который во всех локализациях составил ниже одного балла, что указывало на отсутствие таких жалоб со стороны пациента. В то же время, при келоидных рубцах самым низким

показатель зуда и боли был выявлен на коже лица и составил  $0,05 \pm 0,12$  баллов, а самый высокий его показатель составил  $3,24 \pm 0,11$  балла на коже груди, что указывало на наличие выраженного зуда и боли у пациентов с КР, локализующихся на коже груди (таблица 3.3)

**Таблица 3.3 - Клиническая характеристика гипертрофических и келоидных рубцов**

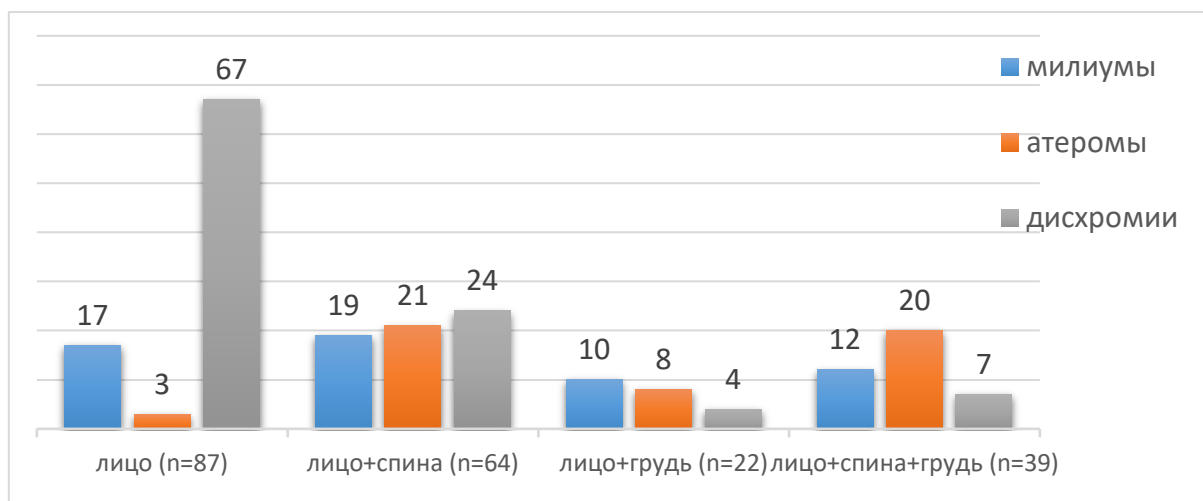
Признак	Гипертрофические рубцы (n=106)			Келоидные рубцы (n=80)		
	Лицо	спина	грудь	лицо	спина	грудь
Высота	$0,53 \pm 0,12$	$2,12 \pm 0,12$	$1,33 \pm 0,23$	$1,28 \pm 0,11^{**}$	$2,03 \pm 0,17$	$3,58 \pm 1,12^{***}$
Равномерн.	$0,3 \pm 0,12$	$4,5 \pm 0,27$	$1,0 \pm 0,21$	$1,3 \pm 0,12^{***}$	$2,5 \pm 0,11^{**}$	$2,8 \pm 0,21^{***}$
Васкуляр	$0,8 \pm 0,18$	$2,2 \pm 0,11$	$1,8 \pm 0,18$	$1,8 \pm 0,14^{**}$	$2,8 \pm 0,18$	$3,6 \pm 0,13^{**}$
Изъязвл.	$0,2 \pm 0,26$	$1,17 \pm 0,26$	$1,0 \pm 0,26$	$1,2 \pm 0,21^{***}$	$2,12 \pm 0,21^*$	$3,21 \pm 0,24^{***}$
Темп-ра	$0,2 \pm 0,18$	$2,17 \pm 0,21$	$0,15 \pm 0,18$	$0,2 \pm 0,11$	$0,56 \pm 0,21^{**}$	$3,19 \pm 0,21^{***}$
Зуд, боль	$0,08 \pm 0,11$	$0,18 \pm 0,21$	$0,07 \pm 0,16$	$0,05 \pm 0,12$	$1,28 \pm 0,18^{**}$	$3,24 \pm 0,11^{***}$
Прогресси рование	$0,02 \pm 0,12$	$0,16 \pm 0,21$	$0,01 \pm 0,14$	$0,01 \pm 0,11$	$1,18 \pm 0,12^{***}$	$4,34 \pm 0,18^{***}$
Общий показа- тель	<b><math>2,13 \pm 0,3</math></b>	<b><math>12,42 \pm 1,6</math></b>	<b><math>5,36 \pm 0,5</math></b>	<b><math>5,84 \pm 0,6^{**}</math></b>	<b><math>12,47 \pm 1,8</math></b>	<b><math>23,96 \pm 2,4^{***}</math></b>

Примечание: \* $p < 0,05$ , \*\* $p < 0,01$ , \*\*\* $p < 0,001$  – при сравнении с таковыми в группе пациентов с гипертрофическими рубцами (по U-критерию Манна-Уитни)

Как видно из таблицы 3.3., ГР постакне имели наиболее тяжелое течение на коже спины, а КР – на коже груди. Наиболее благоприятное течение ГР и КР наблюдалось на коже лица, которое отличалось менее выраженной васкуляризацией, прогрессивностью, зудом и болью.

Кроме рубцовых изменений, сопутствующими клиническими проявлениями рубцов постакне явились милиумы, атеромы и дисхромии, частота встречаемости которых была различной в зависимости от вида и сочетания рубцов постакне. Милиумы представляли собой плотные, безболезненные, невоспаленные узелки беловатого цвета, величиной 0,5-3 мм, которые локализовались преимущественно в области Т-зоны лица, на щеках и

веках. Атеромы представляли собой безболезненные невоспалительные узелки или плотные узлы, в центральной части которых выявлялись комедоны, при удалении которых выделялась пастообразная белесовато-желтоватая масса с характерным неприятным запахом и формировалось отверстие. Дисхромии были представлены наличием гипо и гиперпигментных пятен различных размеров и очертаний, локализовавшихся преимущественно вокруг атрофических и гипертрофических рубцов. Было выявлено, что частота выявления милиумов, атером и дисхромий отличалась в зависимости от локализации СПА у 87 (41,0%;212) пациентов клинические проявления СПА (милиумы, атеромы и дисхромии) локализовались на коже лица, а у 125 (58,9%;212) – как на коже лица, так и на коже груди и спины. Наиболее частым проявлением СПА явились дисхромии, причем на коже лица нарушения пигментации были выявлены у 67 (77,0%;87) пациентов, что в 2 раза больше по сравнению с числом пациентов, у которых дисхромии локализовались на коже лица+спины (24 (37,5%;64)). При этом, на локализациях лицо+грудь и лицо+спина+грудь дисхромии наблюдались соответственно, у 4 (18,2%;22) и у 7 (17,9%;39) пациентов. (рисунок 3.5)



**Рисунок 3.5. - Частота клинических проявлений СПА (n=212)**

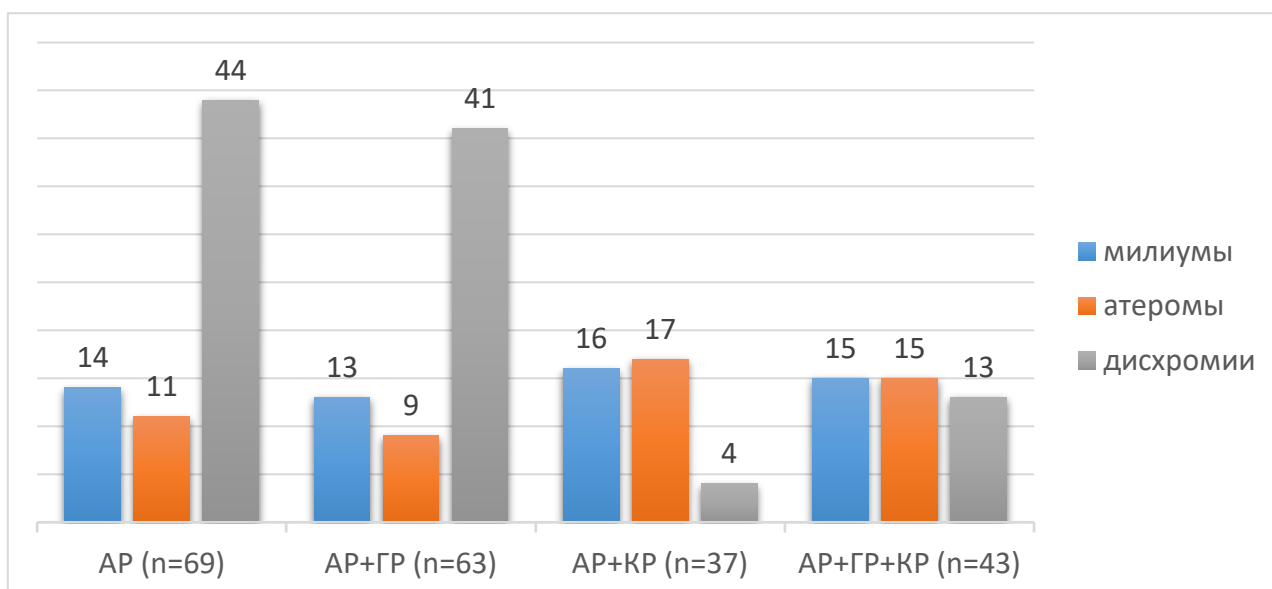
Как видно из рисунка 3.5, вторым по частоте встречаемости клиническим проявлением СПА явились атеромы, однако, в большинстве случаев они были выявлены у пациентов с локализацией СПА на коже

лица+спины+грудь 20 (51,3%;39), что оказалось в 1,4 раза больше по сравнению с 8 (36,4%;22) пациентами, у которых атеромы локализовались на коже лица+грудь и в 1,6 раза больше по сравнению с 21 (32,8%;64) пациентами, у которых они наблюдались на коже лица+спины. Однако, на коже лица атеромы встречались лишь в 3 (3,4%;87) случаях. Милиумы чаще всего наблюдались у пациентов с локализацией СПА в области лица+грудь и лица+спины, число которых составило соответственно, 10 (45,5%;22) и 19 (45,3%;64) случаев. При этом, у пациентов с локализацией СПА в области лица+спины+грудь милиумы были выявлены в 1,6 раза чаще, чем при локализации СПА на коже лица, то есть в 12 (30,8%;22) против 17 (19,5%;87) случаев.

Таким образом, дисхромии у пациентов с локализацией на коже лица встречались в 2,7 раза чаще, чем при локализациях СПА как на лице, так и на коже спины и грудь, то есть в 67 (77,0%;87) против 35 (28,0%;125) случаев. При этом, у пациентов с локализацией СПА на коже лица, спины и грудь в 2 раза чаще наблюдались милиумы (3 (3,4%;87) против 49 (39,2%;125) случаев) и в 11 раз чаще выявлялись атеромы 17 (19,5%;87) против 41 (32,8%;125 случаев), по сравнению с пациентами, у которых СПА локализовалось только на коже лица.

Нами был проведен анализ частоты встречаемости клинических проявлений СПА (милиумы, атеромы, дисхромии) в сочетании с различными видами рубцов постакне. Клинические проявления СПА были выявлены у пациентов с АР, а также их сочетаний с наиболее благоприятными видами рубцов (ГР) и тяжелыми видами рубцов постакне (КР).

У пациентов с АР и сочетании АР+ГР, чаще наблюдались дисхромии, частота встречаемости которых составила соответственно, 44 (63,8%;69) и 63 (65,1%;63) случая. При сочетании АР+КР частота встречаемости дисхромий была в 2,3 раза реже, чем при сочетании АР+ГР+КР, то есть составила 4 (10,8%;37) против 13 (30,2%;43) случаев (рисунок 3.6).



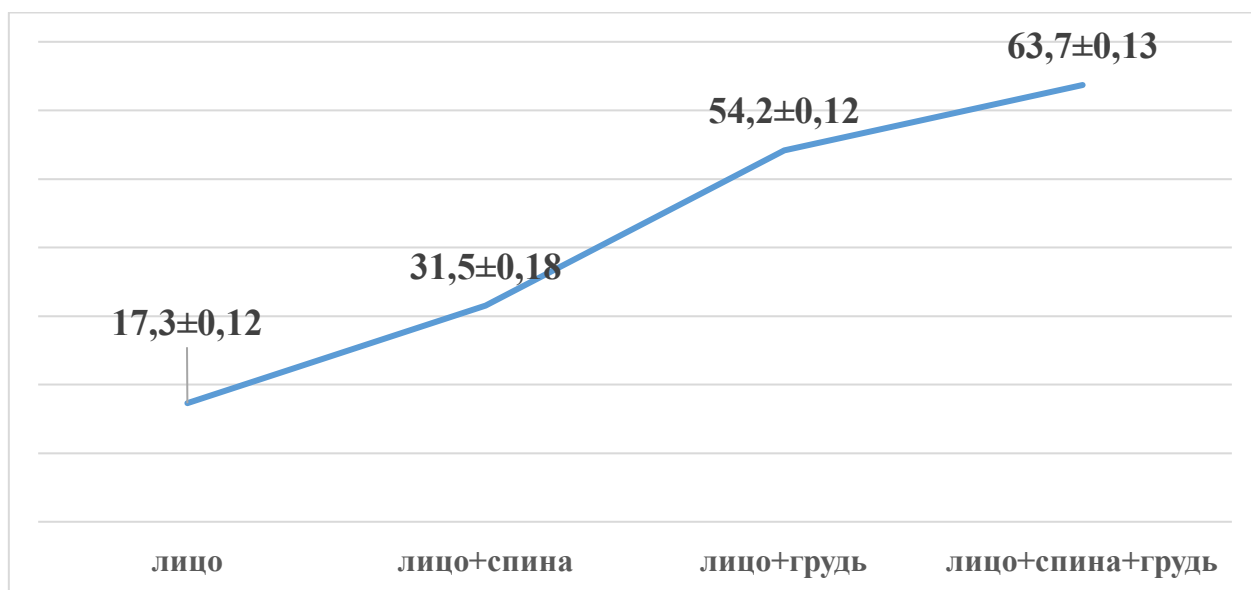
**Рисунок 3.6. - Клинические проявления постакне при различных видах рубцов**

В то же время, при данных сочетаниях чаще встречались атеромы, которые наблюдались при AP+KP в 17 (45,9%;37) случаях, а при сочетании AP+GP+KP в 15 (34,8%;43) случаях. По сравнению с этим, атеромы при сочетании AP+GP наблюдались в 1,9 раза реже, чем при AP+GP, то есть в 9 (24,3%;43) против 17 (45,9%;37) случаев, и в 1,4 раза реже, чем при сочетании AP+GP+KP, то есть, в 9 (24,3%;43) против 15 (34,8%;43) случаев. Наименьшее число пациентов с дисхромиями наблюдалось в группе пациентов с AP, где они составили 11 (15,9%;69) случаев. По сравнению с этим, атеромы при сочетании AP+GP наблюдались в 1,9 раза реже, чем при AP+GP, то есть в 9 (24,3%;43) против 17 (45,9%;37) случаев, и в 1,4 раза реже, чем при сочетании AP+GP+KP, то есть, в 9 (24,3%;43) против 15 (34,8%;43) случаев.

То есть, у пациентов с наличием AP (69) и их сочетания с GP (63) дисхромии наблюдались в 85 (64,4%;132) случаев, а при сочетании AP как с GP, так и с KP они наблюдались в 17 (21,3;80) случаях. Однако, в при сочетании AP с KP в 2,6 раза чаще, чем при сочетании AP с GP наблюдались атеромы (32 (40,0%;80) против 20 (15,2%;132) случаев и в 1,9 раза чаще – милиумы, то есть в 31 (38,8%;80) против 27 (20,5%;132) случаев.

Таким образом АР и ГР чаще сочетались с дисхромиями, а ГР и КР – с милиумами и атеромами.

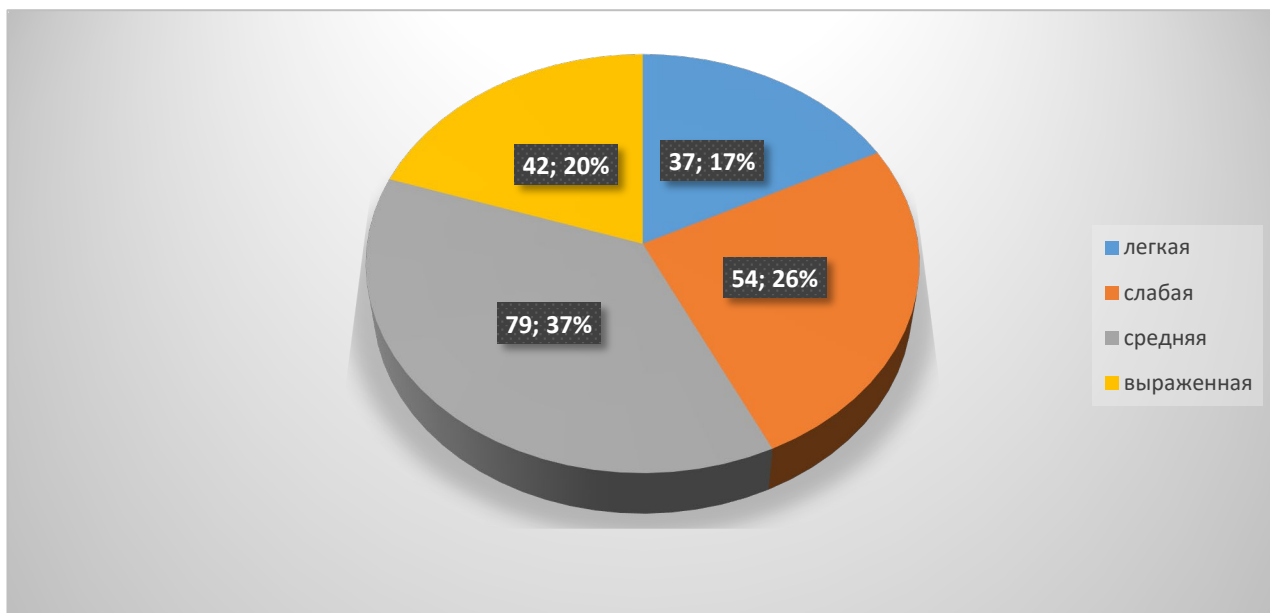
Оценка тяжести постакне (G.J. Goodman, 2006) выявила индекс тяжести постакне в зависимости от локализации патологического процесса (рисунок 3.7)



**Рисунок 3.7. - Индекс выраженности проявлений постакне (N) в зависимости от локализации СПА**

Как видно из рисунка 3.7., наиболее высокий индекс выраженности проявлений постакне (N) отмечался при локализации очагов поражения в зонах лицо+спина+грудь и составил  $63,7 \pm 0,13$  баллов, что в 3,6 раза больше, по сравнению данным показателем, выявленным при локализации постакне только на коже лица, где он составил  $17,3 \pm 0,12$  баллов. То есть, на коже лица клинические проявления постакне менее выражены, чем на трех зонах поражения. Индекс N, выявленный на коже лица+грудь составил  $54,2 \pm 0,12$  баллов, что по сравнению с таковым, выявленным на коже лица+спины ( $31,5 \pm 0,18$  баллов) оказался выше в 1,7 раза, что указывало на то, что на коже лица+грудь отмечаются наиболее выраженные проявления постакне, чем при их локализации на коже лица+спины.

На основании проведенных исследований были выявлены степени тяжести СПА (рисунок 3.8)



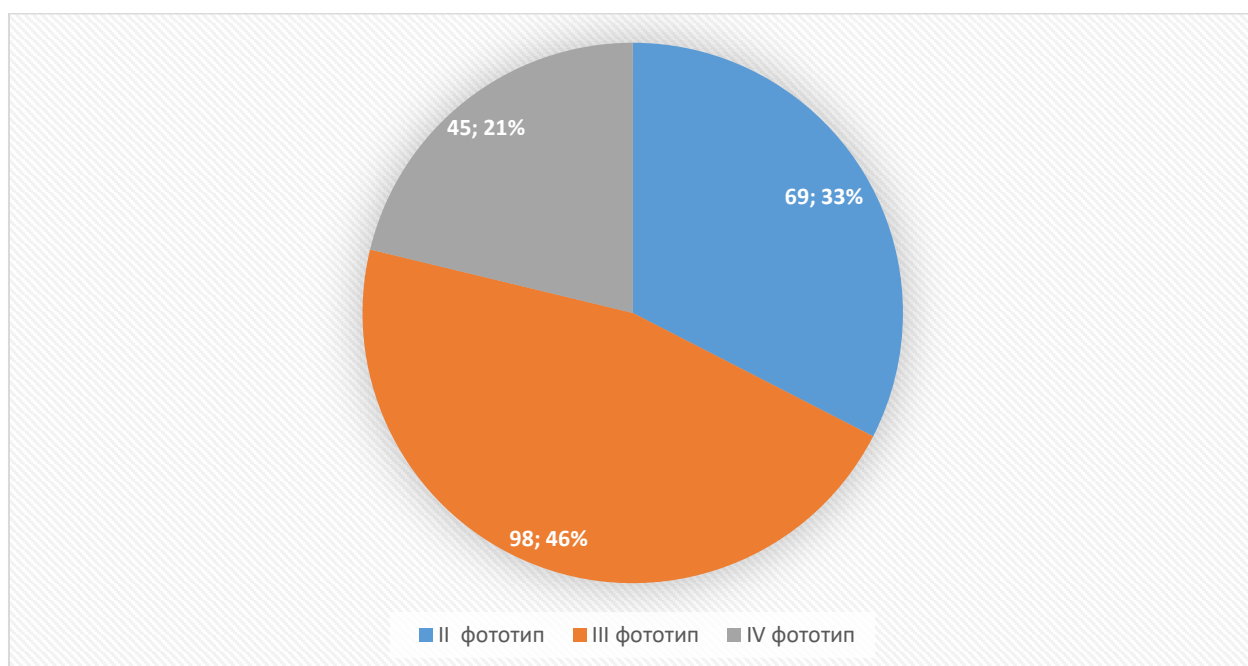
**Рисунок 3.8. - Степени тяжести СПА у обследуемых пациентов**

Как видно из рисунка 3.8., в большинстве случаев была выявлена средняя степень тяжести СПА, число пациентов составило 79 (37,2%;212) человек. Она характеризовалась U и M образными атрофическими и гипертрофическими рубцами, наличием дисхромий, милиумов и атером на коже лица, спины и груди. Слабая степень тяжести, проявляющаяся U образными незначительно выраженными атрофическими и гипертрофическими рубцами и незначительными дисхромиями выявлялась в 42 (19,8%;212) случаях а легкая степень тяжести СПА, характеризовавшаяся наличием только дисхромий без изменения рельефа кожи была выявлена в 37 (17,4%;212) случаях.

Выраженная степень тяжести СПА была выявлена в 54 (25,5%;212) случаях и характеризовалась наличием на коже лица, груди, спины и в сочетанных локализациях не только атрофических и гипертрофических, но и келоидных рубцов на фоне гипо и гиперпигментных пятен, с сопутствующими милиумами и атеромами.

Таким образом, выраженная степень тяжести СПА была выявлена в 1,5 раза чаще, чем легкая степень: в 54 (25,5%;212) случаях против 37 (17,4%;212) случаев.

Оценка фототипа коже по шкале Т. Фицпатрика (1975) показала, что среди обследованных пациентов были выявлены II, III и IV фототипы кожи (рисунок 3.9.)



**Рисунок 3.9. - Фототипы кожи у пациентов с СПА (n=212)**

Как видно из рисунка 3.9, СПА чаще всего наблюдался у пациентов с III фототипом кожи, число пациентов с которым составило 98 (46,0%;212), что в 1,4 раза чаще, чем встречаемость СПА у 69 (33,0%;212) пациентов с II фототипом кожи.

Наиболее высокий индекс выраженности рубцов постакне наблюдался у пациентов с IV фототипом кожи. у пациентов с IV фототипом кожи наиболее низкий ИВРП наблюдался при локализации рубцов на коже лица, который составил  $51,2 \pm 0,18$  баллов, а при локализации в трех зонах (лицо+спина+грудь) ИВРП составил  $79,2 \pm 0,18$  баллов, то есть был выше в 1,5 раза. У пациентов с II фототипом кожи наиболее высокий показатель ИВРП также был выявлен на коже в зоне (лицо+спина+грудь), который составил  $19,3 \pm 0,12$  баллов, то есть был в 1,5 раза выше, чем данный показатель, выявленный на коже лица. (таблица 3.4)

**Таблица 3.4. - Индекс выраженности рубцов постакне у пациентов с разными фототипами кожи (n=212)**

Фототип кожи пациентов	Индекс выраженности ИВРП (n=212)			
	Лицо	Лицо + спина	Лицо + грудь	Лицо + спина + грудь
II фототип (n=69)	12,5±0,12	17,3±0,12	13,3±0,12	19,3±0,12
III фототип (n=98)	22,2±0,12 p <sub>1</sub> <0,01	26,5±0,12 p <sub>1</sub> <0,01	23,4±0,12 p <sub>1</sub> <0,01	31,5±0,12 p <sub>1</sub> <0,001
IV фототип (n=45)	51,2±0,18 p <sub>1</sub> <0,001 p <sub>2</sub> <0,001	75,2±0,18 p <sub>1</sub> <0,001 p <sub>2</sub> <0,001	63,7±0,18 p <sub>1</sub> <0,001 p <sub>2</sub> <0,001	79,2±0,18 p <sub>1</sub> <0,001 p <sub>2</sub> <0,001
p	<0,001	<0,001	<0,001	<0,001

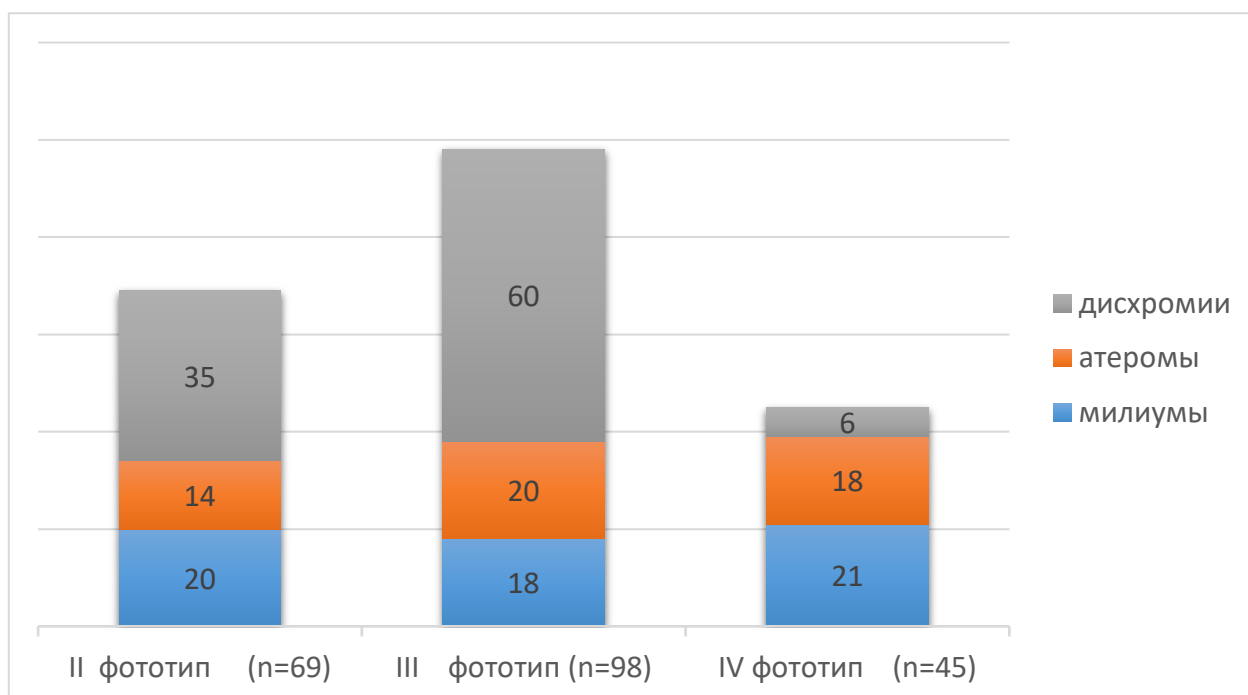
Примечание: p – статистическая значимость различия показателей между группами (по Н-критерию Крускала-Уоллиса); p<sub>1</sub> – при сравнении с группой пациентов с III фототипом кожи, p<sub>2</sub> – при сравнении с группой пациентов с IV фототипом кожи (по U-критерию Манна-Уитни)

Как видно из таблицы 3.4, такая же тенденция была выявлена у пациентов с III фототипом кожи.

То есть, показатель ИВРП зависел от фототипа кожи и локализации рубцов. Чем выше фототип и чем больше зон поражения, тем выше ИВРП

Кроме того, было выявлены особенности клинических проявлений СПА у пациентов с разными фототипами кожи.

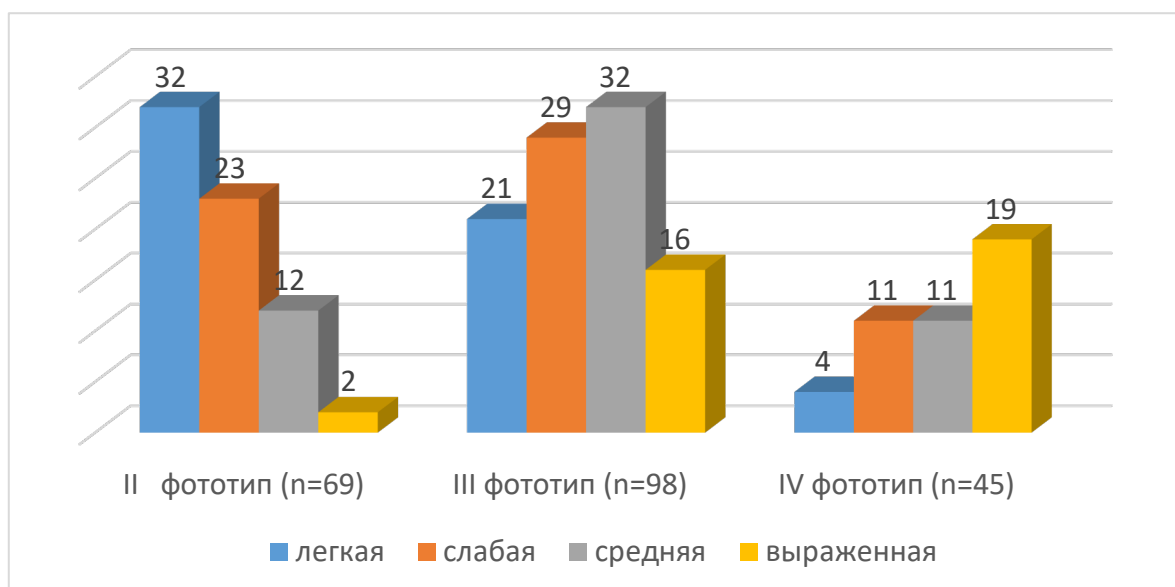
У пациентов с IV фототипом кожи милиумы встречались в 21 (46,7%;45) случаях, что в 2,5 раза чаще, чем они выявлялись у пациентов с III фототипом кожи (18 (18,4%;98)) частота встречаемости атером у лиц с IV фототипом была в 2 раза выше, по сравнению с III фототипом, то есть наблюдалась у 18 (40,0;45) против 20 (20,4%;98) пациентов. Однако, дисхромии чаще всего наблюдались при III фототипе кожи, где число пациентов составило 60 (61,2%;98), то есть их частота была выше, чем 35 (50,7%;69) пациентов с II фототипом кожи и наличием дисхромий (рисунок 3.10)



**Рисунок 3.10. - Проявления СПА у пациентов с разными фототипами кожи**

Как видно из рисунка 3.10, для пациентов с IV фототипом в 39 (86,7%;45) случаях было характерно наличие атером и милиумов, а для пациентов с III, то есть, более светлым фототипом кожи в 60 (61,2%;98) случаях отмечалось наличие дисхромий. То есть, чем темнее фототип кожи, тем чаще появляются атеромы и милиумы, а чем светлее фототип кожи, тем чаще наблюдаются дисхромии.

По клиническим проявлениям СПА и рубцов постакне были выявлены степени тяжести СПА в зависимости от степени тяжести обследуемых пациентов. Так легкая степень тяжести СПА в 2 раза чаще выявлялась у пациентами с II, чем с III фототипами кожи, то есть, в 32 (46,3%;69) против 21 (21,4%;98) случаях, а при IV фототипе легкая степень наблюдалась в 4 (8,9%;45) случаях. У пациентов с IV фототипом кожи выраженная степень тяжести СПА выявлялась в 2,6 раза чаще, по сравнению с III фототипом кожи, то есть в 19 (42,2%;45) против 16 (16,3%;98) случаев и в 14,5 раза чаще, чем у пациентов с II фототипом кожи (19 ( 42,2%;45) против 2 (2,9%;69) случаев). Было выявлено, что чем темнее фототип кожи, тем тяжелее клиническое течение СПА (рисунок 3.11.)



**Рисунок 3.11. - Тяжесть течения псориатического акролепидоза у пациентов с разными фототипами кожи**

Были выявлены особенности ФПК в зависимости от степени тяжести СПА. У пациентов с легкой степенью тяжести СПА наблюдалось снижение всех параметров кожи кроме пигментации, а показатели жирности (O) и влажности (M) составили соответственно,  $11,6 \pm 0,2\%$   $14,3 \pm 1,2\%$ , что указывало на снижение жирности и выраженную сухость. У пациентов с легкой степенью СПА отмечалось снижение состояния коллагена (CF), который составил  $51,3 \pm 0,1\%$ , то есть был ниже нормальных значений (78-100%), что указывало на незначительное снижение коллагеновых волокон в очагах поражения. Снижение показателя S до  $14,2 \pm 1,3\%$  указывало на снижение чувствительности в очагах поражения, а повышение показателя P до  $94,5 \pm 2,8\%$  выявило выраженное усиление пигментации в очагах поражения. у пациентов со слабой степенью СПА была выявлена средняя жирность кожи в очагах поражения, так как показатель «O» составил  $49,2 \pm 5,2\%$ , то есть оказался в 4 раза выше по сравнению с данным показателем у пациентов с легкой степенью СПА. Показатель «M» у пациентов со слабой степенью СПА также указывал на среднюю степень сухости кожи, так как составил  $33,4 \pm 1,4\%$ , то есть был ниже нормальных значений (75-100%), но выше, чем у пациентов с легкой степенью СПА ( $14,3 \pm 1,2\%$ ).

В отличие от пациентов с легкой степенью СПА, у пациентов со слабой степенью, было выявлено повышение показателя «S», который составил  $72,7 \pm 1,7\%$ , что по сравнению с нормальными значениями (16-68%) указывало на повышенную кожную чувствительность в очагах поражения. (таблица 3.5.)

**Таблица 3.5 - Функциональные параметры кожи в зависимости от степени тяжести СПА (n=212)**

ФП К	Норма (%)	Легкая (n=37)	Слабая (n=54)	Средняя (n=79)	Выраженная (n=42)	p
		1	2	3	4	
О	13-37	$11,6 \pm 0,2$	$49,2 \pm 5,2$	$61,4 \pm 1,4$	$84,7 \pm 2,5$	<0,001
p		$p_{1-2} < 0,001, p_{1-3} < 0,001, p_{1-4} < 0,001, p_{2-3} < 0,01, p_{2-4} < 0,001, p_{3-4} < 0,001$				
М	75-100	$14,3 \pm 1,2$	$33,4 \pm 1,4$	$49,7 \pm 1,2$	$74,3 \pm 3,2$	<0,001
p		$p_{1-2} < 0,001, p_{1-3} < 0,001, p_{1-4} < 0,001, p_{2-3} < 0,01, p_{2-4} < 0,001, p_{3-4} < 0,001$				
CF	78-100	$51,3 \pm 0,1$	$23,7 \pm 1,2$	$12,8 \pm 0,9$	$8,3 \pm 3,2$	<0,001
p		$p_{1-2} < 0,001, p_{1-3} < 0,001, p_{1-4} < 0,001, p_{2-3} < 0,01, p_{2-4} < 0,001, p_{3-4} < 0,05$				
S	16-68	$14,2 \pm 1,3$	$72,7 \pm 1,7$	$89,9 \pm 1,5$	$94,6 \pm 1,2$	<0,001
p		$p_{1-2} < 0,001, p_{1-3} < 0,001, p_{1-4} < 0,001, p_{2-3} < 0,001, p_{2-4} < 0,001, p_{3-4} < 0,05$				
P	14-58	$94,5 \pm 2,8$	$79,3 \pm 4,2$	$69,3 \pm 3,2$	$15,3 \pm 1,2$	<0,001
p		$p_{1-2} < 0,001, p_{1-3} < 0,001, p_{1-4} < 0,001, p_{2-3} < 0,01, p_{2-4} < 0,001, p_{3-4} < 0,001$				

Примечание: p – статистическая значимость различия показателей между группами (по H-критерию Крускала-Уоллиса);  $p_1$  – при сравнении с группой пациентов с легкой степенью СПА,  $p_2$  – при сравнении с группой пациентов со слабой степенью СПА,  $p_3$  – при сравнении с группой пациентов со средней степенью СПА ( $p_1$ – $p_3$  по U-критерию Манна-Уитни)

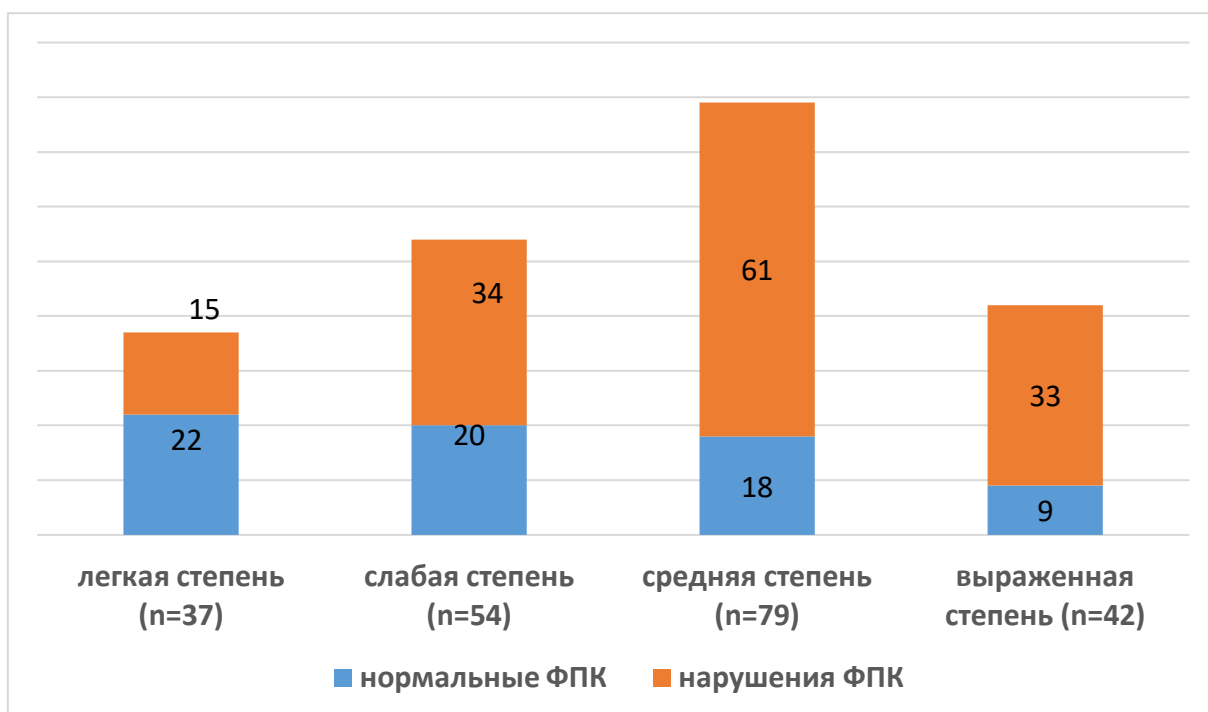
Как видно из таблицы 3.5, снижение показателя «CF» до  $23,7 \pm 1,2\%$ , то есть в 2,2 раза по сравнению с данным показателем у пациентов с легкой степенью СПА ( $51,3 \pm 0,1\%$ ), указывало на выраженное снижение коллагена в очагах поражения. Однако показатель «P» у пациентов со слабой степенью СПА был в 1,2 раза ниже по сравнению с данным показателем у пациентов с легкой степенью СПА, то есть составил  $79,3 \pm 4,2\%$  против  $94,5 \pm 2,8\%$ , что указывало на незначительное усиление пигментации в очагах поражения. ФПК у пациентов с более выраженными проявлениями СПА, то есть со средней и выраженной степенью отличались усилением жирности и чувствительности

кожи в очагах поражения, снижением влажности кожи и усилением чувствительности в очагах поражения, а также тенденцией к выраженным изменениям состояния коллагена.

У пациентов с выраженной степенью СПА показатель жирности «О» был в 1,4 раза выше, чем у пациентов со средней степенью СПА ( $84,7 \pm 2,5\%$  против  $61,4 \pm 1,4\%$ ), что указывало на повышенную жирность кожи у этих пациентов. Снижение показателя влажности «М» у пациентов с выраженной степенью СПА составила  $74,3 \pm 3,2\%$ , то есть, была в 1,2 раза выше по сравнению с данным показателем у пациентов со средней степенью СПА ( $74,3 \pm 3,2\%$  против  $49,7 \pm 1,2\%$ ), что проявлялось, соответственно легкой и средней степенью сухости кожи в очагах поражения. Что касается показателей CF и P, то они оказались значительно ниже у пациентов с выраженной, чем со средней степенью СПА. Так, у пациентов со средней степенью показатель CF составил  $12,8 \pm 0,9\%$ , что указывало на выраженное снижение коллагена, а у пациентов с выраженной степенью СПА данный показатель составил  $8,3 \pm 3,2\%$ , что указывало на расщепление волокнистых структур в очагах поражения. Кроме того, у пациентов с выраженной степенью СПА отмечалось снижение пигментации в очагах поражения, так как показатель «Р» составил  $15,3 \pm 1,2\%$ , а у пациентов со средней степенью СПА он указывал на усиление пигментации и составил  $69,3 \pm 3,2\%$ .

То есть, СПА у пациентов с легкой и слабой степенью СПА развивается на фоне сухой и чувствительной кожи с выраженной гипопигментацией и сниженным тургором кожи, а у пациентов с выраженной и средней степенью СПА развивается на фоне жирной и чувствительной и гиперпигментированной коже с выраженным снижением ее тургора.

Таким образом, была выявлена частота нарушений ФПК в зависимости от степени тяжести СПА. У пациентов с СПА, нормальные показатели ФПК были выявлены в 69 (32,5%;212), а в остальных 143 (67,4%;212) случаях, то есть в 2 раза чаще наблюдалось нарушение ФПК. Было выявлено, что нарушения ФПК чаще выявлялось при средней и выраженной степени СПА (рисунок 3.12)



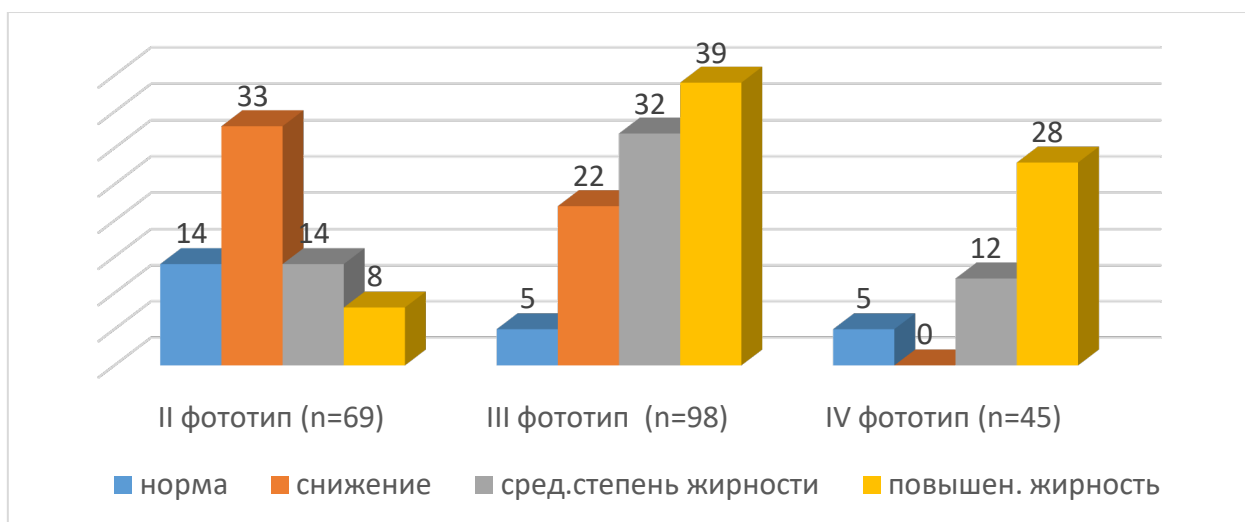
**Рисунок 3.12. - Нарушения ФПК в зависимости от степени тяжести СПА**

Как видно из рисунка 3.12., у пациентов с выраженной и средней степенью СПА нарушения ФПК были выявлены соответственно, в 33 (78,6%;42) и 61 (77,2%;79) случаях, а при слабой степени СПА они были выявлены 34 (62,9%;54), что в 1,5 раза чаще, чем при легкой степени СПА, у которых нарушения ФПК были выявлены в 15 (40,5%;37) случаях.

Таким образом, во всех случаях у пациентов с СПА выявляются нарушения ФПК, но частота их увеличивается по мере ухудшения тяжести течения данного симптомокомплекса.

Была проведена оценка зависимости ФПК от фототипа кожи. Так, нормальные показатели жирности у пациентов с II фототипом были выявлены 14 (20,2%;69), а у пациентов с III и IV фототипом кожи нормальные значения «О» были выявлены лишь у 5 (5,1%;98) 5 (11,1%;45) пациентов. У пациентов с СПА с III и IV фототипом кожи повышенная жирность кожи была выявлена, соответственно в 39 (39,8%;98) и 28 (62,2%;45) случаях, то есть в 3,4 и 5,4 раза чаще, чем у пациентов с II фототипом кожи (8 (11,5%;69)). При этом, у пациентов с II фототипом в 2 раза чаще наблюдалось снижение жирности, по

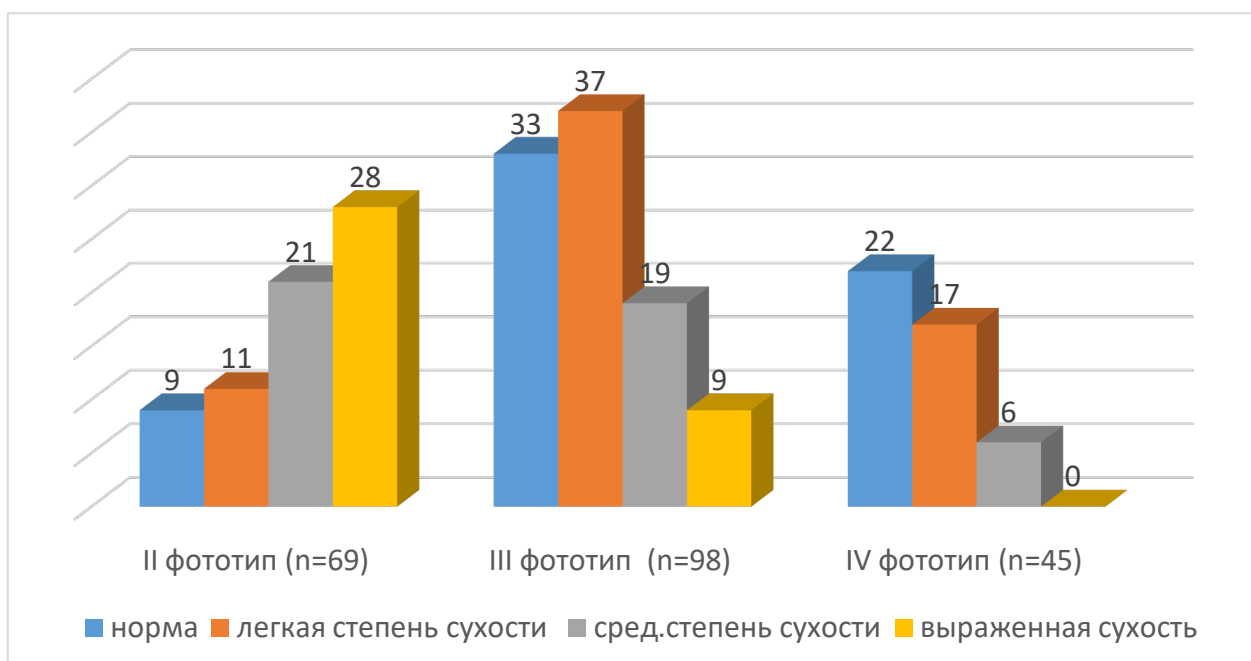
сравнению с пациентами с III фототипом, то есть в 33 (47,8%;69) против (22 (22,4%) случаев. (рисунок 3.13)



**Рисунок 3.13. - Частота нарушений показателя жирности кожи у пациентов с СПА в зависимости от их фототипа**

Как видно из рисунка 3.13, у пациентов с IV фототипом ни в одном случае не было выявлено снижения жирности кожи, но средняя степень жирности наблюдалась в 1,3 раза ниже, чем у пациентов с II фототипом, то есть в 12 (26,7%) против 14 (20,2%) случаев, и в 1,2 раза ниже, чем у пациентов с III фототипом кожи, то есть в 12 (26,7%) против 32(32,7%). То есть, чем темнее фототип, тем наиболее выражен показатель жирности у пациентов с СПА.

В связи со снижением показателя влажности кожи, были выявлены разные степени ее сухости. Нормальные показатели влажности чаще наблюдались у пациентов с темными фототипами (III и IV) и составили соответственно, 33 (33,7%;98) и 22 (48,9%;45). В то же время у пациентов со светлым (II) фототипом число пациентов с нормальной влажностью кожи составило всего 9 (13,0%;69) случаев. У пациентов с II фототипом выраженная сухость кожи в очагах поражения наблюдалась в 4,4 раза чаще, чем у пациентов с III фототипом кожи, то есть в 28 (40,6%;69) против (рисунок 3.14)



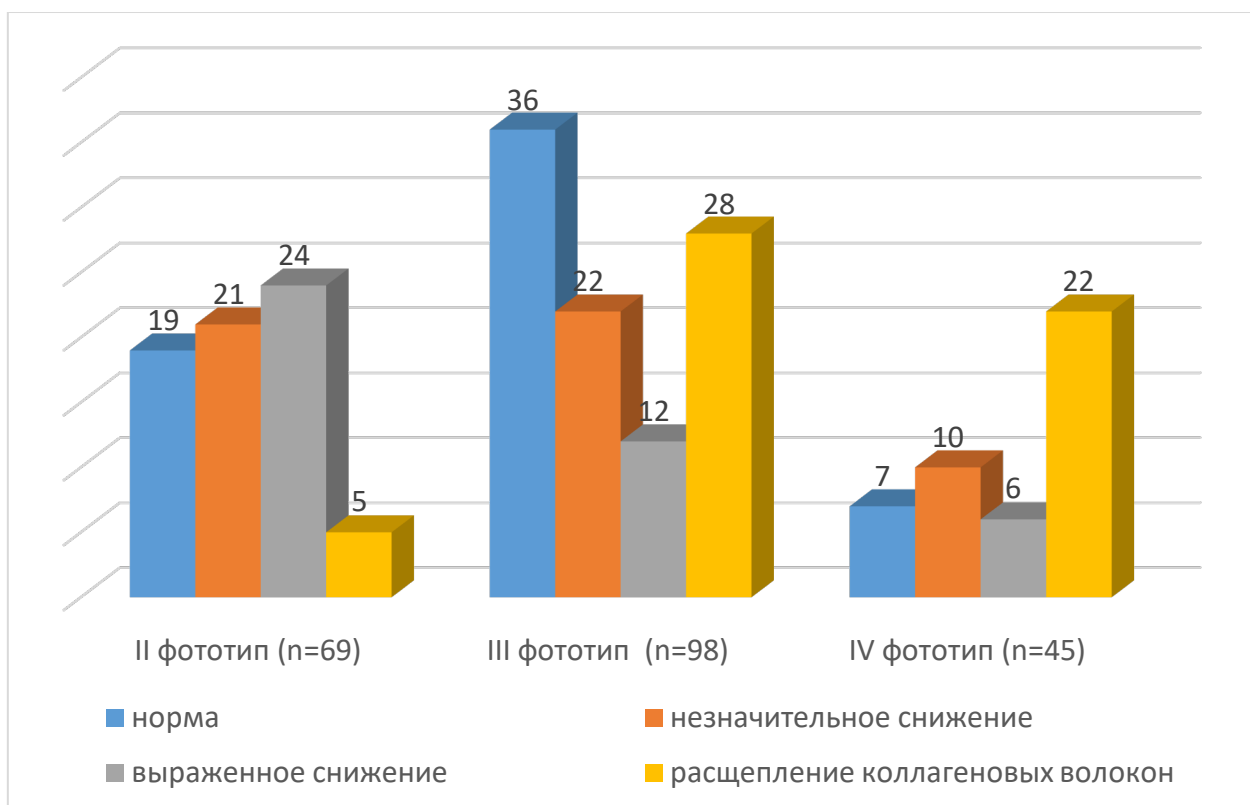
**Рисунок 3.14. - Частота нарушений показателя влажности кожи у пациентов с СПА в зависимости от их фототипа**

Как видно на рисунке 3.14, ни в одном случае не выявлялась у пациентов с IV фототипом кожи. Легкая степень сухости чаще наблюдалась у пациентов с темными фототипами кожи и их число составило 37 (37,8%;98) случаев при III фототипе и 17 (37,8%;45) случаев при IV фототипе, что в 2,4 раза меньше, чем 11 (15,9%;69) случаев среди пациентов с II фототипом кожи.

То есть, чем светлее фототип кожи, тем наиболее выраженная сухость кожи наблюдается у пациентов с СПА.

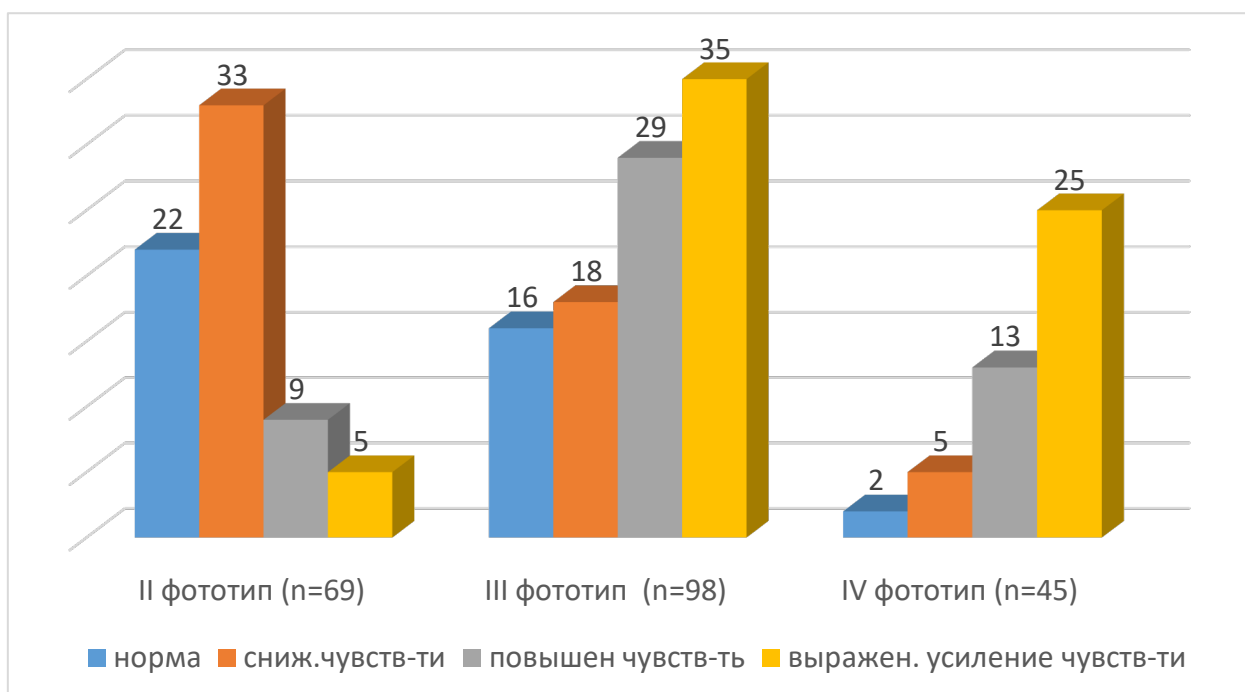
Наиболее выраженные изменения показателей состояния коллагена были выявлены среди пациентов с темными фототипами кожи. У пациентов с III и IV фототипами кожи расщепление коллагеновых волокон было выявлено соответственно, в 28 (28,6%;98) и 22 (48,9%;45) случаях, что в 3,9 и 6,7 раза чаще, чем данное состояние, выявленное у 5 (7,2%;69) пациентов с II фототипом кожи. нормальное состояние коллагена чаще выявлялось у пациентов с III (36 (36,7%;98) и II (9 (27,5%;69) фототипом кожи, что соответственно в 2,4 и 1,8 раза чаще по сравнению с 7 (15,6%;45) пациентами с IV фототипом кожи. То есть, состояние коллагена было нарушено у пациентов

с темными фототипами кожи, что характеризовалось более выраженным снижением тургора кожи в очагах поражения (рисунок 3.15)



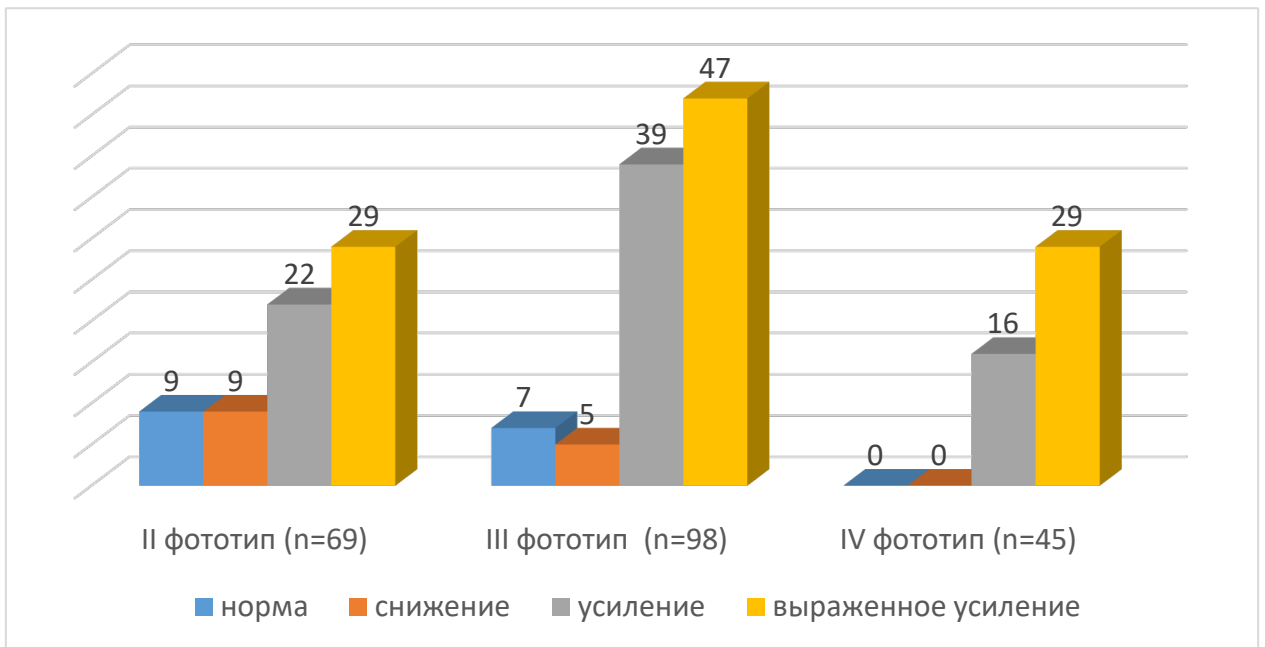
**Рисунок 3.15. - Частота нарушений состояния коллагена у пациентов с СПА в зависимости от фототипа кожи**

Как видно из рисунка 3.15, показатель чувствительности у пациентов с II фототипом кожи указывал на то, что у них в 33 (47,8%;69) случаях наблюдалось снижение чувствительности кожи в очагах поражения, и только лишь в 5 (7,2%;69) – наблюдалось выраженное усиление чувствительности. У пациентов с III и IV фототипами выраженное усиление чувствительности было выявлено соответственно, в 35 (35,7%;98) и в 25 (55,6%;45) случаях, а снижение чувствительности у этих пациентов было выявлено соответственно, в 18 (18,4%;98) и в 5 (11,1%;45) случаях. У пациентов с темными фототипами СПА развивается на более выраженной чувствительной коже, а у пациентов со светлым фототипом – на фоне сниженной чувствительности кожи (рисунок 3.16)



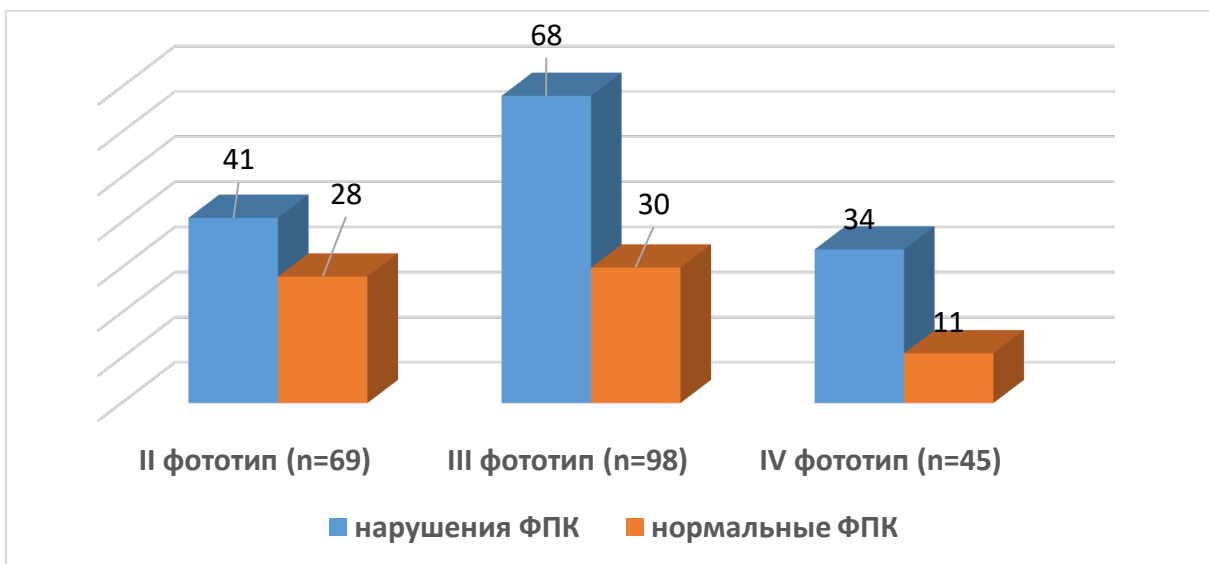
**Рисунок 3.16. - Частота нарушений чувствительности кожи у пациентов с СПА в зависимости от фототипа**

Были выявлены особенности пигментации кожи у пациентов с СПА в зависимости от фототипа кожи. Нормальная пигментация кожи в очагах поражения наблюдалась лишь у 16 (7,5%;212) случаях, а в остальных 196 (92,5%;212) случаях были выявлены изменения показателя «Р», что выражалось снижением пигментации или различной степени выраженности усилением пигментации. Чаще всего выраженное усиление пигментации выявлялось у пациентов с темными фототипами кожи. у пациентов с IV фототипом в 29 (64,4%;45) случаях было выявлено выраженное усиление пигментации, что в 1,3 раза реже, чем у 47 (47,9%;98) пациентов с III фототипом кожи и в 1,5 раза ниже, чему 29 (42,0%;69) пациентов с II фототипом. При этом, у пациентов с III фототипом чаще, чем у пациентов с IV фототипом выявлялось усиление пигментации, то есть, соответственно, в 39 (39,8%;98) и в 16 (35,6%;45) случаях. У пациентов с IV фототипом кожи ни в одном случае не наблюдалось снижения пигментации в очагах поражения (рисунок 3.17)



**Рисунок 3.17. - Частота нарушений пигментации у пациентов с СПА в зависимости от фототипа кожи**

Было выявлено, что нарушения ФПК наиболее часто встречались у пациентов с темными фототипами кожи (рисунок 3.18)



**Рисунок 3.18. - Нарушения ФПК в зависимости от фототипа кожи у пациентов с СПА**

Как видно на рисунке 3.18, у пациентов с IV и III фототипом кожи нарушения ФПК выявляются в 34 (75,5%;45) и в 68 (69,4%;98) случаях, что

соответственно, в 1,3 и в 1,2 раза чаще, по сравнению с 41 (59,4%;69) пациентами с II фототипом с данными нарушениями.

Таким образом, выявлено, что основным проявлением СПА являются атрофические рубцы, которые в 106 (50,0%;212) случаях они сочетаются с гипертрофическими, а в 80 (37,7%;212) случаях – с келоидными рубцами. Рубцы постакне в 1,4 раза чаще локализуются одновременно на коже лица, спины и груди, чем изолированно, на коже лица, то есть в 125 (58,9%;212) против 87 (41,0%;212) случаев. При этом, ГР постакне имеют наиболее тяжелое течение на коже спины, а КР – на коже груди. Наиболее благоприятное течение ГР и КР наблюдалось на коже лица, которое отличалось менее выраженной васкуляризацией, прогрессивностью, зудом и болью. Кроме рубцовых изменений, сопутствующими клиническими проявлениями рубцов постакне явились милиумы, атеромы и дисхромии, частота встречаемости которых была различной в зависимости от вида и сочетания рубцов постакне. При этом, АР и ГР чаще сочетаются с дисхромиями, а ГР и КР – с милиумами и атеромами.

Выявлено, что выраженная степень тяжести СПА наблюдается в 1,5 раза чаще, чем легкая степень, то есть в 54 (25,5%;212) против 37 (17,4%;212) случаев. Во всех случаях у пациентов с СПА выявляются нарушения ФПК, но частота их увеличивается по мере ухудшения тяжести течения данного симптомокомплекса. СПА у пациентов с легкой и слабой степенью СПА развивается на фоне сухой и чувствительной кожи с выраженной гиперпигментацией и сниженным тургором кожи, а у пациентов с выраженной и средней степенью СПА развивается на фоне жирной и чувствительной и гипопигментированной коже с выраженным снижением ее тургора.

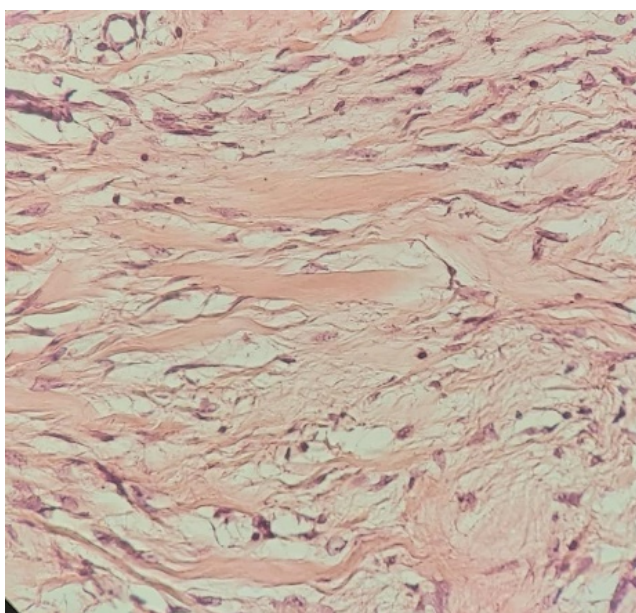
Индекс выраженности рубцов постакне зависит от фототипа кожи и локализации рубцов, то есть, чем выше фототип и чем больше зон поражения, тем хуже клиническая характеристика рубцов. Кроме того, для пациентов с IV фототипом в 39 (86,7%;45) случаев было характерно наличие атером и милиумов, а для пациентов с III фототипом кожи в 60 (61,2%;98) случаях характерно наличие дисхромий. То есть, чем темнее фототип кожи, тем чаще

появляются атеромы и милиумы, а чем светлее фототип кожи, тем чаще наблюдаются дисхромии.

### **3.2. Морфологические особенности симптокомплекса постакне**

Морфологические исследования СПА проводили у 90 пациентов: 30 – с локализацией СПА на коже лица, 30 - на коже спины, 30 – на коже груди с целью выявления гистологических особенностей рубцов в зависимости от предшествующего метода наружной терапии: 48 (53,3%;90) пациентов – после инвазивных, то есть, инъекционных методов коррекции СПА (29-мезотерапия, 19- биоревитализация) и 42 (46,6%;90) пациентов после неинвазивных, то есть не инъекционных методов коррекции СПА (19 - криотерапия, 23 - химические пилинги)

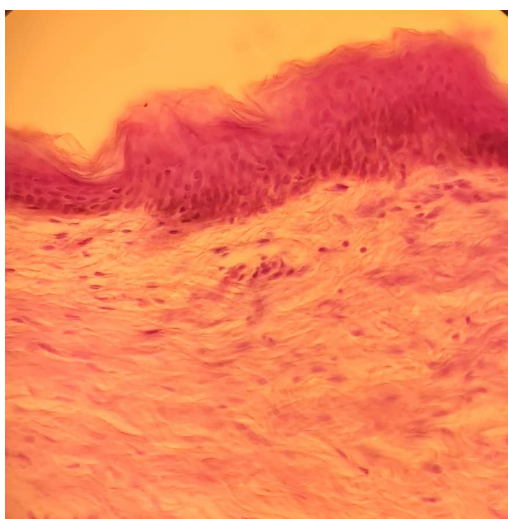
Морфологическая характеристика АР была представлена фиброзно-измененной дермой (ФИД), которая характеризовалась снижением общего числа фибробластов и наличием их дистрофических и некротических изменений на фоне нарушенной архитектоники за счет резорбции коллагенового каркаса. Кроме фиброзированной ткани в зоне АР определялось наличие тонкого плоского эпидермиса с пустотами, а также тонкие, горизонтально расположенные коллагеновые волокна в виде узлов и петель (рисунок 3.19)



**Рисунок 3.19. - Фиброзно-измененная дерма**

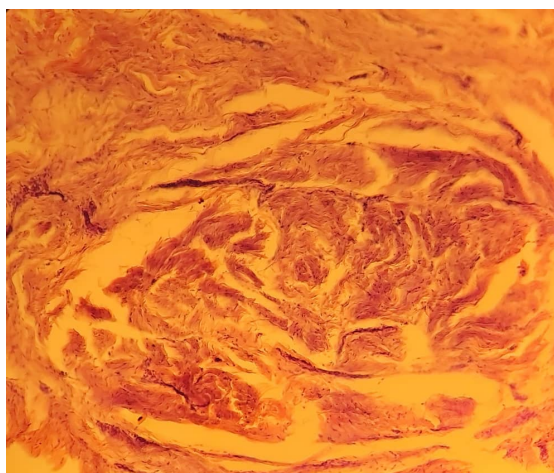
Гипертрофические рубцы были представлены фиброзно-измененной дермой и горизонтально расположенными плотными коллагеновыми и эластическими волокнами с признаками утолщенного коллагенового каркаса. Было выявлено два морфологических вида гипертрофических рубцов: типичные и узловые ГР.

При выявлении тонких, беспорядочно ориентированных коллагеновых волокон, пронизывающих дерму, с наличием высокого содержания функционально активных фибробластов и отсутствием коллагеновых волокон гипертрофические рубцы считались типичными (рисунок 3.20)



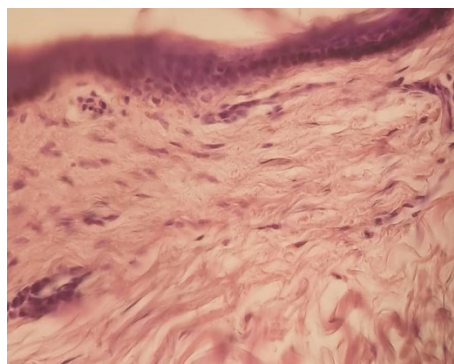
**Рисунок 3.20. - Типичная форма гипертрофического рубца**

При наличии единичных узловых структур дермы гипертрофические рубцы считались узловыми (рисунок 3.21).



**Рисунок 3.21. - Узловая форма гипертрофического рубца**

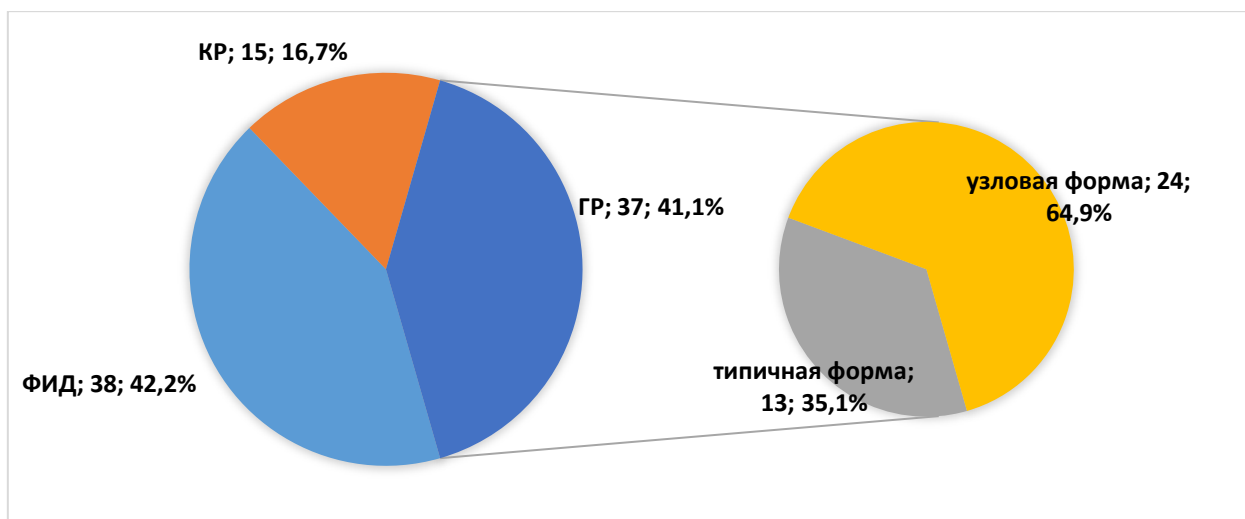
Келоидные рубцы были представлены в виде узлов II типа (рыхлые, сетчаточаеистые сплетения коллагеновых волокон и резко сниженным содержанием эластических волокон, фибробластов и сосудов (рисунок 3.22)



**Рисунок 3.22. - Узлы II Типа**

Таким образом, основные морфологические признаки рубцов постакне были представлены признаками ФИД, типичной и узловой формой ГР и узлами II типа. Послеугревое развитие ФИД и формирование типичной формы ГР являются признаками атрофических и наиболее благоприятных гипертрофических рубцов постакне. В то же время, формирование узловой формы ГР и узлов II типа является проявлением тяжелых видов рубцов постакне (гипертрофические и келоидные рубцы)

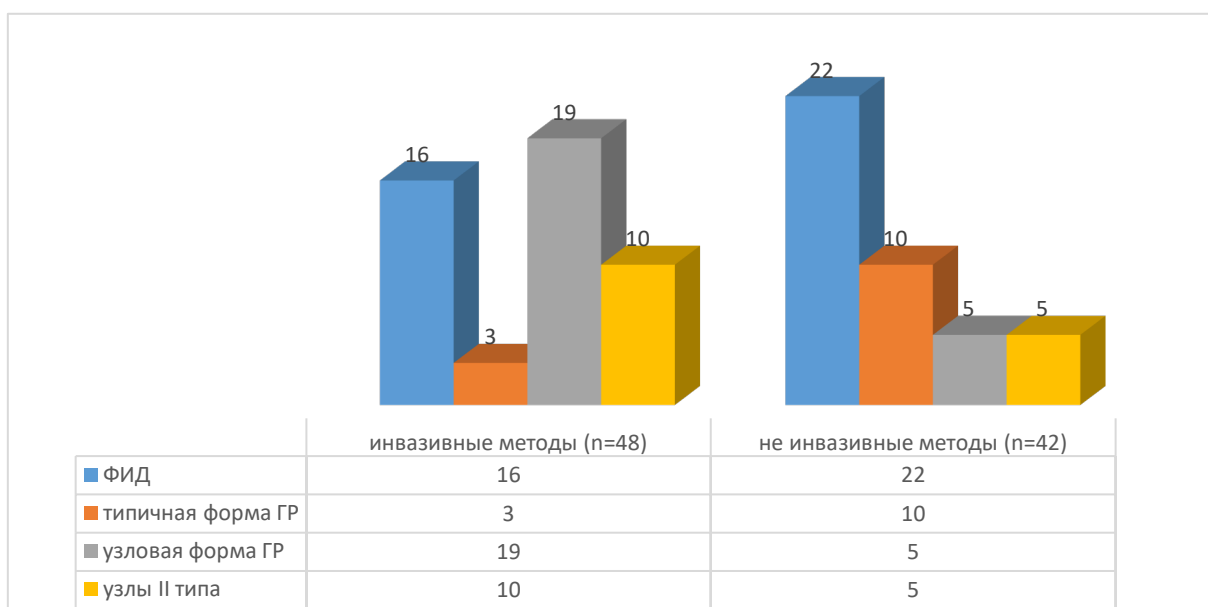
Из всего количества обследованных пациентов чаще всего рубцы постакне были представлены в виде ФИД и гипертрофических рубцов (рисунок 3.23)



**Рисунок 3.23. - Морфологические признаки рубцов у пациентов с СПА (n=90)**

Как видно из рисунка 3.24, рубцы постакне в 38 (42,2%;90) случаях были представлены ФИД, в 37 (41,1%;90) случаях – гипертрофическими рубцами, а в 15 (16,7%;90) случаях – келоидными рубцами. При этом, гипертрофические рубцы в 1,8 раза чаще были представлены узловой по сравнению с типичной формой ГР.

Нами была проведена сравнительная оценка морфологических признаков рубцов постакне в зависимости от предшествующего метода наружной терапии (рисунок 3.24)



**Рисунок 3.24 - Морфологические признаки рубцов постакне у пациентов с СПА в зависимости от предшествующих методов коррекции (n=90)**

Как видно из рисунка 3.24, у пациентов с предшествующими инвазивными методами коррекции морфологическими признаками рубцов постакне в большинстве случаев явилась узловая форма ГР, которая встречалась в 3 раза чаще, чем у пациентов с предшествующей не инвазивной терапией СПА, то есть в 19 (39,6%;48) против 5(12,0%;42) случаев. Кроме того, в 1,7 раза чаще, чем у пациентов с предшествующими не инвазивными методами терапии были выявлены узлы II типа, то есть в 10 (20,8%;48) против 5 (12,0%;42) случаев. В то же время, у пациентов с предшествующими не инвазивными методами коррекции рубцов постакне чаще выявлялись наиболее

благоприятные морфологические проявления, такие как ФИД и типичная форма ГР. В данной группе пациентов морфологические признаки ФИД наблюдались в 1,6 раза чаще, чем у пациентов, с предшествующими инвазивными методами коррекции рубцов постакне, то есть, в 22 (52,3%;42) против 16 (33,3%;48) случаев. Кроме того, в 3,7 раза чаще наблюдалась типичная форма ГР, которая была выявлена в 10 (23,8%;42) против 3 (6,3%;48) случаев.

Были выявлены морфологические особенности при различных клинических проявлениях рубцов кожи при различных локализациях СПА.

Из 30 пациентов с локализацией СПА на кожи лица у 16 (53,3%;30) пациентов были выявлены морфологические признаки фиброзно-измененной дермы (ФИД), у 8 (26,7%;30) – типичная форма ГР, у 6 (20,0%;30) – узловая форма ГР (таблица 3.5)

**Таблица 3.5. - Гистологические типы рубцов кожи, локализирующихся на коже лица (n=30)**

<b>Гистопатологическая особенность рубцов</b>	<b>АР (n=10)</b>	<b>ГР (n=10)</b>	<b>КР (n=10)</b>	<b>Всего (n=30)</b>
Фиброзно-измененная ткань	10 (100%)	4 (40%)	2 (20%)	16 (53%)
Типичная форма гипертрофического рубца	0	6 (60%)	2 (20%)	8 (27%)
Узловая форма гипертрофического рубца	0	0	6 (60%)	6 (20%)
Узлы II типа	0	0	0	0

Как видно из таблицы 3.5 АР в 100% случаях были представлены гистологическими признаками ФИД, а ГР в 6 (60,0%;10) случаях характеризовались типичной формой ГР, а в остальных 4 (40,0%;10) случаях были представлены ФИД. При исследовании келоидных рубцов ни в одном случае не было выявлено узлов II типа, но они характеризовались наличием в 6 (60,0%;10) случаях узловой формы ГР. Кроме того, в 2 (20,0%;10) случаях в зоне клинического келоидного рубца была выявлена ФИД, а в 2 (20,0%;10) случаях – типичная форма ГР.

При изучении гистологических проявлений рубцов кожи у пациентов с СПА на коже груди было выявлено, что в 12 (40,0%;30) случаях они были представлены ФИД, в 2 (6,7%;30) – типичной формой ГР, в 7 (23,3%;30) – узловой формой ГР, в 9 (30,0%;30) – узлами II типа (таблица 3.6)

**Таблица 3.6. - Гистологические типы рубцов кожи, локализирующихся на коже груди (n=30)**

<b>Гистопатологическая особенность рубцов</b>	<b>АР (n=10)</b>	<b>ГР (n=10)</b>	<b>КР (n=10)</b>	<b>Всего (n=30)</b>
Фиброзно-измененная ткань	10 (100%)	2 (20%)	0	12 (40%)
Типичная форма гипертрофического рубца	0	2 (20%)	0	2 (7%)
Узловая форма гипертрофического рубца	0	3 (30%)	4 (40%)	7 (23%)
Узлы II типа	0	3 (30%)	6 (60%)	9 (30%)

Как видно из таблицы 3.6 при локализации СПА на коже груди АР в 100% случаях были представлены ФИД, а ГР в 3 (30,0%;10) случаях были представлены узловой формой ГР и узлами II типа. Кроме того, ГР в 2 (20,0%;10) случаях были представлены ФИД и в 2 (20,0%;10) случаях – типичной формой ГР. При локализации СПА на коже груди КР в 6 (60,0%;10) случаях были представлены узлами II типа и в 4 (40,0%;10) случаях узловой формой ГР. При данной локализации СПА при КР не было выявлено морфологических признаков ФИД и типичной формы ГР.

При локализации СПА на коже спины рубцы кожи в 10 (33,3%;30) случаях были представлены признаками ФИД, в 11 (36,7%;30) - узловой формой ГР. В 6 (20,0%;30) случаях рубцы СПА характеризовались узлами II типа и в 3 (10,0%;30) – типичной формой гипертрофического рубца.

Было выявлено, что признаки ФИД при локализации СПА на коже спины были выявлены только в зоне АР, в то время, как при ГР и КР они не были выявлены ни в одном случае. Типичная форма ГР была выявлена только в 3

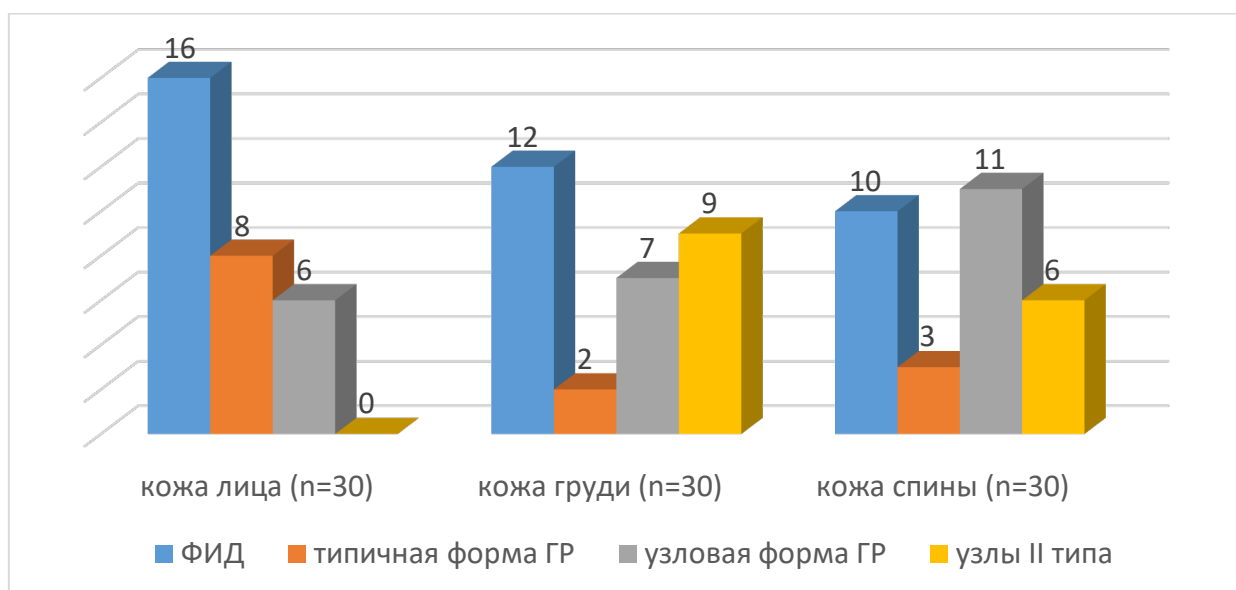
(30,0%;10) случаях при наличии гипертрофических рубцов, а узловая форма ГР была выявлена в 4 (40,0%;10) случаях у пациентов с наличием ГР и в 7 (70,0%;10) – с КР (таблица 3.7)

**Таблица 3.7. - Гистологические типы рубцов кожи, локализирующихся на коже спины (n=30)**

Гистопатологическая особенность рубцов	АР (n=10)	ГР (n=10)	КР (n=10)	Всего (n=30)
Фиброзно-измененная ткань	10 (100%)	0	0	10 (33%)
Типичная форма гипертрофического рубца	0	3 (30%)	0	3 (10%)
Узловая форма гипертрофического рубца	0	4 (40%)	7 (70%)	11 (37%)
Узлы II типа	0	3 (30%)	3 (30%)	6 (20%)

Как видно из таблицы 3.7 узлы II типа выявлялись как при ГР (3 (300%;10) случая), так и при КР (3 (300%;10) случая). Узловая форма ГР в 1,8 раза чаще наблюдалась при КР (7 (70,0%;10) против 4 (40,0%;10) случаев).

Анализ полученных результатов исследования показал, что у пациентов с СПА имеются особенности гистологических характеристик рубцов в зависимости от их локализации (рисунок 3.25)



**Рисунок 3.25. - Гистологические формы рубцов в зависимости от локализации СПА.**

Как видно из рисунка 3.25, на коже лица ФИД наблюдается в 1,3 раза чаще, чем на коже груди, то есть в 16 (53,3%;30) против 12 (40,0%;30) случаев и в 1,6 раза чаще, чем на коже спины, то есть в 16 (53,3%;30) против 10 (33,3%;30) случаев

Кроме того, на коже лица в 2,7 раза чаще, чем на коже груди и в 4 раза чаще, чем на коже спины наблюдались типичные формы ГР, то есть в 8 (26,7%;30) против 3 (10,0%;30) случаев в 8 (26,7%;30) против 2 (6,7%;30) случаев.

Однако, на коже груди и спины рубцы кожи чаще характеризовались тяжелыми морфологическими характеристиками рубцов, по сравнению с локализацией СПА на коже лица. Так, узловая форма ГР в 11 (36,7%;30) случаях выявлялась на коже спины, что в 1,6 раза чаще, чем 7 (23,3%;30) пациентов с узловой формой ГР, выявленных на коже груди и в 1,8 раза чаще, по сравнению с узловой формой ГР, выявленных у 6 (20,0%;30) пациентов с локализацией СПА на коже лица. Кроме того, на коже лица ни в одном случае не выявлялись узлы II типа, а на коже груди они наблюдались в 1,5 раза чаще, чем на коже спины, то есть в 9 (30,0%;30) против 6 (20,0%;30) случаев.

То есть, ФИД в 1,3 раза чаще наблюдается при их локализации на коже лица, чем на коже груди (16 (53,3%;90) против 12 (40,0%;90) случаев) и в 4,8 раза чаще, чем при локализации на коже спины (16 (53,3%;90) против 10 (11,1%;90) случаев). Тяжелый вид ГР в виде узловой формы в 1,5 раза чаще встречается у пациентов с локализацией СПА на коже спины, чем на коже груди 11 (12,2%;90) против 7 (7,7%;90) случаев), и в 1,8 раза чаще, чем на коже лица (12,2%;90) против 6 (6,7%;90) случаев).

Таким образом, наиболее благоприятные морфологические признаки рубцов постакне, представленные в виде ФИД и типичной формы ГР выявлены на коже лица в в 1,7 раза чаще, чем на коже груди (24/30;80,0% против 14/46,6%;30) и в 1,8 раза чаще, чем на коже спины (24/30;80,0% против 13/43,3%;30). При этом, тяжелые морфологические признаки рубцов постакне в виде узловой формы ГР и узлов II типа на коже спины и груди чаще

наблюдаются соответственно в 17/56,6%;30 и в 16/53,3%;30 случаях, то есть в 2,8 и в 2,7 раза чаще, чем они выявляются на коже лица (6/20,0%;30 случаев)

У пациентов с предшествующими инвазивными методами коррекции в 3 раза чаще, чем у пациентов с предшествующей не инвазивной терапией СПА встречается узловатая форма ГР (19 (39,6%;48) против 5(12,0%;42) случаев) и в 1,7 раза чаще выявляются узлы II типа (10 (20,8%;48) против 5 (12,0%;42) случаев). Кроме того, применение не инвазивных методов предшествующей терапии в 1,6 раза чаще сопровождается формированием наиболее благоприятной регенерацией ткани (ФИД), чем у пациентов, с предшествующими инвазивными методами коррекции рубцов постакне (22 (52,3%;42) против 16 (33,3%;48) случаев).

### **3.3. Изменения иммунных показателей у пациентов с симптомокомплексом постакне**

Исследование показателей клеточного и гуморального звена было проведено у 95 пациентов с разными степенями СПА (20 - легкая, 25 слабая, 25 –средняя, 25 –выраженная). Оценка иммунного статуса у пациентов с СПА проводилась с целью выявления нарушенного звена иммунной системы при различных степенях тяжести СПА, а также с целью последующей их оценки с иммунными показателями, проведенными после лечения. Полученные данные сравнивали с результатами иммунограммы 20 здоровых лиц, рандомизированных по полу и возрасту, составивших контрольную группу.

Нарушения иммунного статуса было выявлено у 49 (51,6%;95) пациентов с СПА, из которых 22 (44,9%;49) – с выраженной степенью тяжести СПА, 18 (36,7%;49) – со средней степенью тяжести СПА и 9 (18,4%;49) – со слабой степенью тяжести СПА.

Выявленные отклонения иммунологических показателей указывали на наличие хронического воспалительного процесса, что проявлялось снижением показателя CD<sub>3</sub>, который оказался ниже, чем в контрольной группе (66,9±2,4%) у пациентов со средней и выраженной степенью СПА и составил соответственно, 58,4±2,0% и 56,4±2,0%. у пациентов с легкой и слабой

степенью СПА показатель CD<sub>3</sub> не отличался от контрольной группы. В группе пациентов со средней и выраженной степенью СПА наблюдалось снижение показателя CD<sub>4</sub> соответственно до 38,0±1,4% и 37,5±1,8%, то есть ниже по сравнению с контрольной группой 38,9±1,5%. На фоне снижения показателя CD<sub>4</sub> у пациентов со средней и выраженной степенью СПА наблюдалось повышение показателя CD<sub>8</sub>, что указывало на супрессию иммунного ответа. (таблица 3.8)

**Таблица 3.8. - Иммунологические показатели у пациентов с различными степенями тяжести СПА**

Показатель	Контр-я группа (n=20)	Легкая степень (n=20)	Слабая степень (n=25)	Средняя степень (n=25)	Выражен. степень (n=25)	p
CD <sub>3</sub> (%)	66,9±2,4	66,7±2,0	66,4±1,8	58,4±2,0	56,4±2,0	<0,05
CD <sub>4</sub> (%)	38,9±1,5	38,5±1,8	38,3±1,2	38,0±1,4	37,5±1,8	>0,05
CD <sub>8</sub> (%)	19,7±2,0	19,3±1,5	20,1±1,3	21,1±1,2	22,0±1,5	>0,05
ИРИ (CD <sub>4</sub> /CD <sub>8</sub> )	1,98±0,1 8	1,99±0,19	1,91±0,18	1,80±0,15	1,71±0,16	>0,05
CD <sub>20</sub> (%)	21,2±1,5	21,4±1,8	21,2±1,2	21,8±1,4	22,9±1,8	>0,05
Ig M (г/л)	1,6±0,11	1,7±0,12	1,26±0,09	1,96±0,01	1,12±0,07	<0,05
IgG (г/л)	9,7±0,44	9,7 ±0,26	9,5 ±0,23	10,8±0,26	12,5 ±0,25	<0,05

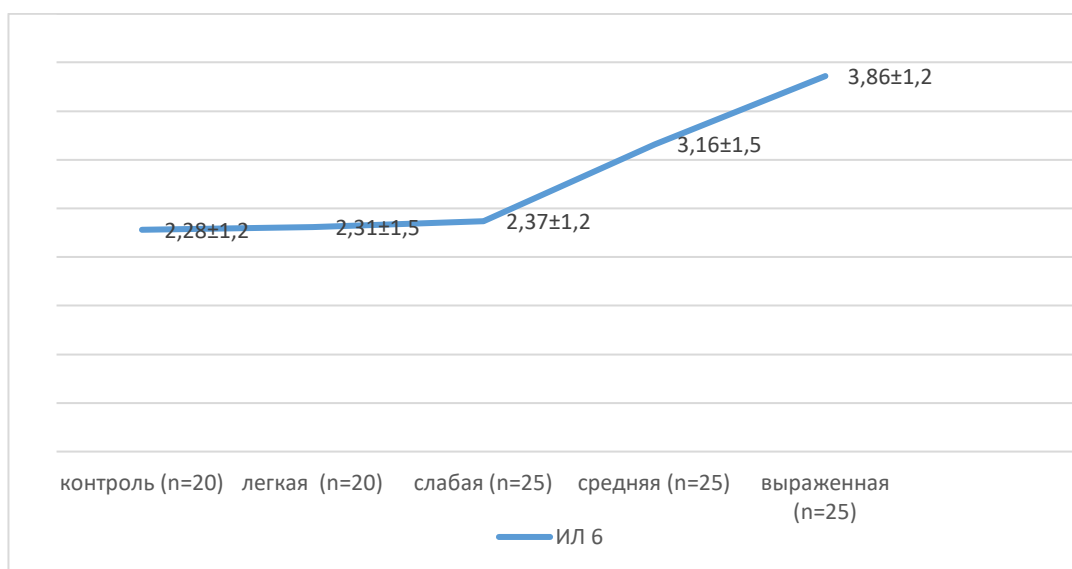
Примечание: p – статистическая значимость различия показателей между группами (по Н-критерию Крускала-Уоллиса)

Как видно из таблицы 3.8., в результате снижения показателя CD<sub>4</sub> и повышения CD<sub>8</sub> у этих пациентов наблюдалось снижение ИРИ соответственно до 1,8±1,5% и 1,7±1,5%. О нарушении гуморального иммунитета свидетельствовало повышение показателя CD<sub>20</sub> у пациентов с выраженной степенью СПА, который был выше контрольной группы (21,2±1,5%) и составил 22,9±1,8%. На фоне повышения показателя CD<sub>20</sub>, во всех группах обследованных пациентов наблюдалось снижение содержания Ig M, причем наиболее значительные отклонения наблюдались у пациентов с выраженной степенью СПА, что указывало на наличие в организме инфекционного процесса и снижение иммунитета. Кроме того, в данной группе пациентов было

выявлено повышение уровня IgG в 1,3 раза по сравнению с контрольной группой ( $12,5 \pm 0,16$  г/л против  $9,7 \pm 0,74$  г/л), что указывало на наличие в организме хронического, рецидивирующего воспалительного процесса.

Содержание провоспалительного интерлейкина -6, было повышенным у 43 (45,2%;95) пациентов с СПА, из которых 22 (51,1%;43) случая составили пациенты с выраженной степенью тяжести СПА, 18 (41,9%;43) – со средней степенью тяжести СПА и 3 (7,0%;43) – со слабой степенью СПА.

Было изучено содержания провоспалительного интерлейкина 6 в крови пациентов с разными степенями тяжести СПА (рисунок 3.26)



**Рисунок 3.26. - Содержание интерлейкина - 6 (пг/мл) в зависимости от степени тяжести СПА**

Как видно из рисунка 3.26, значительное повышение содержания ИЛ-6 наблюдалось у пациентов со средней и выраженной степенью тяжести СПА, а у пациентов с легкой и слабой степенью показатель ИЛ-6 был незначительно отличался от контрольной группы. У пациентов со средней степенью тяжести СПА содержание ИЛ-6 было выше по сравнению с контрольной группой соответственно в 1,4 ( $3,16 \pm 0,25$  пг/мл против  $2,28 \pm 0,19$  пг/мл), а у пациентов с выраженной степенью тяжести ИЛ-6 в 1,7 раза ( $3,86 \pm 2,3$  пг/мл против  $2,28 \pm 1,5$  пг/мл), что указывало на острую фазу воспалительного процесса у этих пациентов.

В результате изучения иммунологических показателей у пациентов с СПА были особенности нарушений в зависимости от предшествующей инвазивной и не инвазивной терапии

**Таблица 3.9. - Иммунологические показатели у пациентов с СПА в зависимости от метода предшествующей терапии (n=95)**

Показатель	Контрольная группа (n=20)	Инвазивные методы (n=53)	Неинвазивные методы (n=42)	p
CD <sub>3</sub> (%)	66,9±2,4	57,7±2,0 p <sub>1</sub> <0,05	65,9±2,8 p <sub>1</sub> >0,05 p <sub>2</sub> <0,05	<0,05
CD <sub>4</sub> (%)	38,9±1,5	37,3±1,8	37,8±1,2	>0,05
CD <sub>8</sub> (%)	19,7±2,0	18,7±1,5	20,1±1,3	>0,05
ИРИ (CD <sub>4</sub> /CD <sub>8</sub> )	1,98±0,18	1,99±1,5	1,88±1,2	>0,05
CD <sub>20</sub> (%)	21,2±1,5	22,9±1,8	21,2±1,2	>0,05
Ig M (г/л)	1,6±0,2	1,4±0,1	1,6±0,1	>0,05
IgG (г/л)	9,7±0,74	12,5 ±0,6 p <sub>1</sub> <0,05	9,5±0,46 p <sub>1</sub> >0,05 p <sub>2</sub> <0,05	<0,05

Примечание: p – статистическая значимость различия показателей между группами (по Н-критерию Крускала-Уоллиса); p<sub>1</sub> – при сравнении с контрольной группой, p<sub>2</sub> – при сравнении с группой пациентов с инвазивными методами (по U-критерию Манна-Уитни)

Как видно из таблицы 3.9, иммунологические показатели клеточного и гуморального иммунитета были нарушены как в группе пациентов с предшествующей инвазивной, так и не инвазивной терапии. Однако, у пациентов с ранее применявшими инвазивные методы коррекции СПА показатель CD<sub>3</sub> был в 1,2 раза ниже по сравнению с контрольной группой (57,7±2,0 против 66,9±2,4%), а в группе пациентов, применявших не инвазивные методы данный показатель составил 65,9±1,8. Показатель ИРИ в группе пациентов с предшествующей инвазивной терапии составил 1,99±1,5%, за счет снижения показателя CD<sub>8</sub> до 18,7±1,5% и снижения показателя CD<sub>4</sub> до 37,3±1,8%, что указывало на склонность организма к гиперактивности иммунной системы. В то же время, у пациентов с предшествующими не инвазивными методами коррекции СПА, наблюдалось повышения показателя

CD<sub>8</sub> по сравнению с контрольными значениями (19,7±2,0%). В связи с этим, показатель ИРИ составил 1,88±1,2%, то есть оказался ниже контрольных значений (1,98±2,0%).

Было изучено содержания ИЛ-6 в зависимости от предшествующего метода коррекции СПА (таблица 3.10)

**Таблица 3.10. - Содержание интерлейкина -6 в крови в зависимости от предшествующего метода коррекции СПА**

Группа	ИЛ-6 (пг/мл)
Контрольная группа (n=20)	2,28±0,19
Инвазивные методы (n=53)	4,12±0,38 p <sub>1</sub> <0,01
Неинвазивные методы (n=42)	3,43±0,32 p <sub>1</sub> <0,05 p <sub>2</sub> <0,05
p	<0,01

Примечание: p – статистическая значимость различия показателей между группами (по Н-критерию Крускала-Уоллиса); p<sub>1</sub> – при сравнении с контрольной группой, p<sub>2</sub> – при сравнении с группой пациентов с инвазивными методами (по U-критерию Манна-Уитни)

Как видно из таблицы 3.10, у пациентов с инвазивными методами коррекции показатель ИЛ-6 был выше, по сравнению с пациентами с предшествующими не инвазивными методами коррекции. В группе пациентов, ранее получавших инвазивные методы коррекции СПА содержание ИЛ-6 было в 1,5 раза выше, по сравнению с контрольными значениями, то есть составило 4,12±1,5 пг/мл против 2,8±1,2 пг/мл (p<0,01). При этом, в группе пациентов, ранее принимавших не инвазивные методы исследования содержание ИЛ-6 хотя и было в 1,2 раза выше по сравнению с данным показателем в контрольной группе (3,43±1,2 пг/мл против 2,8±1,2 пг/мл, p<0,05), однако оказалось в 1,2 раза ниже по сравнению с содержанием ИЛ-6 в группе пациентов, ранее принимавших инвазивные методы коррекции СПА (3,43±1,2 пг/мл против 4,12±1,5 пг/мл, p<0,05).

Из 43 пациентов с повышенным содержанием ИЛ-6, в 28 (65,1%;43) случаях предшествующая терапия СПА проводилась методами инвазивной коррекции, а в 15 (34,9%; 43) случаях – не инвазивными методами коррекции.

Таким образом, у 49 (51,6%;95) пациентов с СПА были выявлены наиболее значимые изменения показателей иммунограммы, причем у пациентов с выраженной степенью СПА они наблюдались в 1,2 раза чаще, чем у пациентов со средней степенью тяжести (22 (44,9%;49) против 18 (36,7%;49)) и в 2,4 раза чаще, чем у пациентов со слабой степенью тяжести СПА (22 (44,9%;49) против 9 (18,4%;49)). Кроме того, у 43 (45,2%;95) пациентов с СПА было выявлено повышение содержания ИЛ-6, причем 22 (51,1%;43) случая составили пациенты с выраженной степенью тяжести СПА, 18 (41,9%;43) – со средней степенью тяжести СПА и 3 (7,0%;43) – со слабой степенью СПА.

Из 49 пациентов с нарушением иммунных показателей в 32 (65,3%;49) случаях предшествующая наружная терапия заключалась в применении инъекционных, то есть, инвазивных методов коррекции СПА (мезотерапии и биоревитализации), а в 17 (34,7%;49) случаях – в применении не инъекционных, то есть, не инвазивных методов коррекции СПА. Повышение содержания ИЛ-6 также в 1,9 раза чаще наблюдалось у пациентов с предшествующим применением инвазивных методов коррекции, по сравнению с пациентами, использовавшими не инвазивные методы, то есть в 28 (65,1%;43) против 15 (34,9%; 43) случаев. Такие изменения могут быть связаны с тем, что использование инвазивных методов коррекции сопровождается травматизацией очагов поражения и становится пусковым механизмом нарушений иммунного статуса.

#### Глава 4. Результаты терапии пациентов с симптомокомплексом постакне

С целью сравнительной оценки эффективности лечения пациентов с СПА методами мезотерапии и ультрафонофореза было обследовано 90 пациентов, которые были разделены на две сравниваемые группы: в первую группу вошли 40 пациентов, которым в очаги поражения вводили гиалуроновую кислоту методом мезотерапии, а во вторую группу были включены 50 пациентов, которым введение гиалуроновой кислоты в очаги поражения вводилось методом ультрафонофореза. В первой группе пациентов гиалуроновую кислоту вводили интрадермально: трассирующим методом при гипертрофических рубцах; туннельным – при келоидных; веерным – при атрофических рубцах. Суммарная доза составляла 0,5 мл. Процедуры проводили чередованием применения папульной и ретроградно-линейной техники на площади 70×70 мм. Всего проводили 5 инъекций с периодичностью раз в 2 недели.

Во второй группе введение гиалуроновой кислоты методом ультрафонофореза проводилось в режиме непрерывной генерации, прямым контактом вибратора по подвижной методике в дозе 0,6-0,8 Вт./кВ.см, длительность процедуры 5-10 мин, ежедневно, на курс 15 процедур.

Результаты оценивались по терапевтическому эффекту с использованием шкалы оценки рубцов Goodman G.J. путем сравнения данных на исходном уровне и после первого и третьего курсов лечения (то есть, через месяц и через 3 месяца) по следующим критериям:

- выраженное улучшение (регресс патологических рубцов, уменьшение милиумов, атером и дисхромий более чем на 75%);
- удовлетворительное (регресс на 50%–74%);
- легкое (регресс на 25%–49%);
- отсутствие улучшения (регресс менее чем на 25%).

Во всех обследуемых группах наблюдались пациенты с разными степенями тяжести СПА. В I группе пациентов через месяц после проведенной терапии восстановился только показатель температуры в очагах поражения на

фоне значительного снижения показателей изъязвления, зуда и прогрессирования рубцов. (таблица 4.1)

**Таблица 4.1. - Клиническая эффективность терапии рубцов постакне через месяц и через 3 месяца (баллы)**

Признак	I группа (n=40)				II группа (n=50)			
	До лечения	Через 1 мес	Через 3 мес	p	До лечения	Через 1 мес	Через 3 мес	p
Высота рубца	3,58 ± 0,12	3,17 ± 0,15	2,74 ± 0,25	<0,01	3,52 ± 0,13	3,07 ± 0,12	2,01 ± 0,12	<0,001
Равномерн рубца	2,84 ± 0,11	2,25 ± 0,12	1,55 ± 0,21	<0,001	2,73 ± 0,12	2,04 ± 0,15	1,02 ± 0,21	<0,001
Васкуляр рубца	2,61 ± 0,13	1,19 ± 0,13	1,01 ± 0,13	<0,001	2,58 ± 0,14	2,05 ± 0,13	0	<0,001
Изъязвл.	2,21 ± 0,24	1,32 ± 0,12	0,24 ± 0,12	<0,001	2,24 ± 0,19	0	0	
Темп-ра рубца	1,44 ± 0,11	0	0		1,42 ± 0,12	0	0	
Зуд, боль	3,14 ± 0,18	1,11 ± 0,02	0	<0,001	3,12 ± 0,16	1,46 ± 0,12	0,88 ± 0,01	<0,001
Прогрессирование	2,48 ± 0,21	1,01 ± 0,14	0	<0,001	2,45 ± 0,19	0	0	
Общий показатель	18,31 ± 1,12	10,05 ± 1,11	5,54 ± 1,12	<0,001	18,29 ± 1,14	8,62 ± 1,12	3,91 ± 1,12	<0,001

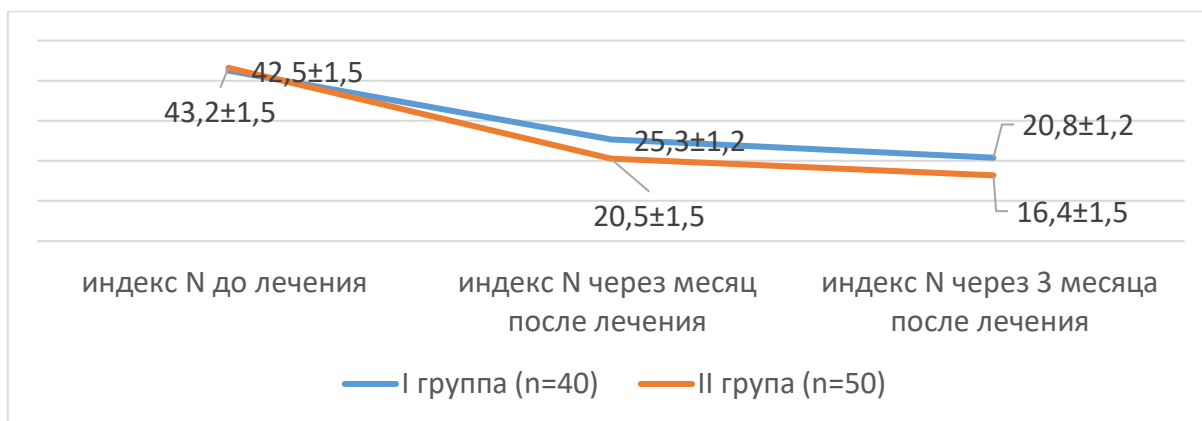
Примечание: p – статистическая значимость изменения показателей в динамике (ANOVA Фридмана); \*p<0,05, \*\*p<0,01, \*\*\*p<0,001 – при сравнении с таковыми показателями в I группе (по U-критерию Манна-Уитни)

Как видно из таблицы 4.1, у пациентов II группы через месяц после проведенной терапии наблюдалось восстановление трех показателей (изъязвление, температура и прогрессирование рубца). Общий показатель шкалы клинических симптомов снизился у пациентов I группы снизился по сравнению с исходным значением в 1,8 раза (10,05±1,11 против 18,31±1,12 баллов), в то время как во II группе он снизился в 2 раза (8,62±1,12 против 18,31±1,12 баллов). Через три месяца после проведенной терапии у пациентов I группы наблюдалось восстановление трех показателей шкалы клинических симптомов (температура, зуд и прогрессирование образования рубцов), а во II группе кроме этих показателей восстановилась васкуляризация в очагах поражения. Через три месяца после проведенной терапии общий показатель

клинических симптомов во II группе снизился в 1,4 раза по сравнению с I группой, то есть составил  $3,91 \pm 1,12$  против  $5,54 \pm 1,12$  баллов.

То есть, в I группе пациентов через три месяца после проведенной терапии наблюдался регресс патологических рубцов на 70,0% по сравнению с исходным состоянием ( $5,54 \pm 1,12$  против  $18,31 \pm 1,12$  баллов), что указывало на удовлетворительное улучшение клинических симптомов, а во II группе – на 78,6% ( $18,31 \pm 1,12$  против  $3,91 \pm 1,12$  баллов, что указывало на выраженное улучшение клинических симптомов. Таким образом, применение ультрафонофореза гиалуроновой кислоты по сравнению с мезотерапией улучшает клинические симптомы рубцов постакне в 1,4 раза ( $3,91 \pm 1,12$  против  $5,54 \pm 1,12$  баллов)

В результате проведенной терапии кроме снижения общего показателя рубцов постакне, наблюдалась динамика уменьшения и других симптомов постакне, таких как эритема, пигментация, милиумы и атеромы, что выражалось в уменьшении индекса выраженности тяжести СПА (рисунок 4.1)



**Рисунок 4.1. - Динамика снижения индекса N в сравниваемых группах**

Как видно из рисунка 4.1, в обеих сравниваемых группах наблюдалось снижение индекса N по сравнению с исходным значением. Однако, в группе пациентов, получавших ультрафонофорез с гиалуроновой кислотой данный были выявлены наиболее выраженные изменения. Так, по сравнению с исходным показателем N у пациентов I группы через месяц после проведенной

терапии снизился в 1,7 раза ( $42,5 \pm 1,2$  против  $23,5 \pm 1,2$  баллов), в то время как во II группе показатель N снизился в 2 раза ( $43,2 \pm 1,5$  против  $20,5 \pm 1,5$  баллов).

Таким образом, была выявлена клиническая эффективность сравниваемых методов терапии СПА, которая показала, что у пациентов, применявших гиалуроновую кислоту методов ультрафонофореза были выявлены лучшие результаты, чем у пациентов, применявших гиалуроновую кислоту методом мезотерапии (таблица 4.2)

**Таблица 4.2. – Клиническая эффективность терапии СПА в сравниваемых группах**

Критерий	I группа (n=40)		II группа (n=50)		p
	абс	%	абс	%	
выраженное улучшение	15	38%	24	48%	<0,05
удовлетворительное улучшение	11	28%	16	32%	>0,05
легкое улучшение	10	25%	6	12%	<0,05*
отсутствие улучшения	4	10%	4	8%	>0,05**

Примечание: p – статистическая значимость различия показателей между группами (по критерию  $\chi^2$ , \*с поправкой Йетса, \*\*по точному критерию Фишера)

Как видно из таблицы 4.2, у пациентов II группы выраженное улучшение, то есть регресс симптомов СПА более чем на 75,0%, который наблюдался в 1,3 раза чаще, чем у пациентов I группы, то есть в 24 (48,0%;50) против 15 (37,5%;40) случаев. Кроме того, во II группе пациентов в 1,2 раза чаще было выявлено удовлетворительное улучшение, что наблюдалось в 16 (32,0% против 11 (27,5%) случаев. Сравнительная оценка результатов терапии показала, что в результате введения гиалуроновой кислоты методов мезотерапии в 1,2 раза чаще наблюдалось отсутствие улучшения, которое было выявлено в I группе в 4 (10,0%;40) случаях, а во II группе – в 4 (8,0%;50) случаях.

Помимо клинического эффекта в сравниваемых группах было изучено влияние проведенной терапии на ФПК. Улучшение показателей ФПК

наблюдалось в обеих группах пациентов, однако во II группе были выявлены более выраженные улучшения параметров кожи. Так, жирность кожи (O), снизилась по сравнению с исходным показателем в 3,4 раза и составила  $14,4 \pm 1,4$  против  $49,2 \pm 5,2\%$ . В то время как в I группе данный показатель снизился лишь в 1,5 раза и составил  $33,2 \pm 1,2$  против  $49,2 \pm 5,2\%$  (таблица 4.3)

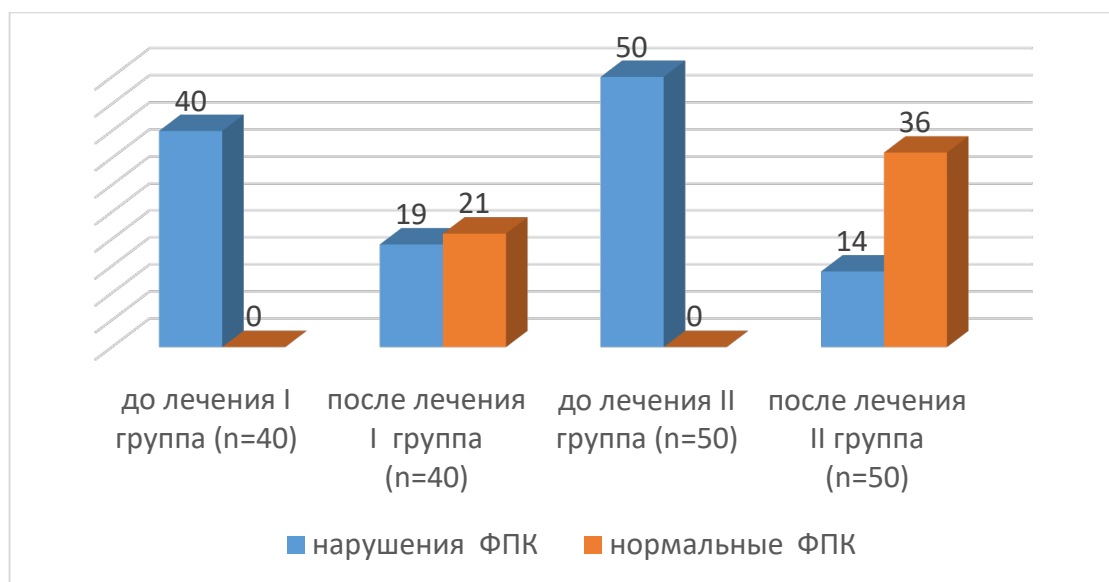
**Таблица 4.3. - Функциональные параметры кожи у пациентов с СПА в группах сравнения до и после лечения**

<b>ФПК</b>	<b>O</b>	<b>M</b>	<b>CF</b>	<b>S</b>	<b>P</b>
<b>Норма (%)</b>	13-37	75-100	78-100	16-68	14-58
<b>I группа (n=40)</b>					
До лечения	$49,2 \pm 5,2$	$34,3 \pm 1,2$	$12,8 \pm 0,1$	$84,2 \pm 1,3$	$94,5 \pm 2,8$
После лечения	$33,2 \pm 1,2$	$63,4 \pm 3,4$	$53,7 \pm 3,2$	$62,7 \pm 1,7$	$69,3 \pm 4,2$
p	<0,001	<0,001	<0,001	<0,001	<0,001
<b>II группа (n=50)</b>					
До лечения	$49,4 \pm 5,1$	$34,2 \pm 1,4$	$12,7 \pm 0,2$	$84,4 \pm 1,2$	$94,2 \pm 3,1$
После лечения	$14,4 \pm 1,4^*$	$79,7 \pm 4,2^*$	$82,8 \pm 4,9^*$	$29,9 \pm 1,5^*$	$44,5 \pm 3,2^*$
p	<0,001	<0,001	<0,001	<0,001	<0,001

Примечание: p – статистическая значимость различия показателей до и после лечения (по Т-критерию Вилкоксона); \*p<0,05 – при сравнении с таковыми показателями в I группе (по U-критерию Манна-Уитни)

Как видно из таблицы 4.3, восстановление влажности кожи (M), которая в группе пациентов II группы улучшилась по сравнению с I группой в 1,3 раза, то есть составила  $79,7 \pm 1,2\%$  против  $63,4 \pm 1,4\%$ . Восстановление состояния коллагена в очагах поражения во II группе улучшилось в 1,5 раза по сравнению с данным показателем в I группе пациентов ( $82,8 \pm 0,9\%$  против  $53,7 \pm 1,2\%$ ). Если до начала лечения у пациентов обеих групп отмечалась повышенная чувствительность кожи в очагах поражения, что соответствовало показателю S =  $84,2 \pm 1,3\%$ , то после проведенного лечения наиболее выраженное восстановление чувствительности наблюдалось в группе пациентов, применявших ультрафонофорез с гиалуроновой кислотой. В этой группе пациентов S составил  $29,9 \pm 1,5\%$ , то есть был ниже, чем у пациентов I группы

( $62,7 \pm 1,7\%$ ) в 2 раза. Устранение гиперпигментных пятен отразилось на показателе (Р) пигментации, который во II группе был ниже, чем в I группе в 1,6 раза ( $44,5 \pm 3,2\%$  против  $69,3 \pm 4,2\%$ ), то есть соответствовал пределам нормальных значений (14-58%). Выявленные улучшения показателей чаще наблюдались в группе пациентов, которым введение гиалуроновой кислоты проводилось методом ультрафонофореза (рисунок 4.2.)



**Рисунок 4.2. - Восстановление ФПК у пациентов сравниваемых групп до и после лечения**

Как видно из рисунка 4.2. число пациентов II группы с нарушениями ФПК уменьшилось от 50 (100%;50) до 14 (28,0%;50), то есть уменьшилось в 3,6 раза. В I группе пациентов число пациентов с нарушенными показателями ФПК уменьшилось лишь в 2 раза и составило 40 (100%;40) против 19 (47,5%;40) случаев. То есть, ультрафонофорез с гиалуроновой кислотой оказал положительный эффект на ФПК и в 1,4 раза чаще, чем применение мезотерапии с гиалуроновой кислотой привел к восстановлению параметров кожи (36 (72,0%;50) против 21 (52,5%;40) случаев).

Было выявлено, что введение гиалуроновой кислоты методом мезотерапии и ультрафонофореза повлияло на показатели иммунного статуса у пациентов с СПА, однако, при использовании ультрафонофореза они были наиболее выражены, чем при использовании мезотерапии (таблица 4.4.)

**Таблица 4.4. - Динамика показателей иммунного статуса у пациентов с СПА**

Показатель	Контрольн ая группа (n=20)	Исходные значения	После лечения		
			I группа (n=40)	II группа (n=50)	
CD <sub>3</sub> (%)	66,9±2,4	57,7±2,0	58,5±1,8	64,5±1,8**	<0,05
CD <sub>4</sub> (%)	38,9±1,5	37,3±1,8	37,9±1,2	38,2±1,2	>0,05
CD <sub>8</sub> (%)	19,7±2,0	18,7±1,5	18,9±1,3	19,3±1,3	>0,05
ИРИ (CD <sub>4</sub> /CD <sub>8</sub> )	1,9±2,0	2,0±1,5	2,0±1,2	1,9±2,0	>0,05
CD <sub>20</sub> (%)	21,2±1,5	22,9±1,8	22,2±1,2	21,2±1,5	>0,05
Ig M (г/л)	1,6±0,2	1,4±0,01	1,6±0,01	1,6±0,01	>0,05
IgG (г/л)	9,7±0,74	12,5 ±0,16	10,2 ±0,16	9,5 ±0,16	<0,05

Примечание: p – статистическая значимость различия показателей между всеми группами (по H-критерию Крускала-Уоллиса); \*p<0,05, \*\*p<0,01 – при сравнении с исходными значениями (по T-критерию Вилкоксона)

Как видно из таблицы 4.4., после проведенной терапии во II группе пациентов произошли наиболее значимые улучшения показателей клеточного и гуморального иммунитета, что выразилось в повышении показателя CD<sub>3</sub> до 64,5±1,8% по сравнению с исходным значением (57,7±2,0%). При этом, в I группе пациентов данный показатель составил 58,5±1,8%, то есть незначительно увеличился по сравнению с исходным значением (57,7±2,0%). В связи с тем, что во II группе пациентов показатель CD<sub>4</sub> увеличился до 38,2±1,2% по сравнению с исходным показателем 37,3±1,8%, а показатель CD<sub>8</sub> снизился до 19,3±1,3, то показатель ИРИ также увеличился достиг нормальных значений (1,9±2,0). Однако, в I группе пациентов показатель ИРИ составил 2,0±1,2, то есть, не достиг значений контрольной группы (1,9±2,0).

На восстановление гуморального иммунитета указывало снижение показателя CD<sub>20</sub> во II группе по сравнению с исходными значениями, то есть 21,2±1,5% против 22,9±1,8%, в то время как в I группе данный показатель

незначительно отличался от исходного показателя и составил  $22,2 \pm 1,2\%$ . На фоне снижения показателя  $CD_{20}$ , у пациентов II группы наблюдалось снижение IgG по сравнению с исходным значением ( $12,5 \pm 0,16\%$ ) до  $9,5 \pm 0,16\%$ , то есть в 1,3 раза, а в группе пациентов I группы уровень IgG снизился в 1,2 раза по сравнению с исходным показателем ( $10,2 \pm 0,16\%$  против  $12,5 \pm 0,16\%$ )

В сравниваемых группах было проанализировано уменьшение содержания провоспалительного ИЛ-6 (таблица 4.5.)

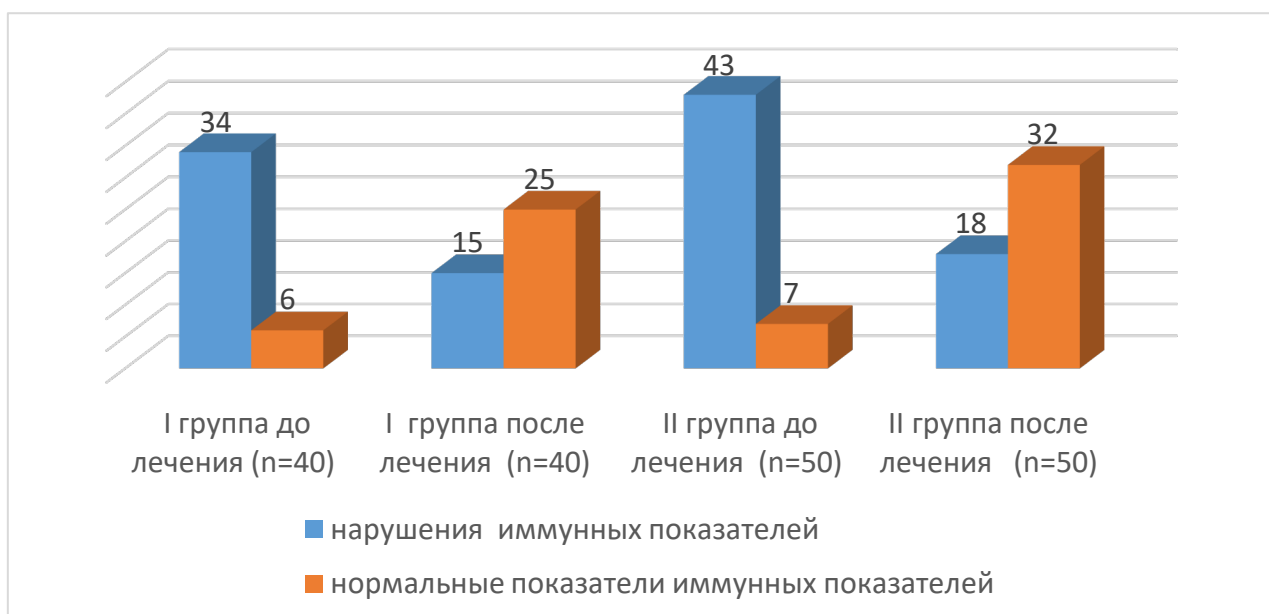**Таблица 4.5. - Содержание интерлейкина -6 в крови у пациентов с СПА до и после лечения**

Группа	ИЛ-6 (пг/л)
<b>I группа (n=40)</b>	
До лечения	$4,12 \pm 0,5$
После лечения	$3,37 \pm 0,4$
p	$<0,05$
<b>II группа (n=50)</b>	
До лечения	$4,15 \pm 0,5$
После лечения	$3,01 \pm 0,3$
p	$<0,05$

Примечание: p – статистическая значимость различия показателей до и после лечения (по T-критерию Вилкоксона); \* $p < 0,05$  – при сравнении с таковыми показателями в I группе (по U-критерию Манна-Уитни)

Как видно из таблицы 4.5, во II группе содержание ИЛ-6 снизилось в 1,4 раза по сравнению с исходным значением ( $3,01 \pm 1,2$  пг/л против  $4,12 \pm 1,5$  пг/л)  $p < 0,05$ , а в I группе пациентов он снизился в 1,2 раза, то есть составил  $3,37 \pm 1,5$  пг/л против  $4,12 \pm 1,5$  пг/л ( $p < 0,05$ ).

Анализ полученных результатов показал, что под влиянием проведенной терапии уменьшилось число пациентов с нарушениями иммунных показателей (рисунок 4.3)



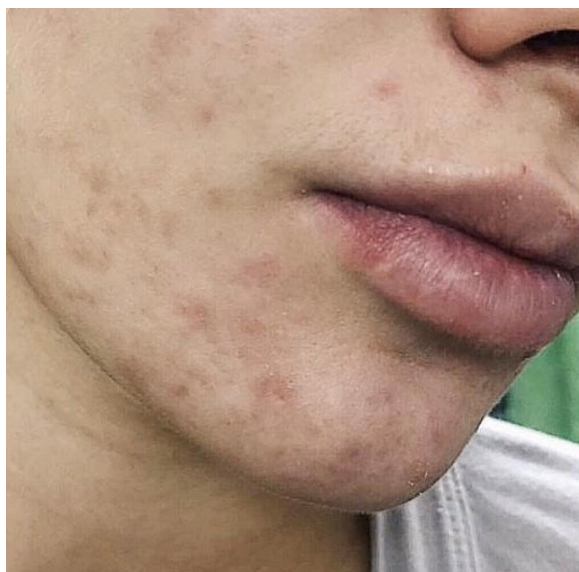**Рисунок 4.3. - Восстановление иммунных показателей в сравниваемых группах до и после лечения**

Как видно из рисунка 4.3., введение гиалуроновой кислоты методом мезотерапии и ультрафонофореза повлияло на показатели иммунного статуса, которые улучшились в обеих группах, но во второй группе число больных с улучшением иммунного статуса составило 32 (64,0%), случаев, а в первой – 25 (62,5%). То есть, данная терапия улучшила показатели иммунного статуса.

Таким образом, сравнительная оценка эффективности терапии СПА методом мезотерапии и ультрафонофореза показала, что применение ультрафонофореза с гиалуроновой кислотой в 1,4 раза чаще привело к восстановлению параметров кожи (36 (72,0%;50) против 21 (52,5%;40) случаев), чем применение мезотерапии с гиалуроновой кислотой и в 1,3 раза чаще отразилось на клинической эффективности в виде выраженного улучшения, которое было выявлено в 24 (48,0%;50) против 15 (37,5%;40) случаев.

Наблюдение 1. Пациентка Ш., 28 лет, обратилась с жалобами на наличие на коже лица пятен и рубцов после перенесенной угревой болезни. Длительность данных высыпаний составляет 2,5 года. За этот период обострений угревой болезни не наблюдалось. Получала лечение у косметолога в виде химического пилинга салициловой кислотой и мезотерапии с гиалуроновой кислотой по одному курсу лечения. Значимого эффекта не наблюдалось. Кожный статус в

момент обращения представлен умеренными атрофическими и гипертрофическими рубцы на фоне гиперпигментных пятен, единичные милиумы, хорошо заметные на расстоянии 50 см; при натяжении кожи атрофические рубцы сглаживаются (рисунок 4.4).

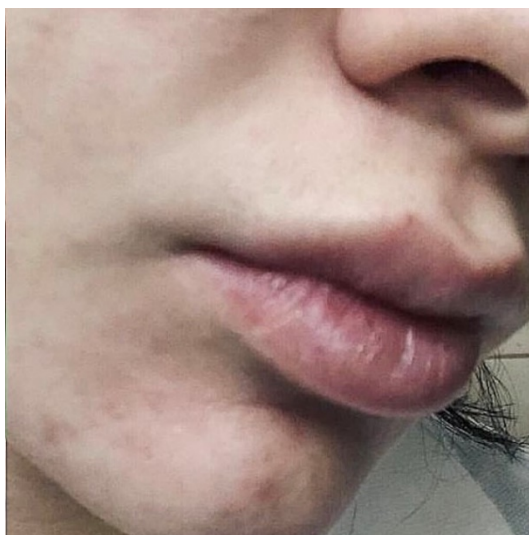


**Рисунок 4.4. - Пациентка Ш., 28 лет, СПА средней степени тяжести до лечения**

Общий показатель гипертрофических рубцов по шкале Ванкувер составил 2,5 балла, индекс выраженности проявлений постакне – 18,2 балла. У пациентки II фототип кожи. Выставлен диагноз СПА средней степени тяжести. Функциональные параметры кожи представлены высокими значениями пигментации (69,3%), жирности - 61,4% и чувствительности -38,7% на фоне низких показателей влажности 49,7%, и коллагена «CF» 12,8%. Результаты морфологического исследования: фиброзно-измененная дерма (ФИД), высокое содержание функционально активных фибробластов и отсутствием коллагеновых волокон. На иммунограмме выявлены сниженные показатели Т-клеточного звена:  $CD_3$  (58,4%), ИРИ ( $CD_4$  (38,0%)/  $CD_8$  (21,1%) = 1,8. Повышение показателей гуморального звена  $CD_{20}$  (21,8%), Ig M1,96 г/л, IgG (10,8 г/л). ИЛ-6 = 3,16пг/мл. Лечение заключалось введением гиалуроновой кислоты методом ультрафонофореза проводилось в режиме непрерывной

генерации, прямым контактом вибратора по подвижной методике в дозе 0,6-0,8 Вт./кВ.см, длительность процедуры 5-10 мин, ежедневно, на курс 15 процедур.

Через три месяца после лечения наблюдалось удовлетворительное улучшение, так как регресс СПА составил 57,6%, что проявлялось сглаживанием гипертрофических рубцов с сохранением участков атрофических рубцов и гиперпигментации (рисунок 4.5).

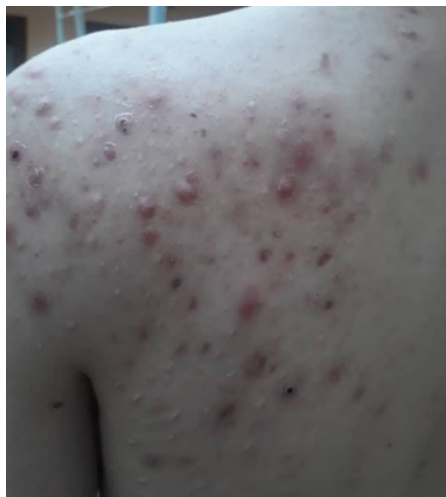

**Рисунок 4.5. - Пациентка Ш., 28 лет, СПА кожи лица средней степени тяжести через 3 месяца после лечения**

У пациентки наблюдалось восстановление функциональных параметров кожи: снижение показателя пигментации до 44,5%, жирности – до 14,4% и чувствительности – до 29,9% на фоне повышения влажности до 79,7%, и коллагена «СF» до 82,8%. На иммунограмме выявлены сниженные показатели Т-клеточного звена:  $CD_3$  (64,5%), ИРИ ( $CD_4$  (38,2%)/  $CD_8$  (19,3%) = 1,9. Снижение показателей гуморального звена  $CD_{20}$  (21,2%), Ig M1,6 г/л, IgG (9,5 г/л). ИЛ-6 = 3,01 пг/мл.

Наблюдение 2. Пациент М., 29 лет, обратился с жалобами на наличие на коже спины рубцов и пятен после перенесенной угревой болезни. Длительность данных высыпаний составляет 3 года. За этот период наблюдалось несколько обострений угревой болезни. Получал лечение у дерматолога салициловой кислотой и скинореном. Значимого эффекта не наблюдалось. Кожный статус в момент обращения представлен выраженными гипертрофическими,

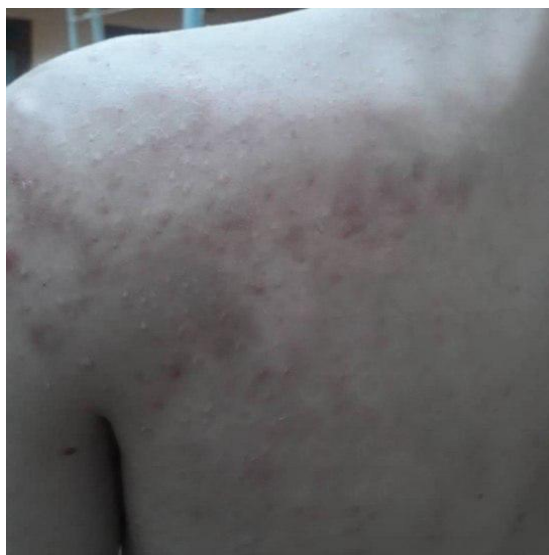единичными атрофическими и келоидными рубцами, единичными атеромами. хорошо заметные на расстоянии более 50 см; при натяжении кожи атрофические рубцы не сглаживаются. Общий показатель гипертрофических и келоидных рубцов по шкале Ванкувер составил 12,5 и 13,3 баллов, индекс выраженности проявлений постакне – 31,5 балла. У пациентки III фототип кожи. Выставлен диагноз СПА выраженной степени тяжести (рисунок 4.6).



**Рисунок 4.6. - Пациент М., 29 лет, СПА кожи спины выраженной степени тяжести до лечения**

Функциональные параметры кожи представлены незначительным повышением показателя пигментации (15,3%), выраженным усилением жирности - 84,7% и чувствительности 94,6% на фоне низких показателей влажности 74,3%, и коллагена «СF» 8,3%. Результаты морфологического исследования: на фоне фиброзно-измененных участков дермы имеются горизонтально расположенные плотные эластические волокна и единичные узловые структуры. На иммунограмме выявлены сниженные показатели Т-клеточного звена:  $CD_3$  (56,4%), ИРИ ( $CD_4$  (37,5%)/  $CD_8$  (22,0%) = 1,7. Повышение показателей гуморального звена  $CD_{20}$  (22,9%), Ig M (1,4 г/л), IgG (12,5 г/л). ИЛ-6 = 3,86 пг/мл. Лечение заключалось введением гиалуроновой кислоты методом ультрафонофореза проводилось в режиме непрерывной генерации, прямым контактом вибратора по подвижной методике в дозе 0,6-0,8 Вт./кВ.см, длительность процедуры 5-10 мин, ежедневно, на курс 15 процедур.

Через три месяца после лечения наблюдалось удовлетворительное улучшение, так как регресс СПА составил 52,7%, что проявлялось снижением показателя индекса выраженности рубцов N до 16,2 баллов, снижение показателя гипертрофических и келоидных рубцов по шкале Ванкувер соответственно до 3,19 и 3,82 баллов (рисунок 4.7)



**Рисунок 4.7. - Пациент М., 29 лет, СПА кожи спины выраженной степени тяжести через 3 месяца после лечения.**

У пациента наблюдалось восстановление функциональных параметров кожи: снижение показателя пигментации до 43,2%, жирности – до 15,7% и чувствительности – до 30,1% на фоне повышения влажности до 73,2%, и коллагена «СF» до 75,8%. На иммунограмме выявлены сниженные показатели Т-клеточного звена:  $CD_3$  (64,8%), ИРИ ( $CD_4$  (38,2%)/  $CD_8$  (19,3%) = 1,9. Снижение показателей гуморального звена  $CD_{20}$  (21,4%), Ig M 1,6 г/л, IgG (9,5 г/л), незначительное снижение ИЛ-6 до 3,11 пг/л.

## Глава 5. Обсуждение полученных результатов

Одним их часто встречающихся эстетических дефектов кожи, особенно у лиц молодого возраста являются последствия угревой болезни (УБ), которые встречаются у 40% - 90% пациентов после перенесенного акне и представлена в 40% случаях атеромами, в 65,0-100% случаях - дисхромиями и милиумами, в 11,0 – 95,0% случаях – деформирующими рубцами постакне [63]. По данным литературы, у 10-40% пациентов с симптомокомплексом постакне (СПА) наблюдается резкое снижение качества жизни и различные психосоматические расстройства, которые приводят к значительной социальной дезадаптации пациентов.

Причинами развития СПА является генетическая предрасположенность, длительное течение и несвоевременно начатая терапия акне, а также частая травматизация высыпаний [92,128], связанная с нерациональным уходом и применением инвазивных методов терапии симптомов акне. Доказано, что развитие СПА связано с хроническим воспалительным процессом при явлениях угревой болезни, что приводит к нарушениям иммунного статуса за счет длительно персистирующей на поверхности кожи условно-патогенной микрофлоры и вторичным присоединением паразитарных и дрожжеподобных грибов [45].

Изучению различных аспектов этиопатогенеза и лечения последствий угревой болезни посвящено достаточное количество исследований. Одни авторы доказали, что снижение ниже нормы уровня рецепторного антагониста интерлейкина-1 в крови пациентов с угревой болезнью прогнозирует развитие рубцов постакне [24]. Другие авторы выявили эффективность фотодинамической терапии симптомокомплекса постакне, выражающаяся в уменьшении выраженности патологических процессов, восстановлении процессов микроциркуляции и показателей иммунного статуса [Бычкова Н., 2019]. Интерес к изучению проблемы последствий угревой болезни нашел отражение в исследованиях Стенько А.Г. (2018), которые доказали

эффективность лазеротерапии и крема Имофераза в коррекции симптомов постакне. Выявлена эффективность применения эрбиевого лазера при лечении атрофических и гипертрофических рубцов постакне, что отразилось на улучшении цвета, текстуры, рельефа и плотности кожи. [19].

В литературе имеются сведения о том, что у пациентов с длительно протекающей угревой болезнью показатели иммунного статуса по сравнению со здоровыми лицами, характеризуются повышением количества CD8+ лимфоцитов с цитотоксической активностью, снижением иммунорегуляторного индекса, увеличением уровня циркулирующих иммунных комплексов, а также истощением фагоцитарного звена иммунной системы. По мнению других исследователей важную роль в развитии СПА играют кератиноциты, являющиеся антигенпрезентирующими клетками в выработке цитокинов, способствующих миграции нейтрофильных лейкоцитов. Доказано, что грамположительные микроорганизмы у больных УБ подавляют иммунный ответ хозяина на *Propionbacterium asne*, тем самым стимулируя выработку провоспалительных интерлейкинов, вызывая гранулематозные реакции кожи [80,147]. Другие исследователи также подтвердили, что высокие концентрация провоспалительных интерлейкинов выявляются еще до клинических проявления постакне.

Так как деформирующие проявления СПА являются результатом окончания естественного регенеративного процесса и исходом воспалительных процессов, протекающих в коже, то основные методы их терапии направлены на снятие воспалительного процесса и стимуляцию репаративных процессов.

В последние годы, с целью коррекции эстетических дефектов кожи широкое применение находит применение гиалуроновой кислоты, которая являясь несulfированным гликозаминогликаном, входящим в состав эпителиальной, нервной и соединительной ткани, активно участвует в обменных процессах [114]. В литературе имеются сведения о роли гиалуроновой кислоты в регуляции воспаления, регенерации, обеспечении иммунологической толерантности и иммуномодуляции [31,32]. Доказано, что

введение гиалуроновой кислоты в очаги поражения приводит к стимулированию образования эндогенной гиалуроновой кислоты, которая способствует процессам регенерации дермы [72]. Гиалуроновую кислоту при лечении симптомокомплекса постакне применяют в виде мезотерапии, филлеров и биоревитализации [38]. Однако, по мнению некоторых исследователей, при использовании гиалуроновой кислотой в мезокоррекции эстетических дефектов кожи, развивается так называемая «иммунологическая память» которая характеризуется формированием отсроченного иммунного ответа и может приводить к таким последствиям, как отек, застойная эритема, гиперпигментация. Другие исследователи доказали рецидивирование рубцов СПА после мезотерапии в связи с инвазивностью данного метода [69]. То есть, применение агрессивных инъекционных методов терапии приводят к развитию полифункциональных изменений за счет травматического стресса, приводящего к нарушениям регенерации ткани [5,34].

Известно, что наиболее щадящими методами терапии эстетических дефектов кожи являются методы физиотерапии: электромагнитное поле (электрофорез, фармафорез), магнитное поле (магнитофорез), лазерное излучение (фотофорез), ультразвук (ультрафонофорез). В основе механизма действия методов фореза лежит не только местное воздействие самим физическим фактором и лекарственным препаратом, но и реакция организма на физиовоздействие через механизмы нейрорефлекторной и гуморальной регуляции.

До настоящего времени в Таджикистане не проводилось изучения клинико-морфологических и иммунологических особенностей СПА при применении инвазивных и не инвазивных методов их коррекции, в связи с чем данная работа является актуальной.

С целью оптимизации методов коррекции последствий угревой болезни с учетом клинико-функциональных и иммуно-морфологических изменений были поставлены задачи по изучению клинических проявлений СПА в зависимости от пола, возраста, фототипа кожи и состояния функциональных

параметров кожи и выявить морфологические особенности рубцов постакне в зависимости от локализации последствий угревой болезни и предшествующей местной терапии.

Объектом исследования служили 212 пациентов, находившихся амбулаторном лечении в Государственном учреждении «Городская клиническая больница кожных болезней» в период с 2019 по 2022 годы которые были выявлены из 536 пациентов с эстетическими дефектами на лице. Пациенты предъявляли жалобы на появление на месте перенесенного акне рубцов кожи, милиумов, атером и дисхромий, то есть симптомокомплекса постакне (СПА).

Критериями включения в исследование явились добровольное согласие на участие в исследовании; отсутствие воспалительных проявлений УБ; пациенты после инвазивных и неинвазивных методов наружной терапии; окончание системной противугревой терапии не позднее 1 месяца. Критерии исключения: беременные и кормящие женщины; наличие новообразований на коже; наличие вирусных, бактериальных и грибковых инфекций; наличие соматической патологии в стадии обострения и декомпенсации; наличие онкологических заболеваний; наличие аутоиммунных заболеваний соединительной ткани.

Были изучены пол, возраст, фототипы кожи и состояние функциональных параметров кожи, морфологические особенности рубцов постакне в зависимости от локализации последствий угревой болезни и предшествующей местной терапии. Изучены показатели иммунного статуса и содержание интерлейкина-6 в зависимости от степени тяжести симптомокомплекса постакне и предшествующей местной терапии. На основании полученных результатов дана сравнительная оценка эффективности гиалуроновой кислоты при использовании инвазивной и неинвазивной коррекции симптомокомплекса постакне

В процессе проведенных исследований были изучены клинические проявления СПА с использованием визуального осмотра, оценки фототипа по

шкале Т. Фицпатрика (1975), шкалы оценки тяжести рубцов СПА по шкале (D. Goodman et al., 2006), многофункционального анализатора кожи для оценки функциональных параметров кожи. С целью изучения влияния ультрафонофореза и мезотерапии с аскорбиновой кислотой на иммунный статус пациентов были изучены показатели клеточного и гуморального иммунитета и уровень содержания в крови интерлейкина -6.

Среди пациентов, обратившихся с проявлениями СПА преобладали женщины, которых насчитывалось в 1,2 раза больше, чем лиц мужского пола, то есть 117 (55,2%;212) против 95 (44,8%;212) случаев. Были выявлены особенности распространенности СПА в зависимости от возраста пациентов. Так, в возрасте 20-25 лет наблюдалось 126 (59,4%;212) пациентов с СПА, что в 1,5 раза больше, чем их число в возрасте 26-30 лет 60 (28,3%;212) и в 4,8 раз больше по сравнению с 26 (12,3%;212) пациентами с СПА в возрасте старше 30 лет.

СПА был выявлен у 212 (39,6%;536) пациентов с эстетическими дефектами кожи, причем в 1,2 раза чаще у лиц женского, чем лиц мужского пола (117/55,2%;212 против 95/44,8%;212), что не согласуется с данными Клименковой Н.В. (2017), которая указывает, что вероятность появления рубцовых изменений после угревых высыпаний больше у мужчин, чем у женщин, так как они чаще болеют тяжелыми формами акне [22].

В связи с тем, что причинами развития СПА является генетическая предрасположенность, а также проявления СПА зависят от фототипа кожи, нами проведены исследования по изучению семейного анамнеза, который выявлен у 40,0% больных. У 127 (60,0%;212) пациентов не было выявлено проявлений СПА у членов семьи, то есть, у 85 (40,0%;212) пациентов среди членов семьи наблюдались признаки СПА. При этом у 48 (22,6%;212) данное состояние наблюдалось у родителей, а у 37 (17,4%;212) – у братьев и сестер. Следует отметить, что 12 (5,6%;212) пациентов отметили, что СПА имеется у обеих родителей, а 36 (17,0%;212) указали на наличие СПА у одного из

родителей. У 9 (4,2%;212) пациентов СПА был выявлен у всех родных братьев и сестер, а у 28 (13,2%;212) СПА наблюдалось у одного из братьев и сестер.

В 171 (80,7%;212) случаях причиной формирования СПА явилась травматизация элементов УБ в 74 (43,3%;171) во время косметических процедур, а в 97 (56,7%;171) случаях самим пациентом.

Несмотря на то, что давность УБ у обследованных пациентов составила от года до 4-х и более лет, сроки давности СПА составили до 2-х лет, сроки существования СПА варьировали до двух лет. В 149 (70,3%;212) случаях пациенты с жалобами на СПА обратились в течение 1 года после исчезновения острых проявлений УБ, а у 63 (29,7%;212) сроки СПА составили от 1-го до 2-х лет. Сроки начала угревой болезни среди обследованных пациентов составили от одного до трех и более лет. В 132 (62,3%;212) случаях пациенты отмечали наличие угревой болезни свыше 3-х лет, то есть в 2,8 раза чаще, чем обратившихся с давностью УБ до 3-х лет (48 (22,6%;212)). При этом, меньше всего наблюдалось пациентов с давностью заболевания до одного года, которые составили 32 (15,1%;212) случая.

В связи с тем, что на формирование СПА влияет ранее проведенная терапия угревой болезни, нами был проведен анализ о своевременности начала терапии акне. Сроки начала терапии УБ у обследованных пациентов составили 3-6 месяцев после появления первых признаков УБ. Была выявлена взаимосвязь между сроками начала терапии и давностью УБ. Так, среди пациентов с давностью УБ до одного года, в 18 (56,3%;32) случаях лечение было начато через месяц после появления первых признаков акне, что в 6,7 раз чаще по сравнению с 11 (8,3%;132) случаями из группы пациентов, страдающих УБ больше трех лет, которые также начали терапию акне в указанные сроки. В 112 (52,8%;212) случаях лечение УБ было начато через 6 месяцев от начала ее появления, что в 3,3 раза чаще, чем 33 (15,6%;212) пациента, которые начали терапию через 1 месяц от начала УБ и в 1,7 раза чаще по сравнению с 67 (31,6%;212) пациентами, которые начали лечение через три месяца от начала заболевания. Было выявлено, что среди пациентов, страдающих УБ больше

трех лет в 76 (57,6%;132) случаях больные начали терапию УБ через 6 месяцев после появления акне, а в группе пациентов с давностью УБ до трех лет, в эти сроки начали терапию 34 (70,8%;48) пациента. При этом, среди пациентов с давностью УБ до одного года, только 2 (6,3%;32) пациента начали терапию акне через 6 месяцев от начала появления акне. То есть, чем позже начиналась терапия УБ, тем длительнее она протекала, что отразилось на развитии у них СПА. Из анамнеза было выяснено, насколько часто в период наличия УБ отмечалась травматизация высыпаний, то есть проводилась косметическая чистка лица или выдавливание комедон и пустулезных элементов самим пациентом. Было выявлено, что на травматизацию элементов УБ как во время косметических процедур, так и самим пациентом указали 171 (80,7%;212) пациентов. Эти данные подтверждаются данными Badaoui A., 2016, который в своих исследованиях показал, что к СПА приводят частая травматизация высыпаний самим пациентом или при проведении косметологических процедур с развитием эксфолиированных акне. Из 171 пациентов, которые подвергались травматизации элементов УБ, в 97 (56,7%;171) случаях это проводилось со стороны самого пациента, а в 74 (43,3%;171) – во время косметических процедур. Со слов пациентов было выяснено, что из 74 пациентов, которым проводилась чистка лица, 57 (77,0%;74) проводили данную процедуру каждые 2-3 месяца, а 17 (23,0%;74) – один раз в 6-8 месяцев. То есть, одной из причин формирования СПА явилась травматизация высыпаний УБ, так как данное состояние в 4 раза чаще наблюдалась у тех пациентов, которые травмировали кожу в период наличия УБ по сравнению с теми, кто не подвергался травмирующим факторам, то есть в 171 (80,7%;212) против 41 (19,3%;212) случаев.

Во время беседы с обследованными пациентами был выяснен характер ранее проведенной терапии. Все пациенты до обращения получили системную терапию, которая включала в себя антибактериальную терапию, применение ретиноидов, блокаторов андрогенных рецепторов, комбинированные оральные

контрацептивы, а также комбинации указанных групп препаратов. Таким образом, СПА был выявлен у 212 (39,6%) из 536 обследованных пациентов с эстетическими дефектами на лице, среди которых в 55,2% случаев наблюдались лица женского пола. Полученные результаты не согласуются с данными Клименковой Н.В. (2017), в которых отмечено, что после угревых высыпаний симптомы постакне чаще появляются у мужчин, чем у женщин [22].

В 59,4% случаях возраст пациентов составил 20-25 лет. Семейный анамнез был выявлен у 40,0%. В 62,3% случаях обследованные пациенты страдали угревой болезнью в течение 3-5 лет. Несмотря на то, что давность УБ у обследованных пациентов составила от года до 3-х и более лет, сроки давности СПА составили до 2-х лет. В 171 (171/212; 80,7%) причиной формирования СПА явилась травматизация элементов УБ в 74 (74/171; 43,3%) во время косметических процедур, а в 97 (97/171; 56,7%) случаях самим пациентом. Ранее проведенная терапия УБ заключалась в 76 (76/212; 35,8%) случаях в применении антибактериальной терапии, из которых 55 (55/76; 72,4%) получали ее в течение длительного периода, а из 35 (35/212; 16,5%) пациентов, принимавших ретиноиды, 26 (26/35; 74,3%) пациентов не до конца провели курс лечения.

Предшествующая терапия СПА в 166 (78,3%) случаях характеризовалась применением в 53 (25,0%) – инъекционных методов в виде монотерапии и в 98 (46,2%) случаях – в виде их комбинации с химическими пилингами, в то время, как более щадящие неинвазивные безинъекционные методы терапии применяли только 19 (9,0%) пациентов.

При изучении особенностей клинического течения СПА у обследуемых пациенток учитывали фототип кожи и функциональные параметры кожи (пигментация, влажность, жирность, текстура, состояние коллагена и чувствительность). Было выявлено, что основным клиническим проявлением СПА являются атрофические рубцы, которые были выявлены у всех обследуемых пациентов и у 84 (39,6%; 212) пациентов были представлены U-

образными, которые встречались в 1,2 раза чаще, по сравнению с М-образными АР (84/39,6%;212 против 70/33,0%;212 случаев. Наши данные не согласуются с данными Толстой А.И. (2013), которая выявила частоту встречаемости U-образных рубцов в 91,5 %, а М-образных - в 71,7 % случаях [69]. При этом, АР в 106 (50,0%;212) случаях сочетались с гипертрофическими, а в 80 (37,7%;212) случаях – с келоидными рубцами.

В наших исследованиях рубцы постакне в 1,4 раза чаще локализовались одновременно на коже лица, спины и груди, чем изолированно, на коже лица, то есть в 125 (58,9%;212) против 87 (41,%;212) случаев. Однако, по данным Барановского Ю.Г. (2016) рубцы постакне в 80-90% случаях наблюдаются на коже лица, а в 10-20% случаях – на коже спины и представлены гипертрофическими и келоидными рубцами [3]. В то же время, Клименкова Н.В. (2017) выявила более частое появление рубцов постакне на коже тела выше, по сравнению с кожей лица. Общий показатель шкалы Ванкувер у пациентов с СПА наиболее выраженные ГР отмечаются на коже спины, КР – на коже груди, а на коже лица наблюдается наиболее благоприятное течение ГР и КР.

Оценка тяжести постакне (G.J. Goodman, 2006) выявила индекс тяжести постакне в зависимости от локализации патологического процесса. Наиболее высокий индекс выраженности проявлений постакне (N) отмечался при локализации очагов поражения в зонах лицо+спина+грудь и составил  $63,7 \pm 0,13$  баллов, что в 3,6 раза больше, по сравнению данным показателем, выявленным при локализации постакне только на коже лица, где он составил  $17,3 \pm 0,12$  баллов. То есть, на коже лица клинические проявления постакне менее выражены, чем на трех зонах поражения. Индекс N, выявленный на коже лица+груди составил  $54,2 \pm 0,12$  баллов, что по сравнению с таковым, выявленным на коже лица+спины ( $31,5 \pm 0,18$  баллов) оказался выше в 1,7 раза, что указывало на то, что на коже лица+груди отмечаются наиболее выраженные проявления постакне, чем при их локализации на коже лица+спины.

Оценка фототипа кожи по шкале Т. Фицпатрика (1975) показала, что среди обследованных пациентов были выявлены II, III и IV фототипы кожи.

СПА чаще всего наблюдался у пациентов с III фототипом кожи, число пациентов с которым составило 98 (46,0%;212), что в 1,4 раза чаще, чем встречаемость СПА у 69 (33,0%;212) пациентов с II фототипом кожи. Меньше всего было выявлено пациентов с IV, которые составили 45 (21,0%;212) случаев.

Результаты проведенных исследований показали, что индекс выраженности рубцов постакне зависит от фототипа кожи: для пациентов с темным фототипом в 39 (86,7%;45) случаев было характерно наличие атером и милиумов, а для пациентов со светлым фототипом - в 60 (61,2%;98) случаях характерно наличие дисхромий. То есть, чем темнее фототип кожи, тем чаще появляются атеромы и милиумы, а чем светлее фототип кожи, тем чаще наблюдаются дисхромии. Эти данные согласуются с данными S.A. Davis (2015), который указывает на то, что патологическое рубцевание у пациентов с темными фототипами кожи связано с солнечной радиацией и ее способности усиливать апоптоз, в связи с чем, грубые рубцы встречаются в 15 раз чаще у пациентов с темной кожей, чем со светлой кожей [150]. Исследования A. Di Landro (2016) также подтвердили, что при темных фототипах кожи воспалительные рубцы постакне более, чем при светлых уже при комедональной форме акне, а светлых фототипов характерны рубцы постакне на фоне гипериперпигментации и застойной эритемы [79].

Нормальные показатели ФПК были выявлены в 69 (32,5%;212), а в остальных 143 (67,4%;212) случаях, то есть в 2 раза чаще наблюдалось нарушение ФПК. Было выявлено, что нарушения ФПК чаще выявлялось при средней и выраженной степени СПА. Так, у пациентов с выраженной и средней степенью СПА нарушения ФПК были выявлены соответственно, в 33 (78,6%;42) и 61 (77,2%;79) случаях, а при слабой степени СПА они были выявлены 34 (62,9%;54), что в 1,5 раза чаще, чем при легкой степени СПА, у которых нарушения ФПК были выявлены в 15 (40,5%;37) случаях.

Во всех случаях у пациентов с СПА выявляются нарушения ФПК, но частота их увеличивается по мере ухудшения тяжести течения данного симптомокомплекса.

У пациентов с легкой и слабой степенью СПА развивается на фоне сухой и чувствительной кожи с выраженной гипопигментацией и сниженным тургором кожи, а у пациентов с выраженной и средней степенью СПА развивается на фоне жирной и чувствительной и гиперпигментированной коже с выраженным снижением ее тургора.

Морфологические исследования СПА проводили у 90 пациентов: 48 (53,3%;90) пациентов – после инвазивных, то есть, инъекционных методов коррекции СПА (29-мезотерапия, 19- биоревитализация) и 42 (46,6%;90) пациентов после неинвазивных, то есть не инъекционных методов коррекции СПА (19 - криотерапия, 23 - химические пилинги). Основные морфологические признаки рубцов постакне были представлены признаками ФИД, типичной и узловой формой ГР и узлами II типа. Было выявлено, что рубцы постакне в 38 (42,2%;90) случаях были представлены ФИД, в 37 (41,1%;90) случаях – гипертрофическими рубцами, а в 15 (16,7%;90) случаях – келоидными рубцами. При этом, гипертрофические рубцы в 1,8 раза чаще были представлены узловой по сравнению с типичной формой ГР. То есть, наши исследования подтверждают данные Гуллер А.Е. (2017), указывающие на то, что клинический тип кожного рубца неоднозначно соответствует его гистологической структуре, так часто представляют собой комбинацию нескольких видов ткани. Наши исследования показали, что у пациентов с предшествующими инвазивными методами коррекции в 3 раза чаще, чем у пациентов с предшествующей не инвазивной терапией СПА, морфологическими признаками рубцов постакне явилась узловая форма ГР (19/39,6%;48 против 5/12,0%;42) случаев и в 1,7 раза чаще были выявлены узлы II типа (10/20,8%;48 против 5/12,0%;42) случаев. В то же время, у пациентов с предшествующими не инвазивными методами коррекции рубцов постакне в 1,6 раза чаще, чем у пациентов, с предшествующими инвазивными методами

коррекции рубцов постакне наблюдались признаки ФИД (22/52,3%;42 против 16/33,3%;48) случаев и в 3,7 раза чаще наблюдалась типичная форма ГР (10/23,8%;42 против 3/6,3%;48) случаев.

Были выявлены морфологические особенности рубцов постакне в зависимости от их локализации. Из 30 пациентов с локализацией СПА на коже лица у 16 (53,3%;30) пациентов были выявлены морфологические признаки фиброзно-измененной дермы (ФИД), у 8 (26,7%;30) – типичная форма ГР, у 6 (20,0%;30) – узловая форма ГР. У пациентов с локализацией СПА на коже лица АР в 100% случаях были представлены гистологическими признаками ФИД, ГР - в 6 (60,0%;10) случаях характеризовались их типичной формой, а в остальных 4 (40,0%;10) случаях были представлены ФИД. При исследовании келоидных рубцов ни в одном случае не было выявлено узлов II типа, но они характеризовались наличием в 6 (60,0%;10) случаях узловой формы ГР. Кроме того, в 2 (20,0%;10) случаях в зоне клинического келоидного рубца была выявлена ФИД, а в 2 (20,0%;10) случаях – типичная форма ГР. При локализации СПА на коже груди АР в 100% случаях были представлены ФИД, а ГР в 3 (30,0%;10) случаях были представлены узловой формой ГР и узлами II типа. При локализации СПА на коже груди КР в 6 (60,0%;10) случаях были представлены узлами II типа и в 4 (40,0%;10) случаях узловой формой ГР. При локализации СПА на коже спины рубцы кожи в 10 (33,3%;30) случаях были представлены признаками ФИД, в 11 (36,7%;30) - узловой формой ГР. В 6 (20,0%;30) случаях рубцы СПА характеризовались узлами II типа и в 3 (10,0%;30) – типичной формой гипертрофического рубца.

Исследование показателей клеточного и гуморального звена было проведено у 95 пациентов с разными степенями СПА (20 - легкая, 25 слабая, 25 –средняя, 25 –выраженная). Оценка иммунного статуса у пациентов с СПА проводилась с целью выявления нарушенного звена иммунной системы при различных степенях тяжести СПА, а также с целью последующей их оценки с иммунными показателями, проведенными после лечения. Полученные данные

сравнивали с результатами иммунограммы 20 здоровых лиц, рандомизированных по полу и возрасту, составивших контрольную группу.

Нарушения иммунного статуса было выявлено у 49 (51,6%;95) пациентов с СПА, из которых 22 (44,9%;49) – с выраженной степенью тяжести СПА, 18 (36,7%;49) – со средней степенью тяжести СПА и 9 (18,4%;49) – со слабой степенью тяжести СПА. Отклонения иммунологических показателей указывали на наличие хронического воспалительного процесса, что проявлялось снижением показателя  $CD_3$ ,  $CD_4$  и повышением показателя  $CD_8$ , что указывало на супрессию иммунного ответа. В результате снижения показателя  $CD_4$  и повышения  $CD_8$  у этих пациентов наблюдалось снижение ИРИ соответственно до  $1,8 \pm 1,5$  и  $1,7 \pm 1,5\%$ . О нарушении гуморального иммунитета свидетельствовало повышение показателя  $CD_{20}$ , снижение содержания Ig M и G, причем наиболее значительные отклонения наблюдались у пациентов с выраженной степенью СПА, что указывало на снижение иммунитета. Кроме того, в данной группе пациентов было выявлено повышение уровня Ig G в 1,3 раза по сравнению с контрольной группой ( $12,5 \pm 0,16$  г/л против  $9,7 \pm 0,74$  г/л), что указывало на наличие в организме хронического, рецидивирующего воспалительного процесса. Наши исследования подтверждаются данными Москалева А.В. (2015) и Rocha, М.А. (2014), которые указывают на роль клеточного и гуморального иммунитета в элиминации аутореактивных клеток и в степени повреждения тканей [37,135]

Изучение в крови пациентов с СПА уровня провоспалительного ИЛ-6 выявило повышение его содержания ИЛ-6 у 43 (45,2%;95) пациентов с СПА. Значительное повышение содержания ИЛ-6 наблюдалось у пациентов со средней и выраженной степенью тяжести СПА, а у пациентов с легкой и слабой степенью показатель ИЛ-6 был незначительно отличался от контрольной группы. У пациентов со средней степенью тяжести СПА содержание ИЛ-6 было выше по сравнению с контрольной группой соответственно в 1,4 ( $3,16 \pm 1,2$  пг/мл против  $2,28 \pm 1,5$  пг/мл), а у пациентов с выраженной степенью тяжести ИЛ-6 в 1,7 раза ( $3,86 \pm 1,2$  пг/мл против  $2,28 \pm 1,5$  пг/мл), что указывало на острую

фазу воспалительного процесса у этих пациентов. Наши результаты подтверждают исследования Стенько А.Г. (2013), указывающие на корреляцию высокого уровня интерлейкинов 8 и 1 с тяжелым течением инфекционно-воспалительных процессов, что приводит к патологии регенерации и патологического рубцевания [67].

В связи с тем, что по мнению некоторых исследователей, при использовании гиалуроновой кислотой в мезокоррекции эстетических дефектов кожи, развивается так называемая «иммунологическая память» [Chen L.H., 2018; Галеева А.Г., 2017], мы изучили влияние предшествующей терапии на развитие постакне.

Иммунологические показатели клеточного и гуморального иммунитета были нарушены как в группе пациентов с предшествующей инвазивной, так и не инвазивной терапии. Однако, у пациентов с ранее применявшими инвазивные методы коррекции СПА показатель  $CD_3$  был в 1,2 раза ниже по сравнению с контрольной группой ( $57,7 \pm 2,0$  против  $66,9 \pm 2,4\%$ ), а в группе пациентов, применявших не инвазивные методы данный показатель составил  $65,9 \pm 1,8$ . Показатель ИРИ в группе пациентов с предшествующей инвазивной терапии составил  $2,0 \pm 1,5$ , за счет снижения показателя  $CD_8$  до  $18,7 \pm 1,5\%$  и снижения показателя  $CD_4$  до  $37,3 \pm 1,8\%$ , что указывало на склонность организма к гиперактивности иммунной системы. В то же время, у пациентов с предшествующими не инвазивными методами коррекции СПА, наблюдалось повышение показателя  $CD_8$  по сравнению с контрольными значениями ( $19,7 \pm 2,0\%$ ). В связи с этим, показатель ИРИ составил  $1,8 \pm 1,2\%$ , то есть оказался ниже контрольных значений ( $1,9 \pm 2,0$ ). Кроме того, у пациентов с инвазивными методами коррекции показатель ИЛ-6 был выше, по сравнению с пациентами с предшествующими не инвазивными методами коррекции. В группе пациентов, ранее получавших инвазивные методы коррекции СПА содержание ИЛ-6 было в 1,5 раза выше, по сравнению с контрольными значениями, то есть составило  $4,12 \pm 1,5$  пг/л против  $2,8 \pm 1,2$  пг/л ( $p < 0,01$ ). При

этом, в группе пациентов, ранее принимавших не инвазивные методы исследования содержание ИЛ-6 хотя и было в 1,2 раза выше по сравнению с данным показателем в контрольной группе ( $3,43 \pm 1,2$  пг/л против  $2,8 \pm 1,2$  пг/л,  $p < 0,05$ ), однако оказалось в 1,2 раза ниже по сравнению с содержанием ИЛ-6 в группе пациентов, ранее принимавших инвазивные методы коррекции СПА ( $3,43 \pm 1,2$  пг/л против  $4,12 \pm 1,5$  пг/л,  $p < 0,05$ ).

Из 49 пациентов с нарушением иммунных показателей в 32 (65,3%;49) случаях предшествующая наружная терапия заключалась в применении инъекционных, то есть, инвазивных методов коррекции СПА (мезотерапии и биоревитализации), а в 17 (34,7%;49) случаях – в применении не инъекционных, то есть, не инвазивных методов коррекции СПА. Повышение содержания ИЛ-6 также в 1,9 раза чаще наблюдалось у пациентов с предшествующим применением инвазивных методов коррекции, по сравнению с пациентами, использовавшими не инвазивные методы, то есть в 28 (65,1%;43) против 15 (34,9%; 43) случаев. Полученные результаты согласуются с данными Абдуллоева Ш и соавторов (2023), которые указывают на то, что травмы кожи вызывают повышение в крови уровня интерлейкинов [1]. То есть, такие изменения могут быть связаны с тем, что использование инвазивных методов коррекции сопровождается травматизацией очагов поражения и становится пусковым механизмом нарушений иммунного статуса.

С целью сравнительной оценки эффективности лечения пациентов с СПА методами мезотерапии и ультрафонофореза было обследовано две сравниваемые группы: в первую (I) группу вошли 40 пациентов, которым в очаги поражения вводили гиалуроновую кислоту методом мезотерапии, а во вторую (II) группу были включены 50 пациентов, которым введение гиалуроновой кислоты в очаги поражения вводилось методом ультрафонофореза. Результаты оценивались по терапевтическому эффекту с использованием шкалы оценки рубцов Goodman G.J. путем сравнения данных на исходном уровне и после первого и третьего курсов лечения (то есть, через месяц и через 3 месяца).

В I группе пациентов через три месяца после проведенной терапии наблюдался регресс патологических рубцов на 70,0% по сравнению с исходным состоянием ( $5,54 \pm 1,12$  против  $18,31 \pm 1,12$  баллов), что указывало на удовлетворительное улучшение клинических симптомов, а во II группе – на 78,6% ( $18,31 \pm 1,12$  против  $3,91 \pm 1,12$  баллов, что указывало на выраженное улучшение клинических симптомов. То есть, применение ультрафонофореза гиалуроновой кислоты по сравнению с мезотерапией улучшает клинические симптомы рубцов постакне в 1,4 раза ( $3,91 \pm 1,12$  против  $5,54 \pm 1,12$  баллов)

Кроме снижения общего показателя рубцов постакне, наблюдалась динамика уменьшения и других симптомов постакне, таких как эритема, пигментация, милиумы и атеромы, что выражалось в уменьшении индекса выраженности тяжести СПА. По сравнению с исходным показателем N у пациентов I группы через месяц после проведенной терапии снизился в 1,7 раза ( $42,5 \pm 1,2$  против  $23,5 \pm 1,2$  баллов), в то время как во II группе показатель N снизился в 2 раза ( $43,2 \pm 1,5$  против  $20,5 \pm 1,5$  баллов). То есть, у пациентов II группы выраженное улучшение, то есть регресс симптомов СПА более чем на 75,0%, который наблюдался в 1,3 раза чаще, чем у пациентов I группы, то есть в 24 (48,0%;50) против 15 (37,5%;40) случаев. Кроме того, во II группе пациентов в 1,2 раза чаще было выявлено удовлетворительное улучшение, что наблюдалось в 16 (32,0% против 11 (27,5%) случаев. Сравнительная оценка результатов терапии показала, что в результате введения гиалуроновой кислоты методолов мезотерапии в 1,2 раза чаще наблюдалось отсутствие улучшения, которое было выявлено в I группе в 4 (10,0%;40) случаях, а во II группе – в 4 (8,0%;50) случаях. Эффективность применения ультрафонофореза для лечения патологических рубцов, доказанная в нашей работе подтверждает данные Пересадиной С.К. (2017), которая сообщает, что применение фонофореза позволяет уменьшить выраженность рубцов постакне в среднем на 20 %. В исследованиях Шнайдер Д.А. (2014) доказано, что ультрафонофорез в 79,3% случаях ускоряет процессы регенерации воспалительного процесса без развития побочных эффектов, а в работе Прохорова Д.В. (2021) положительный

эффект ультрафонофореза выявлен у 82,0% при лечении гипертрофических рубцов и в 80,0% при лечении келоидных рубцов.

Помимо клинического эффекта в сравниваемых группах было изучено влияние проведенной терапии на ФПК. улучшение показателей ФПК наблюдалось в обеих группах пациентов, однако во II группе были выявлены более выраженные улучшения параметров кожи. Так, жирность кожи (O), снизилась по сравнению с исходным показателем в 3,4 раза и составила  $14,4 \pm 1,4$  против  $49,2 \pm 5,2\%$ . В то время как в I группе данный показатель снизился лишь в 1,5 раза и составил  $33,2 \pm 1,2$  против  $49,2 \pm 5,2\%$ . Было выявлено восстановление влажности кожи (M), которая в группе пациентов II группы улучшилась по сравнению с I группой в 1,3 раза, то есть составила  $79,7 \pm 1,2\%$  против  $63,4 \pm 1,4\%$ . Восстановление состояния коллагена в очагах поражения во II группе улучшилось в 1,5 раза по сравнению с данным показателем в I группе пациентов ( $82,8 \pm 0,9\%$  против  $53,7 \pm 1,2\%$ ). Если до начала лечения у пациентов обеих групп отмечалась повышенная чувствительность кожи в очагах поражения, что соответствовало показателю  $S = 84,2 \pm 1,3\%$ , то после проведенного лечения наиболее выраженное восстановление чувствительности наблюдалось в группе пациентов, применявших ультрафонофорез с гиалуроновой кислотой. В этой группе пациентов S составил  $29,9 \pm 1,5\%$ , то есть был ниже, чем у пациентов I группы ( $62,7 \pm 1,7\%$ ) в 2 раза. Устранение гиперпигментных пятен отразилось на показателе (P) пигментации, который во II группе был ниже, чем в I группе в 1,6 раза ( $44,5 \pm 3,2\%$  против  $69,3 \pm 4,2\%$ ), то есть соответствовал пределам нормальных значений (14-58%).

То есть, число пациентов II группы с нарушениями ФПК уменьшилось от 50 (100%;50) до 14 (28,0%;50), то есть уменьшилось в 3,6 раза. В I группе пациентов число пациентов с нарушенными показателями ФПК уменьшилось лишь в 2 раза и составило 40 (100%;40) против 19 (47,5%;40) случаев. То есть, ультрафонофорез с гиалуроновой кислотой оказал положительный эффект на ФПК и в 1,4 раза чаще, чем применение мезотерапии с гиалуроновой кислотой

привел к восстановлению параметров кожи (36 (72,0%;50) против 21 (52,5%;40) случаев).

Было выявлено, что введение гиалуроновой кислоты методом мезотерапии и ультрафонофореза повлияло на показатели иммунного статуса у пациентов с СПА, однако, при использовании ультрафонофореза они были наиболее выражены, чем при использовании мезотерапии. После проведенной терапии во II группе пациентов произошли наиболее значимые улучшения показателей клеточного и гуморального иммунитета, что выражалось в повышении показателя CD<sub>3</sub> до  $64,5 \pm 1,8\%$  по сравнению с исходным значением ( $57,7 \pm 2,0\%$ ). В связи с тем, что во II группе пациентов показатель CD<sub>4</sub> увеличился до  $38,2 \pm 1,2\%$  по сравнению с исходным показателем  $37,3 \pm 1,8\%$ , а показатель CD<sub>8</sub> снизился до  $20,1 \pm 1,3$ , то показатель ИРИ также увеличился достиг нормальных значений ( $1,9 \pm 2,0$ ). Однако, в I группе пациентов показатель ИРИ составил  $1,8 \pm 1,2$ , то есть, не достиг значений контрольной группы ( $1,9 \pm 2,0$ ). На восстановление гуморального иммунитета указывало снижение показателя CD<sub>20</sub> во II группе по сравнению с исходными значениями, то есть  $21,2 \pm 1,5\%$  против  $22,9 \pm 1,8\%$ , в то время как в I группе данный показатель незначительно отличался от исходного показателя и составил  $22,2 \pm 1,2\%$ . На фоне снижения показателя CD<sub>20</sub>, у пациентов II группы наблюдалось повышение содержания Ig A до  $1,7 \pm 0,2\%$ , а Ig M до  $1,6 \pm 0,01\%$ , в то время в I группе данные показатели составили соответственно,  $1,6 \pm 0,01\%$  и  $1,5 \pm 0,1\%$ , то есть были ниже контрольных значений Ig A ( $1,7 \pm 0,2\%$ ) и Ig M ( $1,6 \pm 0,2\%$ ) Кроме того, у пациентов II группы было выявлено снижение IgG по сравнению с исходным значением ( $12,5 \pm 0,16\%$ ) до  $9,5 \pm 0,16\%$ , то есть в 1,3 раза, а в группе пациентов I группы уровень IgG снизился в 1,2 раза по сравнению с исходным показателем ( $10,2 \pm 0,16\%$  против  $12,5 \pm 0,16\%$ ). Кроме того, во II группе наблюдалось снижение содержания провоспалительного ИЛ-6 в 1,4 раза по сравнению с исходным значением ( $3,01 \pm 1,2$  пг/л против

4,12±1,5 пг/л), а в I группе пациентов он снизился в 1,2 раза, то есть составил 3,37±1,5 пг/л против 4,12±1,5 пг/л.

Во II группе пациентов число пациентов с нарушенными показателями иммунного статуса уменьшилось в 2 раза, то есть составило 22 (44,0%;50) случаев, по сравнению с таковыми до начала лечения 43 (86,0%;50). В I группе пациентов число пациентов с нарушенными показателями иммунного статуса уменьшилось в 1,3 раза, то есть составило 25 (62,5%;40) против 34 (85,0%;40) случаев. То есть, показатели восстановления показателей иммунного статуса во II группе пациентов наблюдалось в 1,5 раза чаще, чем у пациентов I группы, то есть в 28 (56,0%;50) против 15 (37,5%;40) случаев.

Таким образом, сравнительная оценка эффективности терапии СПА методом мезотерапии и ультрафонофореза показала, что применение ультрафонофореза с гиалуроновой кислотой в 1,4 раза чаще привело к восстановлению параметров кожи (36 (72,0%;50) против 21 (52,5%;40) случаев), чем применение мезотерапии с гиалуроновой; в 1,5 раза чаще сопровождалось восстановлением показателей иммунного статуса (28 (56,0%;50) против 15 (37,5%;40) случаев) и в 1,3 раза чаще отразилось на клинической эффективности в виде выраженного улучшения, которое было выявлено в 24 (48,0%;50) против 15 (37,5%;40) случаев.

## Выводы

1. Симптомокомплекс постакне встречается в 39,6% случаях среди пациентов с эстетическими дефектами кожи, в 59,4% случаях наблюдается в возрасте 20-25 лет и в 1,2 раза чаще наблюдается у лиц женского, чем у мужского пола. При светлых фототипах кожи в 2 раза чаще, чем при темных фототипах наблюдается легкая степень тяжести СПА. Нарушения функциональных параметров кожи в 1,2 раза чаще встречаются при выраженной, чем при слабой степени СПА [2-А, 6-А, 7-А, 8-А, 9-А].
2. Морфологические признаки рубцов постакне в виде фиброзно-измененной дермы в 1,3 раза чаще наблюдается при их локализации на коже лица, чем на коже груди. У пациентов с локализацией симптомокомплекса постакне на коже спины в 1,5 раза чаще, чем на коже лица наблюдаются морфологические признаки рубцов постакне в виде узловой формы гипертрофических рубцов. Применение не инвазивных методов терапии в 1,6 раза чаще сопровождается формированием наиболее благоприятной регенерацией ткани (ФИД), чем у пациентов, с предшествующими инвазивными методами коррекции рубцов постакне [1-А, 4-А, 5-А, 10-А].
3. У 49 (51,6%;95) пациентов с СПА выявлены нарушения клеточного и гуморального иммунитета, причем при выраженной степени СПА эти нарушения встречаются в 2,4 раза чаще, чем при слабой степени. Повышение содержания провоспалительного ИЛ-6 наблюдается у 43 (45,2%;95) пациентов со средней и выраженной степенью СПА, причем после инвазивных методов лечения его уровень в 1,2 раза выше, чем после применения не инвазивных методов коррекции [10-А, 11-А].
4. Введение гиалуроновой кислоты в очаги поражения СПА не инвазивным методом ультрафонофореза по сравнению с инвазивным методом мезотерапии в 1,3 раза чаще улучшает клиническую эффективность, в 1,4 раза чаще приводит к восстановлению функциональных параметров кожи и положительно влияет на иммунологические показатели [3-А, 10-А, 11-А]

### **Рекомендации по практическому использованию результатов исследования**

1. При ведении пациентов с последствиями угревой болезни необходимо учитывать, что чем темнее фототип и чем больше зон поражения, тем выше степень тяжести рубцов постакне.
2. Необходимо учитывать, что инвазивные методы лечения в 3 раза чаще, чем не инвазивные методы приводят к развитию тяжелых форм патологических рубцов постакне.
3. При лечении пациентов с СПА целесообразно введение гиалуроновой кислоты методом ультрафонофореза, так как данный метод по сравнению с мезотерапией улучшает клиническую эффективность и восстанавливает функциональные параметры кожи.

### Список литературы

1. Абдуллаев, Ш. Профилактика и лечение послеоперационных рубцов [Текст] /Ш. Абдуллаев, Д. Юсупова//in Library. – 2021. – Т. 21. – №. 1. – С. 1-135.
2. Аникин, В.В. Изменение цитокинового профиля как механизм адаптации при соединительнотканной дисплазии [Текст]/ В.В. Аникин, Н.С. Беганская // Современные проблемы науки и образования. – 2019. – № 3. –С. 15-19.
3. Апоптотическая и пролиферативная активность клеток патологических рубцов [Текст]/ Ю.Г. Барановский [и др.] // Вестник неотложной и восстановительной хирургии. - 2016. - Т. 1, № 3. - С. 379–383.
4. Базарный, В.В. Иммунная система кожи [Текст]/ В.В. Базарный // Мезотерапия. – 2011. - № 2. - С. 28-36.
5. Баринов, Э.Ф. Функциональная морфология кожи: от основ гистологии к проблемам дерматологии [Текст]/ Э.Ф. Баринов [и др.] // Український журнал дерматології, венерології, косметології. – 2012. - № 1. –С.48-52.
6. Бычкова, Н. Коррекция постакне [Текст] / Н. Бычкова. - Облик. Esthetic Guide, 2019. -15 с.
7. Влияние полиоксидония на механизмы регуляции клеточных реакций в очаге микробного воспаления [Текст] / С.Н. Серебренникова [и др.] //Сибирский медицинский журнал (Иркутск). – 2012. – Т. 109, № 2. – С. 42-45.
8. Вопросы эффективности и безопасности применения системных ретиноидов в терапии акне у подростков [Текст] / Н.Н. Мурашкин [и др.] // Вестник дерматологии и венерологии. - 2010. - № 5. –С. 112–116.
9. Галеева, А.Г. Динамика содержания некоторых цитокинов при внутридермальном введении нативной высокомолекулярной гиалуроновой кислоты экспериментальным животным [Текст] / А.Г. Галеева, О.М.Капулер, Ф.Х. Камилов //Современные проблемы науки и образования. -2017. - № 6. - 264–274.

10. Гин, Е.И. Стабильность гелей на основе коллагена II типа и гиалуроновой кислоты [Текст] / Е.И. Гин, В. Е. Лутцева, И.В. Воронкина // Цитология. - 2016. Т. 58, № 6. –С. 467-475.
11. Глаголева, Е.Н. Эффективность сочетанного протокола IPL и препарата на основе гиалуроновой кислоты с маннитолом в терапии гиперпигментации [Текст] / Е.Н. Глаголева //Восточно-европейский научный журнал. – 2021. – № 10. – С. 8-15.
12. Гомеомезотерапия патологических рубцов [Текст] /Коркунда, С. В. [и др.] //Дерматология та венерология. – 2016. –Т. 1. –С. 41-54.
13. Гуллер, А. Е. Клинический тип и гистологическая структура кожных рубцов как прогностические факторы исхода лечения / А. Е. Гуллер, А. Б. Шехтер //Анналы пластической, реконструктивной и эстетической хирургии. – 2017. – Т. 4. – С. 19-31.
14. Жидкова, Ю.Ю. Предпосылки к совершенствованию фармакопрофилактики гипертрофических и келоидных рубцов [Текст] / Ю.Ю. Жидкова, Н.А. Пеньевская, Э.Ф. Степанова//Фундаментальная медицина. – 2012. - № 10. – С. 5-15.
15. Забненкова, О.В. Коррекция атрофических и рубцовых деформаций кожи с помощью нативного нереконструированного коллагена «Коллост» [Текст]/ О.В. Забненкова // Эстетическая медицина. - 2017. - № 6. –С. 481-488.
16. Зайчик, А.Ш. Основы общей патологии [Текст]/ А.Ш. Зайчик, Л.П. Чурилов - СПб.: "Элби-СПб", 1999. – 624 с.
17. Закирова, Г.Ш. Рандомизированное исследование безопасности и эффективности препаратов на основе стабилизированной гиалуроновой кислоты для коррекции инволюционных изменений кожи лица и шеи [Текст] /Г.Ш. Закирова, Е.И. Губанова, В.В. Гладько// Российский журнал кожных и венерических болезней. 2018. Т. 21, № 1. С. 53–60. doi: 10.18821/1560-9588-2018-21-1-51-53-60

18. Зуева, К.А. Влияние акне на самооценку молодых людей [Текст]/ К.А. Зуева// Материалы XIV Международной студенческой научной конференции «Студенческий научный форум». – 2022. –С.27-29.
19. Игошина, А.В. Лазерные технологии в коррекции рубцов постакне [Текст] / А.В. Игошина, В.В. Бондаренко, Н.В. Грязева // Фарматека. -2019. - №8. – С. 53-58.
20. Итбаева, А.А. Применение фонофореза в комплексной терапии акне [Текст] / А.А. Итбаева, А.А. Жантурина, Р.Ж. Мусеркепова // Медицинский журнал Западного Казахстана. - 2019. - № 1. – С. 71-72.
21. Карабут, М.М. Фракционный лазерный фототермолиз в лечении кожных дефектов: возможности и эффективность (обзор) [Текст] / М.М. Карабут, Н.Д. Гладкова, Ф.И. Фельдштейн // Современные технологии в медицине. - 2016. - Т.8, № 2. - С. 98-108.
22. Классификация рубцовых поражений и критерии эффективности терапии [Текст] / А.М. Талыбова [и др.] // Медицина труда и промышленная экология. - 2017. - № 8. - С. 22-26.
23. Клименкова, Н.В. Современные подходы к лечению акне и постакне [Текст] / Н.В. Клименкова, И.Г. Шиманская //Международные обзоры: клиническая практика и здоровье. – 2017. – № 3. – С. 59-68.
24. Ключева, Т.А. Способ прогнозирования развития рубцов после перенесенной угревой болезни [Текст] / Т.А. Ключева // Федеральное Государственное Унитарное Предприятие "Государственный научно-исследовательский институт особо чистых биопрепаратов". – 2011. – С.33-53
25. Колчева, П.А. Физиотерапевтические методы в терапии акне и постакне [Текст] / П.А. Колчева, Л.С. Круглова, О.В. Жукова // Физиотерапевт. - 2016. - №3. - С. 31-38.
26. Коннов, П.Е. Изучение психоэмоционального статуса пациентов [Текст] / П.Е. Коннов, А.А. Арсеньева, Ю.А. Токарев // Вестник дерматологии и венерологии. – 2020. – Т. 96, № 6. – С. 48-55.

27. Коррекция рубцов постакне - применение конъюгированной гиалуронидазы в виде монотерапии и в комбинации с лазеротерапией. [Текст] / А.Г. Стенько [и др.] // Кремлевская медицина. Клинический вестник. - 2018. – № 2. –С. 154-159.
28. Кривоногова, П.Л. Патогенетическое обоснование методов лечения акне: обзор современных представлений и собственные данные [Текст] / П.Л. Кривоногова, О.А. Биткина, А.К. Мартусевич // Медицинский альманах. – 2017. – № 2. – С. 122-126.
29. Круглова, Л.С. К вопросу коррекции гипертрофических и келоидных рубцовых деформаций [Текст] / Л.С. Круглова, А.Г. Стенько, А.А. Шматова // Клиническая дерматология и венерология. - 2014. Т. 6. - С. 46–54.
30. Круглова, Л.С. Лекарственный форец: научное обоснование и клиническое применение [Текст] / Л.С. Круглова // Экспериментальная и клиническая дерматокосметология. - 2012. - № 2. - С.43-48.
31. Круглова, Л.С. Обзор современных методов коррекции рубцов постакне [Текст] / Л.С. Круглова, П.А. Колчева, Н.Б. Корчажкина // Вестник новых медицинских технологий. – 2018. – Т. 25, № 4. – С. 155-163.
32. Круглова, Л.С. Применение конъюгированного ферментативного препарата гиалуронидазы у пациентов с гипертрофическими и келоидными рубцами [Текст] / Л.С. Круглова, А.Г. Стенько, А.А. Шматова //Клиническая дерматология и венерология. – 2013. – Т. 11, № 5. – С. 87-94.
- 33.Круглова Л. С., Грязева Н. В., Талыбова А. М. Актуальные вопросы профилактики и терапии симптомокомплекса постакне //Klinicheskaya Dermatologia I Venerologia. – 2021. – Т. 20. – №. 1.
34. Кукушкин, Н.А. Фармацевтическая композиция местного и наружного применения для лечения травматических и послеоперационных повреждений периферической нервной системы на основе стефаглабрина [Текст] / Н.А. Кукушкин. – М.: Медгиз, 2009. – 36 с.

35. Курганская, И. Г. Обзор современных методов профилактики и коррекции симптомокомплекса постакне [Текст] / И. Г. Курганская, А. В. Патрушев, Н. А. Шанина // Фарматека. – 2021. – Т. 28. – №. 8. – С. 87-93.
36. Лялюхина, Е. И. Клинико-иммунологическая эффективность локальной иммунокоррекции в комплексном лечении угревой болезни: дис. ... канд. мед. наук [Текст] / Е. И. Лялюхина. - Курск, 2010. – 120 с.
37. Ляшенко, Ю. А. Сочетание биоревитализации с аппаратными методами и химическими пилингами [Текст] / Ю. А. Ляшенко // Инъекционные методы в косметологии. – 2010. - № 1. – С. 54-59.
38. Мельникова, Е. В. Иммунологические нарушения у мужчин – акне [Текст] / Е. В. Мельникова // Фундаментальные исследования. – 2014. – № 2. – С. 141-142.
39. Москалёв, А. В. Общая иммунология с основами клинической иммунологии [Текст] / А. В. Москалёв, В. Б. Сбойчаков, А. С. Рудой // М.: Гэотар. – 2015 – 251 с
40. Михайлова, Н. П. Иммуотропные эффекты гиалуроновой кислоты в дерматологии [Текст] / Н. П. Михайлова, В. В. Базарный, И. В. Кочурова // Мезотерапия. – 2012. - № 17. – С. 5–7.
41. Монахов, С. А. Рациональная терапия акне [Текст] / С. А. Монахов // Российский журнал кожных и венерических болезней. – 2013. - № 6. – С. 47-54.
42. Мухамадиева, К. М. Профилактика и лечение рубцов кожи в различных климатогеографических регионах Таджикистана: дисс..... д-ра мед. наук [Текст] / К. М. Мухамадиева. – Новосибирск, 2012. – 280 с.
43. Мухамадиева, К. М. Современные взгляды на патогенез рубцов постакне [Текст] / К. М. Мухамадиева, М. С. Валиева // Здоровоохранение Таджикистана. – 2017. – № 1. – С. 54-60.
44. Мяделец, О. Д. Морфофункциональная дерматология [Текст] / О. Д. Мяделец, В. П. Адаскевич. - М.: Медицинская литература, 2006. – 674 с.

- 45.Новиков, А.Г. Расширенные возможности объемной коррекции возрастных изменений филлером с терапевтическим действием NEAUVIA Organic STIMULATE [Текст] /А.Г. Новиков, И.А. Мещерякова // Инъекционные методы в косметологии. 2018. № 4. С. 59–61.
46. Обзор патогенетических механизмов и методов коррекции рубцов [Текст] /Е.Ю. Вертиева [и др.] // Российский журнал кожных и венерических болезней. - 2015. - № 18. –С. 51-57.
- 47.Острцова М. Н. и др. Современный подход к диагностике, профилактике и коррекции симптомокомплекса постакне на основе изучения морфологии кожи неинвазивными методами //Вестник дерматологии и венерологии. – 2018. – Т. 94. – №. 2. – С. 41-47.
48. Оценка влияния гиалуроновой кислоты на состояние гуморального иммунитета [Текст] / В.В. Базарный [и др.] // Вестник Уральской медицинской академической науки. – 2012. – Т. 2, № 39. –С. 18.
49. Павленко, Т.Я. Эффективность и обоснованность применения кислородно-озоновой смеси в комплексном лечении акне у мужчин [Текст] / Т.Я. Павленко, О.А. Сидоренко, Л.П. Сизякина // Вестник дерматологии и венерологии. – 2012. – № 1. – С. 38-42.
50. Патогенетическая и клиническая основа результативности комбинированной терапии больных акне и постакне [Текст] / Н.В. Кунгуров [и др.] // Лечайщий врач. - 2013. - № 10. - С. 24-28.
51. Первушина, О.С. Исследование влияния косметических средств с гиалуроновой кислотой на состояние кожи человека [Текст] / О.С. Первушина, Л.В. Юферова // Молодежь, наука, творчество. - 2019. –№ 2. - С. 123-128.
52. Пересади́на, С.К. Применение фонофореза геля ферменкол в лечении рубцов постакне [Текст] / С.К. Пересади́на , А.С. Васин // Dermatology in Russia. - 2017. – № 1. – С. 75-76.
53. Перламутров, Ю.Н. Эффективность крема, содержащего стабилизированную гиалуронидазу, для коррекции рубцовых изменений

- кожи [Текст]/ Ю.Н. Перламутров, К.Б. Ольховская // Consilium Medicum. Дерматология (Прил.). – 2017. - № 1. – С. 44-47.
54. Потехаев, Н.Н. Результаты и перспективы применения методов физиотерапии в дерматологии [Текст] / Н.Н. Потехаев, Л.С. Круглова // Материалы Московского Форума «Здоровье столицы». - 2012. -С. 98-99.
55. Причины и патогенез формирования патологических рубцов кожи (обзор литературы) [Текст] /Степанкина Е.С. [и др.]// Вестник восстановительной медицины -2017. - № 1. –С. 103-110.
56. Разрушение избыточного внеклеточного матрикса как составляющая лечения патологических рубцов кожи (оценка в опытах invitro) [Текст] / Б.А. Парамонов [и др.] //Вестник эстетической медицины. – 2009. - № 8. – С. 69-73.
57. Романец, О.П. Методы оптимизации лечения и профилактики рубцов: дис. ... канд.мед.наук [Текст] / О.П. Романец. – Москва, 2016. – 179 с.
58. Русова, М.В. Новая косметология [Текст] / М.В. Русова // Инъекционные методы в косметологии. – 2013. –№ 3. – С.106–115.
59. Самцов, А.В. Роль иммунной системы в развитии рубцовых изменений кожи [Текст] / А.В. Самцов, Е.Н. Лучина //Глобальный научный потенциал. – 2012. – № 11. – С. 20.
60. Свечникова, Е.В. Современные представления о постакне. Новые возможности коррекции [Текст] / Е.В. Свечникова, Л.Х. Дубина, К.В. Кожина //Медицинский альманах. – 2018. – № 3. – С. 137-140.
61. Сизякина, Л.П. Иммунологические аспекты эффектов мезотерапии гиалуроновой кислотой [Текст] / Л.П. Сизякина, А.И. Сергеева // Иммунология. – 2021. – Т. 42, № 2. – С. 159-165.
62. Симбирцев, А.С. Новые возможности применения цитокинов в дерматологии и косметологии [Текст] / А.С. Симбирцев // Вестник Эстетической Медицины. -2010. – Т. 9, № 2. –С.44-50.
- 63.Симптомокомплекс постакне. Подходы к терапии /Дрождина М. Б. и др. //Вестник дерматологии и венерологии. – 2022. – Т. 98. – №. 2. – С. 28-41.

64. Современные методы коррекции рубцов постакне. Обзор литературы. [Текст] / Н.В. Кунгуров [и др.] // Вестник новых медицинских технологий. – 2018. – Т. 25, № 4. – С. 155–163.
65. Современные подходы к лечению акне и постакне [Текст] / В.А. Абрамова [и др.] // Авиценна. - 2018. - № 23. - 22-27.
66. Современные подходы к фармакологической коррекции патологических рубцов [Текст] / А.В. Воронков [и др.] // Фундаментальные исследования. - 2014. - Т. 3. - С. 301–308.
67. Современный взгляд на инновационные методы терапии патологических рубцовых деформаций [Текст] / Л.С. Круглова [и др.] // Клиническая дерматология и венерология. – 2014. – Т. 5. –С. 105-116.
68. Современный подход к диагностике, профилактике и коррекции симптомокомплекса постакне на основе изучения морфологии кожи не инвазивными методами [Текст] / М.Н. Острецова [и др.] // Вестник дерматологии и венерологии. -2018. - № 94. –С. 41-47.
- 69.Современные методы комплексного лечения и профилактики рубцов кожи / Д. В. Прохоров, А. А. Щербенёва, М. В. Нгема, М. Б. Испирьян, М. Ю. Кузнецова// Крымский терапевтический журнал – 2021. – №. 1. – С. 26-31.
70. Сравнительные аспекты иммунокорректирующего действия синбиотика" нормоспектрум" и иммуномодулятора" полиоксидоний" в восстановительном лечении дерматологических больных [Текст] / Н.А. Деревнина [и др.]// Научный аспект. – 2019. - № 8, № 1. –С. 947-948.
71. Средство для профилактики образования патологических кожных рубцов [Текст] / А.И. Трофименко [и др.]//Вестник дерматологии и венерологии. – 2019. – С. 7-14.
72. Стенько, А.Г. Патологические рубцовые деформации – тактика ведения пациентов [Текст] / А.Г. Стенько, Л.С. Круглова, А.А. Шматова// Лечащий врач. - 2013. - № 4. - С. 32-39.

73. Талыбова А. П., Круглова Л. С., Стенько А. Г. Ультрафонофорез ферментативного препарата в лечении рубцов постакне // Физиотерапия, бальнеология и реабилитация. – 2017. – Т. 16. – № 5. – С. 254-256.
74. Течиева, С.Г. Комбинированное применение фореа экстракта плаценты и лазерных технологий в коррекции атрофических рубцов: автореф. дис. ... канд. мед. наук [Текст] / С.Г. Течиева. – Москва, 2016. – 30 с.
75. Толстая, А. И. Комбинированный метод лечения и реабилитации больных папулопустулезной формой акне и атрофическими рубцами постакне : дис. - Ур. науч.-исслед. ин-т дерматовенерологии и иммунопатологии, 2013.-169 с
76. Шавловская, О. А. Психодерматология: взгляд на проблему [Текст] / О.А. Шавловская // Consilium medicum. Дерматология. – 2015. - № 1. – С. 27-32.
77. Шамугия, Б. К. Возможности препарата Траумель С в терапии воспаления [Текст] / Б.К. Шамугия, М.В. Тимошков // Мистецтвозлі кування. - 2013. - № 2-3. – С. 98-99.
78. Шварц, Н.Е. Современные методы в лечении постакне [Текст] / Н.Е. Шварц, А.Г. Воронина // Университетская наука: взгляд в будущее. – 2018. – С. 161.
79. Шиманская, И.Г. Методы коррекции рубцовых изменений кожи у пациентов на фоне угревой болезни [Текст] / И.Г. Шиманская, А.В. Волотовская // Медицинские новости. – 2015. – № 9. – С. 38-40.
80. Шнайдер Д. А., Дробышева К. О. Метод коррекции ранних и длительно существующих гипертрофических и келоидных рубцов // Саратовский научно-медицинский журнал. – 2014. – Т. 10. – №. 3. – С. 558-560.
81. Эрнандес, Е.И. Инъекционные методы в эстетической медицине [Текст] / Е.И. Эрнандес, Е.И. Губанова, Е.З. Парсагашвили // Косметика и медицина. – 2010. - 199 с.
82. Юсупова, Д. Актуальные вопросы диагностики и лечения патологических рубцов кожи лица [Текст] / Д. Юсупова, Ш. Абдуллаев // inLibrary. – 2020. – Т. 20, № 2. – С. 189-194.

83. Янец, О.Е. Оптимизация комплексной терапии угревой болезни и оценка Кардиффского индекса акне-инвалидизации (CADI) [Текст] / О.Е. Янец, О.Б. Немчанинова // Сибирский журнал клинической и экспериментальной медицины. – 2012. – Т. 27, № 3. – С. 120-122.
84. A Combination of Non-ablative Laser and Hyaluronic Acid Injectable for Postacne Scars: A Novel Treatment Protocol[Text]./ L Akerman, D Mimouni, A Nosrati, D Hilewitz, E Solomon-Cohen.// J Clin Aesthet Dermatol. - 2022 Mar;15(3). - 53-56.
85. Adult acne versus adolescent acne: a retrospective study of 1,167 patients. / N Skroza, E Olino, A Mambrin, S Zuber, V Balduzzi[Text]// The Journal of clinical and aesthetic dermatology. 2018;11(1):21. Jan. - PMC – PubMed
86. Aksenenko I. P. Application of combined enzyme therapy for complications of lip contouring in cosmetology [Text]// Russian Journal of Physiotherapy, Balneology and Rehabilitation. – 2020. – Т. 19. – №. 4. – С. 227-233.
87. Adapalene 0.3% gel shows efficacy for the treatment of atrophic acne scars / M.J. Loss [et al.]// Dermatol Ther (Heidelb). – 2018. - № 8. –P. 245–257.
88. Adult female acne and associated risk factors: Results of a multicenter case-control study in Italy [Text]/ A. Di Landro [et al.] // J. Am. Acad. Dermatol. - 2016. -№ 75. –P. 1134–1141.
89. Antimicrobial and anti-inflammatory activities of endophytic fungi *Talaromyces wortmannii* extracts against acne-inducing bacteria [Text] / A. Pretsch [et al.] // PloS one. - 2014. - № 9. – P. 97-99.
90. Augmentation of gene expression and production of promatrix metalloproteinase 2 by *Propionibacterium acnes*-derived factors in hamster sebocytes and dermal fibroblasts: a possible mechanism for acne scarring [Text] / T. Sato [et al.] // Biol. Pharm. Bull. - 2011. - V. 34, № 2. - P. 295–299.
91. Ballin, A.C. Dermal fillers: an update [Text] / A.C. Ballin, F.S. Brandt, A. Cazzaniga // Am J Clin Dermatol. – 2015. - № 16. – P. 271-283.

92. Barikbin, B. Blunt blade subcision: an evolution in the treatment of atrophic acne scars [Text] / B. Barikbin, Z. Akbari, M. Yousefi // *Dermatol Surg.* - 2017. - V. 43, № 1. - P. 57–63.
93. Biesman, B.S. Treatment of Atrophic Facial Acne Scars With Microneedling Followed by Polymethyl methacrylate Collagen Gel Dermal Filler [Text] / B.S. Biesman, J.L. Cohen, B.E. DiBernardo // *Dermatol Surg.* – 2019. - № 45. –P. 1570-1579.
94. Brito, M.F. Evaluation of clinical adverse effects and laboratory alterations in patients with acne vulgaris treated with oral isotretinoin [Text] / M.F. Brito, I.P. Sant’Anna, J.C. Galindo // *An Bras Dermatol.* – 2010. - № 85. –P. 331-337.
95. Castillo, D.E. Chemical peels in the treatment of acne: patient selection and perspectives [Text] / D.E. Castillo, J.E. Keri // *ClinCosmetInvestigDermatol.* – 2018. - № 16. –P. 365-372.
96. CD4, IL-17, and COX-2 Are Associated With Subclinical Inflammation in Malar Melasma [Text] /A. Rodriguez-Arambula [et al.]// *Am J Dermatopathol.* – 2015. – V. 37, №10. –P. 761-766.
97. Chandrashekar, B.S. Retinoic acid and glycolic acid combination in the treatment of acne scars [Text] / B.S. Chandrashekar, K.R. Ashwini, V. Vasanth // *Indian Dermatol Online J.* - 2015. - V. 6, № 1. - P. 84–88.
98. Collagen induction therapy for the treatment of upper lip wrinkles [Text] / G. Fabbrocini [et al.] // *The Journal of Dermatological Treatment.* – 2012. – № 23. – P. 144–152.
99. Comparative analysis of adverse drug reactions to tetracyclines: results of a French national survey and review of the literature [Text] / B. Lebrun-Vignes [et al.] // *Br J Dermatol.* – 2012. - № 166. –P. 1333-1341.
100. Comparative Study of 35% Glycolic Acid, 20% Salicylic-10% Mandelic Acid, and Phytic Acid Combination Peels in the Treatment of Active Acne and Postacne Pigmentation. [Text]/Sarkar R, Ghunawat S, Garg VK. // *J Cutan Aesthet Surg.* 2019 Jul-Sep;12(3):158-163.

101. Cosmetic surgery national data bank statistics[Text]/ Di Landro A. // *Aesthet Surg J.* 2018. Vol. 38, Suppl 3. P. 1–24. doi: 10.1093/asj/sjy132
102. Dermabrasion for acne scars during treatment with oral isotretinoin [Text] /E. Bagatin [et al.]// *Dermatol. Surg.* - 2010. – V. 36. - P. 483–489.
103. Dissecting cellulitis of the scalp: a retrospective study of 51 patients and review of literature [Text] / A. Badaoui [et al.] // *Br J Dermatol.*, Feb. -2016. - № 174. – P. 421–423.
104. ECM components guide IL-10 producing regulatory T-cell (TR1) induction from effector memory T-cell precursors [Text] / P.L. Bollyky [et al.] // *ProcNatlAcadSci, USA.* – 2011. - № 108. – P. 7938-7943.
105. Efficacy of Alpha and Beta Hydroxy Acid Chemical Peels in Postacne Pigmentation: A Double Blinded, Randomized, Controlled Trial. [Text] /B.Ravikumar, R I, Pillai // *J Clin Aesthet Dermatol.* 2022 . - 15(1) – C. 48-52.
106. Effects of hydrotherapy with traditional Chinese medicine and magnetotherapy on treatment of scars after healing of deep partial-thickness burn wounds in children [Text] / R. Liu [et al.] // *Zhonghua Shao Shang ZaZhi.* – 2018. – V. 34. –P. 516-521.
107. Effects of different therapeutic modalities for postacne scars on circulating collagen III. [Text] / EM,Abdel-Magiud EA Taha, R. M. Bakr, S.A. Ismail, S.K. Sayed, M. Makboul, S. Kamel-ElSayed// *J Cosmet Dermatol.* 2020. – C. 517-521.
108. Efficacy and safety of a gauze pad containing hyaluronic acid in treatment of leg ulcers of venous or mixed origin: A double-blind, randomised, controlled trial [Text] / P. Humbert [et al.] // *Int Wound J.* – 2013. - № 10. –P. 159–166.
109. Efficacy and safety of superficial chemical peeling in treatment of active acne vulgaris [Text] / H. Al-Talib [et al.] // *An Bras Dermatol.* -2017. –V. 92, № 2. –P. 212-216.
110. Efficacy of cream-based novel formulations of hyaluronic acid of different molecular weights in anti-wrinkle treatment [Text] /T. Pavicic [et al.] // *Drugs Dermatol.* -2011. – V. 10. –P. 990–1000.

111. Efficacy of Oxybrasion in the Treatment of Acne Vulgaris: a Preliminary Report. [Text] / K.Chilick, A.M. Rogowska, M. Rusztowicz // J clin med.- 2022. – C.11-13. - PMC - PubMed
112. El-Domyati, M. Microdermabrasion: a clinical, histometric, and histopathologic study [Text] / M. El-Domyati, W. Hosam, E. Abdel-Azim // J. Cosmet. Dermatol. - 2016. – V. 15, № 14. - P. 503–513.
113. European S1 guideline for the treatment of hidradenitis suppurativa/acne inverse [Text] / C.C. Zouboulis [et al.] // J Eur Acad Dermatol Venereol. -2015. - № 29. –P. 619–644.
114. Evidence-based Surgical Management of Post-acne Scarring in Skin of Color [Text] / A. Gupta [et al.] //J CutanAesthet Surg. – 2020. - № 13. –P. 124-141.
115. Expression of interleukin 17 in the skin of patients with psoriasis [Text] / N.L. Starodubtseva [et al.] // Sovremennye problem dermatovenerologii, immunologii I vrachebnoy kosmetologii. – 2011. - № 2. –P. 38–41.
116. Faga, A. Hyaluronic acid three-dimensional scaffold for surgical revision of retracting scars: A human experimental study [Text] / A. Faga, G. Nicoletti, F. Brenta // Int Wound J. – 2013. - № 10. –P. 329–335.
117. Fractional CO2 laser versus combined platelet-rich plasma and fractional CO2 laser in treatment of acne scars: Image analysis system evaluation [Text] / O. Galal [et al.] //J CosmetDermatol. – 2019. - № 18. –P. 1665-1671.
118. Goel, A. Use of nanofractional radiofrequency for the treatment of acne scars in Indian skin [Text] / A. Goel, V. Gatne //J CosmetDermatol. – 2017. -№ 16. – P. 186-192.
119. Goodman, G.J. Postacne scarring: a qualitative global scarring grading system [Text] / G.J. Goodman, J.A. Baron // Dermatol. Surg. – 2006. - № 32. –P. 1458–1466.
120. Goodman, G.J. The modified tower vertical filler technique for the treatment of post-acne scarring [Text] / G.J. Goodman, A. Van Den Broek // Australas J. Dermatol. - 2016. – V. 57, № 1. - P. 19-23.

121. Gozali, M.V. Effective treatments of atrophic acne scars [Text] / M.V. Gozali, B. Zhou // J. Clin. Aesthet. Dermatol. – 2015. - № 8. –P. 33-40.
122. Greater collagen deposition with the microneedle therapy system than with intense pulsed light [Text] / S.E. Kim [et al.] // Dermatologic Surg. - 2011. - V. 37, № 3. -P. 336–341.
123. Hasson, A. Treatment of facial atrophic scars with Esthélis, a hyaluronic acid filler with polydense cohesive matrix [Text] / A. Hasson, W.A. Romero // J. DrugsDermatol. – 2010. – V. 9, № 12. – P.1507–1509.
124. Hayashi, N. Prevalence of Scars and "Mini-Scars", and Their Impact on Quality of Life in Japanese Patients With Acne [Text] / N. Hayashi, Y. Miyachi, M. Kawashima // Journal of Dermatology. - 2015. -V. 42, № 7. - P. 690-696.
125. Hyaluronan is required for generation of hematopoietic cells [Text] / I.U. Schraufstatter [et al.]//J. Stem Cells. – 2010. -№ 5. –P. 9–21.
126. Hyaluronic acid, a promising skin rejuvenating biomedicine: A review of recent updates and pre-clinical and clinical investigations on cosmetic and nutricosmetic effects [Text] / S.N. Bukhari [et al.]//International journal of biological macromolecules. – 2018. – V. 120. – P. 1682-1695.
127. Hyaluronic acid, an efficient biomacromolecule for treatment of inflammatory skin and joint diseases: A review of recent developments and critical appraisal of preclinical and clinical investigations [Text] / L.H. Chen [et al.]// Int J BiolMacromol. – 2018. - № 116. –P. 572-584.
128. Hyaluronic Acid-Based Biomaterials: A Versatile and Smart Approach to Tissue Regeneration and Treating Traumatic, Surgical, and Chronic Wounds [Text] / Z. Hussain [et al.]// Polymer Reviews. – 2017. - № 57. –P. 594–630.
129. Hyaluronidase ointment in treatment of hypertrophic scars [Text] / M. Alibegashvili [et al.] //Georgian Med News. - 2020. - № 308. –P. 140-143.
130. In vitro investigations on the effect of dermal fibroblasts on keratinocyte responses to ultraviolet B radiation [Text] / T.L. Fernandez [et al.] // The Journal of Photochemistry and Photobiology. – 2014. – V. 90, № 6. – P. 1332–1339.

131. Juhász, I. Treatment of partial thickness burns with Zn-hyaluronan: Lessons of a clinical pilot study [Text] / I. Juhász, P. Zoltán, I. Erdei // *Ann Burns Fire Disasters*. – 2012. - № 25. –P. 82–85.
132. Keen, M.A. Hyaluronic acid in dermatology [Text] / M.A. Keen // *Skinmed*. – 2017. – V. 15, № 6. – P. 441-448.
133. Khunger, N. Evaluation of CROSS technique with 100% TCA in the management of ice pick acne scars in darker skin types [Text] / N. Khunger, N. Bhardwaj, M. Khunger // *J. Cosmet. Dermatol.* - 2011. - № 10. –P. 51-57.
134. Kircik L.H. Re-evaluating treatment targets in acne vulgaris: adapting to a new understanding of pathophysiology [Text] / L.H. Kircik // *J. Drugs Dermatol.* – 2014. –V. 13. –P. 57–60.
135. Kurokawa, I. Adjuvant alternative treatment with chemical peeling and subsequent ionophoresis for postinflammatory hyperpigmentation, erosion with inflamed red papules and non-inflamed atrophic scars in acne vulgaris [Text] / I. Kurokawa, N. Oiso, A. Kawada // *J. Dermatol.* - 2016. - V. 44, № 4. - P. 401-405.
136. Lee A.L., Chen Y.F., Yao W.T., et al. Laser doppler imaging for treating vascular complications from procedures involving dermal fillers: Case series and literature review // *Diagnostics*. 2021. Vol. 11, N 9. P. 1640. doi: 10.3390/diagnostics11091640
137. Leyden, J.J. Oral antibiotic therapy for acne vulgaris: pharmacokinetic and pharmacodynamic perspectives [Text] / J.J. Leyden, J.Q. Del Rosso // *J ClinAesthetDermatol.* – 2011. -№ 4. –P. 40-47.
138. Light therapies for acne [Text] / J. Barbaric [et al.] // *Cochrane Database of Systematic Reviews*. - 2016. Issue 9. Art. No.: CD007917. DOI: 10.1002 / 14651858. CD007917.
139. Majid, I. Fractional CO2 laser resurfacing as monotherapy in the treatment of atrophic facial acne scars [Text] / I. Majid, S. Imran // *J. Cutan. Aesthet. Surg.* - 2014. –V. 7, - № 2. - P. 87–92.

140. New atrophic acne scar classification: Reliability of assessments based on size, shape, and number [Text] /S. Kang [et al.] // J Drugs Dermatol. - 2016. – V. 15, № 6. - P. 693-702.
141. New developments and clinical transition of hyaluronic acid-based nanotherapeutics for treatment of cancer: reversing multidrug resistance, tumour-specific targetability and improved anticancer efficacy [Text] / M.H. Safdar [et al.] //Artif. Cells Nanomed. Biotechnol. – 2017. - № 2. –P. 1-14.
142. Niosomal benzoyl peroxide and clindamycin lotion versus niosomal clindamycin lotion in treatment of acne vulgaris: a randomized clinical trial. [Text]/ S. Mohammadi, A. Pardakhty, M. Khalili M, S. Kang //Adv Pharm Bull. 2019;9(4):578.
143. Papakonstantinou, E. Hyaluronic acid: A key molecule in skin aging [Text] / E. Papakonstantinou, M. Roth, G. Karakiulakis // Dermatoendocrinol. – 2012. - № 4. – P. 253–258.
144. Penetration of short fluorescence-labeled peptides into the nucleus in HeLa cells and in vitro specific interaction of the peptides with deoxyribooligonucleotides and DNA [Text] / L.I. Fedoreyeva [et al.] // Biochemistry. – 2011. – V. 76, № 11. – P. 1210–1219.
145. Pozner, J.N. Laser Resurfacing: Full Field and Fractional [Text] / J.N. Pozner, B.E. DiBernardo // ClinPlast Surg. - 2016. –V. 43, № 3. - P. 515-525.
146. Practical management of acne for clinicians: an international consensus from the Global Alliance to Improve Outcomes in Acne [Text] / D.M. Thiboutot [et al.] //J Am AcadDermatol. – 2018. - № 78. –P. 1–23.
147. Predictive value of serum markers for postacne scarring. El-Taweel AA, Salem RM, El-Shimi OS. J Cosmet Dermatol. 2018 Jun;17(3):491-494. doi: 10.1111/jocd.12402. Epub 2017 Aug 30.
148. Prospective study of pathogenesis of atrophic acne scars and role of macular erythema / J. Tan [et al.] // J Drugs Dermatol. -2017. - № 16. –P. 566–572.

149. Puhakka, M. Interleukin-6 and tumor necrosis factor alpha in relation to collagen formation [Text] / M. Puhakka, J. Magga, S. Hietakorpi // J. Card. Fail. 2013. - V. 9, № 4. - P. 325-332.
150. Puri, N. Efficacy of modified Jessner's peel and 20% TCA versus 20% TCA peel alone for the treatment of acne scars [Text] / N. Puri // J. Cutan. Aesthet. Surg. - 2015. - V. 8, № 1. - P. 42-45.
151. Rejuvenating Hydrator: Restoring Epidermal Hyaluronic Acid Homeostasis with Instant Benefits [Text] / V.A. Narurkar [et al.] // J. Drugs Dermatol. - 2016. - № 15. - P. 24-37.
152. Rocha, M.A. Acne vulgaris: an inflammatory disease even before the onset of clinical lesions [Text] / M.A. Rocha, C.S. Costa, E. Bagatin // Inflamm Allergy Drug Targets. - 2014. - № 13. - P. 162-167.
153. Sachdeva, S. Lactic acid peeling in superficial acne scarring in Indian skin [Text] / S. Sachdeva // J. Cosmet. Dermatol. - 2010. - V. 9, № 3. - P. 246-248.
154. Sadick, N.S. Laser Treatment for Facial Acne Scars: A Review [Text] / N.S. Sadick, A. Cardona // Journal of Cosmetic and Laser Therapy. - 2018. - V. 20, № 7-8. - P. 424-435.
155. Safety and effectiveness of small and large gel-particle hyaluronic acid in the correction of perioral wrinkles [Text] / F. Brandt [et al.] // Drugs Dermatol. - 2011. - № 10. - P. 982-987.
156. Sakamoto, F.H. Photodynamic therapy for acne vulgaris: a critical review from basics to clinical practice: part I. Acne vulgaris: when and why consider photodynamic therapy? [Text] / F.H. Sakamoto, J.D. Lopes, R.R. Anderson // J Am Acad Dermatol. - 2010. - № 63. - P. 183-193.
157. Side effects of common acne treatments [Text] / S.V. Tripathi [et al.] // Expert opinion on drug safety. - 2013. - № 12. - P. 39-51.
158. Sizyakina, L.P. Factors associated with variability of the course of X-linked agammaglobulinemia [Text] / L.P. Sizyakina, I.I. Andreeva, D.I. Danilova // Immunologiya. - 2020. - № 41. - P. 74-80.

159. Subcision suction method: a new successful combination therapy in treatment of atrophic acne scar and other depressed scars [Text] / S.A. Harandi [et al.] //JEADV.- 2011. - № 25. –P. 92–99.
160. Subcuticular incision versus naturally sourced porcine collagen filler for acne scars: a randomized split face comparison [Text] / R.J. Sage [et al.] // Dermatol Surg.- 2011. - № 37. – P. 426–431.
161. Tan, J. Prevalence and Risk Factors of Acne Scarring Among Patients Consulting Dermatologists in the USA [Text] / J. Tan, S. Kang, J. Leyden // Journal of Drugs in Dermatology. - 2017. –V. 16, № 2. - P. 97-102.
162. The Tolerability Profile of Clindamycin 1%/Benzoyl Peroxide 5% Gel vs. Adapalene 0.1% Benzoyl Peroxide 2.5% Gel for Facial Acne: results of Two Randomized, Single-Blind, Split-Face Studies [Text] / L. Green [et al.] // ClinAesthetDermatol. – 2012. - № 5. –P. 16-24.
163. The use of non-ablative fractional resurfacing in Asian acne scar patients [Text] / N.P. Chan [et al.] // Lasers Surg. Med. - 2010. - № 42. - P. 710–715.
164. The Combination of Red and Blue Light, Radiofrequency and Intense Pulsed Light for the Treatment of Facial Postacne Erythema. [Text] / Y Liang[et al.] // Clin Cosmet Investig Dermatol. 2022 Nov 7;15:2383-2389
165. The Effects of Green Tea (*Camellia sinensis*), Bamboo Extract (*Bambusa vulgaris*) and Lactic Acid on Sebum Production in Young Women with Acne Vulgaris Using Sonophoresis Treatment. [Text] / K. Chilicka [et al.] //Healthcare. 2022. – C 33-42
166. Thiboutot, D.M. Inflammasome activation by *Propionibacterium acnes*: the story of IL-1 in acne continues to unfold [Text] / D.M. Thiboutot //The Journal of investigative dermatology. - 2017. - № 134. - P. 595-597.
167. Tosti, A. Acne Scars: Classification and Treatment [Text] / A. Tosti, M.P. MP De Padova//CRC Press. – 2018 -179 pp
168. Treatment of Moderate to Severe Acne and Scars With a 650-Microsecond 1064-nm Laser and Isotretinoin [Text] / M.H. Gold [et al.] // J Drugs Dermatol. – 2020. - № 19. –P. 646-651.

169. Treatment protocols and efficacy of light and laser treatments in post-acne erythema. [Text] / R Amiri [et al.]// J Cosmet Dermatol. 2022. – C. 648-656.
170. Update on acne scar treatment. [Text] /Y.S Soliman [et al.] // Goldenberg G.Cutis. 2018 Jul;102(1):21;25;47;48.
171. Urdiales-Gálvez F. Treatment of soft tissue filler complications: Expert consensus recommendations [Text] / F. Urdiales-Gálvez, N.E. Delgado, V. Figueiredo // Aesthetic Plastic Surgery. - 2018. - №42 (2). - P. 498– 510.
172. Trends in ambulatory health care usage for adult acne [Text] / S.A. Davis [et al.] // J. Cutan. Med. Surg. – 2015. - № 19. –P. 377–379.
173. Vieira, A.S. The effect of isotretinoin on triglycerides and liver aminotransferases [Text] / A.S. Vieira, V. Beijamini, A.C. Melchior //An Bras Dermatol. – 2019. - № 87. –P. 382-387.
174. Wang, Z.C. The roles of inflammation in keloid and hypertrophic scars [Text] / Z.C. Wang // Frontiers in Immunology. – 2020. – V. 11. – P. 60-87.

**Публикации по теме диссертации**  
**Статьи в рецензируемых журналах**

[1-А]. Шукурова Ф.Ш. Таҳқиқоти морфологии пӯст дар беморони гирифтори хадшаҳои келоидӣ [Матн]/Сохибова З.Н., Бобоева Г.А.// Авҷи Зухал”. – Душанбе. – 2020. - № 2 . – С.103-108

[2-А]. Шукурова Ф.Ш. Особенности клинического течения симптомокомплекса постакне при разных фототипах кожи [Текст]/Ф.Ш. Шукурова// «Симург». №17(1).-2023.- стр.135-139.

[3-А]. Шукурова Ф.Ш. Усулҳои муосири табобати симптомокомплекси постакне [Матн]/Ф.Ш. Шукурова// Авҷи Зухал”. – Душанбе. – 2023. - № 3. – С.196-205.

**Статьи и тезисы в журналах и сборниках конференций**

[4-А]. Шукурова Ф.Ш. Морфометрические исследования биоптатов кожи из очагов поражения у больных с келоидными рубцами [Текст]/ Ф.Ш. Шукурова, З.Н. Сохибова, К.М. Мухамадиева//«Евразийский вестник педиатрии» медицинский научно-инновационный журнал. – Ташкент. – 2019. -№1(1). - С.131-135

[5-А]. Шукурова Ф.Ш. Морфологические исследования кожи у больных с послеугревыми келоидными рубцами в динамике лечения ретиноидами [Текст]/ Ф.Ш. Шукурова, К.М. Мухамадиева, З.Н.Сохибова //Юбилейный X Межрегиональный форум дерматовенерологов и косметологов, 12-13 октября 2020г., Москва, С. 53.

[6-А]. Шукурова Ф.Ш. Клиническая характеристика рубцов после угревой болезни [Текст]/Ф.Ш. Шукурова//Современные проблемы и перспективные направления инновационного развития науки: материалы XV международной научно-практической конференции молодых ученых и студентов ГОУ «ТГМУ им. Абуали ибни Сино», посв. годам развития села, туризма и народных ремесел (2019-2021). – Душанбе. – 2020. - С.105.

[7-А]. Шукурова Ф.Ш. Формирование рубцов после угревой болезни у больных с разными фототипами кожи [Текст]/Ф.Ш. Шукурова//Современные проблемы

и перспективные направления инновационного развития науки: материалы XV международной научно-практической конференции молодых ученых и студентов ГОУ «ТГМУ им. Абуали ибни Сино», посв. годам развития села, туризма и народных ремесел (2019-2021) –Душанбе. – 2020. - С.105-106

[8-А]. Шукурова Ф.Ш. Фототипы у больных с рубцами кожи, проживающих в разных климатогеографических регионах [Текст]/Ф.Ш. Шукурова, К.М. Мухамадиева, А.М. Косымов// Журнал «Дерматовенерология и эстетическая медицина». –Ташкент. – 2020. - №3(47). – С.46

[9-А]. Шукурова Ф.Ш. Послеугревые рубцы и сопутствующие проявления постакне [Текст]/Ф.Ш. Шукурова// Новые проблемы медицинской науки и перспективы их решений: XVI научно-практическая конференция ГОУ «ТГМУ им. Абуали ибни Сино» молодых ученых и студентов с международным участием. – Душанбе. – 2021. – С.493-494

[10-А]. Шукурова Ф.Ш. Критерии эффективности терапии акне и постакне с использованием неинвазивных методов исследования [Текст]/Ф.Ш. Шукурова// Достижения и проблемы фундаментальной науки и клинической медицины 69-я годовичная научно-практическая конференция ГОУ «ТГМУ им. Абуалиибни Сино», с международным участием, посвященная 30-летию Государственной независимости РТ и годам развития села, туризма и народных ремесел (2019-2021). - Душанбе. – 2021. – Т.1. - С.568-569.

[11-А]. Шукурова Ф.Ш. Содержание интерлейкина -6 у пациентов с рубцами постакне [Текст]/ Ф.Ш. Шукурова, К.А. Мадалиев, А.З. Баратов///Инновация в медицине: от науки к практике. 71-я годовичная научно-практическая конференция ГОУ «ТГМУ им. Абуали ибни Сино», с международным участием. - Душанбе. – 2023.– Т.1. - С.555.-557