

**ГОСУДАРСТВЕННОЕ ОБРАЗОВАТЕЛЬНОЕ УЧРЕЖДЕНИЕ
«ТАДЖИКСКИЙ ГОСУДАРСТВЕННЫЙ МЕДИЦИНСКИЙ
УНИВЕРСИТЕТ ИМЕНИ АБУАЛИ ИБНИ СИНО»**

УДК 616.089; 616.5-003.215; 616.8-089

На правах рукописи

ШОЕВ САЪДУЛЛО НАЗУЛЛОЕВИЧ

**ХИРУРГИЧЕСКОЕ ЛЕЧЕНИЕ
ХРОНИЧЕСКИХ ВНУТРИЧЕРЕПНЫХ ГЕМАТОМ**

ДИССЕРТАЦИЯ

на соискание ученой степени кандидата медицинских наук

по специальности 14.01.18 – Нейрохирургия

Научный руководитель:
доктор медицинских наук
профессор **Бердиев Р.Н.**

Душанбе - 2020

Оглавление

Список сокращений и условных обозначений -----	4
Введение -----	5
Общая характеристика работы -----	8
Глава 1. Современное состояние проблем патогенеза, клиники, диагностики и лечения хронических внутричерепных гематом (обзор литературы) -----	13
Глава 2. Материал и методы исследования -----	33
2.1. Характеристика клинического материала-----	33
2.2. Методика исследования-----	44
2.3. Дополнительные методы исследования-----	45
2.4. Компьютерная томография-----	46
2.5. Магнитно-резонансная томография-----	49
Глава 3. Результаты клинико-лабораторных, специальных методов исследования и хирургическое лечение хронических внутричерепных гематом -----	55
3.1. Особенности клинического течения ХВЧГ с учетом возрастных факторов и фазы заболевания-----	55
3.2. Результаты КТ-исследования-----	62
3.3. Результаты МРТ исследования-----	64
Глава 4. Хирургическое лечение хронических внутричерепных гематом -----	68
4.1. Хирургическое лечение хронических эпидуральных гематом-----	70
4.2. Хирургическое лечение хронических субдуральных гематом-----	75
4.3. Хирургическое лечение хронических внутримозговых гематом-----	81

Глава 5. Анализ результатов хирургического лечения

хронических внутричерепных гематом-----	95
5.1. Анализ ближайших результатов-----	96
5.2. Анализ отдаленных результатов-----	105
Обсуждение результатов-----	114
Заключение-----	118
Список литературы-----	121

Список сокращений и условных обозначений

ВАК	- Высшая аттестационная комиссия
ВОЗ	- Всемирная организация здравоохранения
ВЧГ	- Внутричерепные гематомы
ГУ КЗ	- Государственное учреждение комплекс здоровья «Истиклол»
ЗНД	- Закрытое наружное дренирование
КПТ	- Костно–пластическая трепанация
КТ	- Компьютерная томография
МРТ	- Магнитно–резонансная томография
МИХ	- Миниинвазивная хирургия
НМЦ РТ	- Национальный медицинский центр Республики Таджикистан «Шифобахш»
СП	- Субдуральное пространство
ТГМУ	- Таджикский государственный медицинский университет им. Абуали ибни Сино
ТМО	- Твердая мозговая оболочка
ФКК	- Фаза клинической компенсации
ФКД	- Фаза клинической декомпенсации
ФУКД	- Фаза умеренной клинической декомпенсации
ФГКД	- Фаза грубой клинической декомпенсации
ФО	- Фрезевое отверстие
ХВМГ	- Хроническая внутримозговая гематома
ХВЧГ	- Хронические внутричерепные гематомы
ХСГ	- Хроническая субдуральная гематома
ХЭГ	- Хроническая эпидуральная гематома
ШКГ	- Шкала комы Глазго
ЧМТ	- Черепно–мозговая травма
ЭЭГ	- Электроэнцефалография
ЭХО – ЭС	- Эхоэнцефалоскопия

Введение

Актуальность и востребованность проведения исследований по теме диссертации. Хронические внутричерепные гематомы до недавнего времени считались редкой патологией. Удельный вес хронических внутричерепных гематом (ХВЧГ), среди всех объемных образований головного мозга составляет 1–7%, а среди хирургически значимых внутричерепных кровоизлияний достигает 12-25,5% (Ырысов К.Б., 2017, Арзикулов Ж. М., 2018, Jiang J. 2017, Masotti L. 2020, Shibata Y. 2020).

Главными причинами учащения ХВЧГ за последние годы являются распространение черепно – мозговых травм и цереброваскулярные заболевания. (Крылов В.В. 2016, Козинский А.В. 2018, Семенов А. В. 2019). Геморрагический инсульт занимает второе место среди различных форм острых нарушений мозгового кровообращения. На его долю, по данным регистра инсульта за 2015 – 2017гг., приходится 14 – 25% от всех форм ОНМК, причем частота внутримозговых кровоизлияний при гипертоническом кризе постоянно растет (Скворцова В.И., 2017. Ткачев В.В. 2018, Мустафин М.С., 2018,). Летальность при геморрагическом инсульте может достигать от 70% до 90% (В.В.Крылов, 2016, Е.И.Гусев, 2017, Радьков И.В., 2017, Hetlikh A.M., 2019).

Хронические гематомы, в отличие от острых и подострых, обладают ограничительной капсулой, которая обуславливает возникновение сложных патогенетических механизмов заболевания, полностью еще не раскрытых. (Спирин А.Л., 2015., Курилина Л.Р. 2015, Fujii M, 2016, Ganapathy K, 2016, Takada Y, 2017, Kolias A.G. 2017).

Весьма существенно, что если раньше, по данным российских и зарубежных авторов, ХВЧГ выявлялись почти исключительно у лиц пожилого и старческого возраста, то в настоящее время они значительно «помолодели», встречаясь достаточно часто у лиц молодого и среднего возраста [Акшулаков С.К., 2008, Лихтерман Л.Б., 2015, Потапов А.А., 2016, Dye J.A. 2012, Menditto VG 2012].

Учащение и расширение возрастных границ ХВЧГ остро ставит вопрос об адекватной хирургической тактике. (Яриков А.В. 2017, Шестериков Я.А., 2018, Takeuchi S, 2015, Viallon M, 2017).

Степень изученности научной задачи.

По данным многих авторов, проблема лечения перечисленных форм внутричерепных кровоизлияний до сих пор остается актуальной, так как, несмотря на успехи современной нейрохирургии, данная патология сопровождается высокими показателями смертности и инвалидизации преимущественно среди лиц трудоспособного возраста.

ХВЧГ относятся к заболеваниям, которым уделяется много внимания. Почти полтора столетия, начиная с первой публикации в 1857г. «Das Haematom der dura mater», написанной «отцом патологической анатомии» Рудольфом Вирховым, представители различных медицинских и биологических дисциплин изучают патогенез ХВЧГ, механизмы и сроки формирования капсулы, ее наружного и внутреннего листка. [Лихтерман Л.Б. 2013, Ошоров А.В., 2013, Трубилова М.С., 2018, Семенов А.В., 2019, Shibata Y., 2020].

По данным российских и зарубежных источников, причиной образования ХВЧГ у 70% до 80,6% больных явилась черепно-мозговая травма, из них 10% составляет тяжелая черепно-мозговая травма. Далее следуют сосудистые катастрофы: разрывы артериальной аневризмы, кровотечение из артерио-венозной мальформации или геморрагические инсульты [Ветер С.Ю., 2011, Фирсов С.А., 2012, Захарова Н.Е., 2013, Корниенко В.Н., 2013, Гуляев Д.А., 2013, Makhamov K.E. 2019].

Интерес к изучению ХВЧГ нашел свое отражение в многочисленных исследованиях российских и зарубежных авторов, где мы акцентировали внимание лишь на тех аспектах проблемы ХВЧГ, которые в последующем могут послужить обоснованием для дальнейшей разработки более эффективного оптимизированного лечения больных с хронической внутричерепной гематомой [Мороз В.В., 2011, Крылов В.В., 2013, Жанайдар

Ж.С., 2014, Чяснулис Э., 2014, Сороговец А.И., 2018, Lee K.S. 2012, Krilov V.V, 2014,].

Теоретические и методологические основы исследования.

Теоретической основой исследования послужили труды отечественных и зарубежных ученых по проблеме хирургического лечения ХВЧГ. Наиболее актуальна дифференцированная тактика лечения с учетом возраста пострадавшего, клинической фазы заболевания и использования современных методов диагностики. Репрезентативный материал Национального медицинского центра Республики Таджикистан по ХВЧГ позволяет обосновать выбор индивидуально адекватного лечения ХВЧГ с расширением применения наиболее щадящих, безопасных и вместе с тем наиболее эффективных методов.

Общая характеристика работы

Цель исследования.

Улучшение результатов хирургического лечения пациентов с хроническими внутричерепными гематомами.

Объект исследования.

Объектом исследования явились 112 больных (83 (74,1%) мужского пола, 29 (25,9%) женского пола с хроническими внутричерепными гематомами.

Предмет исследования.

Предметом исследования явились больные с хроническими внутричерепными гематомами

Задачи исследования.

1. Изучить клинические проявления и особенности течения хронических внутричерепных гематом в различных возрастных группах.
2. Определить информативность методов исследования (КТ, МРТ) до и после операции у больных с различными внутричерепными гематомами.
3. Оценить эффективность методов хирургического лечения хронических внутричерепных гематом путем комплексного клинико-инструментального исследования.
4. Разработать алгоритм и тактику хирургического лечения больных с ХВЧГ.

Методы исследования.

Для достижения цели исследования и решения поставленных задач у больных с хроническими внутричерепными гематомами были проведены неинвазивные методы исследования: нейроофтальмологическое, компьютерная и магнитно –резонансная томографии (КТ и МРТ).

Область исследования.

Исследование соответствует паспорту ВАК при Президенте Республики Таджикистан по специальности 14.01.18 – нейрохирургия.

Подпункт 3.1. Были изучены особенности клинического течения ХВЧГ

с учетом возрастных факторов и фазы заболевания. 3.3 Применение прямых неинвазивных методов исследования - КТ и МРТ: диагностике ХВЧГ целесообразно проводить с момента поступления пациента и в отдалённом периоде. 5.1 Анализ результатов хирургического лечения пациентов с ХВЧГ с применением миниинвазивных способов даёт ряд преимуществ в практической медицине и в области нейрохирургии.

Этапы исследования.

Написание диссертации проводилось поэтапно. На первом этапе нами была изучена литература по данной проблематике, были сформулированы тема и цель диссертации. Второй этап — сбор материала по выбранной теме диссертации; были написаны статьи, тезисы и главы диссертации. Третий этап — внедрение результатов исследования в практику. Четвертый этап — это статистическая обработка полученных результатов и литературное оформление работы.

Основная информационная и исследовательская база.

В работе была изучена информация (диссертации, защищённые в Республике Таджикистан и в Российской Федерации, научные статьи журналов, конференций, симпозиумов) по хирургическому лечению хронических внутримозговых гематом. Исследования проводились на кафедре нейрохирургии и сочетанной травмы ТГМУ имени Абуали ибни Сино на базе НМЦ РТ «Шифобахш» и ГУ КЗ «Истиклол».

Достоверность результатов диссертации.

Достоверность результатов исследования подтверждена применёнными современными, широко используемыми в практике клиническими и инструментальными методами. Все полученные результаты и выводы основаны на принципах доказательной медицины. Статистическая обработка подтвердила достоверность полученных результатов.

Научная новизна.

На основе изучения анамнеза, клинической фазы, возраста, локализации и вида интракраниальной гематомы, по данным

нейровизуализации КТ и МРТ, оптимизированы различные способы хирургического лечения хронических внутричерепных гематом.

Доказана необходимость использования, модифицированной системы Хайера Шульца в хирургическом лечении хронических внутричерепных гематом; (рацпредложение № 145 «Миниинвазивный способ удаления подострых и хронических форм эпидуральных гематом» от 27.11.2013 г. и патент на изобретение № ТЈ 601 «Миниинвазивный способ удаления подострых и хронических форм эпидуральных гематом» от 7.01.2014 г).

Впервые определено место нейроэндоскопии в хирургии хронических внутримозговых гематом через точку Кохера путем одного фрезевого отверстия с последующим закрытым наружным дренированием.

Доказано, что у 73(65,1%) больных при хирургическом лечении ХВЧГ, через одно фрезевое отверстие с последующим закрытым наружным дренированием во всех видах ХВЧГ по критерию Крускала–Уоллиса статистическая значимая составляет $p < 0,05$.

Впервые разработан алгоритм оказания специализированной нейрохирургической помощи пациентам с ХВЧГ.

Теоретическая значимость исследования

заключается в том, что теоретические, методологические положения, выводы и рекомендации, представленные в диссертации, могут быть использованы в учебном процессе медицинских ВУЗов.

Практическая значимость. Широкое внедрение в практику миниинвазивных хирургических методов лечения ХВЧГ позволяет существенно сократить длительность операции, уменьшить материальные затраты и сроки пребывания больных в стационаре. Показано, что доля миниинвазивной хирургии среди всех вмешательств по поводу хронических внутричерепных гематом должна составлять не менее 65 %.

Определены показания и противопоказания к различным видам хирургических вмешательств при хронических внутричерепных гематомах в зависимости от тяжести состояния пациента и анатомической формы гематомы.

Разработаны и внедрены в практику алгоритм дифференцированного подхода и оптимизированная хирургическая тактика оперативного вмешательства ХВЧГ, которые способствуют улучшению результатов лечения больных с ХВЧГ.

Основные положения, выносимые на защиту.

1. В структуре хронических внутричерепных гематом преобладали лица мужского пола — 83 (74,1%), в возрасте 15 – 44 лет, лица трудоспособного возраста 76 (67,9%) пациентов.

2. Результаты исследования подтвердили, что в этиологии возникновения ХВЧГ превалирует ЧМТ – 75 (67,0%) случаев, полученные в результате дорожно транспортных происшествий и строительных работ.

3. Выполнение нейровизуализации с помощью КТ и МРТ всем больным с ХВЧГ является обязательным, что позволяет выявить локализацию, форму и вид гематомы, необходимые для избрания тактики хирургического лечения.

4. В 83 (74,1%) наблюдениях ХВЧГ были ХСГ и ХЭГ, при этом доказано, что источниками кровотечения были ветви средней оболочечной артерии, венозные синусы и мостиковые вены.

Личный вклад диссертанта.

При непосредственном участии соискателя проведен сбор научной информации по клиническим наблюдениям пострадавших с ХВЧГ. Автор принимал участие в операциях, им самостоятельно проведены обобщение и статистический анализ полученных результатов, опубликованы статьи, результаты исследования апробированы и внедрены в профильных отделениях. Участвовал в разработке патента и рационализаторских предложений.

Апробация работы и информация о результатах их применения.

Основные положения диссертации доложены и обсуждены на расширенном заседании экспертно – проблемной комиссии ТГМУ им. Абуали ибни Сино (протокол № 7 от 01.07.2014г.), на научно – практических

конференциях молодых ученых и студентов, а также на XI съезде детских хирургов, анестезиологов и реаниматологов Таджикистана с международным участием (Душанбе – 2014г.).

Результаты диссертационной работы были внедрены в практическую работу в нейрохирургических отделениях НМЦ РТ «Шифобахш» МЗ СЗН РТ и ГУ КЗ «Истиклол», а также использованы в научной, учебной и лечебной работах кафедры нейрохирургии и сочетанной травмы ТГМУ имени Абуали ибни Сино.

Публикации результатов диссертации.

По теме диссертации опубликовано 11 научных трудов – 4 в рецензируемых журналах, рекомендуемых ВАК при Президенте РТ. Получены 1 патент и 1 удостоверение на рационализаторское предложение.

Структура и объем диссертации. Диссертация состоит из введения, пяти глав, обсуждения результатов, заключения, основных научных результатов диссертации, рекомендации по практическому использованию результатов, списка используемой литературы, изложенных на 146 страницах. Работа иллюстрирована 44 рисунками и 12 таблицами. Библиографический раздел содержит 229 источников, из них 138 русских и 91 зарубежный.

Глава 1. Современное состояние проблем патогенеза, клиники, диагностики и лечения хронических внутричерепных гематом (обзор литературы)

Хроническая внутричерепная гематома относится к полиэтиологическим патологиям и характеризуется образованием объемного интракраниального кровоизлияния перидуральной и внутримозговой локализации, которое приводит к локальному или общему сдавлению структур головного мозга. При данной патологии, в отличие от острой и подострой формы внутричерепных гематом характерным является наличие ограничительной капсулы, которая оказывает большое влияние на происходящие внутримозговые патофизиологические реакции, а также на клинические проявления и дальнейшую тактику лечения [1, 14, 34, 57, 81, 225].

При создании ограничительной капсулы в интракраниальном пространстве формируется дополнительное независимое образование, которое имеет свой характер развития. Многие авторы приводят различные данные о сроках её формирования, которые варьируются в пределах от 7 до 90 суток [18, 31, 56, 85].

Ряд исследователей отмечают, что наличие ограничительной капсулы может наблюдаться уже через 14 суток от момента возникновения кровоизлияния, возникшего в результате травмы либо сосудистого повреждения. Авторы полагают, что именно в данный период можно установить наличие хронической формы ВЧГ [9, 25, 41, 94]. Стоит отметить, что четко определить сроки формирования капсулы при хронических внутричерепных гематомах не представляется возможным, так как на это могут влиять ряд индивидуальных особенностей организма пострадавшего, к которым следует отнести возраст пациента, его преморбидный фон, состояние иммунитета и т.д. После формирования капсулы, последующее её развитие может продолжаться в течение многих месяцев и даже лет [17, 53, 91, 109].

Чаще всего хронические внутричерепные гематомы образуются в результате получения черепно-мозговой травмы [20, 44, 49, 78, 117, 194, 214].

При оказании экстренной хирургической помощи пациентам с ТЧМТ, чаще всего применяется такой способ хирургического вмешательства, как РДТЧ в лобно-височной области в сочетании с расширенным птериональным доступом, цистернотомией базальных цистерн. По причине частого развития осложнений в послеоперационном периоде, таких как возникновение отека мозга и повторных случаев гематом, большой акцент следует сделать на проведение оптимальной декомпрессии, тщательный гемостаз, а также дренирование области хирургического вмешательства. Проведение оперативного вмешательства должно быть наиболее полным и соответствовать степени тяжести мозгового повреждения [1, 6, 37, 49, 56, 59, 74, 93, 97, 101, 115, 157].

По данным литературы, причиной образования ХВЧГ в 70-80,6% случаев является черепно-мозговая травма, из них в 10% случаев наблюдается тяжелая форма ЧМТ. Кроме того, к образованию ХВЧГ могут привести такие сосудистые нарушения, как разрывы аневризмы артериальных сосудов, геморрагический инсульт или излияние крови из артериовенозной мальформации [11, 23, 35, 82, 129, 189, 208].

К возникновению хронической формы интракраниальных гематом могут привести различные инфекционные патологии, геморрагический диатез, наличие гемофилийной болезни, интоксикации и др. [26, 27, 33, 50, 114, 199, 204, 207]. Стоит отметить, что причинами ХВЧГ нередко становятся ятрогенные повреждения, которые чаще всего наблюдаются при выполнении шунтирующих операций. После данных вмешательств частота возникновения ХВЧГ может достигать до 21% случаев. У 15% больных с ХВЧГ не удастся определить этиологический фактор. [8, 43, 60, 85, 113, 184, 215]. Среди всех случаев с объемными внутричерепными образованиями необходимость в адекватном эпидемиологическом исследовании ХВЧГ отмечается в 1-7% наблюдений [30, 92, 199, 217]. Частота наблюдений

внутричерепных кровоизлияний, требующих хирургического вмешательства, достигает до 12-25,5% случаев [1, 32, 162, 192,222].

Основными этиологическими факторами увеличения частоты ХВЧГ в последние десятилетия являются рост числа случаев ЧМТ и патологий сосудов головного мозга. Большую роль в росте данного показателя также играет увеличение продолжительности жизни, сосудистые расстройства, нарушения реологических свойств крови и др. Среди детей причинами ХВЧГ могут являться пороки развития головного мозга. Кроме того, на частоту возникновения ХВЧГ большое влияние оказывает чрезмерное употребление алкогольных напитков и другие внешние факторы, которые могут оказывать неблагоприятное влияние на структурные элементы головного мозга. При проведении хирургического вмешательства, а также при патологоанатомическом исследовании у пациентов данной категории наблюдались зоны кровоизлияния в вещество головного мозга, признаки венозного стаза, вследствие чего возникает гипоксическое состояние в клетках головного мозга с кумуляцией в них продуктов обменных процессов. Стоит также отметить, что сам этанол оказывает неблагоприятное воздействие на сосудистый эндотелий, в результате чего могут возникнуть множественные геморагии [10, 35, 52, 78, 81, 91, 98, 103, 117, 129].

Не так давно многие исследователи отмечали, что формирование хронической формы ВЧГ наблюдается только среди лиц пожилого и старческого возраста. Однако, на сегодняшний день данная патология нередко регистрируется и среди лиц более молодого возраста [3, 19, 62, 96, 163, 191, 208].

К. Kuwamura et.al. приводят подробные данные об эпидемиологическом состоянии хронической субдуральной гематомы (ХСГ) [37, 55, 162]. В результате анализа частоты хирургических вмешательств у пациентов с ХСГ авторы пришли к заключению, что частота ежегодной встречаемости случаев ХСГ среди японских жителей старше 65 лет составляет 13,7 на 100.000 населения, в то время как среди лиц молодого

возраста данный показатель составил 2,6 на 100.000 населения. Кроме того, авторы подсчитали, что хирургические вмешательства по причине ХСГ в Японии к 2020 году выйдут на лидирующие позиции в общей структуре нейрохирургических операций [21, 75, 95, 220].

Хроническим интракраниальным гематомам всегда уделялось особое внимание. Так, еще в 1857 г. Рудольф Вирхов отметил необходимость всестороннего изучения механизмов развития ХВЧГ, принципов образования ограничительной капсулы и продолжительность её организации. [69, 99, 121, 122, 209].

В 1914 году W. Trotter описал вероятность возникновения субдуральной гематомы в результате травмы. В дальнейшем большое количество ученых стали отмечать, что этиологическим фактором возникновения субдуральной гематомы может быть травматизация венозных сосудов, которые идут к сагиттальным или поперечным синусам, либо артериальных сосудов коркового слоя головного мозга [38, 64, 126, 185, 201, 220].

Согласно мнению специалистов ВОЗ, одной из наиболее частых причин летального исхода пациентов нейрохирургического профиля является получение травмы головного мозга, которые наблюдаются в 30-50% случаев от общего числа травматических повреждений. Этим обусловлена их медико-социальная значимость (рост числа травм, большое число летальных случаев и инвалидности). По данным ряда авторов, летальный исход при ЧМТ, в первую очередь при тяжелой ее форме, варьируется в пределах 40-90% наблюдений [2, 6, 7, 23, 29].

Частота встречаемости ХСГ среди лиц пожилого возраста составляет в среднем 7,4% случаев. В общей структуре объемных образований головного мозга частота встречаемости ХСГ колеблется в пределах 1-7%, а от общего числа всех интракраниальных геморрагий этот показатель достигает значений 12- 25% случаев [3, 9, 39, 40]. При этом основными этиологическими факторами развития ХСГ у пациентов старшей возрастной

группы являются ЧМТ. Метод и объем оперативного вмешательства при ХСГ во многом зависит от возраста пациента, степени тяжести патологии, наличия и формы сопутствующих заболеваний [8, 10, 21, 26, 42, 43]. Хирургическое лечение пациентов с ХСГ первоначально проводилось путем выполнения краниотомии, однако в дальнейшем на смену данному методу пришли менее инвазивные способы операции - дренирование гематомы через наложенные фрезевые отверстия [10, 12, 18, 24, 31].

Ряд авторов считают предпочтительным у пациентов старшей возрастной группы с ХСГ применение закрытого способа наружного дренирования через наложенное фрезевое отверстие. У пациентов с ХСГ при обнаружении в полости гематомы массивных плотных сгустков либо при повторном развитии гематомы, а также при неэффективности дренирования гематомы через наложенные фрезевые отверстия, целесообразным считается выполнение костно-пластической трепанации [3, 10, 19, 21, 31, 41, 42, 43, 55, 64, 130, 158].

Частота наблюдений гнойно-воспалительных осложнений после оперативного вмешательства у пациентов с ХСГ составляет в среднем 2-4%. При этом наиболее частой их причиной является применение наружных дренажей с продолжительным сроком. Установлена прямая корреляционная связь между частотой инфицирования и длительностью применения наружных дренажей, при этом частота развития осложнений при наружном дренировании в течение более 3 суток составляет в среднем 6%. [9, 12, 21, 30, 44, 63, 159]

Следует отметить, что патогенез ХВЧГ по сегодняшний день остается дискуссионным. Согласно результатам исследований, многих ученых, наличие ограничительной капсулы может наблюдаться уже через 14 суток от момента получения травмы либо повреждения сосудов. Считается, что именно в данный период времени можно дифференцировать хроническую форму гематомы от острой [47, 80, 84, 88, 102, 123, 211]. Кроме того, следует отметить, что последующее развитие капсулы при хронических

интракраниальных гематомах может продолжаться в течение многих месяцев и даже лет. В то же время встречаются и некоторые исключения, когда в гематомах не содержится внутренняя мембрана, либо полностью отсутствует ограничительная капсула. По данным Т. Yamashima [139, 151, 158, 196, 213], среди 135 больных с ХВЧГ у 8 пациентов (6%) отсутствовала внутренняя мембрана. Давность гематомы у 88%, из них (3%) ХВЧГ вообще не имела ограничительную капсулу; давность заболевания у этих больных автором не указана.

Установлено, что формирование капсулы с обширной сосудистой сетью является неспецифическим ответом со стороны твердой мозговой оболочки (ТМО) и тканей головного мозга на скопление в них крови и фибрина с элементами его распада [46, 118]. W.J. Gardner [101, 131, 153, 195, 223] предложил теорию осмотического градиента, которая была поддержана другими исследованиями [85, 127, 141, 195]. Согласно этой концепции, содержимое хронической гематомы создает повышенное осмотическое давление по обе стороны от капсулы гематомы, выравнивается, перемещение жидкости и ее ингредиентов прекращается. M. Gaab и U. Baumgartner [48, 133, 146, 200, 224] выдвинули теорию «воспалительной эффузии». Ученые полагают, что увеличение размеров гематомы может происходить в результате попадания белка в субдуральное пространство из сосудов наружной капсулы по причине повышенной проницаемости их стенки. Также авторы указывают на наличие коллоидного осмотического градиента, который влияет на изменение уровня белка в гематоме и спинномозговой жидкости, чем и обусловлена их разность. В конце 70-х и начале 80-х годов прошлого столетия было установлено, что размеры гематомы могут возрастать в результате рецидива геморрагий в её капсулу [105, 111, 155], что влияет на присутствие в капсуле фибринолитических энзимов [72, 135, 150, 167] и повышенная проницаемость сосудистых стенок [52, 132, 172, 190, 200].

Одной из актуальных проблем в медицине на сегодняшний день считается тактика лечения пациентов с внутримозговыми

нетравматическими гематомами (ВНГ) и обусловлено это большим числом летальных исходов и случаев инвалидности. Несмотря на отмечаемые на сегодняшний день успехи в диагностике и оперативном лечении интракраниальных гематом, способы их лечения продолжают оставаться разноречивыми. Одной из вероятных причин слабоактивной тактики оперативного лечения таких пациентов (20% случаев и вплоть до полного отказа от проведения операции) может являться отсутствие единого установленных показаний к оперативному вмешательству и повышенная смертность в послеоперационном периоде [3, 16, 17, 27, 79, 155]. Среди интракраниальных гематом нетравматического генеза, при которых возникала необходимость в оперативном вмешательстве, чаще всего отмечалось таламическое их расположение. При этом наибольшая частота летальных случаев отмечается среди пациентов с медиальной локализацией гематом, у которых выполнялись хирургические вмешательства. Наилучший исход при оперативных вмешательствах отмечается среди пациентов с внутричерепными гематомами, расположенными в задней черепной ямке [46, 48, 53, 71, 76, 133, 138, 156, 178, 179].

Одну из лидирующих позиций среди всех причин летального исхода и инвалидизации у пациентов младшей и средней возрастной категории занимает черепно-мозговая травма (ЧМТ). Так, среди российских жителей число случаев с ЧМТ достигает до 700 тысяч и больше. Наиболее сложную проблему составляют пациенты, у которых отмечается угнетение сознания вплоть до коматозного состояния (≤ 8 баллов по ШКГ), что говорит о тяжелой степени черепно-мозговой травмы. В этих случаях возникает необходимость в вовлечении в процесс лечения специалистов разного профиля – от нейрохирургов, анестезиологов до врачей функциональной диагностики и реабилитологов. При раннем выявлении очага патологических изменений в структурах головного мозга и своевременном проведении соответствующей терапии значительно снижается число летальных случаев и инвалидизации лиц, получивших ЧМТ [51, 65, 68, 94, 112, 124, 128, 152].

К наиболее грозным последствиям при черепно-мозговой травме относится компрессия структур головного мозга в результате субдурального кровоизлияния. Данное осложнение при интракраниальных гематомах наблюдается примерно в 40% случаев. Субдуральные кровоизлияния могут встречаться у пациентов разной возрастной категории, при этом наиболее часто они наблюдаются среди пациентов в возрастной категории 40 лет и выше. Установлено, что данные гематомы в 3 раза чаще наблюдаются среди лиц мужского пола, чем женского [9, 12, 20, 27, 28, 41, 42, 67, 95, 151].

При изучении особенностей строения ограничительной капсулы хронической интракраниальной гематомы была установлена различная ее вариабельность [103, 134, 140]. Кроме изучения этиологических факторов роста внутричерепной гематомы, многие ученые проявляли большой интерес к определению сроков образования хронической ее формы и период возникновения самой гематомы. Так, в 1982 г. Г.В. Токмаков с коллегами привели результаты вычисления суммы гистологических признаков, с помощью которых, по мнению авторов, возможно определение сроков возникновения внутричерепной гематомы [61, 90, 198, 219]. С этой целью ученые выполнили светооптические исследования у 34 пациентов с внутричерепными кровоизлияниями, у которых проводились хирургические вмешательства в период от 14 суток до 8 месяцев от момента получения ЧМТ. В двухнедельном сроке внутричерепной гематомы наблюдалось образование в периферических ее участках грануляционной ткани с некоторыми включениями межклеточного вещества, скопление гемосидерина и незначительное число новых капиллярных сосудов. В 30-дневном сроке во внутренних участках капсулы отмечалось наличие зрелой формы грануляционной ткани с превалированием в ней эпителиоидных клеток и фибробластов, скоплением гемосидерина; число новых капилляров к этому сроку значительно возрастает. На внешних участках капсулы отмечается наличие молодой фиброзной ткани с появлением незначительного числа вытянутых клеток и волокнистых структур. В

отдаленном периоде образования капсулы (в срок от 2 до 8 месяцев), на внешних ее участках отмечается наличие зрелых форм соединительнотканых клеток с некоторым снижением других клеточных структур. В последующем, на внутренних участках капсулы происходит дальнейшее созревание грануляционной ткани с формированием гематомы.

При изучении строения внешней капсулы ХВЧГ под электронным микроскопом Т.Yamashima с соавторами наблюдали наличие широких интерэндотелиальных фиссур размерами от 0,6 до 8,0 нанометров в макрокапиллярах, диаметр которых составляет около 1000 нанометров, в то время как в обычных капиллярных сосудах он не превышает 8 нанометров [4, 54].

Установлено, что при кровоизлиянии нередко возникает асептический воспалительный процесс реактивного характера в локальных участках поражения. Вследствие данного процесса малые кровоизлияния постепенно рассасываются, а при значительных кровоизлияниях на участке поражения может сформироваться соединительно-тканый рубец. Данная картина наблюдается при кровоизлияниях любой локализации - органические, мышечно-фасциальные, в подкожную клетчатку и др. [79, 152]. Интракраниальные гематомы травматического генеза крупных размеров (свыше 100 см³) наблюдаются в 35,7% случаев от общего числа гематом, и считаются одной из наиболее тяжелых форм ЧМТ [1, 5, 6, 11, 25, 27, 36, 51, 72, 93, 97, 120, 132, 203]. Декомпенсаторная стадия данной патологии наблюдается в 71,9% случаев, показатели уровня сознания по шкале ком Глазго находятся ниже 8 баллов, при этом летальный исход отмечается в 73,9% случаев. Субкомпенсаторная стадия данной патологии наблюдается в 28,1% случаев, при этом состояние пациента может быть оценено как удовлетворительное, так и тяжелое, показатели уровня сознания по ШКГ находятся в пределах 9-15 баллов. Летальный исход отмечается в 33,3% случаев [7, 59, 60, 91, 92, 96, 119, 201].

При крупных гематомах наблюдаются дислокационные изменения срединных структур мозга в пределах 10-28 мм, появляется значительная

деформация и сдавление базальных мозговых цистерн, дислокация и деформационные изменения в задней и передней церебральных артериальных сосудах с развитием в дальнейшем вторичной ишемии мозговых тканей [116, 117, 119, 141, 144, 150, 164, 200, 205].

Лишь в структурах головного мозга в зонах кровоизлияния, вне зависимости от их объема, может сформироваться киста, а острая интракраниальная гематома может перейти в хроническую форму [7, 39, 161]. На сегодняшний день основным принципом оперативного лечения хронических форм внутричерепных гематом является их вскрытие и эвакуация содержимого [68, 168]. Успешный опыт оперативного лечения пациентов с ХСГ в НИИ нейрохирургии им. Н.Н. Бурденко РАМН за последние 10 лет подтверждает эффективность метода дренирования полости ХСГ.

У многих пациентов с МГ наблюдается компенсированное или субкомпенсированное течение патологического процесса, тяжесть которого во многом зависит от состояния сознания, наличия дислокационных изменений, а также наличия расстройств в ликвороциркуляции [1, 7, 27, 36, 71, 81, 85, 116, 127].

К показаниям консервативной терапии пациентов с МГ относятся: размеры гематомы не более 30 см³; состояние пациента соответствует удовлетворительному; показатели оценки сознания по шкале ком Глазго находятся в пределах 14-15 баллов; дислокационные изменения срединных структур не превышают 5 мм; нет визуализационных признаков изменения в базальных цистернах. В обязательном порядке при проведении консервативной терапии пациенты должны находиться под постоянным контролем нейрохирурга с доступностью к КТ и МРТ-исследованию [2, 7, 19, 35, 37, 60, 87, 107, 136, 160].

К показаниям хирургического лечения пациентов с МГ относятся: состояние пациента тяжелое; показатели оценки уровня сознания по шкале ком Глазго составляют ниже 10 баллов; установление дислокационных

изменений срединных структур более 5 мм; заполнение базальных цистерн кровью и/или значительная деформация, признаки компрессии обводной цистерны [5, 7, 14, 37, 56, 59, 74, 80, 102, 116, 202].

Принцип выжидательной тактики в терапии пациентов с МГ может быть оправданным, если: состояние пациента оценивается как среднетяжелое; показатели оценки уровня сознания по шкале ком Глазго находятся в пределах 12- 13 баллов; смещение срединных структур головного мозга не превышает 5 мм; размеры гематомы, определяемые при КТ исследовании, небольшие; нет визуализационных признаков изменения в базальных цистернах либо наблюдаются незначительные деформационные изменения в обводной цистерне [2, 37, 60, 105, 116, 117, 141, 144, 150, 164, 200, 205].

Стоит отметить, что при выполнении резекционной трепанации черепа возможны такие неблагоприятные исходы, как: развитие осложнений, образование рубцов крупных размеров, а также появление костного и кожного косметического дефекта. Использование миниинвазивных вмешательств оказывает значительное влияние на эффективность лечения, сокращает сроки госпитализации и реабилитации больного, а также снижает финансовые расходы на лечение больного в госпитальных условиях [4, 33, 56, 72, 75, 101, 106, 174, 183].

Согласно мнению многих авторов, выбор тактики лечения больного с ХВЧГ и ее эффективность во многом зависят от тяжести состояния пациента. Так, К Tabaddor и К.Shulman [159, 169] рекомендуют выделять больных с ХВЧГ на 4 группы в зависимости от следующих факторов:

- 1) наличие незначительно выраженных основных клинических проявлений патологии: головная боль, судорожные синдромы и делириозное помрачение сознания;
- 2) летаргическое состояние с различной неврологической симптоматикой;
- 3) пациенты в состоянии сопора, но при этом сохранена реакция на болевые раздражители;

4) пациенты в состоянии комы с позотоническими реакциями. Аналогичную классификацию ХВЧГ предлагает и ряд других ученых [89].

Среди зарубежных коллег наибольшей популярностью пользуется классификация ХВЧГ [36,159] по стадиям клинических проявлений ХВЧГ:

- 1 стадия – пациент с неизменным неврологическим статусом;
- 2 стадия – сознание пациента не нарушено, наблюдаются слабовыраженные неврологические проявления;
- 3 стадия – состояние пациента сонливое либо отмечается его дезориентация с вариабельной неврологической симптоматикой (гемипарез);
- 4 стадия – состояние пациента сопорозное, но при этом сохранена реакция на болевые раздражители, наблюдается значительный очаговый неврологический дефицит (гемиплегия);
- 5 стадия - пациенты в состоянии комы с позотоническими реакциями.

По своей сути принцип данных классификаций является близким к принципу оценки клинических проявлений ХВЧГ, предлагаемому Российскими исследователями, который основан на фазности патологического течения [77, 145]. Методы косвенной диагностики подробно описаны, к ним относятся краниография, Эхо - ЭС, ЭЭГ и другие [70, 123].

Особое внимание уделено на каротидную ангиографию, которая выявляет аваскулярную, либо серповидную зону с характерным оттеснением сосудов полушария от костей черепа, однако каротидная ангиография является инвазивным методом исследования. Но самое главное не несет никакой информации о консистенции содержимого и строении гематомы, что чрезвычайно важно для выбора адекватного лечения. КТ-распознавание ХВЧГ, в отличие от большинства других интракраниальных патологических процессов, имеет свои особенности, связанные с морфологическими изменениями содержимого гематомы [12, 28]. По данным Н. Ito, М. Maede наиболее важным фактором, определяющим степень поглощения рентгеновских лучей при КТ, являются гемоглобин, поскольку белок, железо

и кальций имеют незначительную концентрацию в гематоме. [97, 129]. У больных с низким гемоглобином крови даже острая гематома проявляется на КТ изоденсивно или гиподенсивно [110, 165, 166].

Внутричерепные кровоизлияния (ВЧК) считаются одной из ведущих причин летального исхода и инвалидности у больных работоспособного возраста [1,5,6]. Чаще всего внутричерепные кровоизлияния возникают в результате получения ЧМТ и геморрагического инсульта, при которых отмечается большое число летальных случаев и инвалидности [3,5]. Хотя применение современных технологий в диагностике и лечении больных с внутричерепными кровоизлияниями показало свою эффективность, уровень летальных исходов при этом остается высоким и колеблется, по данным разных авторов, в пределах 38- 73% случаев [1, 2, 5]. Развитие вторичных осложнений со стороны головного мозга у пациентов с ВЧК приводит к тканевой гипоксии, ишемическим изменениям головного мозга, а также сопровождаются его отёком. В связи с этим одной из наиболее значимых проблем в современной нейрохирургии является предупреждение развития и своевременная терапия вторичных церебральных осложнений у пациентов с ВЧК [1, 2, 5, 6].

С целью раннего выявления послеоперационных осложнений и своевременного начала соответствующей терапии у пациентов данной категории необходимым считается постоянный контроль неврологического состояния с оценкой уровня сознания пациента в послеоперационном периоде с применением КТ исследования.

По определению плотности, измеряемой в единицах Хаунсфилда, выделяют следующие формы ХВЧГ: гиподенсивные, плотность которых не превышает 28 Ед.Н; изоденсивные, плотность которых находится в диапазоне 29-45 Ед.Н; гиперденсивные гематомы с плотностью свыше 45 Ед. также выделяют и гетероденсивные гематомы. Чаще всего встречаются гиподенсивные формы ХВЧГ, которые, по данным Scottu et al., наблюдаются у 76% пациентов с ХВЧГ [100, 154].

Наиболее трудными при КТ-диагностике считаются изоденсивные ХВЧГ [86, 122]. А. Н. Коновалов и В.Н. Корниенко [6, 109] с помощью контрастного усиления смогли уточнить диагноз у 3 из 7 больных с изоденсивными гематомами на КТ. Авторы провели сопоставление полученных при КТ-исследовании данных с выявленными во время операции находками и установили, что имеющаяся в гиподенсивных формах ВЧГ жидкость имела светло-коричневый цвет; а в изоденсивных формах ВЧГ было обнаружено желеобразное содержимое. При гематомах с низкой плотностью сроки анамнеза варьируют в больших пределах - от 25 дней и до 5 лет, в некоторых случаях этот срок составлял от 14 дней. Низкая плотность содержимого гематомы обусловлена в основном распадом фибрина в кровяных сгустках. Изоденсивные формы гематомы наблюдаются несколько реже. Как правило, показатели плотности содержимого ХВЧГ являются сопоставимыми с показателями плотности мозгового вещества. Значительно реже наблюдаются гиперденсивные формы гематомы. В результате сравнительного анализа полученных результатов КТ-исследования и данных операционной находки у пациентов с гиперденсивными формами ХВЧГ в основном было отмечено, что содержимым полости такой гематомы являлась как сама кровь, так и ее сгустки. При этом было установлено наличие прямой корреляционной связи между объемом кровяных сгустков и плотностью содержимого гематомы. Гетероденсивные формы гематомы наблюдаются часто. В полости таких типов гематом наблюдаются как зоны с повышенной плотностью, так и с пониженной, реже встречается низкая плотность, сопоставимая с плотностью головного мозга, а в некоторых случаях могут встречаться все три типа плотности гематомы [2, 143].

Как указывают ряд авторов, при КТ в ХВЧГ может четко наблюдаться характерный уровень дифференциации участков с повышенной и пониженной плотностью (так называемый феномен седиментации или осаждения). Данная характерная особенность связана с сочетанием таких факторов, как: продолжительный период времени от момента получения

травмы, интенсивность повторных кровоизлияний, а также сроки нахождения больного в одном положении [22, 29, 45, 93, 137]. По мнению Т. Markwalder, Н. Reulen, при обнаружении феномена седиментации необходимым является срочное проведение хирургического вмешательства, указывает на продолжающиеся геморрагии, что, как правило, совпадает с усугублением общего состояния больного. Кроме этого, имеются еще и косвенные КТ - признаки хронических форм внутричерепных гематом [24, 108, 125].

Эпидуральные гематомы у 70-85% пациентов сопровождаются стремительным прогрессированием дислокационного синдрома. «Светлый промежуток» наблюдается у 45-50% пациентов, а в 22-56% случаев больные попадают в специализированное учреждение со спутанным сознанием вплоть до коматозного состояния [3, 4, 10]. У больных с эпидуральной гематомой наблюдается, как правило, превалирование очагового неврологического дефицита над общемозговыми клиническими проявлениями, а основным очаговым проявлением становится контрлатеральный пирамидный синдром.

Несмотря на имеющуюся некоторую определенность в клинической картине ЧМТ, дальнейшее изучение особенностей изменения неврологического статуса у пациентов данной категории позволит значительно улучшить результаты их диагностики и лечения [4, 19, 47, 61, 87, 122, 145, 228].

По мнению А.Н. Коновалова и В.Н. Корниенко, при односторонней локализации ХВЧГ наблюдается компрессия гомолатерального желудочка, а при двухсторонней локализации поражаются оба желудочка. [40, 110, 142]. Основным признаком двухстороннего сдавления желудочков является смещение в медиальную сторону передних рогов боковых желудочков [58, 115, 139, 149, 156, 218]. Кроме КТ-исследования, в диагностике ХВЧГ применяется и МРТ. Основным положительным моментом данного метода исследования является ее хорошая информативность при изоденсивных гематомах. С помощью МРТ- исследования имеется возможность изучения

структуры гематомы, ограничительной капсулы и других характеристик ХВЧГ. Достаточно хорошая информативность МРТ при ее применении у пациентов с ХВЧГ обусловлена способностью железа к изменению своей валентности во время формирования метгемоглобина, при этом проявляются его гидрофильные и парамагнитные свойства.

В лечении ХВЧГ конкурируют разные методы: хирургические радикальные и щадящие, а также консервативные. Согласно данным Т. J. Putnam и Н. Cushing [42, 106, 117, 160], первые упоминания об успешно проведенном хирургическом лечении больных с ХВЧГ путем выполнения краниотомии приводились еще в 1881 году, автором которых являлся Hulko. Несмотря на большое количество способов хирургического лечения, в течение многих десятилетий основным методом являлось проведение краниотомии, с помощью которой возможно радикально удалить внутричерепную гематому вместе с капсулой [5, 73, 87, 120]. Среди основных положительных сторон краниотомии следует выделить: возможность под непосредственным визуальным мониторингом полной эвакуации содержимого полости гематомы с ликвидацией мозговой компрессии, проведение осмотра субдурального пространства и возможность радикального удаления капсулы ВЧГ [74, 119, 144].

На сегодняшний день во многих руководствах по оперативному лечению пациентов с ХВЧГ приводятся показания для хирургического вмешательства, где учитываются каждая форма мозгового сдавления (эпидуральные гематомы, субдуральные и интрацеребральные). При выборе наиболее оптимальной тактики оперативного вмешательства учитываются такие основные параметры, как: размеры и толщина гематомы, выраженность дислокации срединных структур головного мозга, которые оцениваются во время КТ-исследования. Кроме того, оценивается состояние пациента по ШКГ, исследуются показатели интракраниального давления и т. д. (Коновалов А. Н. и др., 2002; Evidence - Based Medicine Working Group, 1992).

Несмотря на положительные стороны оперативного лечения ХВЧГ,

при данном методе имеются и некоторые отрицательные моменты, обусловленные в основном большим числом наблюдаемых осложнений в послеоперационном периоде.

Большое число случаев рецидивов гематом, наблюдаемых до 37% [104, 150], требующих повторных хирургических вмешательств, связанные с этим неблагоприятный исход и повышенная смертность, особенно среди пациентов старшей возрастной группы, которая по некоторым данным, составляет от 6 до 25% случаев [13], обуславливает необходимость поиска новых методов хирургического вмешательства у пациентов с ХВЧГ [164].

Индивидуальный подход к оперативному лечению больных с ВЧГ заключается в учете тяжести церебрального повреждения, формы гематомы, а также определении показателей объемного индекса гематомы (ОИГ). При интракраниальных гематомах с ОИГ ниже 2% следует выполнять консервативную терапию. При полушарных и множественных гематомах, где показатели ОИГ варьируют в пределах 2-4%, целесообразным является проведение таких миниинвазивных оперативных методов, как: пункционное дренирование гематомы, трепанация и т.д. У пациентов с тяжелой черепно-мозговой травмой, индекс ОИГ у которых достигает 4,0% и более, необходимым считается применение декомпрессионных методов операции, с учетом клинической картины [1, 5, 7, 15, 36, 41, 54, 132, 148, 184, 203].

Многие авторы [136], высказались в пользу костно - пластической трепанации с удалением капсулы. Однако, в последние годы наметился отход от этих позиций. КППТ остается методом выбора при кальцификации ХВЧГ, что наблюдается редко 1 на 100 - 300 случаев ХВЧГ [107, 181]. В то же время некоторые ученые [115, 157] не советуют прибегать к оперативным методам лечения при обызвествленных гематомах, в связи со значительными атрофическими изменениями в головном мозге, а также по причине безуспешности проведения хирургического вмешательства, тем более, если при длительном наблюдении нет ухудшения состояния больного. Несмотря

на тотальное удаление ХВЧГ при КПТ, частота рецидивов весьма переменна - от 11,8% [113, 180] до 37% [116,138]. В.В. Мартиросян и соавт. [60, 147] отмечают, что при КПТ восстановление трудоспособности было в 63% наблюдений, а при эвакуации содержимого гематомы через трепанационное отверстие - в 74%.

В литературе уделяется внимание и резекционной трепанации черепа для удаления ХВЧГ С.С. Оганесян [96, 182] советует применять ее при двусторонних гематомах, а G Tyson, K. Strachan [26, 193] - при рецидивированной ХВЧГ после костно - пластической трепанации с признаками отека мозга и ухудшения состояния. Эвакуации субдурального содержимого можно осуществлять с помощью узкого сверла [71, 124, 171]. K Tabaddor, K Shulman [113, 148] узкое фрезевое отверстие проводили под 45 градусов к кости черепа у 73 больных. Авторы разделили наблюдения на 4 группы и виды операции: 1. Дренирование ХВЧГ через одно ФО у 73 больных; 2. Эвакуация гематомы через миникраниотомию у 25 больных; 3. Удаление гематомы с помощью краниотомии у 11 больных; 4. Удаление гематомы с помощью краниоэктомии – у 3 пациентов. Наибольшая эффективность с наименьшими показателями летальных случаев наблюдались в первой группе пациентов. По данным Т.М.Markwelder [51, 119, 206], благоприятный исход при использовании дренирующих процедур в лечении пациентов с ХВЧГ обусловлен тем, что эвакуация кровянистого содержимого из полости внутричерепной гематомы прерывает повторяющийся цикл микрокровоизлияний из расширенных вновь сформированных капиллярных сосудов [179, 182, 186, 187, 212].

Обнаруженный локальный гиперфибринолиз у пациентов с ХВЧГ стал причиной отказа от санации полости гематомы фибринолизинном, что применялось в случаях ХВЧГ [16, 76]. В.К.Weir [88, 121, 173, 229] считает, что продукты распада фибрина способствуют гемостатическим расстройствам, в связи с чем их следует вымывать. N. Aoki [11, 39, 128, 175, 205, 227] определил, что при санации полости гематомы с помощью раствора

NaCl после самопроизвольного выхода ее содержимого, значительно сокращается риск рецидива и улучшаются результаты лечения. Внедрение в хирургическую практику современных миниинвазивных эндоскопических методов лечения способствовало их широкому применению в диагностике и лечении различных форм внутричерепных заболеваний [89, 100, 123, 124, 126, 178, 202, 230]. Возможность применения эндоскопических вмешательств при ХВЧГ определяется после получения результатов КТ и МРТ-исследований, особенно в тех случаях, когда применение традиционных способов дренирования ХВЧГ представляет некоторые сложности. При радикальных способах лечения пациентов с ХВЧГ отмечалось превалирование жизненно-угрожающих осложнений, при которых возникала необходимость в повторных хирургических вмешательствах [10, 120, 174, 177, 197, 210].

С применением дренирующих способов лечения количество проведенных пациентом в стационаре койко-дней в среднем сократилось на 20%, несмотря на то, что эти пациенты относились к старшей возрастной категории, а их состояние зачастую было тяжелым [65, 66, 67].

Следует отметить, что малоинвазивная хирургия является эффективным и безопасным методом лечения геморрагического инсульта, что связано с низкой смертностью и частотой рецидивов, а также с существенным улучшением прогноза и качества жизни пациентов по сравнению с консервативным лечением или краниотомией [18, 45, 48, 75, 110, 121, 137, 139, 166, 174].

Таким образом, наименее инвазивным и наиболее оправданным способом лечения считается извлечение содержимого гематомы через наложенное фрезевое отверстие с одномоментной установкой системы закрытого наружного дренирования и промыванием гематомы. [15, 59, 98, 176, 188, 231]. У данного способа, в отличие от краниотомии, имеются некоторые положительные стороны: дренирование производится постепенно (в результате чего уменьшается риск развития ВЧГ в послеоперационном

периоде), обеспечиваются благоприятные условия для постепенного расправления мозговых структур, снижается риск развития инфекционного процесса, появляется возможность одномоментного дренирования двухсторонних гематом, возможность проведения процедуры под местным обезболиванием и т.д. [177, 203, 216, 226].

Интерес к изучению ХВЧГ нашел свое отражение в многочисленных исследованиях российских и зарубежных авторов. Мы акцентировали внимание лишь на тех аспектах проблемы ХВЧГ, которые в последующем могут послужить обоснованием для дальнейшей разработки более эффективного оптимизированного лечения больных с хронической внутричерепной гематомой [20, 53, 79, 110, 133, 179, 188].

Глава 2. Материал и методы исследования

2.1. Характеристика клинического материала

В качестве обучающей выборки, наряду со знаниями и сведениями из литературы, использовалась информация по 112 больным с ХВЧГ, на основании материалов кафедры нейрохирургии ТГМУ имени Абуали ибни Сино на базе НМЦ РТ «Шифобахш» и ГУ КЗ «Истиклол», за период 2010 - 2018 годы. Больные с ХВЧГ распределены по возрасту и по полу, при этом мы пользовались общепринятой классификацией ВОЗ, которая состоит из следующих возрастных групп: молодой возраст 15 - 29 лет, младший средний возраст 30 - 44, старший средний возраст 45 – 59, пожилой возраст 60 и более. Поло - возрастной состав больных с ХВЧГ представлен на рисунке- 2. 1.

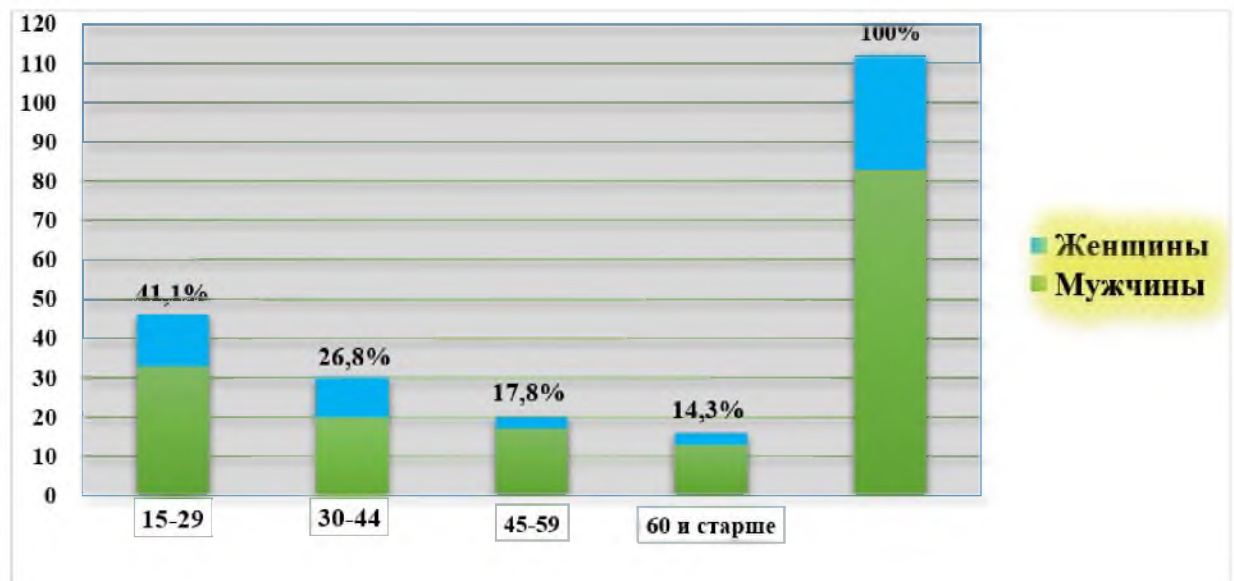


Рисунок 2.1-Распределение больных с ХВЧГ по полу и возрасту

Как видно из рисунка 2.1, в структуре хронических внутричерепных гематом преобладали лица мужского пола - 83 (74,1%) наблюдения. В 29 (25,9%) случаях хронических внутричерепных гематом диагностированы у лиц женского пола. Эта закономерность прослеживается во всех возрастных группах.

Количество больных с хроническими внутричерепными гематомами возрастает, достигая до 76 (67,8%) из всех 112 (100%) наблюдавшихся, т.е. лица трудоспособного возраста.

Эти цифры показывают не столь об истинном увеличении количества больных с хроническими внутричерепными гематомами у мужчин, сколько общую демографическую ситуацию со значительным уменьшением числа женщин, соотношение которых составляет 15 на 2, по сравнению с мужчинами в выше указанном возрасте. По мере старения населения количество больных мужчин и женщин уменьшаются в возрастной группе. Этиологические факторы возникновения ХВЧГ, выявленные у всех 112 наблюдавшихся больных представлены в рисунке 2.2

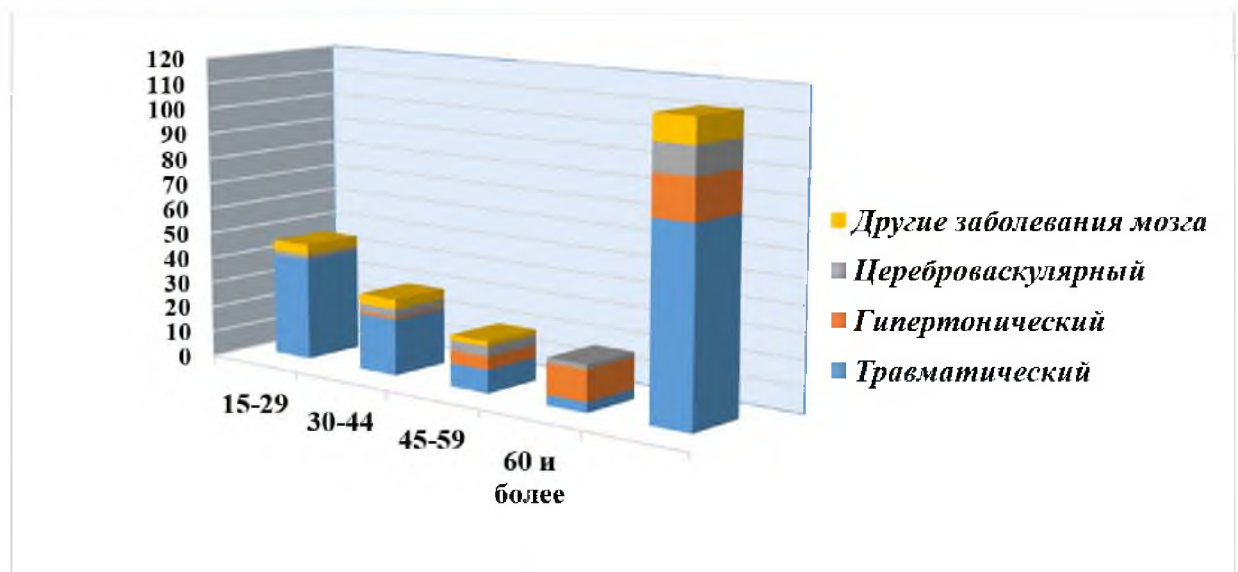


Рисунок 2.2. Распределение больных с ХВЧГ по этиологии в возрастном аспекте.

Как видно из рисунка 2.2, в подавляющем большинстве наблюдений в 75 (66,9%) – причиной возникновения ХВЧГ была ЧМТ. Следует отметить, что ЧМТ в качестве этиологического фактора ХВЧГ доминировала во всех возрастных группах: наибольшее количество достигает до максимума в младшем, среднем возрасте 57(50,89%).

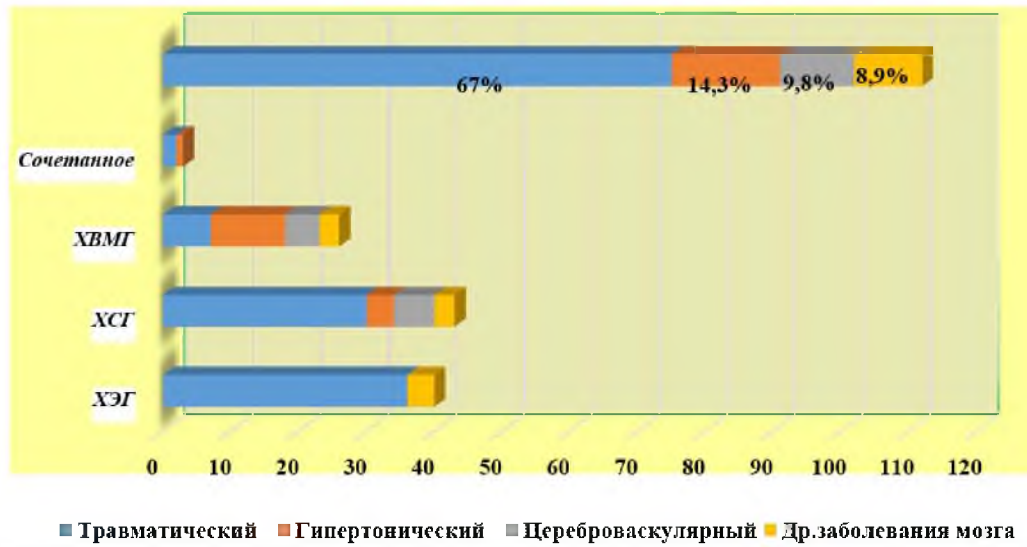


Рисунок 2.3 Распределение больных по этиологии и виду ХВЧГ

Второе место (рисунок 2.3) в этиологии ХВЧГ занимает гипертоническая болезнь, которая приводит к геморрагическому инсульту, всего 16 (14,4%) наблюдений. В 11 (9,8%) наблюдениях причинами ХВЧГ были сосудистые заболевания, то есть цереброваскулярные патологии, которые занимают третье место. В 10 (8,9%) наблюдениях различными патологиями мозга (послеоперационными осложнениями, как после ликворшунтирующие операции) – по поводу краниocereбральные аномалии (гидроцефалия), в 3 случаях после удаления больших размеров объемного образования головного мозга – опухоли, эхинококковые кисты др. наблюдения.

О трудностях диагностики в наших наблюдениях больных с ХВЧГ свидетельствуют диагнозы направившего учреждения в клинику, у 4 пациентов с подозрением на опухоли головного мозга, у 2 – нарушение мозгового кровообращения и у 3 больных были другие ошибочные диагнозы.

Среди 112 больных, наблюдавшихся с ХВЧГ в 26 случаях, были ХВГ с различными локализациями. В 43 наблюдениях были ХСГ. В 40 случаях были ХЭГ и в 3 наблюдениях были сочетанная ХВЧГ.

Характеристики основных неврологических симптомов у пациентов с ХВЧГ представлены в таблица 2.1

Таблица 2.1 Характеристика основных неврологических симптомов у больных с ХВЧГ различной локализацией (n-112. Абс - %)

Неврологический признак	ХЭГ	ХСГ	ХВМГ	Сочетанное	Всего (в-%)
Нарушение сознания: по ШКГ					
Ясное					
Ум.оглушение					
Гл. оглушение	21	29	14	1	65 (58,0%)
Сопор	2	2	4	-	8 (7,1%)
Кома	-	-	-	1	1 (0,9%)
ВС	1	1	1	1	5 (4,5%)
	1	1	-	-	2 (1,8%)
Менингеальные симптомы:					
Умеренные					
Выраженные					
Полушарные симптомы:					
Афазия					
Гемипарез					
-- >3 балл	14	22	11/2	1/0	52/2(46,4%
-- < 3 балл	2/1	6/1	9/5	-	17/7(15,2%
Общемозговая Симптомы:					
Умеренное					
Выраженное	5	9	4	1	19(16,9%)
Эпиприступы:					
Без утраты сознания					
С утратой сознания	1	2	3	- 1	6 (5,4%)
	2	5	7		15(13,4%)
Без симптомные течения	11	15	5	-	31(27,7%)
Всего (-%)	40	43	26	3	112(100%)

Характеристики основных неврологических симптомов у пациентов с ХВЧГ по различным критериям делятся:

1. по нарушению сознания - 31 (27,7%) пациент с ХВЧГ был в ясном сознании, по ШКГ – 15 баллов. У 65 (58,0%) пациентов с ХВЧГ наблюдалось умеренное оглушение по ШКГ – 13-14 баллов. В глубоком оглушении наблюдалось 8 (7,1%) пациент по ШКГ – 11-12 баллов, 1(0,9%) пациентов с ХВЧГ, который было в сопорозном сознании по ШКГ – 10 баллов. Коматозное состояние наблюдалось у 5 (4,5%) пациентов, что по ШКГ– от 5 – 8 баллов, а 2(1,8%) пациента с ХВЧГ были в вегетативном статусе.

2. По общемозговым симптомам:

В 62 (55,3%) случаях у пациентов с ХВЧГ была умеренная общемозговая симптоматика в виде головной боли, головокружения, имела тошнота и рвота.

Выраженная общемозговая симптоматика была в 19 (16,9 %) случаях у пациентов с ХВЧГ.

3. Полушарная симптоматика:

А) в виде нарушения речи по различному типу, афотические: В 11(9,8%) случаях была умеренная сенсомоторная афазия;

В 6(5,6%) наблюдениях была грубая моторная афазия. Всего в 17 (15,2%) наблюдениях были различные виды речевого нарушения.

Б) По гемисимптоматике:

Сила мышц конечностей больше 3 баллов была у 52(46,4%) пациентов с ХВЧГ.

Сила мышц конечностей меньше 3 баллов была у 17(15,2%) пациентов с ХВЧГ.

4. По менингеальной симптоматике:

- умеренная менингеальная симптоматика и ее виды:
ригидность затылочных мышц в 15(13,4%) случаях;

- выраженная менингеальная симптоматика и ее виды:
ригидность затылочных мышц в 6(5,4%) случаях;

5. По эпилептическим:

Эпиприступы без утраты сознания были в 6(5,4%) случаях больных с ХВЧГ

Эпиприступы с утратой сознания были в 15(13,4%) случаях больных с ХВЧГ.

6. Бессимптомные течения:

В 31 (27,7%) наблюдении у больных с ХВЧГ были бессимптомные течения.

Источники кровотечения при формировании ХВЧГ представлены в таблице 2.2

Таблица 2.2-Источники кровотечения при ХВЧГ (n-112. абс -%)

Ствол или Ветви Средней оболочечной Артерии Лобной-- Височной -- Затылочной--	3 9 7 4		3		3 11 11 4
Вены диплоэ в области перелома Кости	6	5			6
Венозные синусы и мостиковые Вены	3	15			3 6 15
СМА ПМА—ПСА ЗМА ОА		5 3	6 5 2 1	1	12 8 2 1
Разрывы АА, АВМ		1	5		6
Неизвестные источники					
Всего (-%)					

Как видно из таблицы 2.2, анализ данных об источниках кровотечения при формировании ХВЧГ показал, что они были различными в зависимости от локализации повреждения костей черепа, и следовательно – из артерии и/или вен, синусов, разрывы аневризмы и артериовенозная мальформация и т.д.

Наиболее частым источником кровотечения являлись повреждения основной ствола или ветвей средней оболочечной артерии 29 (25,6%) или в сочетании с разрывом вен, идущих от кости к твердой мозговой оболочке, в 16(14,2%) наблюдениях в результате линейного или реже вдавленного перелома височной кости с переходом линии перелома на лобную, теменную кости и/или основание черепа.

Более характерные для ХЭГ локализации: лобная и лобно-височная или лобно-теменная и височная области.

– Повреждение венозных синусов и мостиковых вен в результате различных видов травм в 24 (21,4%) случаях наблюдений более характерно для ХСГ.

В 8 (7,1%) наблюдениях, не подвергшихся операции, источники кровотечения оставались неизвестными, но по клиническому течению ХВЧГ, локализации повреждений костей, о которых можно было предполагать. Важное значение в исходе заболевания имеют также сроки от поступления пострадавших в стационар до времени хирургического вмешательства.

Нам представляется не менее важным, как по возрастной анализ состояния больных при поступлении, так и его пофазный анализ. Распределение наблюдений по состоянию сознания и клинической фазе заболевания представлено в таблице 2.3.

Как видно из таблицы 2.3 в фазе клинической компенсации наблюдались всего 27,7% больных, которые были в ясном сознании, в фазе клинической субкомпенсации в подавляющем большинстве 22 (36,6%) больных поступили также в ясном сознании; лишь 10 (16,6%) больных с ясным сознанием находились в фазе умеренной декомпенсации. По нашим

наблюдениям больные в ясном сознании в фазе грубой декомпенсации не встречались.

Таблица 2.3-Распределение наблюдений по состоянию сознания и клиническим фазам заболевания при поступлении

Состояние сознания	Фаза клин. компенсации.	Фаза клин. субкомпенсации	Фаза умерен. декомпенсации	Фаза грубой декомпенсации	Всего %
Ясное	9	15	7	-	31 (27,7%)
Умеренное Оглушение	- 3				65 (58,0%)
Глубокое Оглушение	-	- 3			8 (7,1%)
Сопор	-			1	1 (0,9)
Кома 1	-	-	1	2-	3 (2,7%)
Кома 2	-	-		2	2 (1,8%)
Кома 3	-	-	-	-	-
Вегетативный Статус	-			2	2 (1,8%)
Всего	12	36	57	7	112 (100)

В фазе умеренной клинической декомпенсации (ФУКД) доминировало – 44 (39,3%) умеренное оглушение, в фазах клинической субкомпенсации (ФКС), умеренной и грубой декомпенсации в целом, наблюдались 7 (6,3%) больных. В выше указанных фазах на вегетативном статусе поступили 2 (1,8%) пострадавших. При сопряжении состояния сознания больных ХВЧГ с клинической фазой заболевания и возрастом пострадавших в основном подтверждаются описанные выше закономерности соответствия состояния сознания и клинической фазы заболевания.

Распределение больных по виду ХВЧГ и клинической фазе заболевания представлено на рисунке 2.4

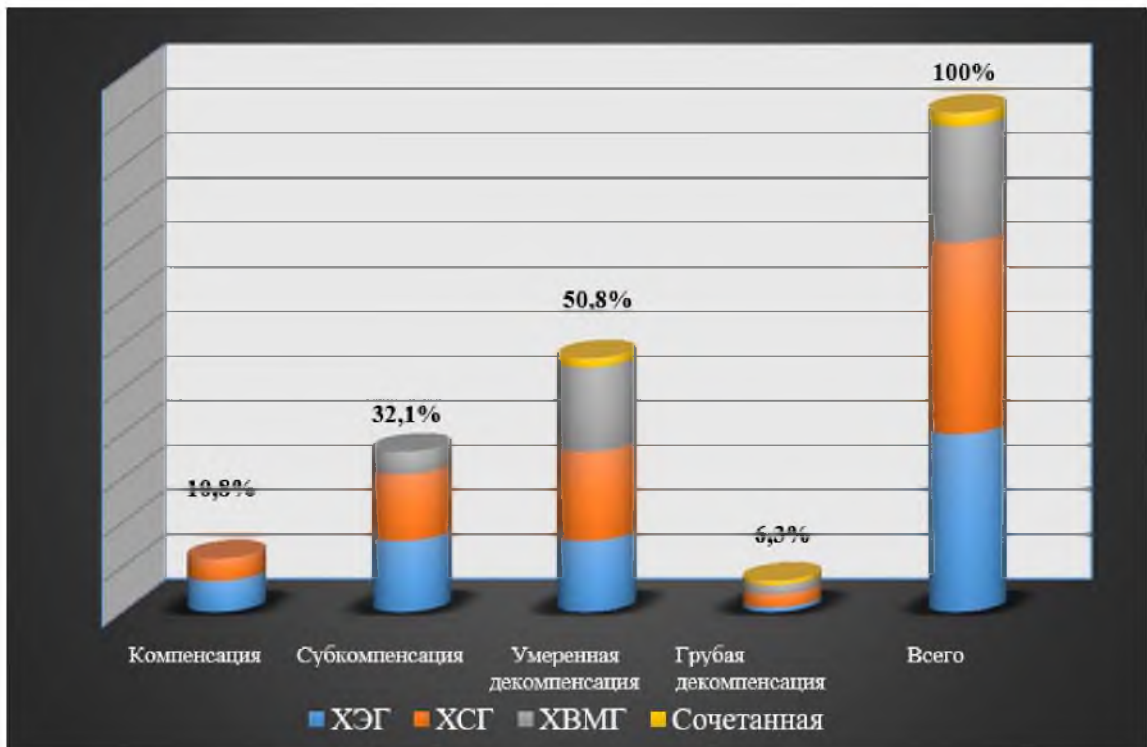


Рисунок 2.4-Распределение больных по виду ХВЧГ и стадии компенсации

Как видно из выше указанного рисунка 2.4., больше половины больных 93,0% поступили в клинику нейрохирургии в фазах декомпенсации из них 57 (50,9%) составляли больные в ФУКД и 36 (32,1%) – больные в ФКС.

Отмечено увеличение удельного веса больных в ФУКД в младшем и среднем возрасте от 15-29 лет – 20 (17,8%), а что касается ФКС, то больные в этой фазе составили 36 (32,1%), от молодого до пожилого возраста в целом, из них достигая удельного веса до максимума в молодом (от 15-29 лет) – 19 (16,7%) и в младшем среднем возрасте (от 30 - 44 лет) также 11 (9,8%) больных.

В фазе компенсации всего поступили 12 больных (10,7%), из них 8 (7,1%) по наблюдению были в молодом и младшем среднем возрасте. В фазе грубой клинической декомпенсации наблюдались 7 (6,3%) больных.

ХСГ в 10 наблюдениях была с двухсторонним расположением. В 3 наблюдениях ХВЧГ локализовалась в задней черепной ямке.

Обычно ХВЧГ имели конвекситально - парасагитальное расположение, занимая лобную, теменную и височную области, либо распространяясь на все полушария головного мозга. Объем удаленных ХВЧГ колебался от 50 - до 300, но чаще составлял 100 - 150 мл.

Продолжительность анамнеза у больных с ХВЧГ варьировала от 14 суток до 1-го года. У 88 больных давность существования ХВЧГ была до 1 месяца, у 12 до 2-месяцев, у 8 больных – от 4 до 6 месяцев, у 4 больных – до 1 года.

По локализации ХВЧГ в различных долях мозга больные распределены следующим образом, таблица 2.4

При анализировании распределения ХВЧГ по различной локализации долей головного мозга и по сторонности получили такие данные. Расположение ХВЧГ в лобных долях наблюдается в 9 (8,0%) случаях и более характерно для эпидуральных и внутримозговых гематом.

Локализация ХВЧГ в лобно-теменной доле мозга наблюдалась в 14 (12,5%) случаях. В 18 (16,1%) и в 32 (28,5%) наблюдениях при всех формах ХВЧГ локализация лобно-височной и лобно-теменно-височной доли головного мозга. В общем, 50 (44,6%) наблюдений этой локализации лобно-височной и лобно- теменно-височной доли головного мозга более – характерно для всех форм ХВЧГ. Локализация делится на супратенториальные и субтенториальные внутричерепные гематомы. В 16 (14,3%) случаях наблюдений, ХВЧГ располагается в височных долях мозга, что характерно для хронических эпидуральных и внутримозговых гематом. В 9 (8,0%) случаях ХВЧГ расположено в полушарном виде, которое характерно только для ХСГ. В 4 (3,6%) случаях наблюдений, ХВЧГ локализовано в задней черепной ямке, что также характерно для ХЭГ и ХВМГ.

Таблица 2.4: Распределение ХВЧГ по локализации различной долей мозга (п- 112 абс-%)

Локализ	Х	Х	Х	Х	Х	Х	Х	Сочетанное	Сочетанное	Всего
	ЭГ	ЭГ	СГ	СГ	СГ	ВМ	ВМ			
	R	L	R	L	2-х	Г	Г			
Лобная доля	2	4				1	2			9 (8,0%)
Лобно-теменная	3	2	2	3	3		1			14 (12,5%)
Лобно-височная	3	3	2	2	2	3	2	1		18 (16,1%)
Лобно-теменно-височная	7	5	5	6	5	2	2			32 (28,5%)
Теменно-затылочная	1	2	1	3		2	1			10 (8,9%)
Височная доля	2	3				6	3	1	1	16 (14,3%)
Полушарная	--	--	4	5						9 (8,0%)
Задняя черепная	1	2				1				4 (3,6%)
Всего	19	21	14	19	10	15	11	2	1	112 (100%)

Таким образом, анализ результатов расположения ХВЧГ по сторонности всех локализаций долей мозга - 50(44,6%) случаев с правосторонними ХВЧГ. В 52(46,4%) случаях – левосторонние ХВЧГ. В 10 (8,9%) случаях двухсторонние ХВЧГ, которые более характерны для ХСГ.

В нашем наблюдении все пациенты с ХВЧГ тоже классифицируются по объему гематом: на малые от 30 до 50мл, средние от 50 до 100 мл и большие от 100 мл больше.

Больные с ХЭГ с различными объемами составили 40 (35,7%) пациента. Из них у 14 (12,5%) больных были малые объемы до 50 мл, у 21 (18,7%) пациента были средние объемы до 100 мл, у 5(4,5%) больных были большие объемы больше 100 мл.

Больные с ХСГ с различными объемами, составили 43 (38,4%) пациента. Из них 2 (1,8%) больных были с малыми объемами до 50 мл, у 10(8,9%) пациентов были средние объемы до 100 мл, у 31 (27,7%) больного были большие объемы – больше 100 мл.

Больные с ХВГ с различными объемами, составили 26 (23,3%) пациентов. Из них у 7 (6,3%) больных были малые объем до 50 мл, у 14 (12,5%) пациентов были средний объем до 100 мл, а у 5 (4,5%) больных были большие объемы – больше 100 мл.

Больные с сочетанными внутрочерепными гематомами с различными объемами, всего 3 (2,6%) пациента с различными объемами. Из них 1 (0,9%) больной был с малыми объемами до 50 мл, у 2 (1,8%) пациентов были средние объемы до 100 мл.

Всего по нашим наблюдениям все больные с ХВЧ: в 24 (21,4%) случаях отмечены малые объемы до 50 мл, в 47 (41,9%) случаях – средние объемы гематом от 50 до 100 мл и в 41 (36,7%) случае были большие объемы гематом – более 100 мл.

2.2. Методы исследования

Все больные, поступившие с подозрением на ХВЧГ, обследовались по клиническим принципам клиники нейрохирургии ТГМУ им. Абуали ибни Сино на базе НМЦ РТ «Шифобахш» и ГУ КЗ «Истиклол». Они предусматривают необходимый темп, комплектность и динамичность исследования. Прежде всего, решался вопрос о показаниях к срочной

операции, либо допустимости динамического наблюдения для уточнения диагноза и подготовки больного к хирургическому вмешательству. Решение базировалось на неврологических данных с учетом возраста больного, соматического статуса, отягощенности анамнеза, фазы заболевания, и т.д. Также использовали методы такие как: нейроофтальмологическое, лабораторные и КТ и МРТ исследования. С появлением неинвазивного метода как КТ и МРТ в диагностике ХВЧГ, в последние десятилетия инвазивный метод как каротидная ангиография нами не проводилась. Были использованы следующие аппаратуры: компьютерные томографы (Siemens, Toshiba) SIEMENS SOMATON SENSATION 16, PHILIPS а также магнитно-резонансный томограф МРТ 1.5 TESLA PHILIPS. GE BRIVO 0.30 TESLA.

Проведенные методы: инструментальные, лабораторные исследования позволили нам иметь возможность создать сопоставимую развернутую информацию по проблеме ХВЧГ. Операции по поводу ХВЧГ производили исходя из состояния больных с использованием эндотрахеального наркоза, либо комбинации местной анестезии с внутривенной анестезией. Всем больным в послеоперационном периоде проводили интенсивную терапию, контролируя клиническо - лабораторные, инструментальные методы исследования (КТ, МРТ) наблюдая и за состоянием больного, за общемозговой, стволовой и очаговой симптоматикой. Всем больным проводили с ХВЧГ неоднократные КТ или МРТ исследования в послеоперационном периоде с целью динамического наблюдения, течения заболевания, включая катамнез на глубину до 2-3 лет.

2.3. Дополнительные методы исследования

Офтальмологическое исследование. (Состояние глазного дна) Из всех 112 (100%) пациентов с различными ХВЧГ при поступлении были различные изменения на глазном дне – 87 (77,7%) случаев. В 25 (22,3%) случаях были нормальные диски зрительных нервов. В 59 (52,8%) случаях больные с ХВЧГ были с изменением в глазном дне в виде умеренной внутричерепной

гипертензии, то есть гиперемия диска зрительных нервов. У 17 (15,2%) больных с ХВЧГ были изменения в глазном дне в виде выраженной внутричерепной гипертензии, то есть начальный застойный диск зрительных нервов. В 10 (8,9%) случаях у больных с ХВЧГ были изменения глазного дна в виде застоя диска зрительных нервов или выраженные застойные соски. В 1 (0,9%) наблюдении зафиксировано побледнение, т.е. атрофия диска зрительных нервов.

2.4.Компьютерная томография

Метод КТ (основанный на измерении и компьютерной обработке разности поглощения рентгеновского излучения неодинаковыми по плотности тканями) позволял оценивать на многочисленных «срезах» изображения костей, белого и серого вещества головного мозга, а также ликворных пространств и патологических образований центральной нервной системы. Главным КТ признаком ХВЧГ являлось изменение плотности структуры нормальных и патологических образований. Поскольку ХВЧГ имели гетерогенную плотность (которая зависела от стадии формирования гематомы) в диагностике ХВЧГ учитывали данные о деформации мозговых структур, наличие и распространенность мозгового отека. Используемые для улучшения диагностических возможностей КТ контрастные вещества в некоторые ХВЧГ проникали не всегда. Возможности метода существенно возросли в связи с созданием быстродействующих томографов и появлением спиральной КТ, способной производить мультипланарные и объемные 3D реконструкции. Это позволяло оценить их анатомо-топографические особенности и дифференцировать другие объемные образования головного мозга. Исследования пациентов осуществляли на аппаратах Light Speed 32 и Discovery CT 750 OHD («General Electric», USA). Компьютерная томографическая информация при различных формах ХВЧГ, рисунок 2.5

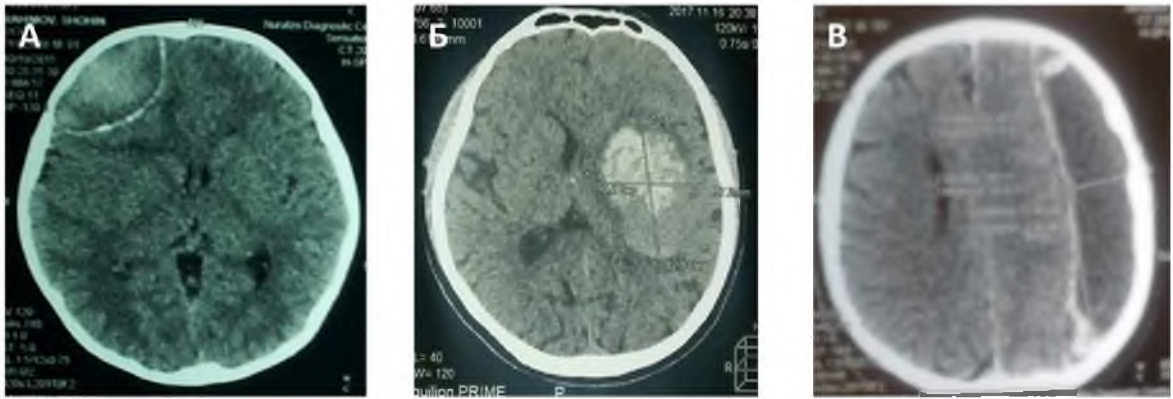

Рисунок 2.5-Компьютерная томография в аксиальных срезах при всех формах ХВЧГ. А- изоденсивная форма хронической эпидуральной гематомы лобной области мозга справа с выраженными капсулами, с деформацией переднего рога бокового желудочка. Б - гетероденсивная форма хронической внутримозговой гематомы теменно-височной доли головного мозга слева с масс эффектом. В – гиподенсивная форма хронической субдуральной гематомы лобно- теменной доли головного мозга слева с масс эффектом.

Больные с ХЭГ с различными формами гематом, у всех 40 (35,7%) пациентов, у которых было проведено КТ исследование. Из них у 5 (4,5%) больных были гиподенсивные формы гематом, у 23 (20,5%) пациентов были изоденсивными формы гематом, у 11 (9,8%) больных были гетероденсивные формы гематом и у 1 (0,9%) больного были гиперденсивные формы гематомы.

Больные с ХСГ с различными формами гематомы – 43 (38,4%). Всем пациентам было проведено КТ и МРТ исследование. Из них у 29 (25,9%) больных были гиподенсивные формы гематом, у 11(9,8%) пациентов были изоденсивными формы гематом, у 3 (2,7%) больных были гетероденсивные формы гематом.

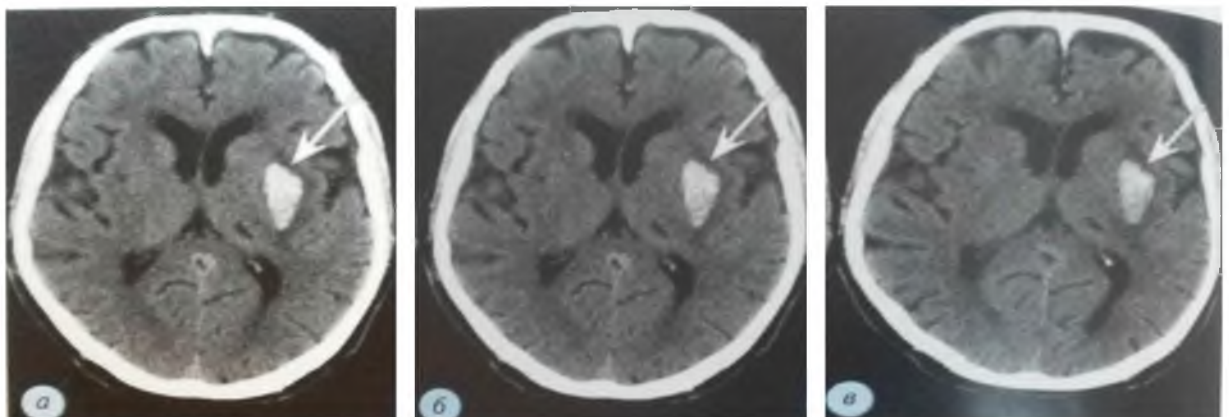
Больные с ХВМГ с различными формами гематом – 26 (23,2%) пациентов, всем было проведено КТ и МРТ исследование, из них у 9 (8,0%) больных были гиподенсивные формы гематом, у 10(8,9%) пациентов были

изоденсивные формы гематом, у 6(5,3%) больных были гетероденсивные формы гематом и у 1(0,9%) больного были гиперденсивные формы гематомы, таблица 2.5

Таблица № 2.5 Распределение ХВЧГ по плотности гематомы по данным КТ (п-112 абс-%) (плотности в единицах Хаунсфилд)

Виды	Гиподенсивные (28 и менее Ед.Н)	Изоденсивные (29-45 Ед.Н)	Гетероденсивные (28-55 Ед.Н)	Гиперденсивные (45 и более Ед.Н)	Итого
ХЭГ	5(4,5%)	23(20,5%)	11(9,8%)	1(0,9%)	40(35,7%)
ХСГ	29(25,9%)	1(9,8%)	3 (2,7%)		3 (38,4%)
ХВМГ	9(8,0%)	10(8,9%)	6 (5,3%)	1(0,9%)	26(23,2%)
СОЧЕТАН	-	1(0,9%)	1 (0,9%)	1(0,9%)	3(2,7%)
					112
ИТОГО	43 (38,4%)	45(40,2%)	21 (18,7%)	3(2,7%)	(100%)

Больные с сочетанными внутричерепными гематомами с различными формами гематомы, у всех 3 (2,7%) пациентов, которым проведено КТ исследование. Из них: у 1 (0,9%) пациента была изоденсивная форма гематомы, у 1 (0,9%) больного была гетероденсивная форма гематомы и у 1 (0,9%) больного была гиперденсивная форма гематомы. Компьютерная томографическая изображений эволюции ВМК представлена на рисунке 2.6



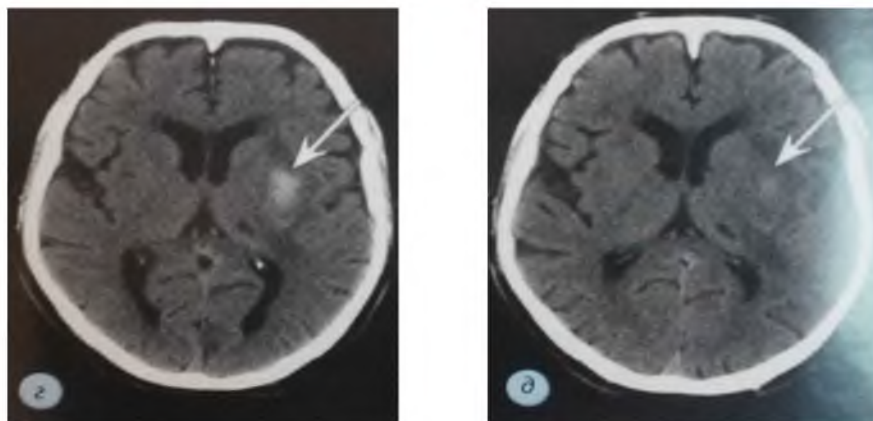


Рисунок 2.6-Эволюция изображений ВМК. КТ: а-1-е сутки; б-3-и сутки; в-7-и сутки; г- 14 сутки; д-21-сутки; Феномен «тающего кусочка сахара», постепенное снижение плотности очага кровоизлияния в мозговую ткань.

Из 112 больных с ХВЧГ, у которых провели КТ исследование, в 45 (40,2%) случаях гиподенсивная форма гематомы и 43 (38,4%) случая изоденсивной формы гематомы. Всего 88 (78,6%) пациентов имели гипо- изоденсивные формы гематомы.

Таким образом, в нашем наблюдении присутствуют соответствующие результатам операционные находки данных КТ исследований с различными формами плотности гематомы. Учитывая томоденситометрические данные КТ– диагностики, различные плотности подлежат применению с различных малоинвазивных способов с хирургическим лечением ХВЧГ.

2.5.Магнитно-резонансная томография

Метод МРТ основан на регистрации электромагнитного излучения, испускаемого протонами после их возбуждения радиочастотными импульсами в постоянном магнитном поле. МРТ оказалась более информативным методом лучевой визуализации внутричерепных образований по сравнению с КТ и давала более точное представление (в трансверсальной, сагиттальной и коронарной плоскостях) об анатомических структурах мозга, о состоянии свободной и связанной жидкости. Пациентам производили исследования на аппарате Vista Polaris («Picker», USA) и

Discovery MR 750w 1,5. ОТ («General Electric», USA) на основе использования сверхпроводящего магнита с напряженностью поля 1.5 Тесла. Магнитно-резонансная томография при всех формах и видах ХВЧГ представлена на рисунке 2.7.

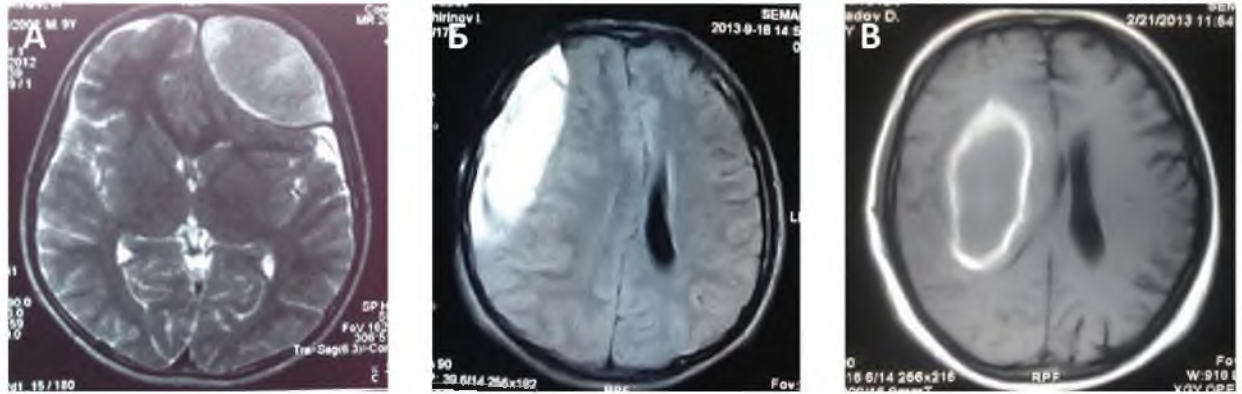


Рисунок 2.7. Магнитно-резонансная томография при всех формах ХВЧГ в аксиальных срезах. А- хроническая эпидуральная гематома лобной области мозга слева, с деформацией переднего рога боковых слева. Б- хроническая субдуральная гематома лобно-теменной доли головного мозга справа. В- хроническая внутримозговая гематома теменно-височной доли головного мозга справа с масс эффектом.

С помощью МРТ выявляли границы гемorragического компонента ХВЧГ и неизменной зоны головного мозга. Оценивали состояние (компрессию или расширение) желудочков и субарахноидальных пространств, смещение срединных структур в случае развития масс-эффекта, соотношения базальных ядер, мозолистого тела.

Сигнал в зависимости от стадии кровоизлияния и МРТ последовательности представлены в таблице 2.6

Таблица 2.6. Определение стадии кровоизлияния в головной мозг по данным МРТ исследования

Стадия кровоизлияния	Сигнал по T1-ВИ	сравнению с белым	Веществом T2*-ВИ
Острейшая стадия (0-24ч) Внутриклеточный оксигемоглобин	Изоинтенсивный	Слабо гиперинтенсивный	Слабо Гипоинтенсивный
Острая стадия (1-3) внутриклеточный Дезоксигемоглобин	Слабо гипоинтенсивный	Резко гипоинтенсивный	Гипоинтенсивный
Ранняя подострая стадия (3-7 дней) Внутриклеточный	Резко гиперинтенсивный	Резко гипоинтенсивный	Гипоинтенсивный
Поздняя подострая стадия (7-14 дней) Внеклеточный	Резко гиперинтенсивный	Резко гиперинтенсивный	Гипоинтенсивный
Хроническая стадия (спустя 14 дней) внеклеточный гемохромоген в центре	Изоинтенсивный	Слабо гиперинтенсивный	Гипоинтенсивный
Внутриклеточный гемосидерин периферии	Слабо гипоинтенсивный	Резко гипоинтенсивный	Резко гипоинтенсивный

Интенсивность и структура сигнала от кровоизлияния на МРТ обуславливаются выбранной для получения изображения последовательностью и сроком от начала развития клинических симптомов. Магнитно-резонансное томографическое изображение эволюции в различных стадиях ВМК представлено на рисунке 2.8

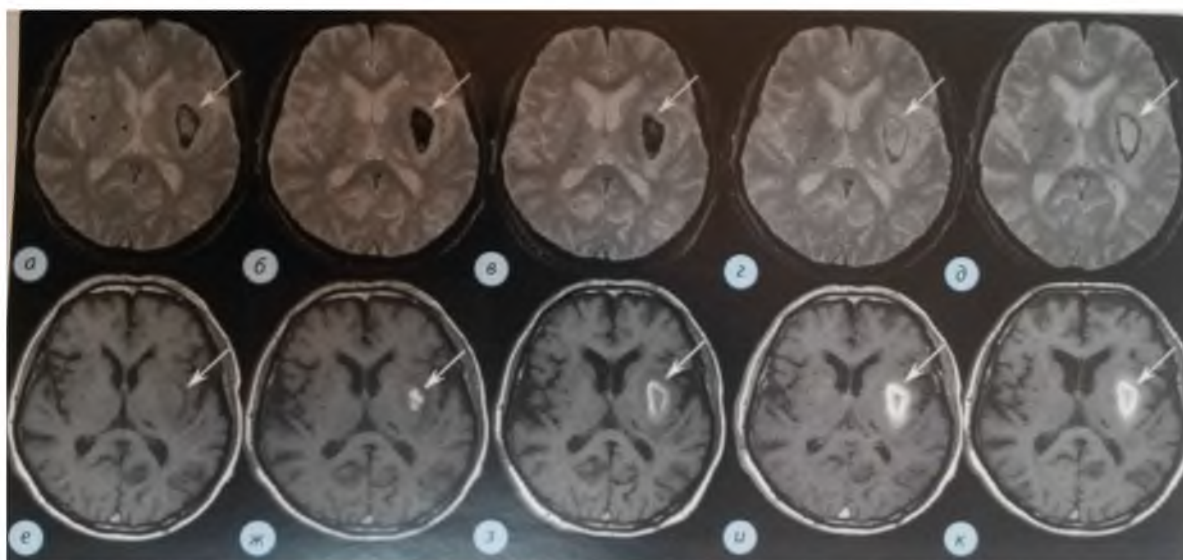


Рисунок 2.8 Эволюция изображений ВМК. МРТ T2ВИ (а-д), T1ВИ (е-к); а, е – 1-е сутки; б, ж- 3-и сутки; в, з – 7-и сутки; г, и – 14-и сутки; д, к-21-е сутки. Интенсивность и структура очага кровоизлияния в мозговую ткань в зависимости от сроков проведения исследования (стрелка).

В зависимости от того, какая форма гемоглобина преобладает в очаге ВМК в определенный период времени выделяют следующие стадии гематомы (Таблица 2.6, Рисунок 2.8).

1. Острейшая – первые часы. Гематома в эту стадию представлена преимущественно внутриклеточным оксигемоглобином.
2. Острая стадия – 1–3-и сутки – преобладает внутриклеточный дезоксигемоглобин.
3. Ранняя подострая стадия – 3 – 7-и сутки период, когда образуется метгемоглобин, который находится внутри эритроцитов (внутриклеточный метгемоглобин).
4. Поздняя подострая стадия – 7-14-и сутки, продолжается образование метгемоглобина, происходит гемолиз эритроцитов и выход метгемоглобина во внеклеточное пространство (так называемый внеклеточный метгемоглобин).
5. Хроническая стадия - начиная с 3-ей недели и далее, в этой стадии происходит образование конечных форм распада гемоглобина ферритина и гемосидерина.

Подробная информация о видах обезболивания при всех формах ХВЧГ указана в таблице 2.7

Таблица 2.7-Виды анестезии при хирургическом лечении ХВЧГ абс %

Виды	М/О	М/О + В/В потенцирова	В/В	Эндотрахе льное	ИТОГО
ХЭГ	16 (14,3%)	10 (8,9%)	6 (5,35%)	8 (7,1%)	40 (35,7%)
ХСГ	6 (5,35%)	30 (26,8%)	2 (1,8%)	5 (4,5%)	43 (38,4%)
ХВМГ	3	5	1	17 (15,2%)	26 (23,2%)
Сочетанное	1	1		1 (0,9%)	3 (2,7%)
Итого	26 (23,2%)	46 (41,1%)	9 (8,0%)	31 (27,7%)	112 (100%)

По виду анестезии, согласно материалу исследования, использованы различные, как местные, так и общие виды внутривенного и эндотрахеального обезболивания с учетом состояния пациента, локализации и объема гематом.

Как видно из таблицы 2.7., при хирургическом лечении ХВЧГ использовали различные виды анестезии. Все 112 (100%) пациентов с ХВЧГ (операции производились как под местной анестезией) - составили 72 (64,3%) больных, (так и под общей анестезией) - 40 (35,7%) больных.

Все 112 поступивших больных оперированы различными вмешательствами в соответствии с видами и объемами гематом. Использовались радикальные в основном щадящие миниинвазивные методы хирургического лечения. В 3 случаях были произведены резекционные трепанации черепа, из них в одном случае, учитывая локализацию ХВМГ в задней черепной ямке, а в другом наблюдении резекционная трепанация

произведена с учётом нагноившейся густого характера по плотности ХСГ лобно-теменно-височной области головного мозга и третья, учитывая окостенения капсулы ХЭГ.

Проведена статистическая обработка результатов хирургического лечения больных с ХВЧГ программы Statistica 10.0, с использованием критерия Крускала– Уоллиса.

73 (65,1%) больным была произведена операция миниинвазивным доступом наложением однофрезевого отверстия с последующим дренированием полости гематомы - системой закрытого наружного дренирования (ЗНД) 112 больных с ХВЧГ были выписаны домой в удовлетворительном состоянии. Более подробный анализ клинико-статистических данных будет представлен в последующих главах.

Глава 3. Результаты клинико-лабораторных, специальных методов исследования

3.1. Особенности клинического течения ХВЧГ с учетом возрастных факторов и фазы заболевания

Представим распределение клинического материала 112 наблюдений ХВЧГ по клиническим фазам в момент поступления в клинику нейрохирургии. ФКК отмечалось у 12 (10,7%) больных, ФКС у 36 (32,1%), ФУКД у 57 (50,9%), ФГКД - у 7(6,3%) больных.

Рассмотрим клинические фазы ХВЧГ по возрастным группам больных. ФКК встречались лишь у 12 (10,7%) больных в молодом и в младшем, среднем возрасте, что вероятно объясняется большими компенсаторными возможностями в этих вышеуказанных возрастных группах. ФКС – у 36 (32,1%), наблюдались во всех возрастных группах. При этом, ее удельный вес был особенно высок у лиц молодого 13 (11,6%), а также младшего среднего 11(9,8%) и старшего среднего возраста 8 (7,1%). ФГКД гораздо реже встречалась при поступлении в клинику нейрохирургии НМЦ РТ у лиц пожилого и старческого возрастов одинаково – 4 (3,5%). По нашим наблюдениям, больных ФКС в старческом возрасте не встречалось. Эти факты во многом отражают возрастные особенности реакций мозга на ХВЧГ, когда сравнительно ранее проявление общемозговых симптомов у лиц молодого и среднего возраста обуславливают трудовую дезадаптацию и более оперативное обращение за медицинской помощью. ФУКД отмечалась во всех возрастных группах с очень небольшим разбросом, составляя до 57 (50,9%) в молодом, старше среднем и пожилом возрасте. Наибольшее увеличение удельного веса ФУКД отмечено 15(13,4%) в младше среднем, 12 (10,7%) у пожилых, и старых ее удельный вес снижается до 8 (7,1%).

Из 112 больных, у всех прослежена динамика клинических фаз при поступлении и их выписке на 7-15 сутки после операции.

ФКК при выписке была у 93 (83,0%) больных (против 12(10,7%) при поступлении), ФКС - у 14 (12,5%) (против 36(32,1%), ФУКД - у 3(2,7%) (против 57(50,9%) и ФГКД - у 2(1,8%) больных (против 7(6,2%) при поступлении. Подобная положительная динамика отмечалась во всех возрастных группах.

Для ориентации, в клинике ХВЧГ и построения адекватной по содержанию и времени лечебной тактики, весьма существенно знать, какими темпами происходит углубление декомпенсации и восстановление компенсации у больных с ХВЧГ. Мы выделили следующие варианты углубления клинической декомпенсации при ХВЧГ: постепенный (недели, месяцы), быстрый (дни), лавинообразный (часы) и ундулирующий.

По нашему материалу, чаще встречался постепенный темп углубления клинической декомпенсации (у 64 (57,1%) больных). Укажем, что у 32% больных с ХВЧГ за время их наблюдения в медицинских учреждениях, клиническая фаза заболевания была стационарной на протяжении многих месяцев и лет. Среди темпов восстановления компенсации при ХВЧГ мы выделили следующие варианты: постепенный (недели, месяцы), быстрый (дни), ундулирующий и стационарный. У 83% больных отмечался быстрый темп восстановления от ФУД до клинических фаз компенсации и субкомпенсации. Он преобладал у детей, лиц молодого и среднего возраста, где восстановление происходило в течение 1-2 недели, и реже встречался у пожилых людей, где оно затягивалось до нескольких месяцев. У 12% больных был постепенный темп восстановления компенсации с переходом из ФКД в фазу субкомпенсацию. У 5% больных можно было констатировать стационарное пребывание в той же клинической фазе, в которой они были до операции (обычно сохранялась фаза субкомпенсации, а в отдельных наблюдениях фаза умеренной и грубой декомпенсации). В 17% наблюдений восстановление компенсации было ундулирующим, причем чаще это отмечалось у лиц пожилого и старческого возрастов, что обусловлено влиянием сосудистых факторов.

В зависимости от различной клинической фазы заболевания всех пациентов 26 с ХВМГ. в 2 (1,8%) случаях были ФКК заболевания, 5 (4,5%) случаев было ФКС, 17 (15,2 %) случаев было ФКУД, 2 (1,8%) случая – ФГКД.

Общемозговые симптомы в виде головных болей были выявлены у 86 (76,8%) из 112 больных с ХВЧГ, у части больных в связи с грубыми нарушениями сознания выявить и объективировать головную боль не представлялось возможным. Вместе с тем укажем, что при ХВЧГ может встречаться отсутствие головной боли, либо та степень ее выраженности, которая игнорируется больным. При общей закономерности усугубления головной боли по мере нарастания клинической декомпенсации есть немало исключений. При по возрасту анализу головной боли, устанавливается, что она относительно чаще встречается у больных детского, молодого и младшего среднего возраста и реже - у лиц пожилого и старческого возраста. При этом в младших возрастных группах преобладает гипертензивный характер головной боли, а в старших возрастных группах - более четко выступает ее сосудистый характер, что отражает описанные выше возрастные особенности. Заметим также, что головная боль при ХВЧГ нередко имеет локальный оттенок, в основном соответствуя локализации ХВЧГ.

Эпилептические припадки - обычно рассматриваются в кругу общемозговой симптоматики, встречаются сравнительно редко при ХВЧГ, лишь в 13,4% наших наблюдений. При этом в 7,1% их можно было отнести к общемозговым симптомам, ибо речь шла о генерализованных припадках с клоническими судорогами, а в 6,3% наблюдений эпилептические припадки следует расценивать как очаговые симптомы раздражения, поскольку они манифестированы фокальными сенсорными и моторными явлениями без выключения сознания. При возрастном анализе эпилептического синдрома отмечено, что он встречался в единичных наблюдениях во всех возрастных группах, исключая стариков.

Очаговая симптоматика - двигательные нарушения занимают ведущее место среди локальных признаков в клинической картине ХВЧГ. Мы анализировали в возрастном и фазном аспектах пирамидный синдром и выделили следующие его градации:

1. Отсутствие пирамидных знаков;
2. Слабовыраженный пирамидный синдром (асимметрия периостальных, сухожильных и кожных рефлексов, незначительное снижение мышечной силы с опусканием пораженной конечности при пробе Баре, небольшое повышение мышечного тонуса);
3. Умеренно выраженный пирамидный синдром (моно или гемипарез со снижением силы в париегичной конечности в 1,5-2 раза по сравнению со здоровой, заметное повышение мышечного тонуса, некоторое уменьшение объема движения особенно при повторном выполнении инструкции, не грубые патологические рефлексы);
4. Грубо выраженный пирамидный синдром (глубокий или моно-или гемипарез со снижением мышечной силы в париегичной конечности в три и более раз, по сравнению со здоровой, неполный объем движений вплоть до их типа “складного ножа”, грубые патологические рефлексы). Естественно, в спектр пирамидного синдрома входили также центральные парезы VII - XII нервов и ряд других признаков.

При фазном анализе пирамидного синдрома выявляется закономерное его учащение и усугубление по мере углубления клинической фазы заболевания: в ФКК пирамидный синдром отсутствовал у всех больных, а в ФГКД лишь в 5% наблюдений, при этом он часто выраженный.

Представляет интерес динамика пирамидного синдрома при поступлении больных на 1-7сут. после операции и при выписке, что прослежено у 112 больных. При сравнении процентного соотношения всех 4-х градаций пирамидного синдрома при поступлении и на 1 - 7 сутки после операции суммарно каких-либо существенных изменений не отмечено. Однако в отдельных наблюдениях выявлялась разнонаправленная динамика

как со значительным уменьшением парезов, так с их нарастанием в разных возрастных группах. Объяснение этим фактам различное в каждом конкретном случае.

При адекватном сопоставлении больных одних и тех же возрастных групп и применении одной и той же методики хирургического лечения можно отметить, что быстрый регресс пареза связан с декомпрессирующим влиянием операции, а нарастание пареза обусловлено сосудистыми нарушениями вследствие нарушения кровообращения, либо формированием оболочечной гематомы, либо напряженной пневмоцефалией. Вместе с тем, даже при не осложненном течении послеоперационного периода, часто необходим срок больше, чем 7-сут. для обратного развития неврологической симптоматики. Это положение иллюстрирует динамика пирамидного синдрома к моменту выписки больных с ХВЧГ.

Пирамидное нарушение больных с ХВЧГ при поступлении представлено в таблице 3.1

Таблица 3.1-Пирамидное нарушение при поступлении больных с ХВЧГ

Виды ХВЧГ	Без нарушений	Умеренный гемипарез	Грубый гемипарез	Гемиплегия	Итог
ХЭГ	25(22,3%)	9 (8,0%)	5(4,5%)	1(0,9%)	40(35,7%)
ХСГ	20(17,8%)	13(11,6%)	8(7,1%)	2(1,8%)	43(38,4%)
ХВМГ	9(8,0%)	6(5,4%)	7(6,3%)	4(3,6%)	26(23,2%)
Сочетанной	1(0,9%)	1(0,9%)	1(0,9%)	-	3(2,7%)
Всего	55(49,1%)	29(25,9%)	21(18,7%)	7(6,3%)	112 (100%)

Как видно из таблицы 3.1, при поступило все 112 (100%) больных с ХВЧГ. Пирамидный синдром отсутствовал у 55(49,1%) больных, был слабо выражен у 29(25,9%), умеренно выражен у 21(18,7%) и грубо выражен у 7(6,3%) больных с ХВЧГ. При повозрастном анализе пирамидного синдрома отмечается закономерное увеличение его частоты и выраженности в старших

возрастных группах, по сравнению с младшими возрастными группами. Так умеренно выраженный пирамидный синдром отсутствовал у детей и у лиц молодого возраста, а у пожилого и старческого возраста нарастание пирамидного синдрома обусловлено сосудистыми нарушениями вследствие нарушения кровообращения. При выписке более чем у большинства больных пирамидная симптоматика отсутствует – 86(76,8%), более чем у остальных больных она слаба – 13(11,6%), не препятствует их социально-трудовой адаптации; и лишь у 11(9,8%) больных пирамидный синдром оставался умеренно – и у 2(1,8%) грубо выраженным, составляя предмет для реабилитации.

При возрастном анализе надо отметить, что регресс даже грубо выраженного пирамидного синдрома наблюдался во всех группах, включая пожилых людей и стариков, хотя у последних он чаще задерживался в своем обратном развитии.

Афотический синдром включал в себя моторные или сенсорные нарушения речи, отмечался у 16% больных с ХВЧГ. Если же брать только левосторонние ХВЧГ, то их удельный вес среди очаговой симптоматики существенно повышался до 22%.

При возрастном анализе афотического синдрома отмечается увеличение его частоты с возрастом больных, достигающее у пожилых до 10%. При этом нарастает и степень выраженности афотического синдрома; доминируют грубые нарушения у пожилых.

При фазном анализе афотического синдрома устанавливается закономерное нарастание его частоты и выраженности по мере углубления клинической декомпенсации, отсутствия у всех больных в ФКК, в ФГКД, афотический синдром встретился у 32% больных, при этом он гораздо чаще выражен. При анализе динамики афотического синдрома до и после операции следует отметить существенное уменьшение степени его выраженности до 1% больных при выписке. Вместе с тем суммарно легкие сенсорные либо моторное нарушение остались в основном на прежнем уровне, что указывало на ведущую роль в их генезе сосудистых факторов.

Менингеальные симптомы - ригидность затылочных мышц была отмечена в 18% наблюдений ХВЧГ; лишь у 6,6% больных она была грубо выражена. Естественно при трактовке генеза ригидности мышц затылка следует помнить о возрастных изменениях и о влиянии на нее остеохондроза шейного отдела позвоночника и некоторых других внечерепных факторов.

Симптом Кернинга выявлялся у 11% больных с ХВЧГ; лишь в 3,6% наблюдений он был грубо выражен. При ХВЧГ он имел преимущественно не оболочечный, а стволочной генез. Кроме того, следует учитывать влияние на выраженность симптома Кернинга преморбидных и возрастных факторов, в частности, деформирующего артроза коленных суставов, остеохондроза поясничного, пояснично-крестцового отдела позвоночника и др. Прослеженная динамика ригидности затылочных мышц и симптом Кернинга при поступлении и при выписке больных показала известную зависимость менингеальных знаков от наличия ХВЧГ. Число наблюдений с грубо выраженной ригидностью мышц затылка - с 6,6 до 1% число наблюдений с наличием симптома Кернинга сократилось с 11% при поступлении до 2% при выписке; число больных с грубо выраженным симптомом Кернинга уменьшилось более чем в три раза - с 10,6% до 2,5%.

Офтальмологическое исследование. Состояния глазного дна при ХВЧГ представляет интерес, динамика гипертензионных изменений у 112 прослеженных больных при поступлении и при выписке их из стационара.

К числу классических объективных симптомов повышения внутричерепного давления относятся гипертензивные изменения на глазном дне. Все объемное образование головного мозга вызывает симптомы повышения внутричерепного давления и, тем самым, дает различные изменения на глазном дне.

Таким образом, в 2/3 наблюдений больных с ХВЧГ гипертензивные изменения на глазном дне; в половине из них выраженные, в отдельных наблюдениях ассиметричные. Обычно чем глубже нарушена клиническая декомпенсация состояния больных с ХВЧГ, тем чаще и выраженное

оказываются застойные явления на глазном дне. Изменение глазного дна в зависимости от видов ХВЧГ представлено в таблице 3.2

Таблицы 3.2 Изменение глазного дна в зависимости от видов ХВЧГ

Виды ХВЧГ	Глазное дно нормальное	Умеренная внутричерепна	Выраженная внутричерепна	Застой ДЗН	Итог
ХЭГ	8	25/2	4/2	3/1	40
ХСГ	9	23/3	7/2	4	43
ХВМГ	8	11/4	4/1	3/1	26
ИТОГ	25 (22,3%)	59/9 (52,8%)	17/4 (15,2%)	11/2 (9,8%)	112/15

Как видно из таблицы 3.2, после оперативного лечения ХВЧГ происходит значительная нормализация состояния глазного дна, что особенно четко прослеживается при поступлениях. Были различные изменения на глазном дне в 87 (77,7%) случаях, а соответственно при выписке значительная нормализация состояния глазного дна – 97 (86,6%). Естественно, что процесс полного обратного развития является более протяженным по времени, чем длительность пребывания больного в стационаре после операции. Этим и объясняется сравнительное возрастание при выписке удельного веса больных с гиперемией диска зрительных нервов.

3.2.Результаты компьютерной томографии

Метод инструментального неинвазивного исследования мозга был произведен у 112 больных с ХВЧГ в возрасте от 15 до 60 и более лет. Длительность заболевания колебалась в пределах от 1 мес до 2-лет. Больные чаще встречались в стадии ФКС и ФУКД, реже в стадии ФКК и фазы ФГКД. Среди 112 больных, наблюдавшихся с ХВЧГ, в 96 случаях локализации гематомы по КТ была односторонней. В 16 наблюдениях была двухсторонняя гематома. Из них в 44 наблюдениях ХВЧГ располагалась слева, в 45- справа. Локализация ХВЧГ была следующей лобно- теменно-

височная область – в 26 наблюдения; лобная – 11, лобно-теменно-затылочная – 12, лобно-теменная- 16; теменно-височная –45. При этом эвакуация гематомы осуществлялась через одно или два ФО в зависимости от локализации гематомы, далее с дополнительным промыванием полости гематомы физиологическим раствором с последующим установлением закрытой дренажной системы с отрицательным давлением.

Анализируя данные КТ отображения ХВЧГ, нам позволено сформулировать следующее - на КТ ХВЧГ характеризуется зоной измененной плотности между костями черепа и веществом мозга, чаще серповидной формы и обычно плащевое распространения с преимущественно парасагитально-конвекситальной локализацией.

По нашим наблюдениям ХВЧГ в зависимости от плотности распределены следующим образом. Внутричерепные гематомы по плотности в единицах Хаунсфилд делятся по отношению плотности ткани мозга на гиподенсивные гематомы (28 и менее Ед.Н), изоденсивные гематомы (29-45 Ед.Н), гетероденсивные гематомы (28-55 Ед.Н), гиперденсивные гематомы (45 и более Ед.Н). Плотность ВЧГ в день снижается примерно на 1,5 Ед. Н., по данным Н.Ито, М. Маеде наиболее сильным фактором, определяющим степень поглощения рентгеновских лучей при КТ, является гемоглобин, белок, железо и кальций имеющие незначительную концентрацию в гематоме. Компьютерное томографическое изображение формы ХЭГ представлено на рисунке 3.1

Как видно из рисунка-3.1 гиподенсивные формы у 66 (50,0%) больных (менее 25 Ед.Н.), изоденсивные формы у 45 (40,2%) больных (от 28- 45 Ед.Н), гетероденсивные формы у 21 (18,8%) больного (более 45 Ед.Н.), среди изоденсивной формы гематомы в одном случае ХСГ была нагноившейся.

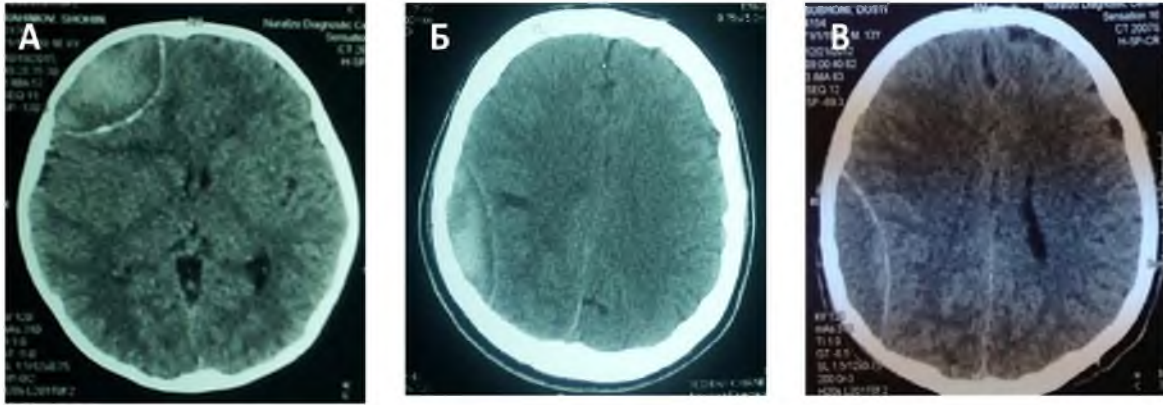


Рисунок 3.1. Компьютерная томография А-гетероденсивная Б – гиподенсивная, В – изоденсивная хроническая эпидуральная гематома

Таким образом, КТ является методом выбора при подозрении на ХВЧГ. Она позволяет определить оптимальную тактику лечения ХВЧГ.

3.3. Результаты магнитно-резонансной томографии

В докомпьютерной эре, решающим методом дооперационного уточнения диагноза при ХВЧГ была ангиография и ЭХО – ЭС. В последствие ведущим методом их неинвазивного распознавания стала КТ и МРТ. Однако, при изоденсивных хронических гематомах КТ выявляет лишь признаки объемного поражения головного мозга, без указания на его природу, что требует дифференциации с церебральной патологией иного генеза. При отсутствии смещения срединных структур, в случаях атипичной локализации или двустороннего расположения ХВЧГ, решение диагностических задач еще более усложняется. В таких случаях целесообразно изучить возможности применения для распознавания ХВЧГ магнитно-резонансной томографии метода; для которого не существует рентгеновского барьера изоплотных тканей, и вместе с тем, исключительно широки пределы разграничения структур с различным содержанием воды и различными магнитными свойствами.

МРТ проведена у 88 больных с ХВЧГ. Возраст больных от 6 до 72 лет, среди них преобладали мужчины. Они характеризовались наличием капсулы

(различной степени выраженности), преимущественно с жидким содержимым, их минимальный объем составлял 80 мл, максимальный – 250 мл., рисунок 3.2

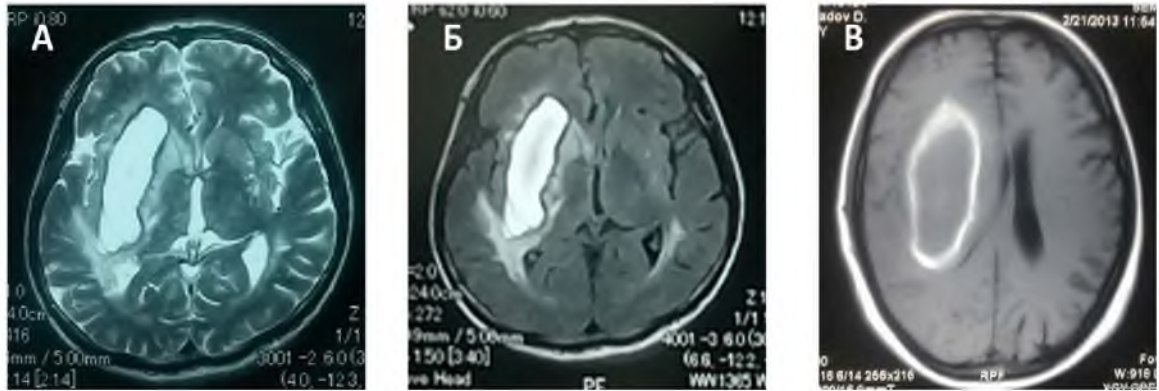


Рисунок 3.2. Магнитно-резонансная томография. А-Б-В- хроническая внутримозговая гематома лобно-теменно-височной доли мозга справа в разных режимах.

Магнитно-резонансная томография является наиболее надежным полипроекционным методом неинвазивного распознавания хронических внутричерепных гематом независимо от их расположения, объема и характера содержимого. Распределение больных по объему и видам ХВЧГ представлено в таблице 3.3

Таблица 3.3 Распределение больных по объему ХВЧГ n=112

Локализация	<50 ml (малые)	50-100 ml (средние)	100 ml > (большие)	Итого
ХЭГ	14 (12,5%)	21 (18,7%)	5 (4,5%)	40 (35,7%)
ХСГ	2 (1,8%)	10 (8,9%)	31 (27,7%)	43 (38,4%)
ХВМГ	7 (6,3%)	14 (12,5%)	5 (4,5%)	26 (23,3%)
Сочетанные	1 (0,8%)	2 (1,8%)	-	3 (2,6%)
Итого	24 (21,4%)	47 (41,9%)	41 (36,7%)	112 (100%)

ХЭГ– хронические эпидуральные гематомы,

ХСГ – хронические субдуральные гематомы, ХВЧГ – хронические внутримозговые гематомы.

По материалу диссертации, больных по объему ХВЧГ распределяли согласно таблице 3.3, где в 47 (41,9%) случаях объемы гематом составили от 50 мл до 100 мл, что считается средней по объему скопившейся крови. У 31(27,7%) больного с ХСГ отмечены большие гематомы, объем которых составил больше 100 мл, что обусловлено повреждением мостиковых вен, корковых сосудов головного мозга и большой площади субдурального пространства.

Таким образом, большие объемы гематом характерны для ХСГ у больных в 31 (27,7%) случае, которым применены малоинвазивные способы хирургического лечения под местной анестезией и эвакуации гематомы через одно ФО с последующим ЗНД.

Согласно материалу диссертации, выбор обезболивания при оперативном вмешательстве больных с ВЧХГ применен с учетом состояния пациента, видов, объемов, локализаций и данных высокоинформативных методов исследования КТ, МРТ.

Всего 40 (35,7%) пациентов с ХЭГ были оперированы различными способами анестезии, из них 16 (14,3%) пациентов под местной анестезией с использованием (раствора новокаин 0,5% 5,0 – 10,0 мл, лидокаин 2% 5,0мл), 10 (8,9%) случаев были под местной анестезией + внутривенного потенцирования с (Сибазон 10 мг, Диазепам 10 мг), в 6 (5,35%) случаях использовали внутривенное ведение (Тиопенталь натрий 10% 6-7 мг\кг, кетамин 5% 3мг\кг, фентанил 0,05% 0,1 мг), в 8 (7,1%) случаях – проведено эндотрахеальным наркозом с введением (Тиопенталь натрий 10% 6-7 мг\кг , кетамин 5% 3мг\кг, фентанил 0,05% 0,1 мг+ардуан 4мг, дитилин 100мг),

С ХСГ 6 (5,35%) пациентов оперированы под местной анестезией с использованием раствора новокаин 0,5% 5,0 – 10,0 мл, лидокаин 2% 5,0мл, в 30 (26,8%) случаях – под местной анестезией с внутривенным потенцированием Сибазон 10 мг, диазепам 10 мг, а 2 (1,8%) случаях использовали внутривенное введение Тиопенталю натрий 10% 6-7 мг\кг, кетамин 5% 3мг\кг, фентанил 0,05% 0,1 мг), и в 5 (4,5%) случаях проведено

эндотрахеальным наркозом с введением Тиопенталь натрия 10% 6-7 мг\кг, кетамин 5% 3мг\кг, фентанил 0,05% 0,1 мг+ ардуан 4мг, дитилин 100мг.

Из 26 (23,2%) пациентов с ХВМГ под местной анестезией с использованием раствора Новокаин 0,5% 5,0 – 10,0 мл, лидокаин 2% 5,0мл были оперированы 3-е (2,7%) пациентов. Из них в 5 (4,5%) случаях были под местной анестезией с внутривенным потенцированием Сибазон 10 мг, диазепам 10 мг.

Глава 4. Хирургическое лечение хронических внутричерепных гематом

Важным этапом хирургического лечения ХВЧГ, является показание, противопоказание, выбор хирургической тактики в зависимости от видов, формы и расположения гематом и хирургической техники.

При ретроспективном анализе больных с ХВЧГ выявлено, что эти пострадавшие после поступления в клинику были оперированы традиционным способом (костно-пластическая трепанация).

Рассмотрим тактику хирургического лечения всех видов внутричерепных гематом по отдельности с примерами.

Различные способы хирургического лечения ХВЧГ представлены в таблице 4.1

Таблица 4.1. Тактика хирургического лечения ХВЧГ

Виды ХВЧГ	Эвакуация через 1 фрезевое отверстие	Mini-craniotomy	Широкая краниотомия	Эндоскопические методы	Итого
ХЭГ	30(26,8%)	7(6,2%)	3(2,7%)		40(35,7%)
ХСГ	35(31,3%)	4(3,6%)	4(3,6%)		43(38,4%)
ХВМГ	7(6,2%)	10(8,9%)	5(4,7%)	4 (3,6%)	26(23,2%)
Сочетанный	1(0,9%)	-	2(1,8%)		3(2,7%)
Всего	73(65,1%)	21(18,8%)	14(12,5%)	4 (3,6%)	112(100%)

Согласно таблице 4.1., в результате 73 (65,1%) случая с использованием МИХ с применением одного фрезевого отверстия с последующим закрытым наружным дренированием ХВЧГ. В 21(18,8%) случае применен миникраниотомический способ удаления ХВЧГ. В 14(12,5%) случаях, учитывая формы гематомы, состояние угнетения сознания использовано КПТ или ДТЧ с сохранением костного лоскута под апоневрозом. В 4(3,6%) случаях применены современные технологии с эндоскопическим удалением хронической внутримозговой гематомы.

После внедрения миниинвазивного способа в клинику, этим категориям больным произведен малотравматичный способ удаления гематом.

Показания к операции при ХВЧГ у оперированных пациентов зависели от клиничко-неврологического статуса и данных КТ исследований, толщины и объема гематомы, степени смещения срединных структур головного мозга и компрессия базальных цистерн. По материалу исследования, у 40 (35,7%) больных с ХЭГ показанием к операции являлись гематомы толщиной более 10 мм теменно- височной локализации и гематомы, вызывающие смещение срединных структур более чем на 5 мм независимо от уровня сознания и состояния пациента.

А у 43 (38,4%) больных с ХСГ показанием к операции явились супратенториальное локализации гематомы толщиной более 1 см, объемом более 30 см³ и смещение срединных структур более чем на 5мм.

И у 26 (23,2%) больных с ХВМГ показаниями явились путаменальная или медиальная внутримозговая гематома объёмом более 30 мл с диаметром более 3 см, теменной доли головного мозга, сопровождающаяся неврологическим дефицитом и приводящая к дислокации мозга, которая по ШКГ менее 10 баллов с грубым неврологическим дефицитом и с сопутствующими патологиями в стадии умеренной декомпенсации.

Противопоказание к оперативному вмешательству согласно материалу диссертации, принято из общепринятой закономерности:

- атоническая кома;
- высокое некорректирующее артериальное давление свыше 240 -260 мм. рт. и ниже 80-60 мм. рт. ст.;
- тяжелые соматические заболевания в стадии грубой декомпенсации, (тяжелая коагулопатия, декомпенсированный сахарный диабет, сердечно-сосудистая, почечная и печеночная недостаточность и другие;
- возраст больного более 75 лет.

4.1. Хирургическое лечение хронических эпидуральных гематом

Хроническая эпидуральная (или экстрадуральная) гематома – скопление крови в эпидуральном пространстве между внутренней стороной черепа и твердой мозговой оболочкой.

Всего оперированных больных с ХЭГ составило 40 (35,7%). Методом удаления ХЭГ через ФО с установкой ЗНД оперировали 30 (75,0%) больных лобно-теменно-височной локализации. У 7(17,5%) больных оперировали миникраниотомическими способами, удалена гетероденсивная форма ХЭГ теменно-височной области. В 3 (7,5%) случаях больные были оперированы путем широкой краниотомии с удалением гетероденсивное формы ХЭГ у них состояние оценено по ШКГ > 8 баллов.

Целью хирургического вмешательства являлось - удаление сгустка: при этом уменьшается ВЧД и ликвидируется масс-эффект, кровь обычно представлена плотным толстым сгустком, поэтому необходим доступ почти ко всей поверхности гематомы. Гемостаз: коагуляция кровоточащих тканей (вена и артерии ТМО), покрытие воском кровоточащих участков диплоэ (место выхода средней оболочечной артерии). Для проведения адекватного гемостаза также требуется широкая экспозиция. Профилактика рецидива: фиксация ТМО в центре к костному лоскуту и к краям костного дефекта.

Тактика и выбор доступа при проведении операции ХЭГ произведены согласно схеме Кренлейна 1987 г. (Рисунок 4.1).

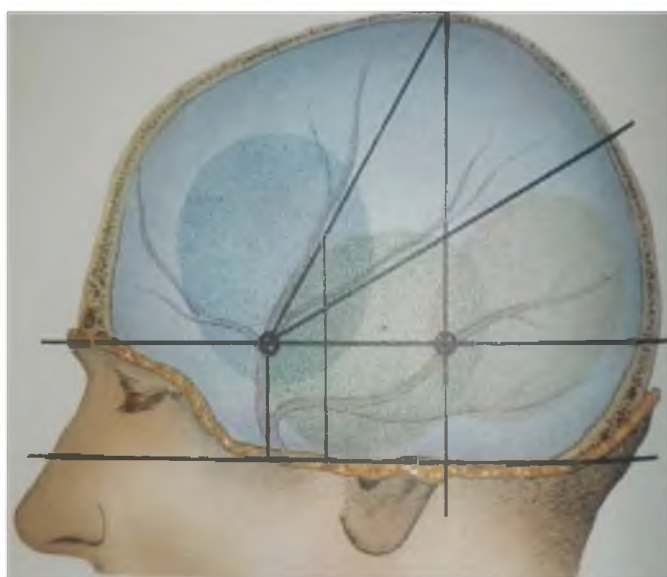


Рисунок 4.1 Схема Кренлейна

Схематическое соотношение наиболее часто встречающихся вариантов эпидуральных гематом с ветвями средней менингеальной артерии, линиями обозначена склетотопическая схема Кренлейна, кружками указаны места наложения трепанационных отверстий.

Техника проведения операции ХЭГ - операции производились как под местной, так и под общей анестезией. Линейный разрез кожи длиной 3-5 см с рассечением надкостницы осуществляется над наиболее утолщенной частью гематомы. Чаще всего теменно-височной области, где гематома имеет максимальную толщину и, следовательно, уменьшается вероятность ранения ТМО и мозговой ткани при пункции эпидурального пространства или введения дренажа в него. Фрезевое отверстие большого диаметра накладывается под углом 45 градусов к поверхности черепа, (что облегчает введение дренажной трубки) обнажаются сгустки гематомы и ТМО.

После поверхностных коагуляций наружную капсулу ХЭГ вскрывают небольшим разрезом, достаточно для введения дренажа в полость 2-3 см, затем в полость гематомы вводится дренажная трубка диаметром 2-3 мм с несколькими боковыми отверстиями и предварительно заполняется физиологическим раствором. После спонтанного истечения жидкой части содержимое гематомы постепенно и осторожно промывают полость ХЭГ порциями физиологического раствора по 10 мл комнатной температуры. При необходимости следует удалить остатки сгустков крови в эпидуральном пространстве с помощью ложечки или кюретки и нужно промывать. Когда промывные воды станут практически прозрачными (чаще всего на это уходит 300-500 мл физиологического раствора) герметично ушивают послойными швами надкостницу, апоневроз и кожу. Катетер фиксируют к коже на 1-2 сутки. После подсоединения катетера или катетеров к клапану резервуара, грушу сжимают для возникновения в ней отрицательного давления и заглушают отверстие, связывающее резервуар с внешней средой, создавая тем самым закрытую дренажную систему.

Прозрачный резервуар позволяет визуально оценивать объем и характер, поступающей в него жидкости, судить о проходимости дренажной системы, о наполнении емкости.

При необходимости анализа жидкости или опорожнения резервуара, открывается заглушка и содержимое извлекается. После этого вновь создается отрицательное давление и восстанавливается герметичность.

Длительность дренирования определяется различными факторами. При нарушениях свертывающейся системы крови с повторными кровоизлияниями из патологических сосудов наружной капсулы или при значительном поступлении ликвора в полость дренируемой гематомы, может возникнуть необходимость сохранения дренажа до нескольких суток в разных возрастных группах и видах гематом.

Наблюдение 1

Пациент П. 47 лет, и/б № 11564/453

Из анамнеза заболевания 1- месяц тому назад в РФ, в г. Москве во время работы на голову упало дерево, получил ЧМТ, попутной машиной доставлен в ЦРБ Подольского р-на и госпитализирован в отделение травматологии. Получил консервативное лечение в течение 10 дней, с улучшением выписан. После возвращения на Родину у больного появились общемозговые симптоматики в виде головных болей, головокружений, тошноты, рвоты и общей слабости, в связи, с чем обратился в приемное отделение Национального медицинского центра Республики Таджикистан. После осмотра нейрохирурга учитывая тяжесть состояния, проведено КТ черепа и головного мозга, выявлено ХЭГ теменной области справа, госпитализирован в отделение нейрохирургии.

Соматический статус без изменения.

В неврологическом статусе: уровень сознания ясное. По ШКГ 15 баллов. Зрачки D=S одинаковы, фотореакция живая. Имеется непостоянный горизонтальный нистагм. Движение в руках и ногах симметрично в полном объеме. Сухожильные рефлексы D<S чуть высокие. Гипергидроз ладони кисти.

Симптом Маринеско-Радовича положителен с обеих сторон. Менингеальных симптомов нет.

На глазном дне – OS-. ОД– признаки умеренной внутричерепной гипертензии. Компьютерная томография пациента П., рисунок 4.2

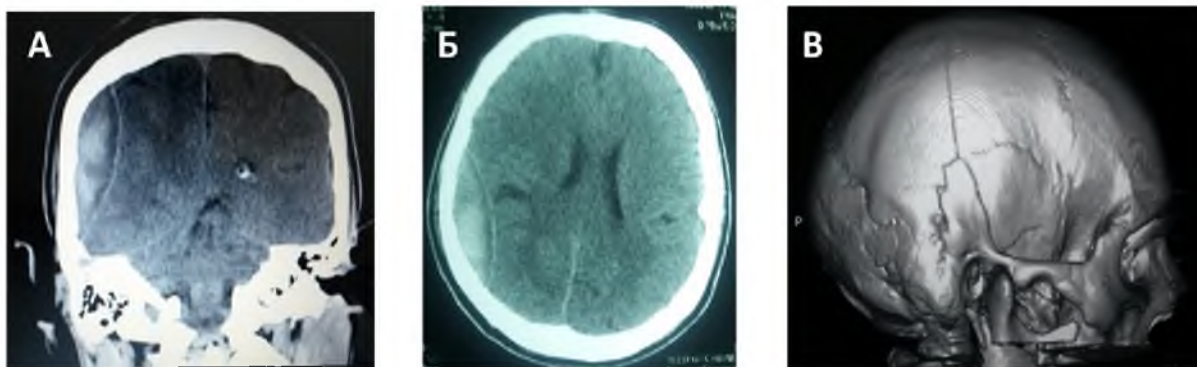


Рисунок 4.2-Компьютерная томография Пациента П.- в фронтальном срезе – наличие изоденсивной формы хронической эпидуральной гематомы теменно-височной области справа; Б- аксиальный срез – наличие изоденсивной формы хронической эпидуральной гематомы теменно-височной области справа с деформацией заднего рога справа; В- в костном режиме наличие линейного перелома теменно-височной кости справа с переходом на основание средней черепной ямки.

На серии КТ- от 22.07.2015 г. Хроническая эпидуральная гематома теменной области справа, томоденситометрические показатели: плотность +11,2 -+22,3 Ед. Н. с размерами 65x25x44мм, выраженной внутренней капсулой, широколинейный перелом теменно- височной кости с переходом на основание средней черепной ямки справа.

Поставлен диагноз: Травматический болезнь черепа и головного мозга. Широколинейный перелом теменно- височной кости с переходом на основание средней черепной ямки справа. Хроническая эпидуральная гематома теменной области справа.

23.07.2015г. в плановом порядке выполнена операция под местным обезболиванием (0,5% раствором новокаина 5 мл), ориентируясь на данные

КТ. Произведен линейный разрез кожи теменной области справа размером 4 см. Рана расширена с помощью ранорасширителя Янцен. После скелетизации теменной кости справа обнаружена линия переломов теменной кости, наложено одно фрезевое отверстие, что выявило капсулу хронической эпидуральной гематомы. После иссечения капсула выделилась под давлением с темно-коричневого цвета кровью в количестве 35-40 мл. Промыли теплым физиологическим раствором 0,9% до чистых промывных вод. Затем установлена эпидуральная дренажная трубка и выведен через дополнительных разрез кожи и соединен закрытым наружным дренированием на одни сутки. Продолжительность операции составила 25-30 минут.

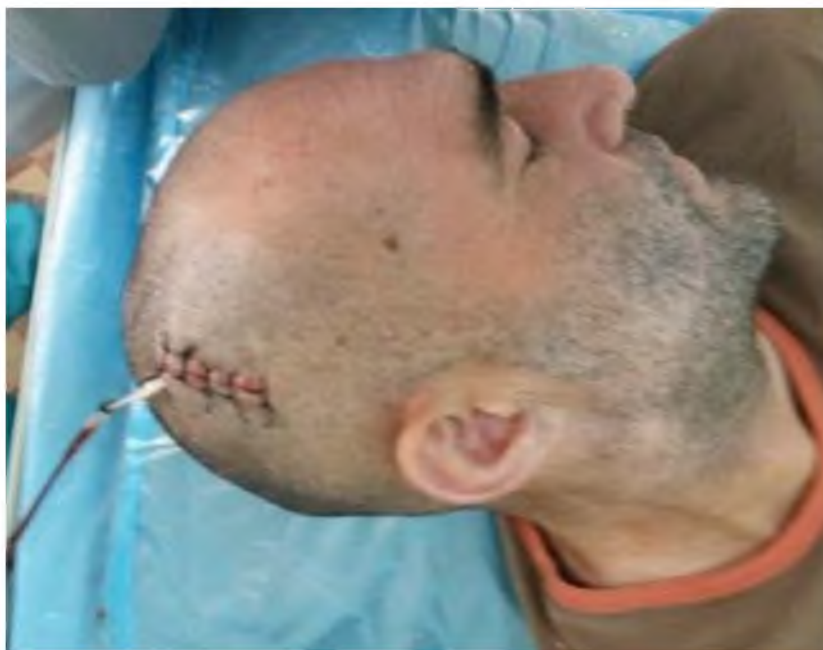

Рисунок 4.3-Фото пациента П. наличие линии швов и закрытый наружный дренаж в теменной области справа.

Послеоперационный период протекал без осложнений. Рана зажила с первичным натяжением. Больной в ясном сознании. По ШКГ – 15 баллов. С полным регрессом неврологических симптомов.

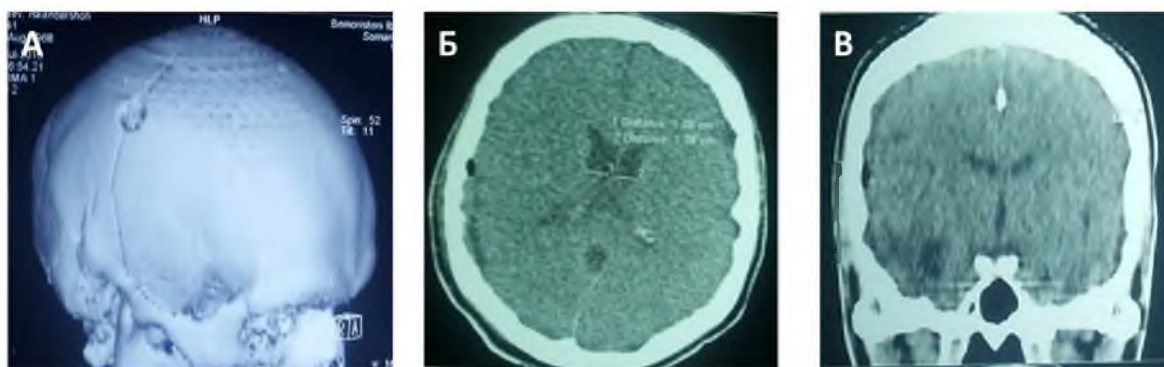


Рисунок 4.4 Компьютерная томография после удаления гематомы. А – в костном режиме, наличие фрезевого отверстия; Б, В – в фронтальном и аксиальном срезе – наличия гематомы нет.

Контрольное КТ после операции - данных внутримозговой гематомы нет, деформация заднего рога мозга расправилась, смещение срединных структур головного мозга нет.

Больной выписан в удовлетворительном состоянии.

4.2. Хирургическое лечение хронической субдуральной гематомы

ХСГ скопление изоденсивной или гиподенсивной крови между твердой и паутинной оболочками головного мозга, то есть экстрааксиальное скопление крови в виде серпа вдоль поверхности головного мозга.

Методом эвакуация ХСГ через ФО с установкой ЗНД по модифицированному способу Хайера Шульца 1879 г. (рисунок 4.5) оперировали 35 (31,3%) больных.

Отличительная особенность модифицированного способа ЗНД по Хайера Шульца заключается в том, что дренажная трубка выводится наружу не через основную рану, а через другой контрапертурный разрез кожи, отступая от основной раны на 2-3 см сзади и присоединяется к системе ЗНД во избежание пневмоцефалии - вхождения воздуха в субарахноидальное пространство, раневой ликвореи, менингита и менингоэнцефалита, вследствие проникновения инфекции в субарахноидальное пространство.

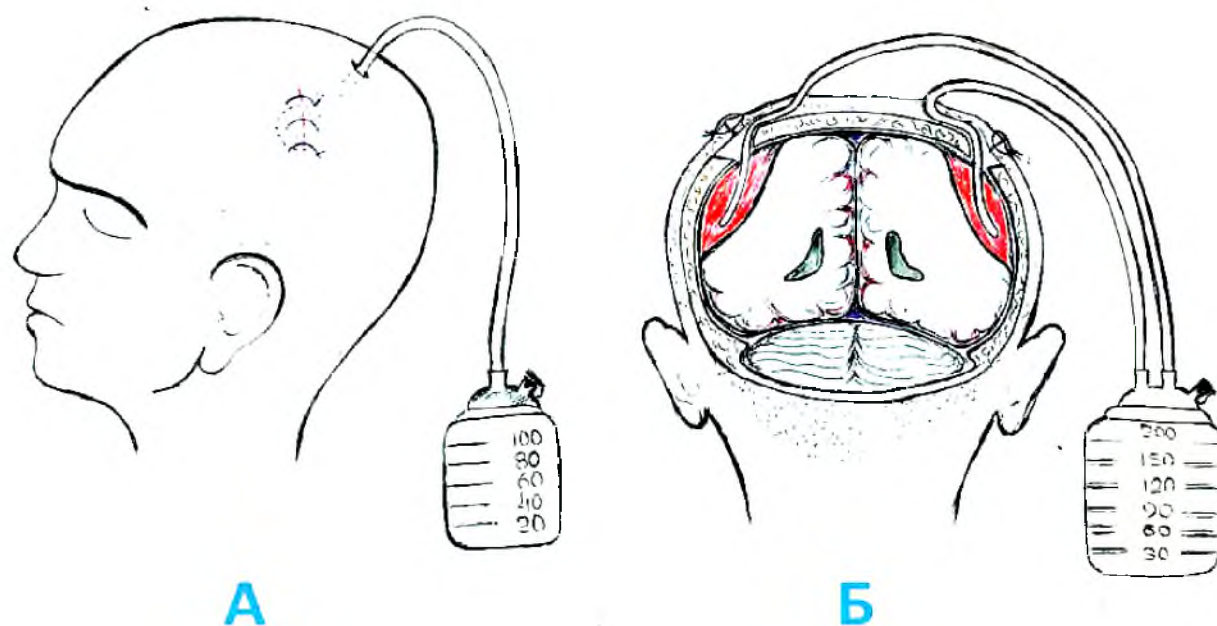


Рисунок 4.5 Закрытое наружное дренирование модифицированным способом Хайера Шульта. А – односторонняя контрапертурная установка дренажа, Б – двухсторонняя контрапертурная установка дренажа.

4(3,6%) больных оперировали миникраниотомическими способами, удалена гетероденсивная форма ХСГ теменно-височной локализации. В 4(3,6%) случаях больные были оперированы путем широкой краниотомии с удалением гетероденсивной формы ХСГ, а у 10 (%) больных в тяжелом состоянии и по ШКГ > 8 баллов была двухсторонняя ХСГ, которую дренировали одновременно с обеих сторон модифицированным способом Хайера Шульта.

Техника проведения операции ХСГ. Операции производились как под местной, так и под общей анестезией. Линейный разрез кожи длиной 3-5см с рассечением надкостницы осуществляется над наиболее утолщенной частью гематомы. Чаще всего это область теменного бугра, где гематома имеет максимальную толщину и, следовательно, уменьшается вероятность ранения мозговой ткани при пункции субдурального пространства или введения дренажа в него. Фрезевое отверстие малого диаметра накладывается под углом 45 градусов к поверхности черепа, (что облегчает введение дренажной трубки) обнажается твердая мозговая оболочка (ТМО).

После тщательной коагуляции поверхностных сосудов ТМО (что является одной из мер по предупреждению после операционных эпидуральных гематом) твердую мозговую оболочку и наружную капсулу ХСГ вскрывают небольшим разрезом, достаточным для введения дренажа в полость 2-3см, во избежание попадания воздуха. Края разреза твердой мозговой оболочки и наружной мембраны коагулируют. Затем в полость гематомы вводится тонкий катетер диаметром 2-3мм с несколькими боковыми отверстиями, который во избежание попадания воздуха (поскольку давление в полости ХСГ может быть ниже атмосферного) предварительно заполняется физиологическим раствором. После спонтанного истечения жидкой части содержимого гематомы, постепенно и осторожно промывают полость ХСГ порциями физиологического раствора по 10 мл комнатной температуры. При этом необходимо строго следить за количеством вводимой и выводимой жидкости, поддерживая их равновесие, а также предупреждает проникновение воздуха в полость гематомы.

Когда промывные воды станут практически прозрачными (чаще всего на это уходит 300-500 мл физиологического раствора), накладывают зажим на наружный конец катетера, герметично ушивают послойными швами надкостницу, апоневроз и кожу. Катетер фиксируют к коже. За предварительно надетую на него манжетку, после наложения асептической повязки на голову, катетер соединяют с дренирующей системой с отрицательным (в пределах 300-400мм вод. столба) давлением.

Она представляет резервуар (эластическая пластиковая груша), на входе которой установлены клапаны, пропускающие жидкость только в одном направлении - в сторону резервуара. При односторонних ХСГ катетер подсоединяется к одному клапану, а второй заглушается. При двухсторонних ХСГ оба катетера присоединяются к клапанам резервуара. После подсоединения катетера или катетеров к клапану резервуара грушу сжимают для возникновения в ней отрицательного давления и заглушают отверстия, связывающие резервуар с внешней средой, создавая тем самым закрытую дренажную систему.

Прозрачный резервуар позволяет визуально оценивать объем и характер, поступающей в него жидкости, судить о проходимости дренажной системы, о наполнении емкости.

При необходимости анализа жидкости или опорожнения резервуара, открывается заглушка и содержимое извлекается. После этого вновь создается отрицательное давление и восстанавливается герметичность.

При удалении дренажной системы накладывают зажим, на дренажную трубку предупреждая тем самым возможность вхождения воздуха в субдуральное пространство, снимают шов, которым катетер фиксирован к коже головы, извлекают его из субдурального пространства. В данном случае нами разработанный способ еще более уменьшает риск возникновения осложнений таких как пневмоцефалия и других воспалительных осложнений головного мозга.

Длительность дренирования определяется различными факторами. Обычно в младших возрастных группах достаточно одно - двукратного наружного дренирования ХСГ. У лиц старческого и пожилого возраста, как мы показали, целесообразно нефорсированное постепенное дренирование ХСГ в течение 3-4 суток. Это позволяет сохранять определенное равновесие между взаимодействием объёма гематомы и головным мозгом и избегать развития внутримозговой гематомы при быстром и однократном опорожнении ХСГ.

При нарушениях свертывающейся системы крови с повторными кровоизлияниями из патологических сосудов наружной капсулы или при значительном поступлении ликвора в полость дренируемой гематомы может возникнуть необходимость удлинения дренирования до 5 суток в разных возрастных группах.

Наблюдение 2

Пациент И. 58 лет - и/б № 11034/342 поступил в клинику 09.12.2016 г. в тяжёлом бессознательном состоянии.

Из анамнеза заболевания и со слов родственников 04.11.2016 на фоне повышения АД 200/100 мм. рт. ст. упал, получил легкую черепно-мозговую травму. По поводу травмы не обратился за медицинской помощью. Получил консервативное лечение по поводу гипертонической болезни у кардиолога в ЦРБ Файзабада. В умеренном улучшении выписан домой. В последнюю неделю были ухудшения и в тяжелом состоянии с вышеуказанным жалобами госпитализирован в НХО №1 НМЦ РТ «Шифобахш».

В неврологическом статусе, сознание soporозное. По ШКГ 10 баллов. Речевого контакта нет. Зрачки D=S средней величины, фотореакция живая. Имеется координированное движение в руках с обеих сторон (симметрично). Гипертонус мышц конечностей. Гиперрефлексия. Патологические стопные рефлексы «Бабинский» положительны с обеих сторон. Контроль за функциями тазовых органов нарушен.

На серии МРТ от 09.12.2016 имеются хронические субдуральные гематомы лобно-теменно-височной долей головного мозга с двух сторон, больше слева. Рисунок 4.6.

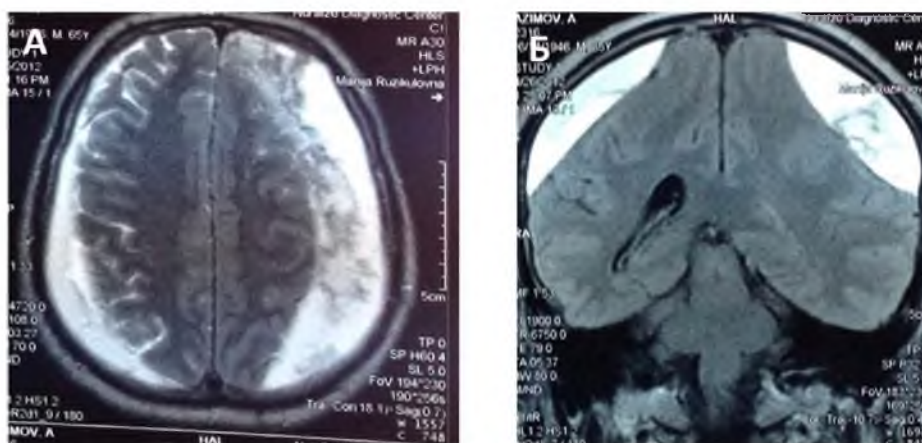


Рисунок 4.6-Магнитно-резонансная томография, А, Б –в фронтальном срезе и в аксиальном срезе - имеется хроническая субдуральная гематома лобно- теменно-височной долей головного мозга с двух сторон, больше слева с асимметрией боковых желудочков мозга.

Поставлен диагноз: Травматическая болезнь черепа и головного мозга. Хроническая субдуральная гематома лобно-теменно-височной долей головного мозга с двух сторон. в стадии грубой декомпенсации.

Сопутствующие: Гипертоническая болезнь

Учитывая тяжесть состояния пациента выполнена операция в экстренном порядке под местной анестезией Sol. Novocaini 0,5 % 20,0 с потенцированием в/в наркоза (кетамин + диазепам + трамал). Линейный разрез мягких тканей до кости в левой теменной области длиной 3 см. Рана расширена с помощью ранорасширителя Янцена. Наложено одно фрезевое отверстие в теменной кости слева. Гемостаз воском. ТМО синюшного цвета напряжено, не пульсирует. Коагуляция поверхности сосудов ТМО. Выполнено крестцеобразное вскрытие ТМО и обнаружена капсула гематомы. После вскрытия капсулы, стала выделяться под высоким давлением, жидкая кровь темно - коричневого цвета в объеме 100 мл. Затем в полость гематомы вводится тонкий катетер диаметром 2-3мм с несколькими боковыми отверстиями. После спонтанного истечения жидкой части содержимого гематомы постепенно и осторожно промывали полость ХСГ порциями теплого физиологического раствора 0,9% 500 по 10 мл до чистых промывных вод. После чего дренажная трубка выведена и фиксирована через отдельный контрапертурный разрез кожи (разработка клиники) и подсоединена к резервуару - груше. Послойные швы на кожу. Таким же способом с правой стороны установлено закрытое наружное дренирование ХСГ (Рисунок 4.7).

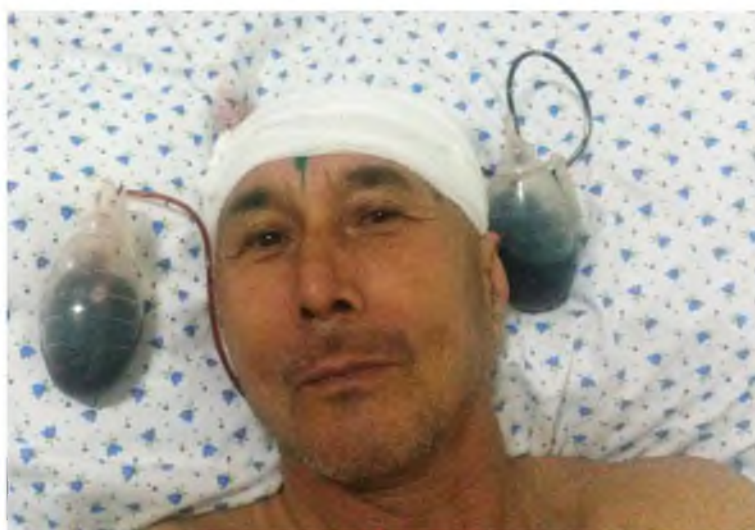

Рисунок 4.7 Фото пациента И. 2 сутки после операции с установкой наружного закрытого дренирования по модифицированному способу Хайера Шульта

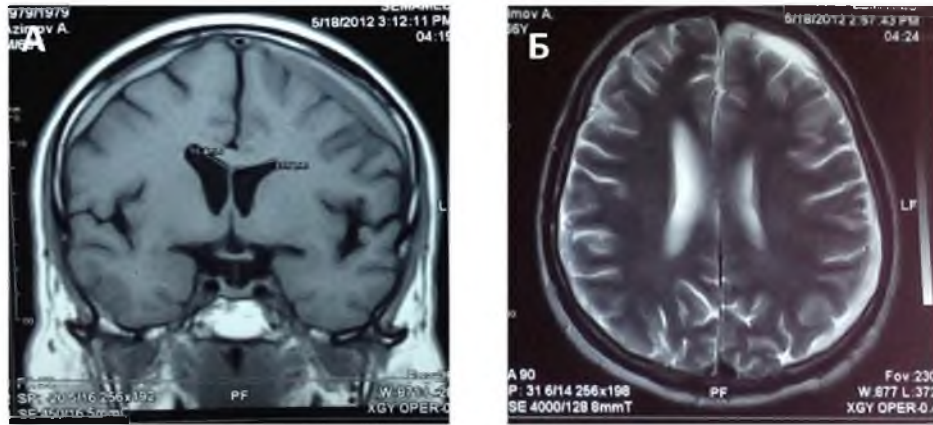


Рисунок 4.8-На контрольной МРТ- головной мозг от 19.12.2016 через 10-дневной после операции А-в фронтальном срезе. Б- в аксиальном срезе гематомы нет, конвекситальная борозда и субарахноидальное пространство свободное, срединные структуры головного мозга не смещены.

Заживление раны первичным натяжением. Пациент выписан в полном регрессе неврологической симптоматики.

4.3. Хирургическое лечение хронических внутримозговых гематом

ХВМГ – скопление изоденсивной или гиподенсивной крови внутрипаренхимой мозга, то есть интрааксиальное скопление крови внутри ткани мозга.

Из 112 (100%) больных с ХВЧГ 26 (23,2%) (100%) пациентов составляют ХВГ. Всем пациентам с ХВМГ, в зависимости от клинической фазы заболеваний, общего состояния и сознания больных, объемов, формы и локализации внутримозговых гематом выполнено различные способы хирургического вмешательства.

В 7 (6,3%) (26,9%) случаях были выполнены операции через одно ФО с пункционными способами удаления субкортикальной гиподенсивной и изоденсивной формы ХВГ височной, теменно-височной и височно-затылочной доли мозга с последующим ЗНД или без дренирования,

В 10 (8,9%) (38,5%) случаях были выполнены операции, миникраниотомическими способами удалены гетероденсивные и гиперденсивные формы ХВГ височной, теменно-височной и височно-затылочной доли мозга.

5 (4,7%) (19,25) больным, находившимся в коматозном состоянии с грубым неврологическим дефицитом, были выполнены операции широкой КПТ черепа или широкие краниотомические способы удаления

гетроденсивной и гиперденсивной формы ХВГ височной, теменно-височной и височно-затылочной доли мозга.

В 4 (3,6%) случаях было выполнены операции через одно ФО эндоскопическим способом удаления гиподенсивной, изоденсивной и гетероденсивной формы ХВГ височной, теменно-височной и височно-затылочной доли мозга с последующим ЗНД или без дренирования.

Тактика удаления ХВМГ паравентрикулярным или медиальным вариантом, расположенным в функциональных значимых зонах головного мозга и доминантного полушария (левое полушарие головного мозга у правой), а также формы и объем гематомы выбраны миниинвазивными способами доступа через точку Кохера. При этом доступе достигнуты хорошие хирургические результаты в плане объема удаленной гематомы и неврологического дефицита. При расположении ХВМГ в субкортикальном и латеральном варианте в большинстве случаев выполняли через височный доступ.

Показания к хирургическому лечению на миникраниотомию являются:

- субкортикальная и путаменальная гематома объёмом более 20 мл – 30 мл или диаметром более 3 см, не сопровождающаяся неврологическим дефицитом и дислокацией мозга.
- супратенториальные локализации гетеро- гиперденсивных форм хронических внутримозговых гематом

Техника проведения операции миникраниотомии при ХВМГ

приводим в наблюдении 3.

Наблюдение 3

Пациент Х. 57 лет. и/б № 10056/431

Диагноз: Нарушение мозгового кровообращения в бассейне средней мозговой артерии слева по геморрагическому типу. Хроническая внутримозговая гематома теменно-затылочной доли головного мозга слева в стадии умеренной декомпенсации.

Сопутствующий: Гипертоническая болезнь

17.03.2015 г. поступил в клинику с жалобами на головную боль, нарушения речи, слабость в правой руке и ноге.

Из анамнеза заболевания 26.02.2015 на фоне повышения АД 200/90 мм. рт. ст. было ухудшение и в тяжелом состоянии госпитализирован в ЦРБ Файзабада, получил консервативную терапию, с умеренным улучшением выписан. С выше указанными жалобами госпитализирован в НХО №1 ГУ НМЦРТ.

В неврологическом статусе, сознание ясное, по ШКГ 15 баллов. Имеется частичная сенсомоторная афазия. Легкий правосторонний гемипарез и гемигипостезия. Ходит с помощью посторонних лиц.

На глазном дне имеются признаки умеренной внутричерепной гипертензии

На серии МРТ от 17.03.2015 г. имеется хроническая внутримозговая гематома теменно-затылочной доли головного мозга слева, объемом 60 мл, с перифокальными отеком. Смещение срединных структур мозга вправо на 0,64см, рисунок 4.9.

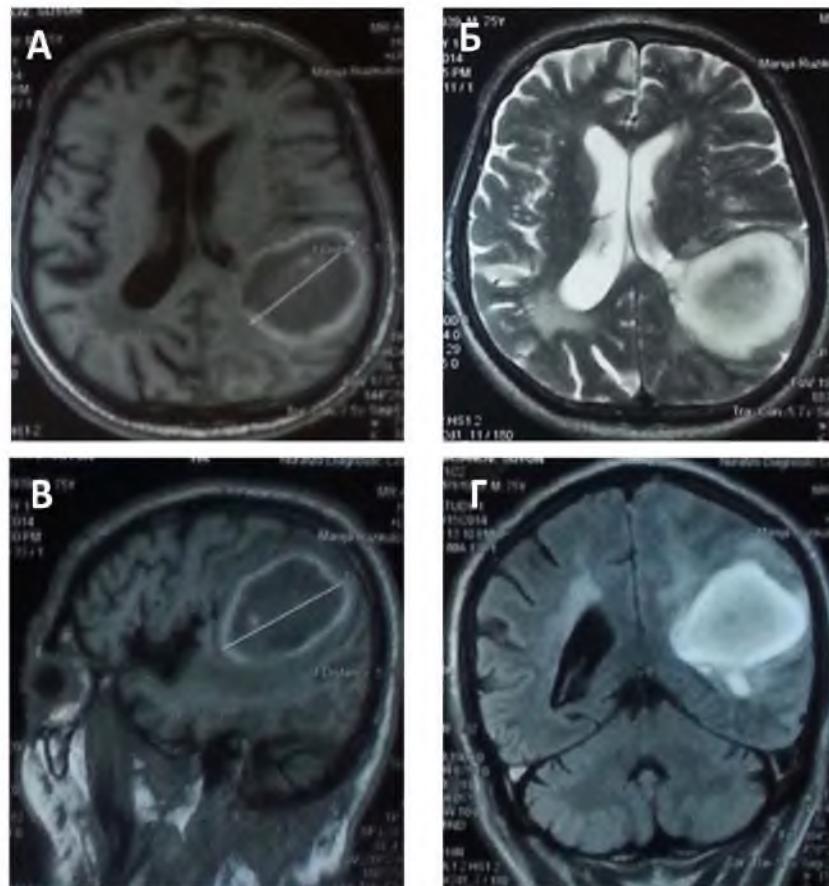


Рисунок 4.9 Магнитно-резонансная томография пациента П. имеется хроническая внутримозговая гематома теменно-затылочной доли мозга слева с перифокальным отеком. А, Б - в аксиальных срезах режиме T1, T2-ВИ. В, Г – в сагиттальном и фронтальном срезе режиме T1, T2-ВИ.

В плановом порядке 10.11.2015 г. проведены операции под общим эндотрахеальным наркозом, положение пациента на операционном было на правом боку, произведен подковообразный разрез кожи теменной области слева длиной 8см. Кожно-апоневротический лоскут откинут к уху. С помощью трех фрезевых отверстий, произведена маленькая треугольная миникраниотомия теменной кости слева размером 3,5х3,5 см. Костный лоскут откинут к уху. Твердую мозговую оболочку вскрыли подковообразно. В проекции верхняя теменная извилина, слева проведена коагуляция на 0,2х0,3см, далее с помощью мозговой иглы произведена пункция на глубине 2-3 см капсулы хронической внутримозговой гематомы, и удалено 30 мл жидкой крови темно-багрового цвета. После релаксации мозга с помощью коагуляции сделана энцефалотомия на 1,0х0,3см.

Этапы операции наглядно показаны на рисунке 4.10

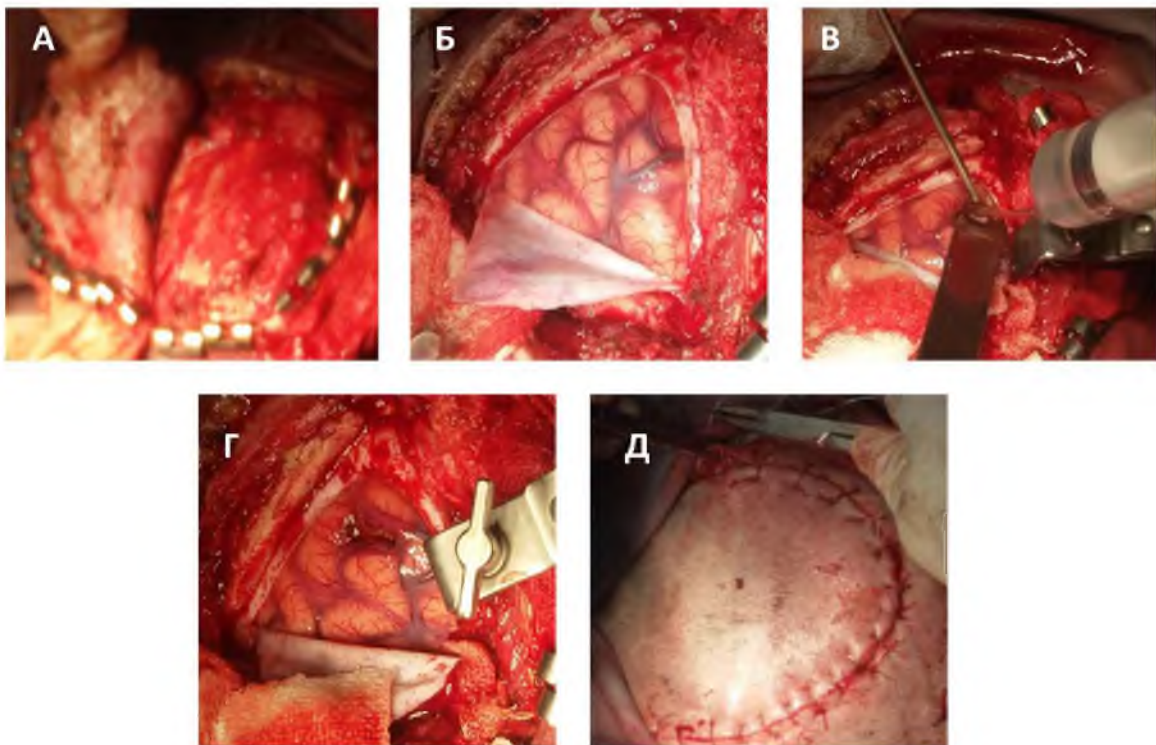


Рисунок 4.10 - Этапы операции (миникраниотомия) удаление хронической внутримозговой гематомы теменно-затылочной доли мозга слева. А- кожный лоскут с краевыми кожными металлическими клипсами. Б- вскрытие ТМО, выбухание мозга в пределах костного окна. В- энцефалотомия в пределах одной извилины мозга, шприцом промывается полость удаленной гематомы. Г-Область энцефалотомии после удаления гематомы. Д- узловые швы на подковообразном разрезе кожи головы.

Одним узким шпателем, который соединен с ретрактором, была расширена кора мозга по ходу штифта канала до полости капсулы гематомы. Затем очень осторожно электроотсосом удалены остатки рыхлых сгустков крови. После удаления гематомы, появилась хорошая пульсации мозга. Гемостаз с использованием гемостатической губки (суржицел и тахокомб). Субдуральное пространство промывали, теплым 0,9% физиологическими раствором до чистых промывных вод. Были наложена послойные швы на рану.

На контрольном КТ от 22.03.2015 г. данных гематомы нет, рис. 4.11

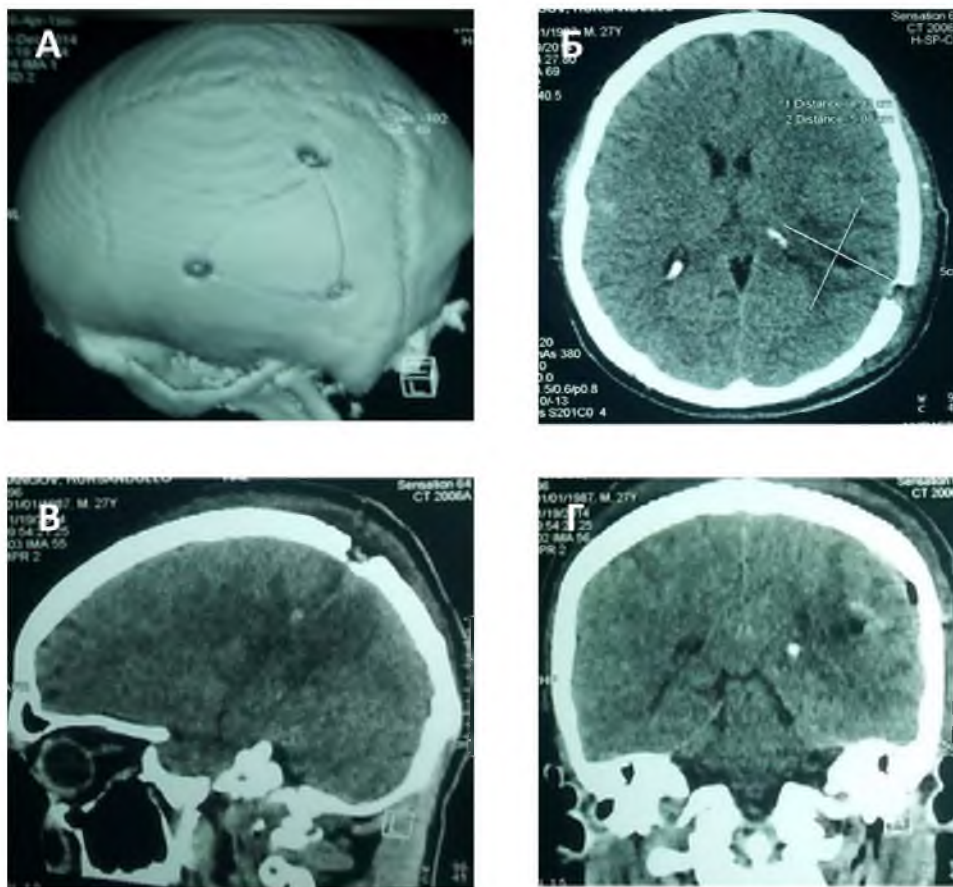


Рисунок 4.11 Компьютерная томография пациента П. А- в костном D3 режиме имеется трехугольная миникраниотомия теменной кости слева. Б, В, Г в трех плоскостях КТ имеется локальный отек мозга в ложе удаленной гематомы.

Послеоперационный период без осложнения. Рана зажила с первичным натяжением. Больной в ясном сознании, по ШКГ – 15 баллов.

Самостоятельно ходит, без помощи посторонних. Выписан с регрессом неврологической симптоматики.

Технику проведения операции широкой краниотомии при ХВМГ, приводим в наблюдении 4.

Наблюдение 4

Пациент К. 45 лет. и/б № 10541/342, поступил в клинику 11.02.2015 г. с жалобами на головную боль, слабость в левой руке и ноге. Из анамнеза заболевания 09.01.2015: на фоне повышения АД 210/100 мм. рт. ст. были ухудшения и в тяжелом состоянии госпитализирован в ЦРБ Рашта; получил консервативное лечение с умеренным улучшением выписан домой. С выше указанными жалобами госпитализирован в НХО ГУ КЗ «Истиклол».

В неврологическом статусе в глубоком оглушении, по ШКГ – 11 баллов, с грубым левосторонним гемипарезом.

На МРТ головного мозга имеется хроническая внутримозговая гематома теменно-височной доли головного мозга справа, рисунок. 4.12

На глазном дне имеются признаки умеренной внутричерепной гипертензии. Поставлен диагноз: Хроническая внутримозговая гематома теменно- височной доли головного мозга справа в стадии умеренной декомпенсации. Сопутствующий: Гипертоническая болезнь.

В плановом порядке выполнена операция, положение больного на операционном столе на левом боку. Дугообразный разрез кожи в теменно-височной области справа длиной 18 см. На кожный разрез накладывают гемостатические клипсы Raney. Выделен единый кожно-мышечный лоскут этой области и откинута к уху справа. Для выпиливания костного лоскута с помощью пилы Джигли использовали коловорот, накладывают 7- фрезевых отверстий; выполнена широкая краниотомия лобно-теменно-височной кости справа.

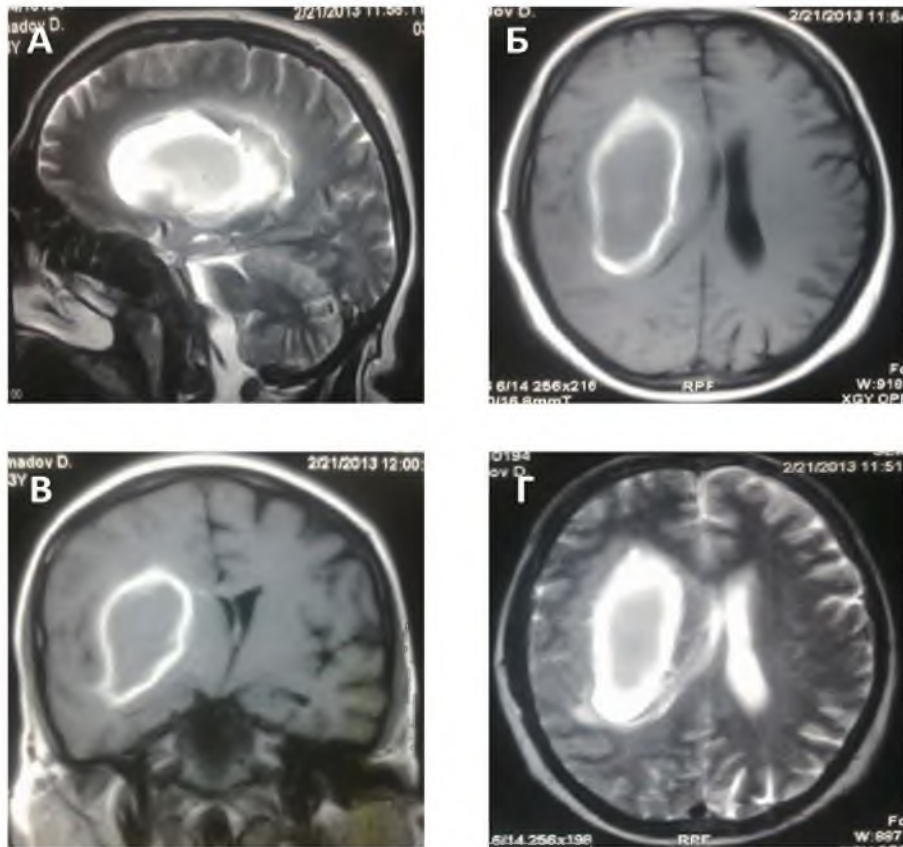


Рисунок 4.12 Магнитно-резонансная томография, пациента К. в разных плоскостях А, Б, В, Г - хроническая внутримозговая гематома теменно-височной доли головного мозга справа.

Из каждого отверстия с помощью диссектора или проводника для пилы Джигли твердую мозговую оболочку отслаивают от внутренней костной пластинки. После выпиливания костей черепа приподнимаем костный лоскут, как правило повреждаются ветви средней менингеальных артерий. Кровотечение из нее останавливают биполярной коагуляцией или втиранием воска костного канала артерии. Кровотечение из кости и ТМО контролируют воском и желатиновой губкой. Размер и форма костного лоскута зависит от объема и локализации внутримозговых гематом или образованием. До вскрытия ТМО ее лучше подшить шелковой нитью 4-0 по краю костного окна во избежание эпидуральных гематом, когда эвакуируют цереброспинальную жидкость и достигают релаксации мозга. ТМО надсекают скальпелем и далее разрез продолжают подковообразной дуральными ножницами Метценбаума. Лоскут ТМО фиксируют швами к

отвернутому кожно-мышечному лоскуту. Рану обкладывают влажными салфетками. Мозг был отечным, напряженным и имелась слабая пульсация. В верхней височной борозде выполнена коагуляция размером 0,5x0,5см; выполнен прокол мозга мозговой иглой и в глубине 3,5-4 см обнаружено гематома темно-коричного цвета. Содержимое было с жидкой кровью и сгустками. Затем выполнена кортикотомия длиной 3,0x0,5см. Раздвигали белое вещество мозга и вскрывали полость гематомы с помощью двух шпателей, которые присоединены к ретрактору. При ревизии полости гематомы были рыхлые сгустки гематомы. То есть интраоперационной находкой была гетероденсивная форма хронической внутримозговой гематомы. Жидкая часть в количестве 100,0 мл удалена отсосом и сгустки крови удалены окончатый пинцетом, и полость гематомы промывали теплым физиологическим раствором до чистых промывных вод. После того появилось хорошая пульсация мозга и мозг запал от края ТМО на 1,5x2,0см. ТМО прошита несколькими швами надкостницей по краям костного окна во избежание образования эпидуральной гематомы. Субдуральное пространство неоднократно промывали физиологическим раствором до чистых промывных вод по всем. Гемостаз гемостатическими губками (Тахокомб 9,6x4,8x0,5см и Суржицел). На этом завершена операция. ТМО прошита шелком 4/0, непрерывно, герметично. Эпидурально установлен полиэтиленовый дренаж, выведенный через дополнительный разрез кожи на одни сутки. Кожу и подкожную клетчатку зашивали послойно.

Этапы операции наглядно показаны на рисунке 4.13

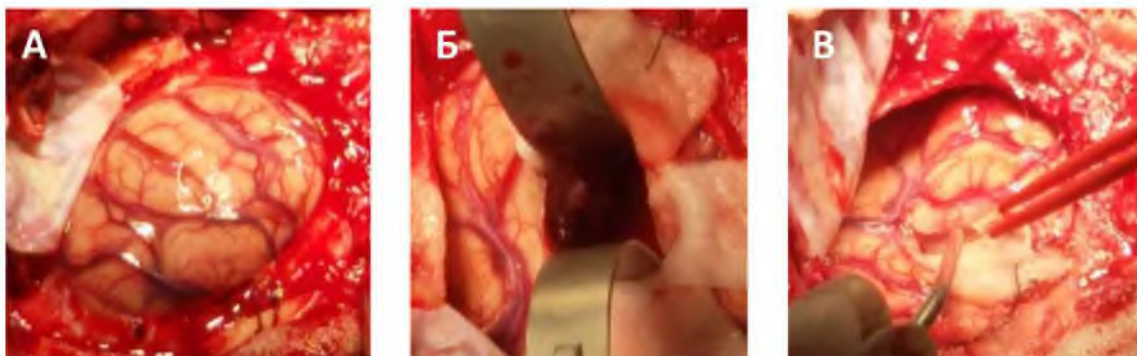

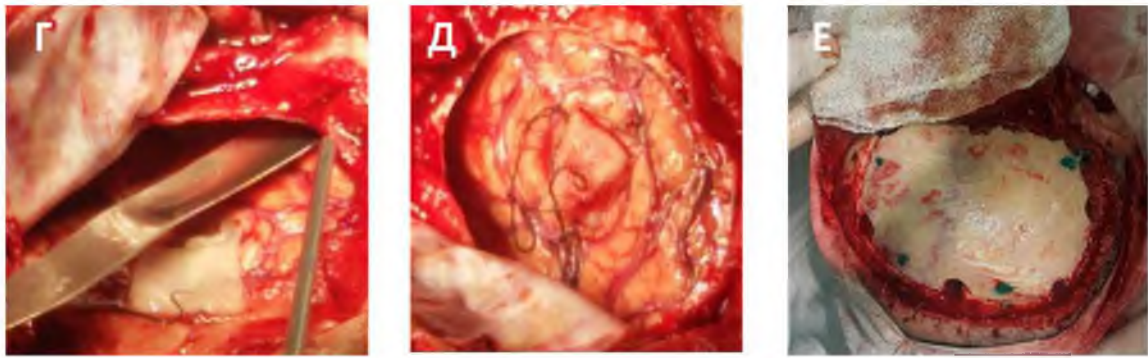


Рисунок 4.13- Этапы операции пациента К. А, Б, В, Г, Д, Е - широкая краниотомия лобно-теменно-височной кости справа (КТП), с удалением внутримозговой гематомы.

Этапы хирургической техники широкой краниотомии с удалением большой хронической внутримозговой гематомы лобно-теменно-височной доли мозга справа. А- после разреза кожи головы и удаления костного лоскута и вскрытия ТМО откинута к уху. Б- выбухание и пролапса мозга за пределы ТМО. В-большая энцефалотомия мозга с помощью одного шпателя. Г- большая энцефалотомия с двумя шпателям. Д- после удаления внутримозговой гематомы и области энцефалотомии мозга. Е- ревизии шпателей и промывание субдурального пространства. Ж- западение мозга за пределы ТМО после удаления внутримозговой гематомы. З- непрерывные швы ТМО костного лоскута. К- подковообразный разрез кожи с узловыми швами.

Контрольной СКТ рисунок 4.14

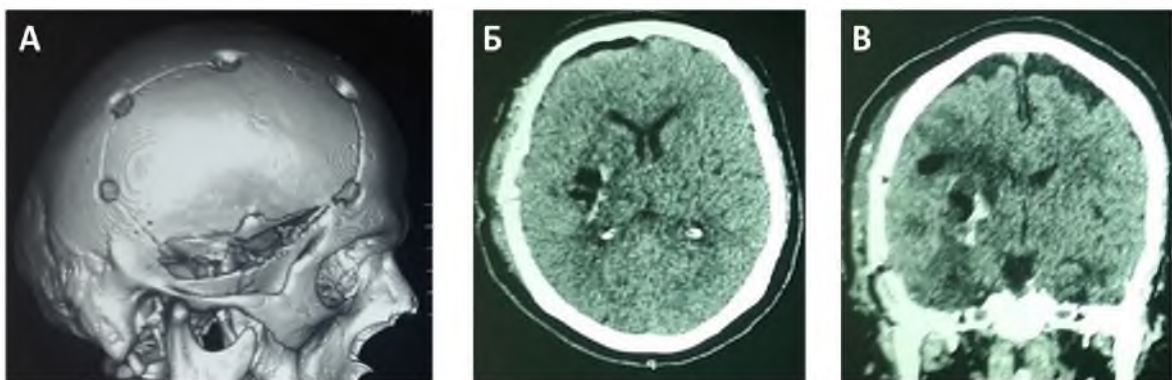


Рисунок 4.14- На контрольном СКТ, А- 3 D костном режиме наличие широкой краниотомии лобно-теменно-височной кости справа. Б и В- аксиальные и фронтальные срезы, имеется локальный отек мозга в ложу удаленной гематомы.

Послеоперационный период протекал без осложнений. Рана зажила первичным натяжением, швы сняты на 9 сутки. Получил соответствующую послеоперационную терапию. В ясном сознании. По ШКГ – 15 баллов. Больной с регрессом неврологической симптоматики выписан домой.

Эндоскопический способ удаления хронических внутримозговых гематом

Показания к эндоскопическому способу через одно фрезевое отверстие с закрытым наружным дренированием и без дренирования являются:

- субкортикальная и путаменальная гематома объёмом более – 30 мл или диаметром более 3 см, сопровождающаяся неврологическим дефицитом или приводящая к дислокации мозга;
- супратенториальные локализации гипо-, - изо -, гетероденсивных формы хронические внутримозговые гематомы;
- по ШКГ до 12 баллов с неврологическим дефицитом;
- стабильной гемодинамики.

Наблюдение 6

Пациентка Ш. 46 лет. и/б № 766 / 57

Диагноз: Нарушение мозгового кровообращения в бассейне средней мозговой артерии слева по геморрагическому типу. Хроническая внутримозговая гематома теменно-височной доли головного мозга справа в стадии умеренной декомпенсации.

Сопутствующий: Гипертоническая болезнь.

21.02.2018 г. поступила в клинику с жалобами на головную боль, нарушение речи, обездвижения в правых руке и ноге, невозможности самостоятельно ходить

Из анамнеза заболевания: 03.02.2018 на фоне высокого АД 190/100 мм. рт. ст. было ухудшение и в тяжелом состоянии госпитализирована в ЦРБ района Дангара, получила консервативное лечение с умеренным улучшением выписан. С выше указанными жалобами госпитализирована в НХО ГУ КЗ «Истиклол».

В неврологическом статусе: Сознание умеренного оглушения, по ШКТГ 14 баллов. Имеется общемозговая симптоматика, виды головных болей, головокружение, тошнота. Моторная афазия. Правосторонняя гемиплегия и гемигипостезия. Контроль за функциями тазовых органов сохранен.

Проведено консервативное лечение, однако не отмечено улучшение неврологической симптоматики и общее состояние больного. В связи с чем произведено МРТ- исследование головного мозга, где имеется хроническая внутримозговая гематома теменно-височной доли головного мозга слева. Смещение срединных структур мозга вправо на 0,56см., рисунок 4.15

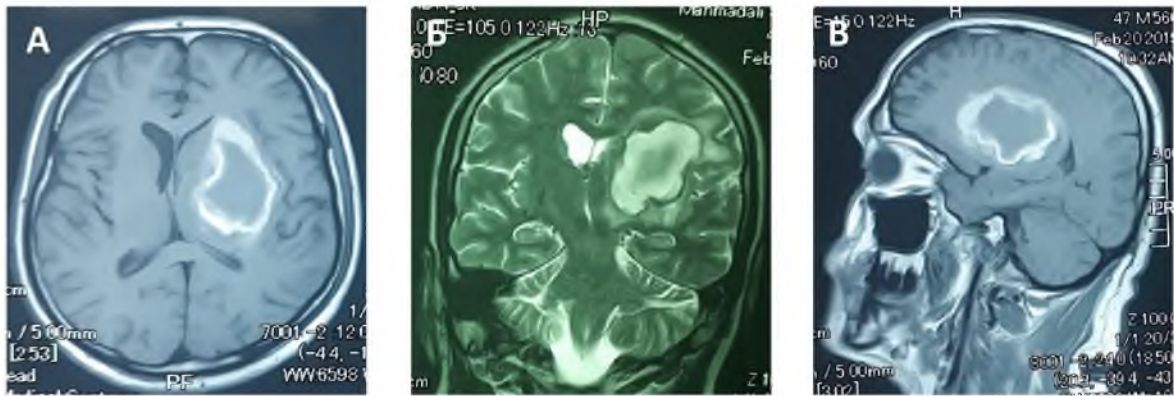


Рисунок 4.15 Магнитно-резонансная томография, пациентка Ш.,

А Б.В. - в трех плоскостях Т1-ВИ режимах, имеется гетероденсивная форма хронической внутримозговой гематомы теменно-височной доли головного мозга слева.

На глазном дне имеются признаки умеренной внутричерепной гипертензии.

В плановом порядке 22.02.2018 г. проведена операция под общим эндотрахеальным наркозом. Положение больного на операционном столе на спине, произведен линейный разрез кожи лобной области до костей слева длиной 4 см. Рана расширена с помощью ранорасширителя Янцена. В проекции точка Кохера слева на 2 см впереди от коронарного шва и на 2 см латерального от сагиттального шва. Наложено одной фрезевое отверстие с внутренней краевой резекцией лобной кости слева с помощью кусачек размером 1,3х1,3 см. Крестообразно вскрыли твердую мозговую оболочку. В

проекции вторая задняя лобная извилина мозга, проведена коагуляция на 0,2x0,3см, далее с помощью мозгового тубуса выполнены punctии на глубине 5-6 см капсулы хронической внутримозговая гематомы, и эндоскопическим способом очень осторожно удалены 50 мл жидких и рыхлых сгустков крови темно-багрового цвета. Затем после удаления гематомы, полости капсулы гематомы промыли, теплым физиологическим раствором - 0,9%, до чистых промывных вод. Под экраном эндоскопа всесторонне наблюдали капсулы гематомы желтоватого цвета. Гемостаз с использованием Суржицела. После этого появилась хорошая пульсации мозга. С целью профилактики рецидива гематомы в ложу удаленной гематомы установили закрытый наружный дренаж на один сутки. Твердую мозговую оболочку зашивали герметично. Послойные швы на рану.

Этапы операции наглядно показаны на рисунке 4.16

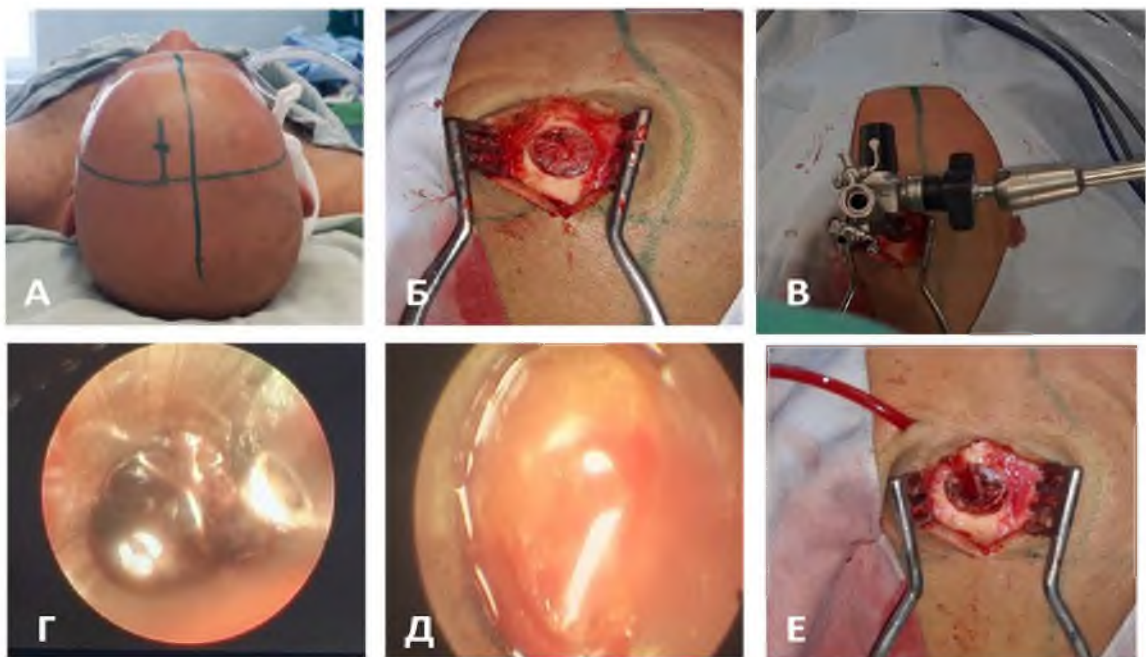


Рисунок 4.16 - Эндоскопический способ операции. А- положение пациентки на спине, указана проекция точки Кохера. Б – рана расширена с наличием одного фрезевого отверстия слева. В – установка и фиксация эндоскопической оптики внутри капсулы гематомы. Г, Д, – интраоперационные эндоскопические снимки внутри капсулы гематомы- видны наличие гематомы и тонкой желтоватой капсулы гематомы. Е – установка закрытого наружного дренажа через контрапертурный разрез.

На контрольном КТ – исследование на 2 сутки; после операции данных о гематоме нет, рис. 4.17

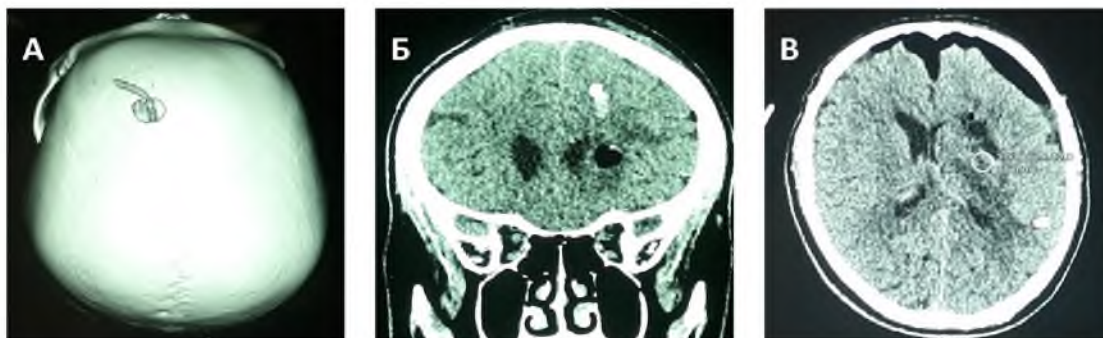


Рисунок 4.17 - Компьютерная томография в динамике, данных о гематоме нет. А - в костном режиме, Б – фронтальный срез, наличие дренажа в полость удаленной гематомы, В–аксиальный срез, отмечается умеренный перефокальный отек и пневоцефалия в лобной области.

Послеоперационный период протекал без осложнений. Рана зажила с первичным натяжением. Больной в ясном сознании, по ШКГ 15 баллов. Правосторонняя гемиплегия регрессировалась до грубого гемипареза. Ходит с помощью посторонних лиц. По улучшению общего состояния и неврологического статуса выписана домой с рекомендациями наблюдения у невропатолога по месту жительства.

Таким образом, больные с ХВЧГ направлялись в стационар в подавляющем большинстве случаев, встречающихся наблюдений в фазе клинической компенсации заболевания ФКС и ФУКД. Фаза умеренной клинической декомпенсации - (ФУКД) у 57 (50,9%) в возрастных группах больных. ФКК встречались лишь у 12 (10,7%) больных в молодом и в младшем среднем возрасте, что вероятно объясняется большими компенсаторными возможностями в этих вышеуказанных возрастных группах. ФКС у 36 (32,1%), отмечалась во всех возрастных группах. При этом ее удельный вес был особенно высок у лиц молодого 13 (11,6%), а также младшего среднего 11(9,8%).

Представляет интерес динамика пирамидного синдрома больных на 1-7сут. после операции и при выписке, быстрый регресс пареза и паралича связан с декомпрессирующим влиянием операции. Если пирамидная недостаточность при поступлении была у 69 (61,6 %), то при выписке регресс пирамидного синдрома отмечен у 60 (53,0%).

При рассмотрении состояния глазного дна согласно диаграмме 8, по возрастным группам больных выявляется закономерное уменьшение удельного веса.

Компьютерная и магнитно-резонансная томографии являются высокоинформативными и неинвазивными методами исследования в выявлении хронических внутричерепных гематом, а также прослеживает динамику формирования капсулы в различных ее стадиях образования. При поступлении и после операции прослеживали ближайшие и отдаленные результаты хирургического лечения у всех 112 (100,0%) больных.

При анализе результатов хирургического лечения ХВЧГ, малоинвазивный способ операции через одно фрезевое отверстие с модифицированным способом закрытия наружного дренирования по Хайера Щульта и миникраниотомии является эффективным так, как у 73 (65,1%) больных отмечены хорошие результаты, а также с помощью современных технологий эндоскопического удаления внутримозговых гематом у 4 (3,6%) больных отмечен быстрый регресс неврологической симптоматики.

Глава 5. Анализ результатов хирургического лечения хронических внутричерепных гематом

Непосредственные результаты хирургического лечения пациентов с ХВЧГ всех 112 больных. При статистической обработке результатов хирургического лечения больных с ХВЧГ применяли программы Statistica 10.0. Сравнение количественных данных, по видам оперативного лечения и видам ХВЧГ, которые не имеют нормального распределения, проводили с использованием критерия Крускала–Уоллиса. Различия считали статистически значимыми при $p < 0,05$.

При анализе в трех группах по виду ХВЧГ (ХЭГ, ХСГ, ХВМГ) и видам операции: 1 - эвакуация гематомы через одно фрезевое отверстие - 73 (65,7%); 2 миникраниотомия – 21 (18,8%); 3 – широкая краниотомия – 14 (12,5%), выявлены разнонаправленные изменения результатов хирургического лечения. Эндоскопический метод операции и сочетанные ХВЧГ не включены в статистическую обработку из-за малого количества больных. При сравнении полученных данных критерия Крускала–Уоллиса установлена статистически значимая достоверность $p < 0,05$ ($5,598 < 40,50$) при хирургическом лечении «Эвакуация гематомы через одно фрезевое отверстие с последующей закрытой наружной дренирования» во всех видах ХВЧГ. Кроме того, эффективность проведенного хирургического лечения является прояснение уровня сознания, регрессов неврологических дефицитов, нормализации изменения глазного дна, расправление длительной времени сдавливающей мозг ХВЧГ по данным КТ и МРТ исследований, после выполнения различных видов оперативных вмешательств, в частности миниинвазивной хирургии, задачи не был и поставлены перед нами представлены в таблице 5.1.

Таблица 5.1- Критерии оценки результатов хирургического лечения с ХВЧГ n=112 абс%

	При поступлении		Отдаленный период
Уровень сознания по ШКГ	> 10 баллов 81(72,3%)	15 баллов 103 (91.9%)	15 баллов 110 (98,2%)
Неврологический дефицит виде гемисимптоматики - > 3 балл - < 3 балл	17(15,2%)	7(6,3%)	5(4.5%)
Офтальмологические изменения	от Ум. ВЧГ до атрофии ДЗН	Ум. ВЧГ	Ум. ВЧГ
Данных КТ и МРТ исследования г/мозга	Наличие ХВЧГ 112(100%)	отсутствия ХВЧГ 110(98,2%)	окостенений капсулы ХЭГ 1(0,9%)

Результаты таблицы предусматривается в анализах ближайших и отдаленных результатов хирургического лечения ХВЧГ.

5.1.Анализ ближайших результатов

У всех больных с ХВЧГ, поставленные перед нами задачи оперативным вмешательством были достигнуты. Результаты хирургического лечения в зависимости от вида операции и исходов ШКГ представлены в таблице 4.2. У 93 (83,0%) больных с ХВЧГ, с применением различных способов оперативного вмешательства, в послеоперационном периоде наблюдалось хорошее восстановление. Применение миниинвазивной хирургии через одного фрезевого отверстия с закрытым наружным дренированием у 69 (61,6%) больных, в послеоперационном периоде наблюдалось хорошее восстановление, у 3(2,7%) больных умеренная инвалидизация, а у 2(1,8%) больных отмечен вегетативный статус с последующим выходом из статуса.

Анализ результатов хирургического лечения ХВЧГ с применением МИХ представлен на рисунке 5.1

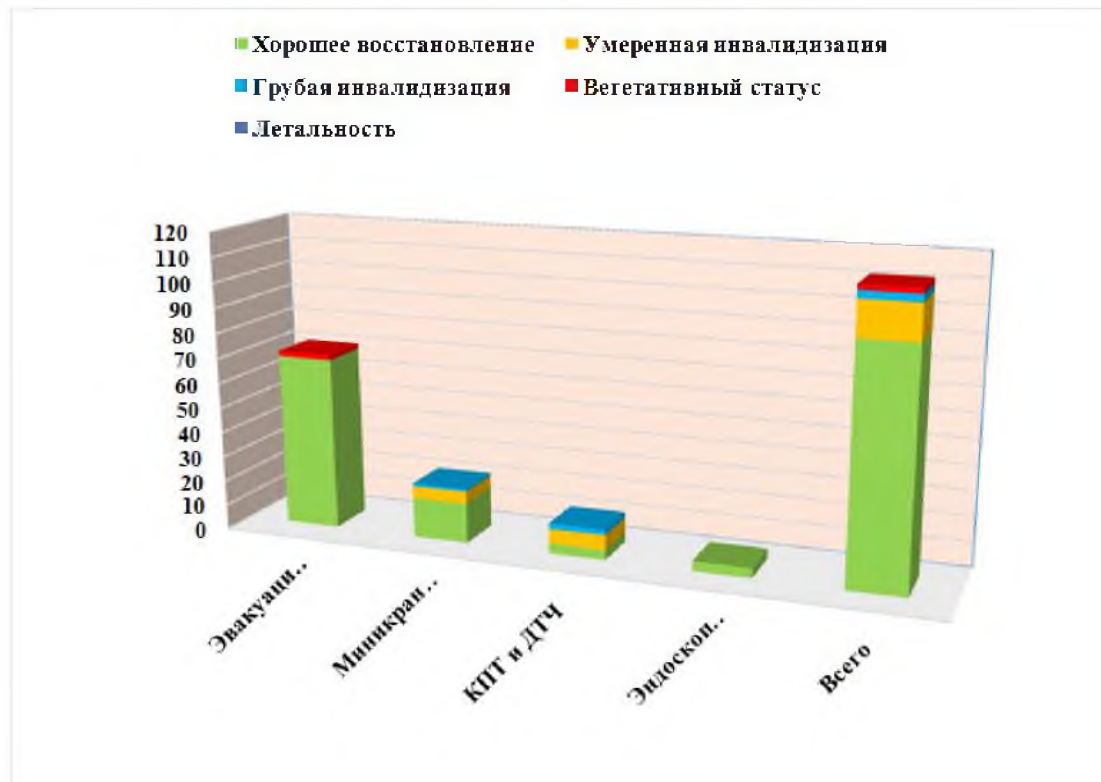


Рисунок 5.1. Результаты хирургического лечения ХВЧГ в зависимости от вида операции и исходов ШКГ

Как видно из рисунка 5.1, анализ результатов хирургического лечения ХВЧГ с применением МИХ в виде эвакуации через одно фрезевое отверстие, которое привело к хорошему восстановлению у 69(61,6%). Всего по результатам хирургического лечения ХВЧГ привело к хорошим восстановлением в 93(83,0%) случаях.

Во всех случаях до 48 часов после операции по стандарту были проведены контрольные КТ- исследования головного мозга. В ближайшем послеоперационном периоде у вышеуказанных больных наблюдались различные осложнения, которые носили местный характер. У 5(4,5%) больных наблюдалась небольшая в объёме 2,5-5,0 см³ пневмоцефалия в ложе, удаленной ХВМГ и в субдуральном пространстве, которая не дала масс эффектов. У 3(2,7%) больных наблюдались незначительные сгустки крови и

ишемизированные участки в зоне операции. Все осложнения носили бессимптомный характер. У всех пациентов перед выпиской на 10-12 сутки после операции при контрольном КТ – исследовании вышеуказанных недостатки не обнаружено.

Приводим пример хорошего восстановления в ближайшем периоде после операции.

Наблюдение 4

Пациентка Ю. 58 лет и/б № 426 / 37, поступила в клинику 25.01.2019 г. с жалобами на головную боль, обездвижение в левой руке и ноге, невозможности самостоятельной ходьбы.

Из анамнеза заболевания: 28.12.2018 на фоне высокого АД 220/110 мм. рт. ст. были ухудшения и в тяжелом состоянии госпитализирована в ЦРБ района Файзабада, получила консервативное лечение; с умеренным улучшением выписана. С выше указанными жалобами госпитализирована в НХО ГУ КЗ «Истиклол». В неврологическом статусе: сознание глубокого оглушения. По ШКГ 12 баллов. Имеется общее мозговая симптоматика. Левосторонняя гемиплегия и гемигипостезия. Контроль за функциями тазовых органов – нет.

Произведено МРТ исследование, рис.5.2.

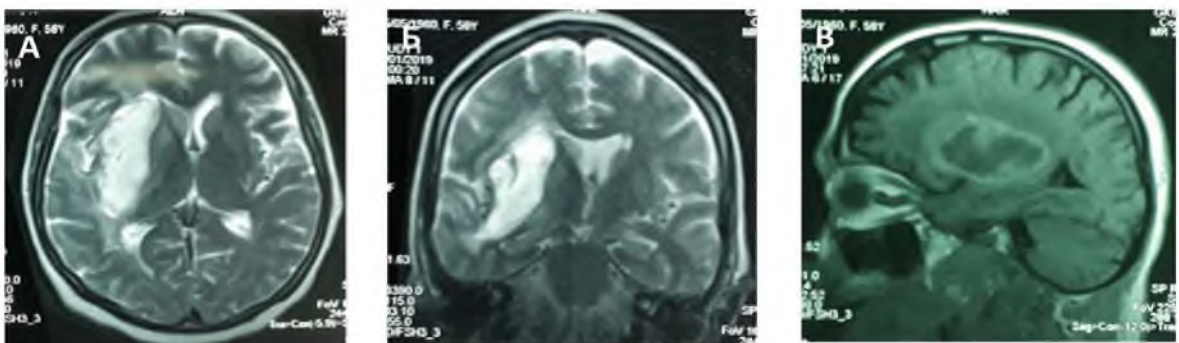


Рисунок 5.2 Магнитно-резонансная томография пациента Ю. А - аксиальной, Б - коронарный, срез. В - сагиттальной срез, имеется хроническая внутримозговая гематома теменно-височной доли головного мозга справа.

На серии МРТ от 24.01.2019 г. имеется хроническая внутримозговая гематома теменно-височной доли головного мозга справа, объемом 60 мл, с масс-эффектом. Смещение срединных структура мозга влево на 0,70см.

На глазном дне имеются признаки умеренной внутричерепной гипертензии. Поставлен диагноз: Острое нарушение мозгового кровообращения в бассейне средней мозговой артерии справа по геморрагическому типу.

Хроническая внутримозговая гематома теменно-височной доли головного мозга справа. Левосторонняя гемиплегия. В стадии умеренной декомпенсации. Сопутствующие: Гипертоническая болезнь

В плановом порядке 25.01.2019 г. проведена операция под общим эндотрахеальным наркозом. Положение пациента на операционном столе – на спине, произведен линейный разрез кожи до костей лобной области справа длиной 4 см. Рана расширена с помощью ранорасширителя Янцена. В проекции точка Кохера справа на 2 см впереди от коронарного шва и на 2 см латеральном от сагиттального шва. Наложено одно фрезевое отверстие с краевым расширением лобной кости справа, размером 1,5x1,5 см. Твердую мозговую оболочку вскрыли крестообразно. В проекции второй задней лобной извилины мозга проведена коагуляция на 0,2x0,3см, в последующем с помощью мозгового тубуса выполнена пункция на глубине 5-6 см капсулы хронической внутримозговой гематомы, и эндоскопический очень осторожно удалено 60 мл жидких и рыхлых сгустков крови темно багрового цвета. Затем после удаления гематомы, полости капсулы гематом промыли теплым 0,9% физиологическим раствором до чистых промывных вод. Под экраном эндоскопа всесторонне наблюдали капсулы гематомы желтоватого цвета. Гемостаз с использованием гемостатической губкой

«Суржицел». После этого появилась хорошая пульсация мозга. Установили закрытый наружный дренаж в полости удаленной гематомы на одни сутки, с целью профилактики рецидива гематомы. Твердую мозговую оболочку зашивали герметично. Послойные швы на рану.

Этапы операции наглядно показаны на рисунке 5.3.

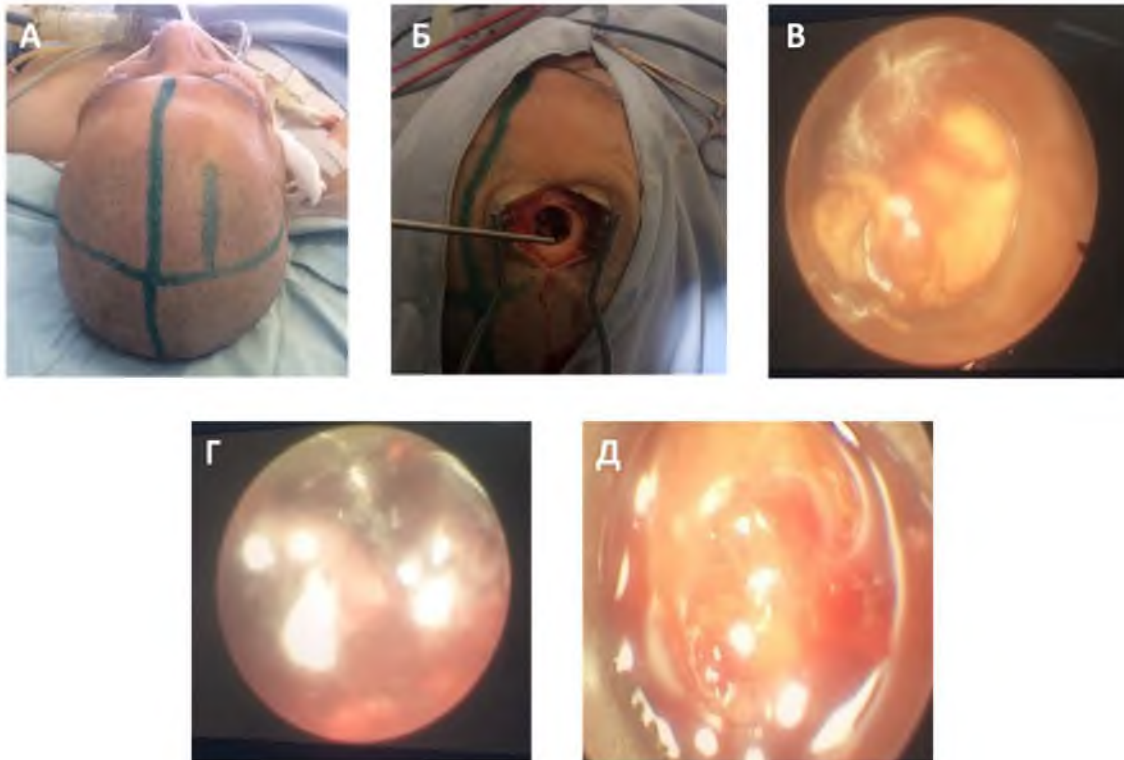


Рисунок 5.3 – Этапы эндоскопического способа операции. А- положение пациентки на спине, указана проекция точки Кохера, Б – рана расширена с наличием одного фрезевого отверстия справа, В, Г, Д, - интраоперационные эндоскопические снимки внутри капсулы гематомы – видны наличие гематомы и тонкая желтоватая капсула.

Произведено контрольное КТ-исследование, рис.5.4.

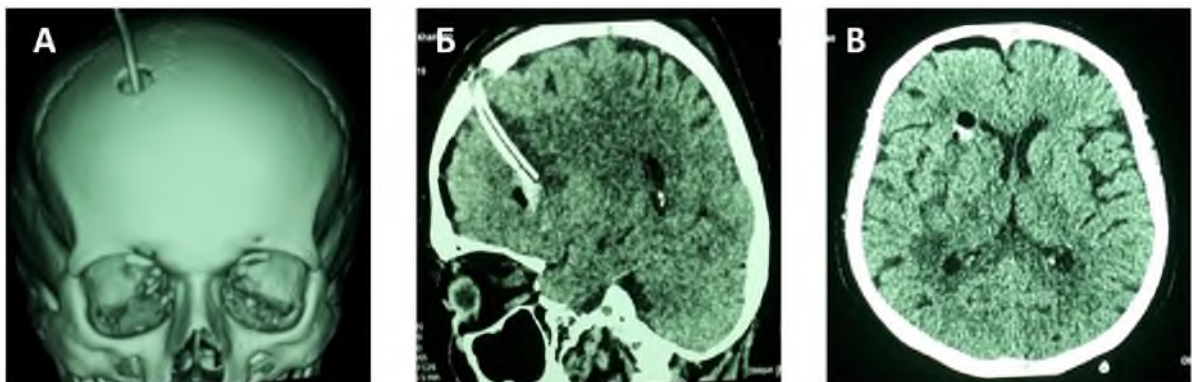

Рисунок 5.4-Компьютерная томография в динамике, данных о гематоме нет. А - в костном режиме, Б – сагиттальный срез, наличие дренажа в полость удаленной гематомы, В – аксиальный срез, отмечается умеренный перифокальный отек.

Послеоперационный период протекал без осложнений. Рана зажила с первичным натяжением. Рисунок 5.5

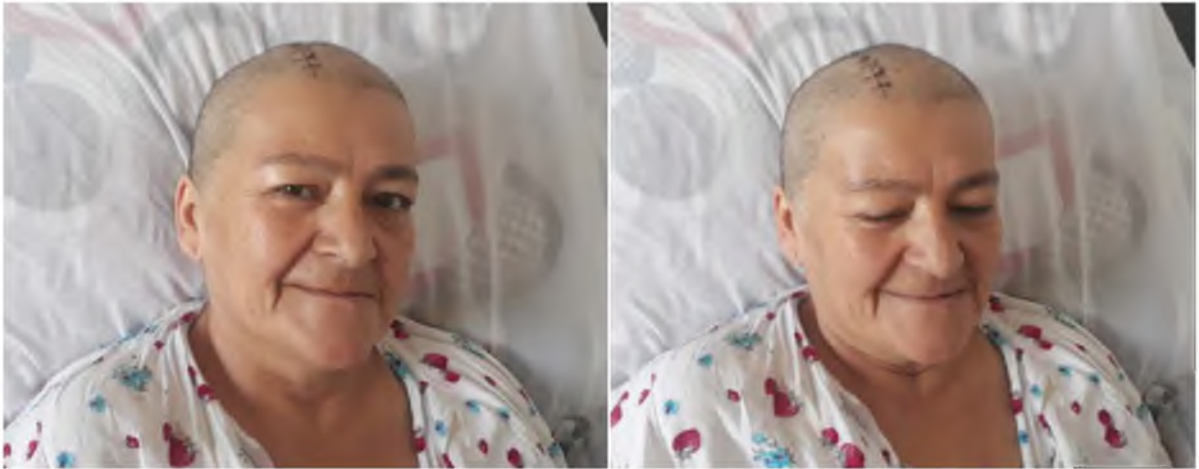


Рисунок 5.5. Фото пациентки Ю. 6 сутки после операции.

Больная в ясном сознании, по ШКГ-15 баллов. Имеется грубый гемипарез слева. Ходит с помощью посторонних. Выписана в удовлетворительном состоянии с умеренным регрессом неврологических симптомов.

Наблюдение 5

Пациентка С. 51 год. и/б № 5026 / 479

Диагноз: Острое нарушения мозгового кровообращения в бассейне средней мозговой артерии слева по геморрагическому типу. Хроническая внутримозговая гематома теменно-височной доли головного мозга слева. В стадии умеренной декомпенсации.

Сопутствующие: Гипертоническая болезнь

11.12.2018 г. поступила в клинику с жалобами на головную боль, слабость в правой руке и ноге, невозможности самостоятельно ходить.

Из анамнеза заболевания: 25. 10.2015 на фоне повышения АД 220/110 мм. рт. ст. было ухудшение здоровья и в тяжелом состоянии госпитализирована в ЦРБ р-н. Нуробод, получила консервативное лечение с умеренным улучшением выписана. С выше указанными жалобами госпитализирована в НХО ГУ КЗ «Истиклол».

В неврологическом статусе: сознание ясное, по ШКГ-15 баллов. Имеется общемозговая симптоматика. Отмечается правосторонний грубый гемипарез и гемигипостезия. Не может самостоятельно ходить. На серии КТ от 28.11.2018 г. имеется хроническая внутримозговая гематома теменно-височной доли головного мозга слева, объемом 70 мл. Смещение срединных структура мозга вправо на 0,86см, рисунок 5.6.

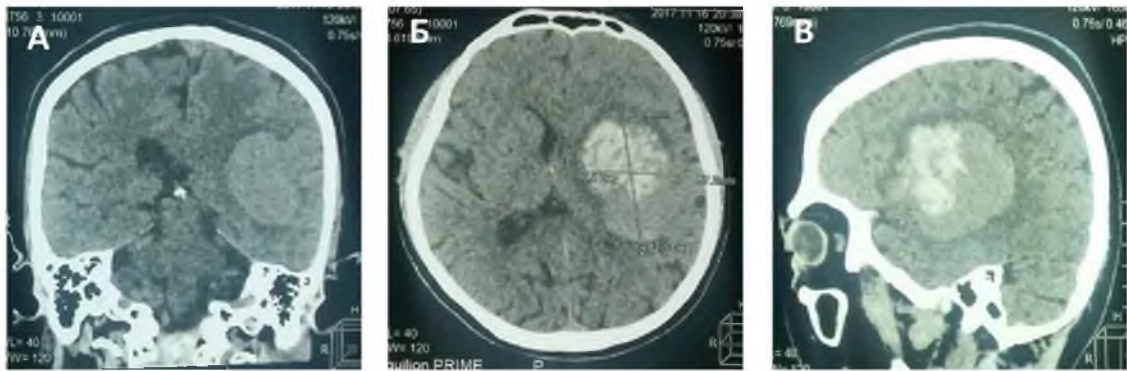

Рисунок 5.6 – Компьютерная томография хронической внутримозговой гематомы теменно-височной доли головного мозга слева. А - Коронарный срез, гиподенсивная форма гематомы. Б - Аксиальный срез, гетероденсивная форма гематомы. В - сагиттальный срез, гетероденсивная форма гематомы.

На глазном дне – имеются признаки умеренной внутричерепной гипертензии

В плановом порядке 01.12.2018 г. выполнена операция под общим эндотрахеальным наркозом. Перед разрезом кожи установлен эндоскопический оптический прибор на специальной стойке для ассистенции. Произведен линейный разрез кожи височной области слева до кости длиной 4 см. Рана расширена с помощью ранорасширителя Янцена. Наложено одной фрезею отверстие с краевым расширением височной кости слева. размером 1,5x1,5 см. Твердую мозговую оболочку вскрыли крестообразно. В проекции верхней височной извилины мозга проведена коагуляция на 0,2x0,3см, в последующем с помощью мозговой иглы выполнена пункция на глубине 2-3 см обнаружена капсула хронической внутримозговой гематомы, и удалено 20 мл жидкой крови темно-багрового

цвета. После релаксации мозга с помощью коагуляции сделана кортикотомия на 1,0 x 0,3 см. Узким шпателем который соединен к ретрактору расширяли кору мозга по ходу штифт канала до полости капсулы гематомы. Затем с помощью эндоскопической ассистенции очень осторожно удалены остатки рыхлых сгустков хронической внутримозговой гематомы теменно-височной доли головного мозга слева объемом 70 мл. После удаления гематомы, полости капсулы гематомы промыли теплым 0,9% физиологическими раствором до чистых промывных вод. Под экраном эндоскопа всесторонне наблюдали капсулы гематомы желтоватого цвета. Гемостаз с использованием «Суржицели» и «Тахокомбам». После этого появилась хорошая пульсации мозга. Твердую мозговую оболочку зашивали герметично. Послойные швы на рану.

Этапы операции наглядно показано в рисунок 5.7.

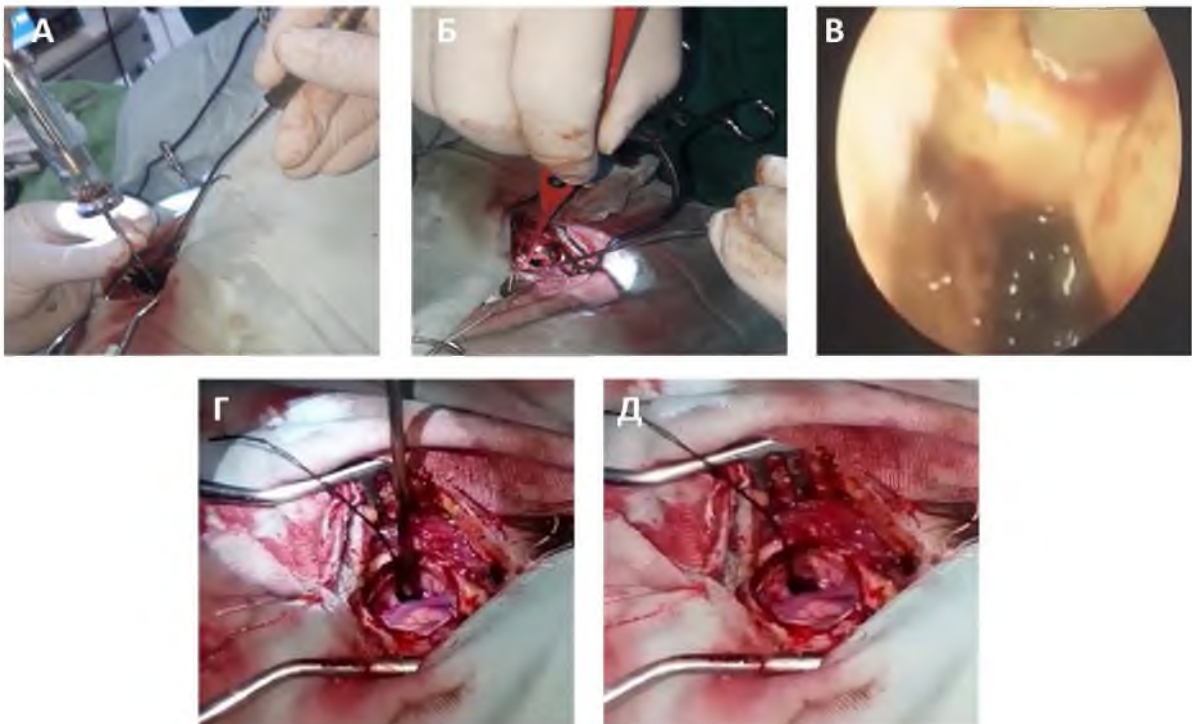


Рисунок 5.7. Этапы операции с помощью эндоскопической ассистенции.
 А- шприцом удалена жидкая часть гематомы. Б – коагуляция кровоточащих мелких сосудов в обл. операционной раны. В – эндоскопические снимки внутри капсулы гематомы – видны наличие гематомы и тонкая желтоватая капсула. Г, Д – аспиратором удаление остатка гематомы, установка закрытий, наружный дренаж в ложе удаленной гематомы.

На вторые сутки после операции произведено КТ-исследование, данных о гематоме нет, рисунок 5.8.

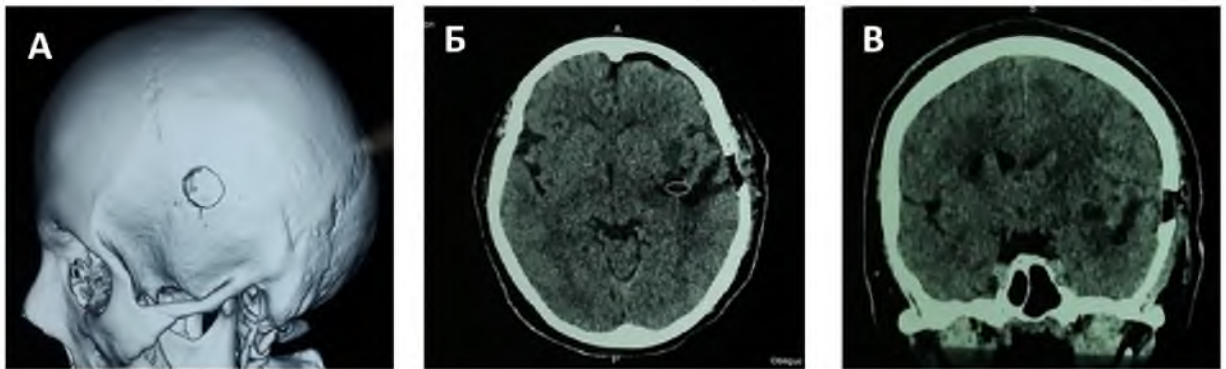


Рисунок 5.8 – Компьютерная томография после операции, данных о гематоме нет. А -. в костном 3D режиме имеется п/о фрезевое отверстие височной кости слева. Б, В – в аксиальном и коронарном срезе имеется незначительная пневмоцефалия в ложе удаленной гематомы.

В ложу удаленной гематомы и по ходу послеоперационного доступа в коре головного мозга имеется пневмоцефалия без масс-эффекта.

Фото пациентки после операции перед выпиской, рисунок 5.9



Рисунок 5.9. Фото пациентки С. 10 сутки после операции, в позе Ромберга – устойчива, гемипареза нет.

Послеоперационный период протекал без осложнений. Рана зажила с первичным натяжением. Больная в ясном сознании, по ШКГ-15 баллов. Самостоятельно ходит, неврологические симптомы регрессировались, выписана домой с рекомендацией о наблюдении у невропатолога по месту жительства. Фотоснимки перед выпиской домой, в позе Ромберга – устойчива, гемипареза нет, рисунок 5.9.

5.2. Анализ отдаленных результатов

Отдаленные результаты оценивали, по критериям, представленным в таблице

В отдаленном периоде через 3 месяца и более, после операции уровень сознания у 110(98,2%) по ШКГ составил - 15 баллов. Неврологический дефицит в виде различных гемипарезов отмечен у 6(5,4%) пациентов. Из них выше 3 балла (умеренный гемипарез) отмечен у 3(2,7%) больных, а у 2(2,7%) больных умеренный монопарез. В 1(0,9%) случае отмечена гемиплегия, оценивалась ниже 3 баллов.

Офтальмологические изменения отмечены у 6(5,4%) пациентов в виде умеренной ВЧГ.

По данным КТ и МРТ исследования головного мозга, у 1(0,9%) пациента наблюдалось повторное кровоизлияние в эпидуральном пространстве с последующим окостенением капсулы гематомы.

Проводим пример хорошего восстановления в отдаленном периоде.

Наблюдение 6

Пациентка А. 53 года. и/б № 1424/137

Диагноз: Хроническая внутримозговая гематома теменно-височной доли головного мозга справа в стадии умеренной декомпенсации. Нарушение мозгового кровообращения в бассейне средней мозговой артерии справа по геморрагическому типу.

Сопутствующий: Гипертоническая болезнь.

23.03.2018г. поступила в клинику с жалобами на головную боль, обездвиженность в левой руке и ноге, невозможность самостоятельной ходьбы. Из анамнеза заболевания: месяц тому назад на фоне высокого АД до 220/110 мм. рт. ст. отмечено ухудшение общего состояния и в тяжелом состоянии госпитализирована в ЦРБ района Фархор, где получила консервативную терапию и с улучшением выписана. По обращению с вышеуказанными жалобами госпитализирована в НХО ГУ КЗ «Истиклол».

В неврологическом статусе: на фоне общая мозговая симптоматика сознание в умеренном оглушении по ШКГ 14 баллов. Имеется левосторонняя гемиплегия и гемигипестезия. Контроль за функциями тазовых органов не нарушен.

На серии МРТ от 23.03.2018 г. имеется хроническая внутримозговая гематома теменно-височной доли головного мозга справа, объемом 50 мл, с масс-эффектом, рисунок 5.10.

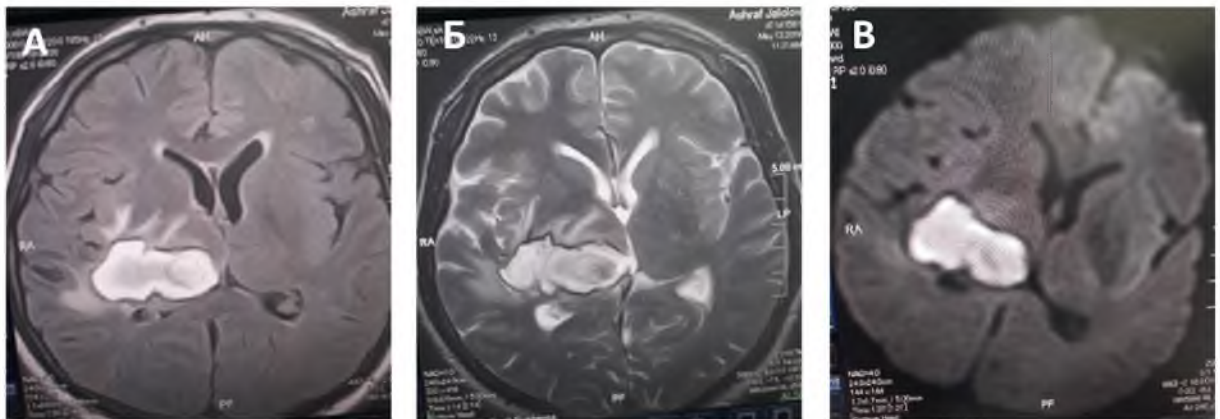


Рисунок 5.10. Магнитно-резонансная томография - хроническая внутримозговая гематома теменно-височной доли головного мозга справа. А, Б, В

- аксиальные срезы имеют гетероденсивную форму хронической внутримозговой гематомы.

На глазном дне – имеются признаки умеренной внутричерепной гипертензии.

В планах в порядке 24.03.2019 г. проведена операция под общим эндотрахеальным наркозом. Положение пациента на операционном столе –

на левом боку, произведен линейный разрез кожи до костей височной области справа длиной 4 см. Рана расширена с помощью ранорасширителя Янцена. Наложено одно фрезевое отверстие с краевым расширением височной кости справа размером 1,5x1,5 см. Твердую мозговую оболочку вскрыли крестообразно. В проекции верхней височной извилины мозга проведена коагуляция на 0,2x0,3см, далее с помощью мозговой иглы выполнена пункция на глубине 5-6 см капсулы гематомы, очень осторожно шприцом удалены 50 мл объема жидкой крови темно-багрового цвета. Затем после удаленной гематомы, полости капсулы гематомы промыли теплым 0,9% физиологическим раствором до чистых промывных вод. После этого появилась пульсация мозга. С целью профилактики рецидива гематомы, установили закрытый наружный дренаж в полости удаленной гематомы на одни сутки. Твердую мозговую оболочку зашили герметично. Послойные швы на рану.

На вторые сутки после операции произведено КТ-исследования, данных гематомы нет рис. 5.11.

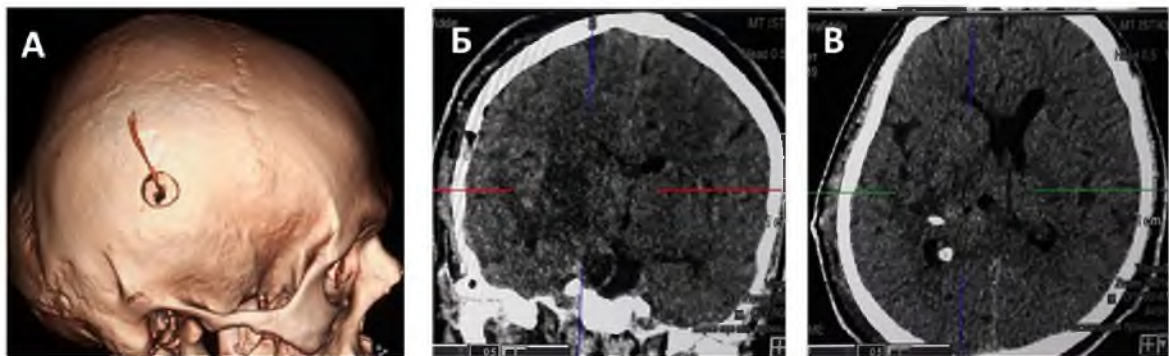


Рисунок 5.11 – Компьютерная томография после операции, данных гематомы нет. А -. в костном 3D режиме имеется послеоперационное фрезевое отверстие височной кости справа. Б, В – в коронарном и сагитальном срезах имеется незначительная пневмоцефалия в ложе удаленной гематомы.

Послеоперационный период протекал без осложнений. Рана зажила с первичным натяжением. Больной в ясном сознании, по ШКГ 15 баллов. Разговаривает, и гемиплегия превратилась в умеренный гемипарез слева.

Самостоятельно ходит без помощи посторонних. С регрессом неврологических симптомов выписан домой.

Фото пациента перед выпиской и отдалённого периода представлено на рисунке 5.12



Рисунок 5.1. Фото пациента А. А - 10 суток после операции. Б – через 3 месяца.

Как видно из рисунка 5.12, через 3 месяца после выписки регрессировался неврологический дефицит гемипареза до полного восстановления.

Проводим пример осложнения в отдаленном периоде. Наблюдение 7.

Пациент К. 18 лет -и/б № 12324/ 345

Диагноз: Травматическая болезнь черепа и головного мозга. Хроническая субдуральная гематома лобно-теменно-височной долей головного мозга с двух сторон в стадии умеренной декомпенсации.

12.07.2012г. поступил в клинику с жалобами на головные боли, головокружение, тошноту и рвоту.

Из анамнеза заболевания и со слов больного, месяц назад во время игры в футбол получил легкую черепно-мозговую травму. По поводу травмы

никуда не обратился. Выше указанные жалобы усилились, в связи с чем по обращению госпитализирован в НХО №1 ГУ НМЦРТ.

В неврологическом статусе: сознание в умеренное оглушении, по ШКГ 13 баллов. Слегка загружен, заторможен. Зрачки D=S средней величины, фотореакция живая. Движение в руках и ногах симметричнее. Гипертонус мышц конечностей. Гиперрефлексия. Патологические стопные рефлекс Бабинский положительны с обеих сторон. Контроль за функциями тазовых органов нарушен.

На серии МРТ от 12.07.2012 имеется хроническая субдуральная гематома лобно-теменно-височной долей головного мозга с двух сторон рисунок 5.13.

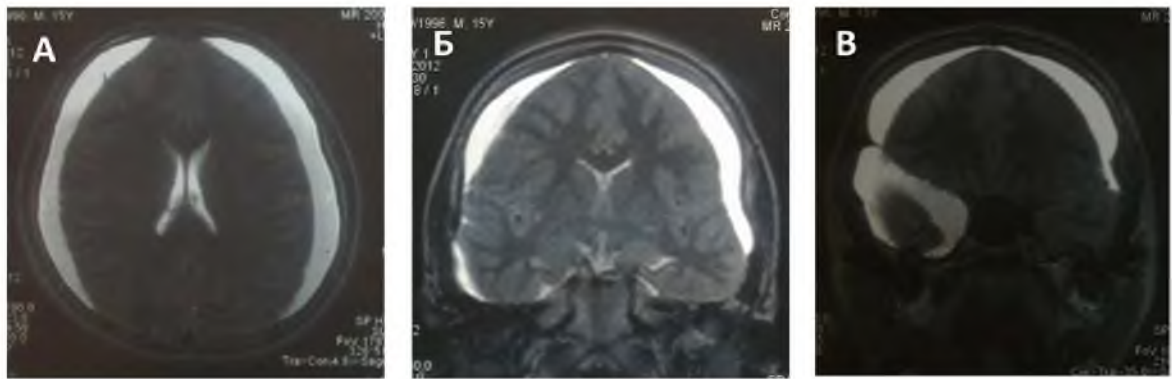


Рисунок 5.13 Магнитно-резонансная томография хроническая субдуральная гематома лобно-теменно-височной долей головного мозга с двух сторон. А – аксиальный срез. Б, В - коронарные срезы.

Учитывая тяжесть состояния пациента, выполнена операция в экстренном порядке под местной анестезией Sol. Novocaini 0,5 % 20,0 с потенцированием в/в (кетамин + диазепам + трамадол). Линеный разрез мягких тканей до кости в левой теменной области длиной 3 см. Рана расширена с помощью рано- расширителя Янцена. Наложено одно фрезевое отверстие в теменной кости слева. Гемостаз воском. ТМО синюшного цвета напряжено, не пульсирует. Коагуляция поверхности сосудов ТМО. Выполнено крестцеобразное вскрытие ТМО и обнаружена капсула гематомы. После вскрытия, из капсулы стала выделяться (под высоким давлением)

жидкая кровь темно - коричневого цвета объемом 60мл. Затем в полость гематомы вводится тонкий катетер диаметром 2-3мм с несколькими боковыми отверстиями. После спонтанного истечения жидкой части содержимого гематомы постепенно и осторожно промывали полость ХСГ порциями теплого физиологического раствора 0,9% 200 по 10 мл до чистых промывных вод. После чего дренажная трубка выведена и зафиксирована через отдельный контрапертурный разрез кожи (разработка клиники) и подсоединена к резервуару груши. Послойные швы на рану. Таким же способом с правой стороны установлено закрытое наружное дренирование ХСГ. На контрольной КТ на 5 сутки после операции 2-х сторонняя дренированная ХСГ с появлением острой эпидуральной гематомы теменно-височной доли головного мозга слева. рисунок 5.14

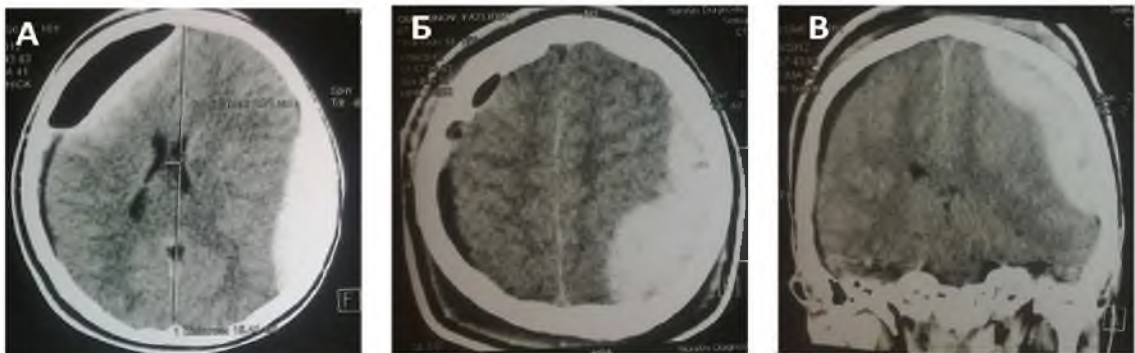


Рисунок 5.14 Компьютерная томография острая эпидуральная гематома теменно-височной долей головного мозга слева. А – аксиальный срез. Б, В - коронарный срез.

Состояние пациента после операции, без неврологического дефицита, учитывая полный регресс общемозговых симптомов, было решено провести консервативную терапию и наблюдать эволюции гематомы в динамике. Пациент выписан с полным регрессом неврологических симптомов.

Через месяц после выписки проведено контрольное КТ-исследование головного мозга, где отмечена хроническая эпидуральная гематома теменно-височной области слева в уменьшенном размере, гематома не рассасывалась и утолщена капсулой гематомы, чем предыдущая картина, рис. 5.15.

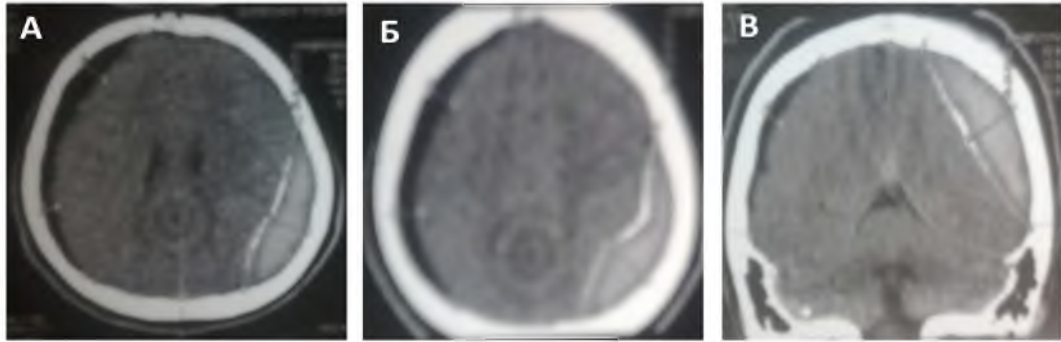


Рисунок 5.15 Компьютерная томография. Хроническая эпидуральная гематома теменно-височной долей головного мозга слева. А, Б – аксиальные срезы. В – коронарный срез.

Через 3 месяца после операции проведено повторное контрольное КТ исследование головного мозга, где наблюдается окостенение и утолщение капсулы гематомы с уменьшением количества гематомы рис 5.16.

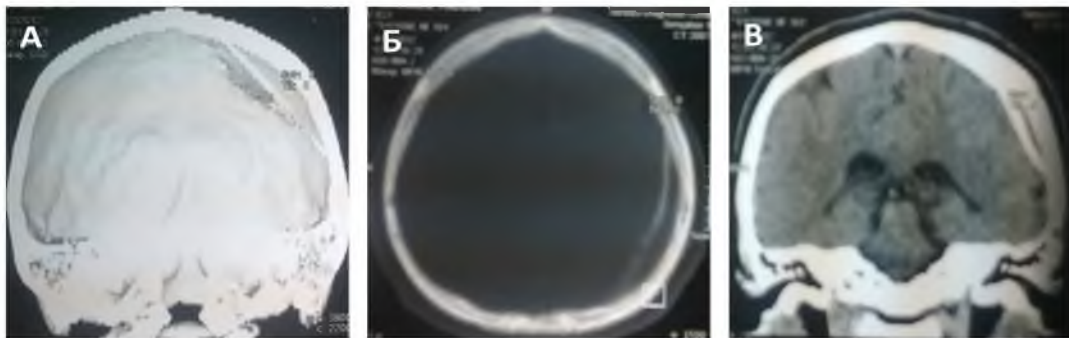


Рисунок 5.16 Компьютерная томография. Окостеневшая хроническая эпидуральная гематома теменно-височной долей головного мозга слева. А – в костном 3D режиме наличие костной пластинки капсулы, Б – аксиальный срез. В – коронарный срез.

Таким образом при появлении эпидуральной гематомы толщиной более 10мм без неврологического дефицита необходимо оперативное лечение, так как эпидуральная гематома плохо рассасывается ввиду расположения между ТМО и костей черепа, а иногда не рассасывается, что приводит к окостенению капсулы гематомы и постравматической эпилепсии.

Согласно данным материалам работы и результатам хирургического лечения 112 (100%) пациентов с различными видами и формами ХВЧГ, впервые было разработан алгоритм дифференцированной тактики хирургического лечения ХВЧГ, рисунок 5.17.

Как видно из рисунка 5.17, формы ХВЧГ разделяется по подвидам гематом: ХЭГ, ХСГ, ХВМГ и в сочетании, согласно данным КТ и МРТ исследований. Далее все формы ХВЧГ подразделены на критерии:

- 1 формы гематомы по КТ и МРТ исследованиям, где определена плотность гематомы от +18 до +45 и более ед. Н (единице Хаусфильда);
- 2 по уровню сознания по ШКГ, от ясного до глубокого оглушения по ШКГ 11 – 15 баллов и от сопорозного до комы I-II по ШКГ меньше 10 баллов;
- 3 по видам хирургического вмешательства, от 1 фрезевого отверстия с ЗНД или без ЗНД до ДТЧ с сохранением костного лоскута под апоневрозом;
- 4 виды анестезии, от местной анестезии до общего эндотрохеального наркоза.

Основным критерием выбора хирургического вмешательства и видов анестезии являлось общее состояние пациента, оценка уровня сознания и факты сдавления головного мозга гематомой, согласно данным КТ и МРТ исследования.

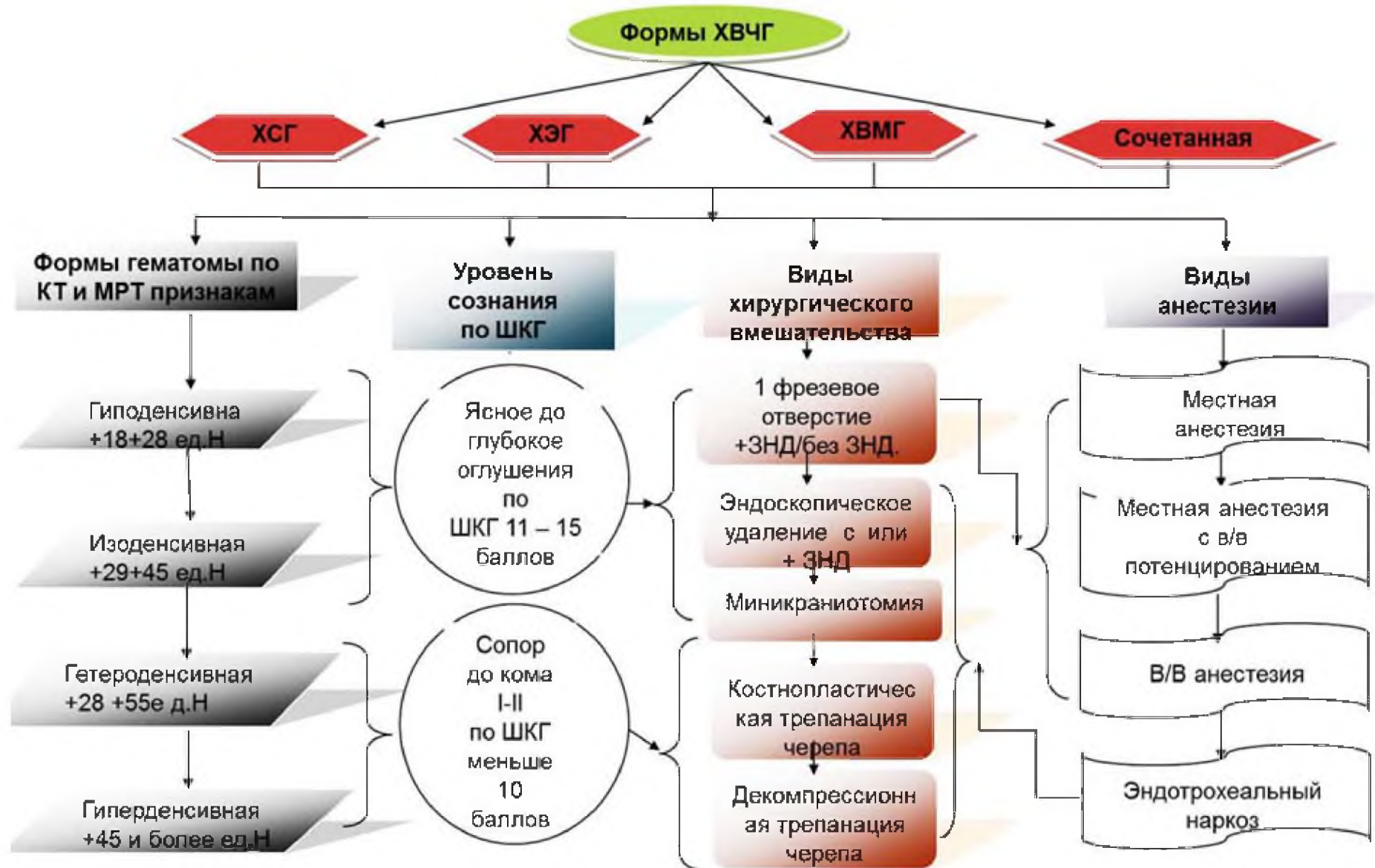
Чем выше прояснение уровня сознания по ШКГ 11 – 15 баллов, тем больше выбор к миниинвазивному хирургическому вмешательству и естественно подбор анестезии становится щадящим.

В случае усугубления уровня сознания пациента от сопора до комы I – II по ШКГ меньше 10 баллов, с учетом данных КТ и МРТ исследования, необходимо выбирать оперативное вмешательство от миникраниотомии до декомпрессивной трепанация черепа с сохранением костного лоскута под апоневрозом.

Анализ результатов внедрения МИХ в лечение ХВЧГ по оценке исходов ШКГ: хорошее восстановление наблюдалось у - 93(83,0%) пациентов, умеренная инвалидизация в 14 (12,5%) случаях, грубая инвалидизация – 3 (2,7%), а вегетативный статус в 2(1,8%) случаях, летальность не наблюдалась.

Созданный алгоритм дифференцированной тактики хирургического лечения пациентов с ХВЧГ дает преимущество применения в практической медицине и изучение молодыми специалистами в области нейрохирургии для улучшения качества жизни пациентов, а также имеет социально - экономическое значение.

Рисунок 5.17 Алгоритм дифференцированной тактики хирургического лечения при ХВЧГ



Обсуждение результатов

По материалам исследования сравнивали анализ 112 больных с ХВЧГ, лечившихся в нейрохирургических отделениях при НМЦ РТ «Шифобахш» и ГУ КЗ «Истиклол» за период 2010-2018 гг.

В ходе исследования анализировали различные возрастные группы больных от молодого возраста до пожилых. В структуре хронических внутричерепных гематом преобладали лица мужского пола - 83 (74,1%) наблюдения и 76 (67,9%) больных составили в возрасте 15 – 44, т.е. лица трудоспособного возраста.

Результаты исследования подтвердили, что в этиологии возникновения ХВЧГ превалирует ЧМТ в 75 (67,0%), полученные в результате дорожно-транспортных происшествий и строительных работ и только в 16 (14,3%) гипертонической болезни и др. Следует отметить, что ЧМТ в качестве этиологического фактора ХВЧГ доминировала во всех возрастных группах: наибольший ее вес достигает до максимума в младшем, среднем возрастах 57(50,9%).

В 83 наблюдениях ХВЧГ были ХСГ и ХЭГ, источником кровотечения были ветви средней оболочечной артерии, венозные синусы и мостиковые вены и этим объясняется постепенное скопление крови, стертой клиникой и переход острой формы гематомы в хроническую.

Более характерно для ХСГ и ХЭГ в лобно-височной и или лобно-теменной- височной областей была гемисимптоматика, наблюдалась у 52(46,4%) пациентов, сила мышц конечностей составила большей 3 баллов, поэтому не могли полноценно обслуживать себя, что являлось причиной обращения пациентов к специалистам.

Максимальная продолжительность ХВЧГ, по нашим данным составляет 2-года.

Уровень сознания у 73 (65,1%) пациентов был в умеренном и глубоком оглушении, что по ШКГ оценивали от 11 до-14 баллов, тем самым 57(50,8%) из них поступили в фазе умеренной декомпенсации.

О трудностях диагностики в наших наблюдениях больных с ХВЧГ свидетельствуют диагнозы направившего учреждения в клинику, где у 4 -

пациентов установлены опухоли головного мозга, у 2 - нарушение мозгового кровообращения и у 3 больных были другие ошибочные диагнозы. Этим объясняется, что нередко в районных условиях отсутствия высокоинформативных методов исследования КТ и МРТ и специалистов в области нейрохирургии больные страдают из-за гиподиагностики.

Применение методов прямой неинвазивной визуализации ХВЧГ создает необходимое условие адекватного контроля и коррекции лечения ХВЧГ. Как показал наш опыт, при лечении ХВЧГ КТ или МРТ целесообразно проводить в среднем два-три раза. Конечно, сроки повторного исследования индивидуальны, но, если не возникает каких-либо осложнений или непредвиденных особенностей в течении заболевания. Первое исследование проводится до 48 часов после операции. В стационаре спустя 7-14 суток, второе через два три месяца после оперативного вмешательства, третье исследование в случае, если ХВЧГ не исчезла в указанные сроки, либо при углубленном изучении катамнеза. В первые сутки после операции КТ позволяет судить:

- а) о степени уменьшения гематомы;
- б) об отсутствии либо наличии пневмоцефалии и эпидурального или внутричерепного кровоизлияния;
- в) контроль, имеющего отеки и смещение срединных структур головного мозга.

Наряду с КТ, ведущим методом неинвазивного распознавания ХВЧГ стало МРТ. Ее преимущества особенно очевидны при изоденсивных гематомах. Для МРТ не существует рентгеновского барьера изоденсивных тканей, и вместе с тем исключительно широкие пределы разграничения структур с различными содержаниями воды и различными магнитными свойствами.

Несмотря на то, что существует всякие способы лечения ХВЧГ, более приемлемым миниинвазивным и оправданным оказалось удаление содержимого гематомы через фрезевые отверстия с промыванием ее полости теплым физиологическим раствором и диоксидином с последующим

установлением модифицированным способом дренирования полость удаленной гематомы системы ЗНД по Хайера Шульта. У всех больных после операции до удаления дренажа был произведен КТ контроль, в случаях, когда имелось место остатка крови или пневмоцефалии, еще на несколько дней сохранили дренажную трубку.

В других случаях, у лиц старческого, пожилого возраста, а также старшего среднего возраста, в фазе грубой клинической декомпенсации например, при длительной компрессии головного мозга и явлениями атрофии мозга, с нарушениями краниоцеребральных соотношений не стоит стремиться к полной эвакуации содержимого гематомы интраоперационно, а дренирование ее полости можно осуществлять в течение 7-8 суток, это дает возможность сохранить внутрочерепное равновесие и способствует постепенному расправлению длительно сдавленного головного мозга.

Судя по нашим данным, процесс расправления головного мозга и полное исчезновение субдуральной полости, нередко происходит от нескольких часов до 15-20 суток и более после операции.

Поэтому наличие остатков содержимого ХВЧГ в полости после ее эвакуации, именно у стариков, пожилых с наружной гидроцефалией при отсутствии клинического ухудшения, само по себе не может служить показанием для реоперации.

По материалу диссертации, в 73(65%) случаях проведено закрытое наружное дренирование ХВЧГ через 1 фрезевое отверстие модифицированным способом Хайера Шульта и получен «Патент на изобретение» № ТЖ 601 от 07 01. 2014 г. и Удостоверение на рацпредложение №145, от 27.11.2013г.

Преимущества данного метода описаны ниже:

1. Метод малотравматичен и его выполнение возможно под местной анестезией;
2. Позволяет уменьшить угрозы инфекции, пневмоцефалии и снижает степень рецидива гематомы;

3. Промыванием гематомной полости можно остановить местный гиперфибринолиз и прервать самоподдерживающийся цикл микрогеморрагии из патологических сосудов наружной капсулы;
4. С помощью ЗНД одновременно можно дренировать двухсторонние ХВЧГ;
5. Способствует постепенному расправлению длительно сдавленного головного мозга гематомой.

Все вышеуказанные преимущества увеличивают показания к использованию метода ЗНД и получение хороших результатов с ХВЧГ.

Эндоскопический способ удаления ХВЧГ через расширенное фрезевое отверстие является малотравматичным и практичным, также дает возможность одновременной визуализации полости гематомы, ирригацию и контроль гемостаза без лишней тракции мозга.

Хирургическое лечение хронических внутричерепных гематом позволяет устранить компрессию и дислокацию мозга, а также окклюзионную гидроцефалию, что приводит к достоверному снижению летальности.

Положительный опыт хирургического лечения больных с ХВЧГ в клиниках нейрохирургии при ГУ НМЦ РТ «Шифобахш» и ГУ КЗ «Истиклол» за последние 10 лет, подтверждает эффективность метода миинвазивной хирургии с дренированием ХВЧГ модифицированным способом Хайера Шульта. Впервые созданный алгоритм дифференцированной тактики хирургического лечения пациентов с ХВЧГ дает преимущество применения в практической медицине и изучению молодыми специалистами в области нейрохирургии для улучшения качества жизни пациентов, а также имеет социально-экономическое значение.

Однако, несмотря на удовлетворительные результаты хирургического лечения больных с ХВЧГ, патогенез заболевания во многом остается еще дискуссионным.

Итак, при очевидном прогрессе в раскрытии патогенеза ХВЧГ, этот вопрос еще не может считаться до конца решенным и ждет дальнейших исследований.

Заключение.

Основные научные результаты диссертации

1. У лиц пожилого возраста с ХВЧГ превалирует общемозговая симптоматика, чем очаговая, а течение болезни зависит от объёма, локализации, возраста и соматического фона больного [3 – А, 4 – А].
2. Компьютерная и магнитно - резонансная томография являются современным, высокоинформативным, и неинвазивными методами исследования для выявления хронических внутричерепных гематом, прослеживают динамику формирования капсулы в различных ее стадиях, а также для контрольного динамического наблюдения в послеоперационном периоде. [1 – А, 4 – А, 5 – А].
3. Применением миниинвазивных способов хирургического лечения ХВЧГ через одно фрезевое отверстие эвакуация всех видах гематомы с закрытым наружным дренированием, является малотравматичным, доступным, безопасным, эффективным и мало затратным. [4 – А, 5 – А].
4. Разработаны и внедрены в практику алгоритм дифференцированного подхода и оптимизированная хирургическая тактика оперативного вмешательства ХВЧГ, которые способствуют улучшению результатов лечения больных с ХВЧГ. [12 – А, 13 – А]

Рекомендации по практическому использованию результатов

1. Необходимо у больных с незначительными общемозговыми симптомами применять высокоинформативные и неинвазивные методы исследований для выявления хронических внутричерепных гематом.
2. Применение компьютерной и магнитно-резонансной томографии головного мозга необходимо для прослеживания динамики формирования капсулы в различных его стадиях, а также контрольное динамическое наблюдение в после операционном периоде.
3. При всех видах хронических внутричерепных гематом с гетероденсивными формами и уровнем сознания до глубокого оглушения независимо от возраста пациента рекомендуется применение миникраниотомического способа удаления гематом.
4. Возможно производить удаление мозжечковых и субкортикальных хронических внутримозговых гематом пункционным методом с применением наложения одного фрезевого отверстия и с последующим закрытым наружным дренированием.
5. Использование нейроэндоскопии в хирургии хронических внутримозговых гематомы с объемом более 30 мл и паравентрикулярной локализацией, в эллипсоидной форме применим путь одного фрезевого отверстия через точку Кохера с последующим закрытым наружным дренированием.
6. В хирургии, при хронических внутримозговых гематомах округлой формы необходимо применять миникраниотомию с удалением гематомы через Сильсиеву щель или верхнюю височную борозду в глубине островка.
7. У пациентов старческого возраста и с тяжелой соматической патологией рекомендуется под местной анестезией с внутривенным потенцированием эвакуации гематомы путем наложения одного фрезевого отверстия с последующим закрытым наружным дренированием.
8. При всех видах хронических внутричерепных гематомах с гипергетероденсивными формами и уровнем сознания менее 10 баллов по ШКТГ рекомендуется применение декомпрессивной трепанации черепа с подвисочной декомпрессией с сохранением костного лоскута подапаневрозом с удалением гематомы с последующей дурупластикой.

9. В условиях нейрохирургических отделений Республики Таджикистан где имеется возможность круглосуточного приема больных, проведение полноценных своевременных современных методов обследования и оперативного лечения пациентов с хроническими внутричерепными гематомами должны осуществляться с соблюдением определенного алгоритма.

Список литературы

Список использованных источников

- [1.] Абдурасулов Ф. Анализ клинического течения и хирургического лечения множественных гематом / Ф. Абдурасулов // 4 Съезд нейрохирургов России: материалы съезда. — М., 2006. — С. 317.
- [2.] Актуальные вопросы интенсивной терапии тяжелой черепно- мозговой травмы на догоспитальном этапе/ В.И. Горбачев [и др.] // Скорая медицинская помощь. — М., 2010. — № 2. — С. 18-23.
- [3.] Акшулаков С.К., Касумова С.Ю., Садыков А.М. //Хроническая субдуральная гематома. Астана. - 2008 -С.89.
- [4.] Анализ лечения внутричерепных гематом в 2015 г. / Соколов М.С., Мидленко А.И., Шигапов М.И., Филиминов Р.Д., / в сборнике: Национальные проекты-приоритет развития здравоохранения регионов Материалы 54-й межрегиональной научно-практической медицинской конференции. — М: 2019. С. 273-275.
- [5.] Арзикулов Ж.М. Дифференцированный подход к лечению травматических внутримозговых гематом больших полушарий / Нарзиев Н.Л., Холманов Ж.А., Алиходжаева Г.А., / Интернаука — М: 2018 № 48-1 (82) с. 42-46
- [6.] Бердиев Р. Н. Черепно-мозговая травма с тяжелым клиническим течением (клинико-анатомическое исследование): автореф. дис... д-ра мед. наук / Р. Н. Бердиев. М., — СПб: 2006. - 46 с.
- [7] Берснев В. П. Значение гипертензионно-дислокационного синдрома при тяжелой черепно-мозговой травме / В. П. Берснев, Р. Н. Бердиев // Анналы хирургии. — СПб: 2005. - № 6. - С. 17-23.
- [8] Бродский Ю.С. Хронические субдуральные гематомы у детей грудного возраста / Ю.С.Бродский, Л.Н.Вербова // Литер. обзор. Ж.Вопросы нейрохирургии. — М: 1984. №3. -с.48-53.
- [9] Бхат А.К. Диагностика и лечение травматических двухсторонних субдуральных гематом: автореф. дисс. канд. мед. наук / А.К.Бхат / Киев. - 1987.-27с.

- [10] Валерко В.Г. Лечение хронических субдуральных гематом у пациентов пожилого/и старческого возраста / В.Г.Валерко, В.П.Берснев [и др.] // Российский нейрохирургический журнал им. проф. А.Л. Паленова. - СПб. - 2013. - Т. V. - С. 18-19.
- [11] Ветер С.Ю. Диагностика и хирургическое лечение травматических внутричерепных гематом у детей раннего возраста: автореф. канд. мед. наук / С.Ю.Вегнер. - Омск. - 2011. - 28с.
- [12] Гаврилова Т.К. Хронические субдуральные гематомы у новорожденных /Т. К.Гаврилова, Э.К.Макарова, Л.П.Трубачева // Вестн.хирургии им. И.П.Грекова. –СПб: 1981. -т.127, №12. -с.105-106.
- [13] Гайворонский И. В. Функционально-клиническая анатомия головного мозга: учеб. пособие / И. В. Гайворонский, А. И. Гайворонский, С. Е. Байбаков. СПб.: СпецЛит, 2010. - 216 с.
- [14] Гринь А. А. Хирургия травматических внутричерепных оболочечных гематом малого объема (до 50см³) супратенториальной локализации / А. А. Гринь, В. В. Крылов // Нейрохирургия. — М: 2002. - № 1. - С. 31-38.
- [15] Гыстарова А.М. Внутричерепная гематома как исход тяжелой стадии позднего гестоза / Богданова Г.В., Шабанова Р.И., Борщева А.А., / Синергия Наук 2017 №S9 С. 88 - 93
- [16] Данилов В.И. Внутричерепные нетравматические кровоизлияния /В.И.Данилов, С.Н.Мартыненко, М.Ф.Исмагилов // Неврологический вестник. — М: 2001. - Т. XXXIII, вып. 3-4. - С.61-70.
- [17] Дашьян В.Г. Хирургия гипертензивных внутримозговых гематом /В.Г.Дашьян, С.А.Буров // Геморрагический инсульт: практическое руководство. М-ГЭОТАР-Медиа. -2005. -С.99-118.
- [18] Диагностика и лечение внутричерепной гипертензии у больных с внутричерепными кровоизлияниями / В.В.Крылов [и др.]// Неотложные состояния в неврологии: сб. тр. II нац. конгр., г. Москва, 2011. -С.57-64.
- [19] Доказательная нейротравматология / под ред. А. А. Потапова, Л. Б. Лихтермана. М.: НИИ нейрохирургии им. Н.Н. Бурденко РАМН, — М: 2003. -517 с.
- [20] Ж.С.Жанайдаров, А.Е. Жалбагаев, А.С. Кульмухаметов, А.м,

Карачалова. Хронические внутричерепные гематомы травматической этиологии. Вестник КазНМУ №4-2014 стр.184-190.

[21] Зайратьянц Г.О. Факторы риска возникновения хронических субдуральных гематом у пациентов пожилого и старческого возраста /Г.О.Зайратьянц // Тез. науч.- практ. конф. Цереброваскулярная патология в практике военного невролога. ЦВКГ им. П. В. Мандрыка. — М: 2007. -С. 93–94

[22] Захарова Н.Е., Пронин И.Н., Потапов А.А. Количественная и качественная оценка состояния проводящих путей головного мозга с помощью диффузионно-тензорной магнитно-резонансной томографии в норме и при диффузных аксональных повреждениях. Лучевая диагностика и терапия. — М: 2012; 3:92-108.

[23] Захарова Н.Е. Нейровизуализация структурных и гемодинамических нарушений при тяжелой черепно-мозговой травме (клинико-компьютерно-магнитно-резонансно-томографические исследования): Дис. д.м.н. — М: 2013.

[24] Захарова Н.Е., Потапов А.А., Корниенко В.Н. Особенности регионарного мозгового кровотока, показателей внутричерепного и церебрального перфузионного давления при тяжелой травме мозга. Лучевая диагностика и терапия. — М: 2012; 3:79-91.

[25] Исхаков О. С. Травматические оболочечные гематомы у детей / О. С. Исхаков, А. А. Потапов, И. В. Шипулева // Журн. «Вопросы нейрохирургии» им. Н. Н. Бурденко. —М: 2007. № 2. — С. 9-15.

[26] Карамышев Р.А. Хирургическое лечение хронических субдуральных гематом / Р.А.Карамышев // В кн.: 1съезд нейрохирургов Российской Федерации. Екатеринбург. - 1995, с 55-56.

[27] Карнаух А.И. Современные аспекты эпидемиологии, клиники и тактики при травматических внутричерепных кровоизлияниях и гематомах /А.И.Карнаух // Неврологический вестник, № 2, 2007. - С. 44-48.

[28] Качков И.А. Хроническая субдуральная гематома / И.А.Качков, Б.А.Филимонов // Русский медицинский журнал. -2006. №3.

[29] Коваль Р. П. Влияние масс эффекта черепно-мозговой травмы на

- хирургическую тактику у детей: автореф. дис. канд. мед. наук / Р. П. Коваль. — Омск, 2010. - 22 с.
- [30] Колобов С.В. Внутрочерепные кровоизлияния травматического генеза, регионарный иммунитет и лечение осложнений / С.В.Колобов [и др.] / Хирург, 2007. - №8. – С. 60 - 69.
- [31] Коновалов А.Н. Дифференцированное лечение хронических субдуральных гематом / А.Н.Коновалов // Ж. Вопросы нейрохирургии — М: 1990, 1, с. 29-33.
- [32] Коновалов А.Н. Хирургия последствий черепно-мозговой травмы /А.Н. Коновалов [и др.] //— М., 2006.
- [33] Коновалов А.Н., Потапов А.А., Кравчук А.Д. Черепно-мозговая травма: фундаментальные проблемы и клинические решения. Глава в кн. «Современные технологии и клинические исследования в нейрохирургии». Т. I. — М., 2012;159-265.
- [34] Коновалов А. Н., Потапов А. А., Лихтерман Л. Б. и др. Реконструктивная и минимально инвазивная хирургия последствий черепно- мозговой травмы. Москва, 2012, 319 с.
- [35] Корниенко В.Н., Захарова Н.Е., Потапов А.А. Нейровизуализация структурных и гемодинамических нарушений при черепно-мозговой травме. М: изд. Алексеева Т.М. 2013.
- [36] Коряпаева И.В. Особенности клиники и хирургического лечения травматических внутрочерепных гематом большого объема (более 100 см³) / И.В.Коряпаева, В.В.Лебедев, В.В.Крылов // VII Международный симпозиум «Новые технологии в нейрохирургии». - СПб. - 2004. - С. 39.
- [37] Компьютерная томография в неотложной нейрохирургии / В. В. Лебедев и др. М.: Медицина, — М., 2005. - 360 с.
- [38] Кохен Майкл Э. Детская неврология: пер. с англ. / М. Э. Кохен, П. К. Даффнер; под ред. А. С. Петрухина. М.: ГЕОТАР-Медиа, 2010. -352 с.
- [39] Кравчук А.Д. Хронические субдуральные гематомы /А.Д.Кравчук, А.А.Потапов, Л.Б.Лихтерман // Черепно- мозговая травма. Клиническое руководство. М. «Антидор» — М., 2002, т. 3., 55-103.
- [40] Кравчук А.Д. Хронические субдуральные гематомы / А.Д.Кравчук [и

- др.] // В кн.: Доказательная нейротравматология. - М., 2003: 334–407.
- [41] Кравчук А.Д. Закрытое наружное дренирование в лечении хронических субдуральных гематом / А.Д.Кравчук, Р.Хдер // -Первый съезд нейрохирургов России, 1995, Екатеринбург. - С.69-70.
- [42] Кротов А.В. Травматические хронические субдуральные гематомы у больных пожилого возраста: клиника, диагностика, хирургическое лечение автореф. дис канд. мед. наук /А.В.Кротов; - Казань, 2004. - 25с.
- [43] Кротов А.В. Травматические хронические субдуральные гематомы у больных пожилого возраста (клиника, диагностика, хирургическое лечение): автореф. канд. мед. наук / А.В.Кротов. — М., 2005. - 34с.
- [44] Кривошеков В.Д. Редкое осложнение лечения хронической субдуральной гематомы / В.Д.Кривошеков // Материалы IV съезда нейрохирургов России. — М., 2006. - С. 346.
- [45] Крылов В.В., Буров С.А., Галанкина И.Е., Дашьян В.Г. Пункционная аспирация и локальный фибринолиз в хирургии внутричерепных кровоизлияний. Авторская Академия; Товарищество научных изданий КМК; — М., 2009.
- [46] Крылов В.В., Дашьян В.Г., Буров А.С., Петриков С.С. Хирургия геморрагического инсульта. М.: Медицина; 2012.
- [47] Крылов В.В. (ред.) Лекции по черепно-мозговой травме: учебное пособие. Москва: Медицина; 2010.
- [48] Крылов В.В., Дашьян В.Г., Годков И.М. Эндоскопическая хирургия геморрагического инсульта. М.: Бином; 2014.
- [49] Крылов В.В. Хирургическое лечение тяжелой черепно-мозговой травмы / В.В.Крылов, А.Э Талыпов., Ю.В. Пурас // Нейрохирургия и неврология детского возраста, — М., 2012. - № 2-3. - С. 91-104.
- [50] Крылов В.В., Петриков С.С., Солодов А.А., Талыпов А.Э., Пурас Ю.В., Титова Ю.В., Хамидова Л.Т., Кутровская Н.Ю. Диагностика и лечение внутричерепной гипертензии у больных с внутричерепными кровоизлияниями// Методические рекомендации № 5. М.: НИИ скорой помощи им. Н.В. Склифосовского. - 2011.
- [51] Крылов В.В. Диагностика и объем операций при тяжелой черепно-

мозговой травме / В.В. Крылов, А.Э.Талыпов, Ю.В. Пурас// Образовательный цикл «Хирургия и интенсивная терапия внутричерепных кровоизлияний», Сборник презентаций, 26-27 сентября 2013 года, Новосибирск. - 2013. - С. 96-122.

[52] Крылов В.В. Патогенез сосудистого спазма и ишемии головного мозга при нетравматическом субарахноидальном кровоизлиянии вследствие разрыва церебральных аневризм / В.В. Крылов, А.А. Калинин, С.С. Петриков / В.В.Крылов // Неврологический журнал. –М., 2014. - №5. – С.4 – 12.

[53] Крылов В.В. Хирургическое лечение гипертензивных внутримозговых гематом (Клинические рекомендации) / Дашьян В. Г., Данилов В. А., Годков И. М., / Неврологический журнал. — М., № 3. 2016 С. 146 – 151.

[54] Крылов В.В., Талыпов А.Э., Левченко О.В. (ред.) Хирургия тяжелой черепно-мозговой травмы. Москва: АБВ-пресс; 2019.

[55] Клиническая классификация хронических субдуральных гематом /Л.Б. Лихтерман, А.А.Потапов, А.Д.Кравчук, М.Эль-Кади // Нейрохирургия. — М., 2004. - № 4. - С. 35-38.

[56] Ларькин В. И. Выбор размера декомпрессивной трепанации черепа при черепно-мозговой травме у детей / В. И. Ларькин, Р. П. Коваль, М. М. Катина. Омск.: Издательство ОмГТУ, 2010. - 140 с.

[57] Ларионов С.Н. Особенности хирургического лечения субдуральных гематогидром у детей новорожденности / С.Н.Ларионов, В.Ф.Бянкин, В.А.Вожиллов // Поленовские чтения: Всерос. научно-практич. конф. - Спб., 2005. -С.309.

[58] Ладейщиков В.М. Оптимизация диагностики и комплексного лечения пострадавших с сочетанной травмой: автореф. дисс. докт. мед. Наук /В.М.Ладейщиков; - Самара 2008 -44с.

[59] Лебедев В.В. Компьютерная томография в неотложной нейрохирургии /В.В.Лебедев, Т.П.Тиссен // — М., 2005.

[60] Лебедев В. В. Компьютерно-томографические критерии прогноза исходов при внутричерепных оболочечных гематомах в остром периоде черепно-мозговой травмы / В. В. Лебедев, И. В. Коряпаева // Нейрохирургия.

— М., 2005. — № 1. -С. 11-18.

[61] Лекции по черепно-мозговой травме: Учебное пособие /Под ред. В.В. Крылова. – М.: ОАО «Издательство «Медицина», 2010. - 320 с.

[62] Лихтерман Л.Б. Клиническая классификация, концептуальные подходы и высокие технологии в лечении последствий черепно - мозговой травмы /Лихтерман [и др.] // Неврология — М., №1. – 2008

[63] Лихтерман Л.Б. Хроническая субдуральная гематома / Лихтерман Л.Б., А.А.Потапов, А.Д.Кравчук // Consilium Medicum том 10, №12. - 2008.

[64] Лихтерман Л.Б. Клиническая классификация хронических субдуральных гематом / Л.Б.Лихтерман, А.А.Потапов, А.Д.Кравчук // Нейрохирургия — М, 2004; 3: 35–8.

[65] Лихтерман Л.Б. Классификация черепно-мозговой травмы ч. II и III // Судебная медицина. — М., 2015. - Том 1. - № 1, № 3, № 4.

[66] Лихтерман Л.Б., Институт нейрохирургии имени академика Н. Н. Бурденко. Травматические субдуральные гематомы. Справочник поликлинического врача. — М., 2013; № 11.

[67] Лихтерман Л.Б. Неврология черепно-мозговой травмы. Москва: Т.М. Андреева; 2009.

[68] Лихтерман Л. Б. Черепно-мозговая травма: диагностика и лечение. Москва, Геотар-Медиа, 2014, 479 с.

[69] Лихтерман Л. Б., Потапов А. А., Кравчук А. Д. и др. Клиника и хирургия последствий черепно-мозговой травмы // Consilium medicum, — М., 2013, № 1, с. 42-50.

[70] Лучевая диагностика головного мозга / Клаус Зартор, Бодо Кресс, Стефан Хэннэль, пер. с англ. – 3 –е изд. Москва МЕДпресс- информ 2013. - 320 с.

[71] Лучевая диагностика внутричерепных кровоизлияний: рук. для врачей / Б. В. Гайдар и др. СПб.: ЭЛБИ-СПб, 2007. - 280 с

[72] Мамытов М. Клиника, диагностика и хирургическое лечение двухсторонних внутричерепных травматических гематом / М. Мамытов, Н. Арстанбеков, К. Ырысов // 4 Съезд нейрохирургов России: Материалы съезда. -М., 2006. -С. 351.

- [73] Мамражапова Г.Т. Хирургическое лечение гипертензивных внутримозговых гематом / Вестник КГМА им. И.К. Ахунбаева 2018 № 4 С. 53 – 61.
- [74] Махкамов К.Э. Методы хирургического лечения тяжелой черепно-мозговой травмы / Махкамов К.Э., Салаев А.Б. // Вестник экстренной медицины 2018г. Том 11 №4 стр 73
- [75] Малоинвазивные методы удаления внутричерепных гематом и гидром. /Мамадалиев А.Б., Исаков Б.М., Ташлаев Ф.Н., Исаков К.Б., / Детская хирургия. 2020. Т. 4. № S1. С. 54.
- [76] Микрохирургическое лечение больных с гипертензивными гематомами базальных ганглиев малого объема. Осложненных массивным внутрижелудочковыми кровоизлияниями: описание двух клинических случаев и обзор литературы. / Ткачев В.В., Хуршудян Э.Р., Шагал Л.В., Музлаев Г.Г., / Российский нейрохирургический журнал им. профессора А.Л.Поленова. — СПб., 2018. Т. 10. № 3-4. С. 68-74.
- [77] Микронеурхирургия Хельсинки: приемы и советы от профессора Хернесниemi /М.Лехечка, А. Лааксо, Ю.В. Кивелёв, Ю. Хернесниemi и др./ (пер. с англ. И ред. Ю.В.Кивелёва). -СПб: ООО «Б.Браун Медикал», 2012. - 344 с
- [78] Мороз В.В., Кармен Н.Б., Маевский Е.И. Механизмы вторичного повреждения нейронов при тяжелой черепно-мозговой травме (часть 2) // Общая реаниматология. — М., 2011. — 7(5). — С. 44-47.
- [79] Морозов С.А., Кондаков Е.Н. Эндокраниоскопия в хирургии хронических субдуральных гематом // Мат. V межд. симп. "Повреждения мозга". - СПб., 1999. - С.248-250.
- [80] Мустафин И. Хирургическое лечение сдавления головного мозга острыми субдуральными гематомами / И. Мустафин, Р. Сагдеев, В. Горбунов // 4 Съезд нейрохирургов России: материалы съезда. М., 2006. -358 с.
- [81] Нарушение микроциркуляции, внутричерепного коррекция микроциркуляторных нарушений при политравме / Т.В.Кирсанов [и др.] // Медицина 21 века: Сборник материалов 5-научно-практической конференции молодых учёных. Новокузнецк. – 2015. - С. -57-59.

- [82] Нейрохирургия. Европейское руководство: в 2 томах /H46 Х.Лумента и др.: пер. с англ. под ред. Д.А.Гуляева. издательство Панфилова: БИНОМ. Лаборатория знаний, — М., 2013. Т. 1. -392 с.
- [83] Нейрохирургия / Марк С. Гринберг: пер. с англ. – М.: МЕДпресс-информ. 2010.-1008с.
- [84] Нейрохирургия. Европейское руководство. Том 1. Христианто Б.Лумента, Кончезио Ди Россо, Йенс Хаасе, Ян Якоб А.Мозей. Москва 2013, стр 252.
- [85] Нейровизуализация структурных и гемодинамических нарушений при тяжёлой черепно-мозговой травме / Н.Е.Захарова [и др.]/ Сибирский международный нейрохирургический форум ICRAN 2012: Сборник научных материалов; отв. ред. Чл-корр. РАМН А.Л. Кривошапкин ФГБУ «ННИИПК им. Акад. Е.Н. Мешалкина» Минздравсоцразвития России. – Новосибирск: Дизайн науки, 2012. -295 с. –С.173
- [86] Низкоинтенсивное лазерное облучение крови в лечении контузионных очагов и внутричерепных гематом малого объема. / Чехонацкий А.А., Комлева Н.Е., Чехонацкий В.А., Выгодчикова Г.Ю., Данилов А.Н., Кондратьева Д.А./ Вестник медицинского института «РЕАВИЗ» реабилитация, врач и здоровье. 2019. № 2 (38). С. 99-104.
- [87] О возможности консервативного лечения травматических эпидуральных гематом. / Козинский А.В., Селезнева С.В., Мельниченко А.С., Калач А.В., / Травма. — М., 2018. Т. 19. № 2. С. 95-98.
- [88] Олецкий В. Э. Нутритивная поддержка у пациентов нейрохирургического профиля / В. Э. Олецкий // Экстр.медицина. – 2012. – № 1. – С. 134–43.
- [89] Особенности системы местного иммунитета оболочек головного мозга при острых травматических внутричерепных гематомах. / Праздников Э.Н., Баранов Г.А., Фархат Ф.А., Овчаров С.Э., / в сборнике: Харизма моей хирургии Материалы Всероссийской конференции с международным участием посвященная 160-летию ГБКУЗ ЯО «Городская больница имени Н.А.Семашко». Под редакцией А.Б.Ларичева. 2018. С. 452-454.
- [90] Особенности регионарного мозгового кровотока, показателей

внутричерепного и церебрального перфузионного давления при тяжелой травме мозга / Н.Е.Захарова, [и др.] / "Лучевая диагностика и терапия". — М., 2012. -№3.-С.79-91.

[91] Особенности антиоксидантной системы при травматических внутричерепных гематомах со смертельным исходом. / Кравцов Ю.И., Шевченко К.В., / в сборнике: Избранные вопросы судебно-медицинской экспертизы. Под редакцией А.И.Авдеева, И.В.Власюка, А.В.Нестерова. Хабаровск, 2019. С. 105-108.

[92] Оценка прогностической значимости классификации травматических очаговых повреждений мозга, основанной на данных МРТ /Н.Е.Захарова, [и др.] / VII Всероссийский съезд нейрохирургов: Сборник тезисов: / под редакцией профессора Данилова В.И. –г. Казань: 2015. – 412 с. –С. 338.

[93] Потапов А.А., Крылов В.В., к.м.н. А.Г. Гаврилов. «Рекомендации по диагностике и лечению тяжелой черепно-мозговой травмы. часть 1. Организация медицинской помощи и диагностика» вопросы нейрохирургии 6. — М., 2015. Стр. 100-103.

[94] Потапов А.А., Гаврилов А.Г. Травматическое поражение нервной системы. Глава в монографии «Национальное руководство». Под ред. Гусева Е.И., Коновалова А.Н., Скворцова В.И. М.: Гэотар-Медиа. — М., 2009;921-944.

[95] Потапов А.А., Гаврилов А.Г. Травматическое поражение нервной системы. Глава в монографии «Неврология. Национальное руководство». Под ред. Гусева Е.И., Коновалова А.Н., Гехт А.Б. М.: Гэотар-Медиа. 2014;589-621.

[96] Потапов А.А., Захарова Н.Е., Корниенко В.Н. Нейроанатомические основы травматической комы: клинические и магнитно-резонансные корреляты. Вопросы нейрохирургии. — М., 2014; 78:1:4-13.

[97] Потапов А.А. Рекомендации по диагностике и лечению тяжелой черепно-мозговой травмы. Часть 3. Хирургическое лечение (опции) / Крылов В.В., Гаврилов А.Г., Кравчук А.Д., Лихтерман Л.Б., Петриков С.С., Талыпов А.Э., Захарова Н.Е., Солодов А.А. / Вопросы нейрохирургии имени Н.Н. Бурденко. — М., 2016. – №2. –с.93-101

- [98] Пиголкин Ю.И., Касумова С.Ю., Романов А.Н. Морфологическая характеристика хронических субдуральных гематом // Судебно-медицинская экспертиза. — М., 1999. - № I. - С. 11-14.
- [99] Плато волны внутричерепного давления у пострадавших с тяжелой черепно-мозговой травмой / А.В.Ошоров, [и др.]/ Анестезиология и реаниматология. 2013. № 4. С. 44-50.
- [100] Пурас Ю.В. Факторы риска развития неблагоприятного исхода в хирургическом лечении острой черепно-мозговой травмы. /Ю.В.Пурас, А.Э. Талыпов // Нейрохирургия. — М., 2013. - № 2. - С. 8-16.
- [101] Пурас Ю.В. Декомпрессивная трепанация черепа при тяжелой черепно-мозговой травме// Крылов В.В., Талыпов А.Э., Москва, 2014
- [102] Пурас Ю.В. Хирургические методы лечения внутричерепной гипертензии при тяжелой черепно-мозговой травме / Ю.В.Пурас// Нейрохирургия. — М., 2013. №4. С. 79-90.
- [103] Пурас Ю.В., Талыпов А.Э., Петриков С.С., Крылов В.В. Факторы вторичного ишемического повреждения головного мозга при черепно-мозговой травме. Ч.1. Внутричерепные и внечерепные факторы вторичного повреждения мозга. Журнал им. Н.В. Склифосовского «Неотложная медицинская помощь». — М., 2012;(1):56- 65.
- [104] Пурас Ю.В., Кордонский А.Ю., Талыпов А.Э. Механизмы эволюции очагов ушиба головного мозга. Нейрохирургия. — М., 2013;(4):91- 96.
- [105] Радущкевич В.Л. Клиническая оценка препарата Мексидол при лечении тяжелой черепно-мозговой травмы на этапах медицинской помощи // Медицинский алфавит. Неотложная медицина. —М 2012. — № 1. — С. 29-32.
- [106] Садыков А.М. (к.м.н.)¹, Адильбеков Е.Б.², Ахметов К.К. ², Карибай С.Д. ²// Алгоритмы лечения травматических острых малых субдуральных гематом. Нейрохирургия и неврология Казахстана. - 2014 г. - №2 (35), С.18-22.
- [107] Савицкая И.Б., Никонов В.В., Чернов А.В. и др. Эффективность препарата Мексидол у больных с сочетанной черепно-мозговой травмой // Вестник интенсивной терапии. — М., 2012. — № 3. — С. 23-31.

- [108] Семенов А.В., Монаков Н.В., Балханова Е.И., Разнобарский А.А., Мамонова Т.А. Многосрезовая компьютерная томография в диагностике сочетанной черепно-мозговой травмы //Вестник рентгенологии и радиологии. — М., 2018. Т. 99, № 3. С. 119-124)
- [109] Современные технологии в хирургическом лечении последствий травмы черепа и головного мозга / Потапов А.А., [и др.] / Вестник Российской академии медицинских наук. — М., 2012. - №9. - с.31-38.
- [110]. Сороговец, А. И. Применение малоинвазивной хирургии при гипертензивном внутримозговом кровоизлиянии / А.И. Сороговец, А.Г. Циркунова, А. Д. Зубарева, И.А. Кураш. — Текст: непосредственный // Молодой ученый. — М., 2018. —№ 46 (232). — С.92-94.
- [111]. Сосновский Е.А. Биохимические маркеры черепно-мозговой травмы /Е.А.Сосновский, Ю.В.Пурас, А.Э. Талыпов// Нейрохирургия. –М., 2014. - № 2. – С. 83-91.
- [112]. Сочетанная черепно-мозговая и скелетная травма: монография / С. А. Фирсов. –Ярославль: Индиго, 2014. - ISBN 978-5-91722-180-9
- [113]. Сравнительный анализ результатов различных методов лечения при гипертензивных гематомах. / Мамражапова Г.Т./ Вестник КГМА им. И.К.Ахунбаева. 2018. № 4. С. 62-70.
- [114]. Структура сочетанной кранио-фациальной травмы. / А.З.Шалумов[и др.]// Российский нейрохирургический журнал. -2013. -Т.V.- Спец. вып.: [Поленовские чтения: материалы XII Всерос. науч.-практ. конф., г. Санкт-Петербург, 24-27 апреля 2013г.]. -С.61-62.
- [115]. Струк Ю.В. Оказание экстренной нейрохирургической помощи / Струк Ю.В. // Журнал им. Н.В.Склифосовского «Неотложная медицинская помощь» –М., №3 от 2015 стр 36.
- [116]. Супратенториальная травматическая дислокация головного мозга / Е. Н. Кондаков и др. // Неврологический вестник им. В. М. Бехтерева. — М., 2008. -Т. 40, №3. -С. 19-24.
- [117]. Талыпов А.Э. Механизмы вторичного повреждения мозга и нейротрофическое действие церебролизина при черепно-мозговой травме / А.Э.Талыпов, Ю.В.Пурас, А.Ю. Кордонский // Нейрохирургия, — М., 2012,-

№4. - С.94-102.

[118]. Талыпов А.Э. Факторы риска в хирургии острой черепно-мозговой травмы /А.Э.Талыпов, Ю.В. Пурас// Материалы 1-й съезда врачей неотложной медицины: НИИ СП им. Н.В. Склифосовского, — М., 2012. - С.81.

[119]. Талыпов А.Э. Факторы риска развития неблагоприятного исхода в хирургическом лечении острой черепно-мозговой травмы /А.Э.Талыпов, Ю.В. Пурас, В.В. Крылов // Нейрохирургия, — М., 2013. -№2. - С.8-16.

[120]. Талыпов А.Э. Хирургическое лечение тяжелой черепно-мозговой травмы: автореф. дисс. докт. мед. наук, 14.01.18-нейрохирургия /А.Э.Талыпов: Москва, 2014, - 39 с.

[121]. Трубилова М.С. Консервативное лечение нетравматических внутримозговых гематом: факторы риска / Гузанова Е.В., Семенова Т.Н. Неврологический вестник — М., 2018 Т. 50. № 1. С. 92

[122]. Факторы риска образования отсроченных внутричерепных гематом при сочетанной ЧМТ. / Семенов А.В., Мараков Д.Ф., Николайчук С.В., Семенова Ю.А./ в сборнике: Современные технологии лечения пациентов с травмой опорно-двигательного аппарата и центральной нервной системы. Сборник статей научно-практической конференции. Отв. ред. Т.Г.Рукша. — М., 2019. С. 39-45.

[123]. Фирсов С. А. Сочетанная черепно-мозговая и скелетная травма: прогноз состояния / С. А. Фирсов // Психолого-педагогические технологии в условиях инновационных процессов в медицине и образовании: материалы международной науч.-практ. конф. – Аланья, 2012. – С. 27-30.

[124]. Фирсов С. А. Сочетанная черепно-мозговая и скелетная травма: современные возможности прогноза состояния / С. А. Фирсов // Мир науки, культуры, образования. — М., № 4 (35). - 2012. - С. 293-295.

[125]. Фирсов С. А. Современные методы диагностики сочетанных черепно-мозговых и скелетных травма / С. А. Фирсов // Мир науки, культуры, образования. — М., № 6 (37). - 2012. - С. 542-546.

[126]. Фирсов С. А. Концепция прогноза реабилитации при сочетанной черепно-мозговой и скелетной травме / С. А. Фирсов // Академический

журнал Западной Сибири. – 2014. - №4 (53). – С. 64 – 65.

[127]. Фирсов С. А. Микроциркуляторные нарушения в остром периоде сочетанной черепно-мозговой и скелетной травмы / С. А. Фирсов // Мир науки, культуры, образования. — М., № 1 (44). - 2014. - С. 351-354.33

[128]. Фирсов С. А. Травматизм как актуальная проблема медицины катастроф / С. А. Фирсов, Р. П. Матвеев // Мир науки, культуры, образования. –М., 2014. –№6 (49). – С. 594 – 596.

[129]. Фролова И.А., Фролов В.В. Судебно-медицинская оценка патоморфологии и этиологии субдуральных гематом // Судебная медицина. — М., 2015. - Том 1. - № 2 -С. 51.

[130]. Хирургическая тактика при хронических субдуральных скоплениях. /В.И. Ларькин [и др.] // Актуальные вопросы детской хирургии: материалы межрегиональной конференции, посвященной 70-летию кафедры детской хирургии ОмГМА. - Омск, 2008. - С.156-157.

[131]. Хирургическое лечение пациентов с тяжёлой черепно-мозговой травмой /А.Г.Гаврилов [и др.]/ VII Всероссийский съезд нейрохирургов: Сборник тезисов: / под редакцией профессора Данилова В.И. –г. Казань: 2015. – 412 с. –С. 333.

[132]. Хирургия внутричерепных травматических гематом и ушибов головного мозга. / Крылов В.В., Талыпов А.Э., Гринь А.А., Буров С.А., Кордонский А.Ю., Гиргорьева Е.В./ в книге: Хирургия тяжелой черепно-мозговой травмы. Москва, 2019. С. 257-381.

[133]. Чяснулис Э. Миниинвазивный метод хирургического лечения нетравматических внутричерепных кровоизлияний / Э.Чяснулис // VII Международный симпозиум «Новые технологии в нейрохирургии». - СПб. - 2004. - С.141.

[134]. Эмболизация церебральных аневризм в геморрагическом периоде П.И.Никитин-СПб.: «Феникс», 2010-168 с.

[135]. Церебральный ангиоспазм у пострадавших с тяжелой черепно-мозговой травмой. / А.Ю.Карпунин [и др.] // Нейрохирургия. — М., 2015. - № 4. - С. 17-23.

[136]. Шокин М.Н., Власов А.П., Ховряков А.В. Клинико-лабораторные

эффекты Мексидола при черепно-мозговой травме // Вестник новых медицинских технологий. Электронное издание 2011; URL: <https://medtsu.tula.ru/VNMT/Bulletin/E2011-1/3529.pdf>

[137]. Щеколова Н.Б. Тактика лечения больных с внутримозговыми гематомами /Н.Б.Щеколова // Матер. науч.- практ. конф. «Внедрение инновационных технологий в хирургическую практику». - Пермь, 2008. - С. 43-44.

[138]. Ырысов К.Б. Дифференцированное хирургическое лечение нетравматических супратенториальных внутримозговых гематом / Мамражапова Г.Т. Вестник КГМА им. И. К. Ахунбаева 2017. № 1. С. 105 – 109.

[139]. Abdu E., Hanley D.F., Newe D.W. Minimally invasive treatment for intracerebral hemorrhage. *Neurosurg. Focus.* 2012; 32 (4): 1-7.

[140]. Audebert H.J., Saver J.L., Starkman S., Lees K.R., Endres M. Prehospital stroke care. New prospects for treatment and clinical research. *Neurology.* 2013; 81 (5): 501-8.

[141]. Albers CE, von Allmen M., Evangelopoulos DS, Zisakis AK, Zimmermann H, Exadaktylos AK. What is the incidence of intracranial bleeding in patients with mild traumatic brain injury? A retrospective study in 3088 canadian CT head rule patients. *Biomed Res Int.* 2013; Epub 2013 Jul Available at: **Ошибка! Недопустимый объект гиперссылки.**

[142]. Anderson CS, Huang Y, Wang JG, et al. Intensive blood pressure reduction in acute cerebral haemorrhage trial (INTERACT): a randomised pilot trial. *Lancet Neurol* 2008; 7:391-399.

[143]. Barbosa, Fabiano Timbó; CUNHA, Rafael Martins da; ROCHA, Anita Perpétua Carvalho; JÚNIOR, Hélio José Leal Silva. Pneumoencéfalo intraventricular após perfuração acidental de dura-máter. *Rev. Bras. Anestesiologia.* v.56 n.5 Campinas sep./oct. 2006.

[144]. Brain stem and hemispheric blood flow in patients with traumatic brain injury (perfusion computerized tomographic study) / N. Zakharova [et all]// 15th WFNS World Congress of neurosurgery proceedings. Abstract FA1154, Seoul, 2013.

- [145]. Bezircioglu H., Ersahin Y., Demircivi F., et al. Nonoperative treatment of acute extradural hematomas: analysis of B0 cases. // J. Trauma. - 2011. -Vol.41. -N 4. -P. 696-698.
- [146]. Brain stem blood flow parameters in comatose patients after severe traumatic brain injury / G. Danilov [et all] // IV International congress "Mental recovery after traumatic brain injury: a multidisciplinary approach" abstract book. Publ. «People & Health», 2014. -p. 74. -P. 28-29.
- [147]. Broderick JP, Diringer MN, Hill MD, et al. Determinants of intracerebral hemorrhage growth: An exploratory analysis. Stroke 2007; 38:1072- 1075.
- [148]. Bullock R., Tesdale A. Surgical management of traumatic intracranial hematomas. - Elsevier. - Amsterdam: 2008. - P. 249-198.
- [149]. Bulters D., Belli A. A prospective study of the time to evacuate acute subdural and extradural haematomas. // Anaesthesia: 2009. - Vol. 64(3). - P. 277-281.
- [150]. Clinical value of DT-MRI and CT-perfusion in severe traumatic brain injury (TBI) / A. Potapov [et all]// 3rd Internationalcongress of the Asia-Oceania Neurotrauma Society, 10th Annual International Congress of Academy for Multidisciplinary Neurotraumatology. - Taiwan, 2012. - p.15.
- [151]. Cameron M.M. Chronic subdural hematoma: A riwiew of 114 cases /M.M. Cameron // J. Neurosurg. Neurol. Psychiat., 1987, 41: 9, p.834-839.
- [152]. Consciousness recovery after severe traumatic brain injury: neuromediator and neuroanatomical correlates / E. Alexandrova [et all]// Brain Injury. - IBIA-Edinburgh, Scotland. - 2012.- P.374.
- [153]. Croce M.A., Dent D.L., Menke P.G., et. al. Acute subdural hematoma: nonsurgical management of selected patients. // J. Trauma. - 2012. -Vol.36. -N 6. - P. B20-B26.
- [154]. Chronic subdural hematomas: a comparative study of three types operative procedures / J. K. Lee et al. // J. Korean Neurosurg. Soc. 2009. - Vol. 46, №3.-P. 210-214.
- [155]. Chen S, Zeng L, Hu Z. Progressing haemorrhagic stroke: categories, causes, mechanisms and managements. J Neurol 2014; 261:2061-2078.
- [156].Chen X, Li F, Zheng X, Wang Q, Sun G, Zhang J, Xu B. Effectiveness of

- endoscopic surgery for supratentorial hypertensive intracerebral hemorrhage: a comparison with craniotomy. *J Neurosurg.* 2018; 128(2):553-9.
- [157]. Cherian I. Cisternostomy for traumatic brain injury: Pathophysiological mechanisms and surgical technical notes. / Cherian I, Bernardo A, Grasso G. // *World Neurosurg.* 2016; 29:51–7.
- [158]. Chronic Subdural Hematoma / El-Kadi H, Kaufman H (eds) // *Neurosurg. Clin Nth Am* 2000; 11 (3): 573.
- [159]. Chronic Subdural Haematoma and the Enigmatic Eosinophil. Sarkar C., Lakhtakia R., Gill S.S., Sharma M.C., Mahapatra A.K., Mehta V.S. *Acta Neurochirurgica*, 144 (2002), 10 (октябрь), 983-988
- [160]. Cucciniello B., Martellotta N., Nigro D., Citro E. Conservative management of extradural hematomas. // *Acta Neurochir. Wien.* - 2010. -Vol.120. -N 1-2. -P. 47-62.
- [161]. Davis PC, Wippold FJII, Cornelius RS, Aiken AH. Expert Panel on Neurologic Imaging. ACR Appropriateness Criteria® head trauma. [online publication]. Reston (VA): American College of Radiology (ACR) 2012;14.
- [162]. Dusek P, Dezortova M and Wuerfel J. Imaging of iron. *Int Rev Neurobiol* 2013; 110: 195–239.
- [163]. Dye J.A., Dusick J.R., Lee D.J., Gonzalez N.R., Martin N.A. Frontal bur hole through an eyebrow incision for image-guided endoscopic evacuation of spontaneous intracerebral hemorrhage. *J. Neurosurg.* 2012; 117 (4): 767-73.
- [164]. Evaluation of brain stem blood flow variability in patients with traumatic brain injury using perfusion CT / Danilov Gleb, [et all]// e Poster P0645 B материалах 15th WFNS Interim Meeting, Rome Italy 12-15 September 2015.
- [165]. Evaluating the prognostic value of a new MRI-based traumatic brain lesion classification for outcome prediction / A. Potapov [et all]// 20th Annual EMN Congress Abstract book, 28-30 May, 2015. – Zagreb, Croatia.
- [166]. Fiorella D, Arthur A, Bain M, Mocco J. Minimally invasive surgery for intracerebral hemorrhage: rationale, review of existing data and emerging technologies. *Stroke.* 2016; 47(5):1399-406.
- [167]. Fujii M, Takada Y, Ohno K, et al. [Slowly progressive expanding hematoma in the basal ganglia: a report of 3 cases and a literature review]. *Brain Nerve.* 2012;

64: 295-302. [Article in Japanese]

[168]. Ganapathy K. Chronic encapsulated intracerebral hematoma. *Neurol India*. 2011; 59 (4): 504-505. doi: 10.4103/0028-3886.84327.

[169]. Gender dimorphism and oxidative stress in patients with severe traumatic brain injury /E. Alexandrova, [et all]// 29 Annual National Neurotrauma Symposium. -Florida. - Journal of Neurotrauma, -2011.-A-44.-P.109.

[170]. Gregson B.A., Broderick J.P., Auer L.M., Batjer H., Chen X.C., Juvela S. Et al. Individual patient data subgroup meta-analysis of surgery for spontaneous supratentorial intracerebral hemorrhage. *Stroke*. 2012; 43: 1496-504.

[171]. Gaberel T., Magheru C., Parienti J.J., Huttner H.B., Vivien D., Emery E. Intraventricular fibrinolysis versus external ventricular drainage alone in intraventricular hemorrhage: a meta-analysis. *Stroke*. 2011; 42 (2): 2776-81.

[172]. Guidelines for the Management of Severe Traumatic Brain Injury. — 4th edition. September 2016 <http://Braintrauma.org>

[173]. Haacke E, Duhaime A, Gean A, et al. Common data elements in radiologic imaging of traumatic brain injury. *J MRI*. 2010;32(3):516-543.

[174].Huang JX, Ye M, Zhang WB, Lai X, Qiu QZ. Comparison of minimally invasive treatment with craniotomy in the treatment of hypertensive cerebral hemorrhage. *Hainan Med J*. 2012;23(2):13-5. Iliff J.J. Impairment of glymphatic pathway function promotes tau pathology after traumatic brain injury. / Iliff JJ, Chen MJ, Plog BA, Zeppenfeld DM, Soltero M, Yang L, et al. *J Neurosci*. 2014; 34:16180–93

[175]. Iliff J.J. A paravascular pathway facilitates CSF flow through the brain parenchyma and the clearance of interstitial solutes, including amyloid beta / Iliff JJ, Wang M, Liao Y et al, *Sci Transl Med*. 2012;4:147ra111.

[176]. Kanda Y. Investigation of the freely available easy-to-use software “EZR” for medical statistics. *Bone Marrow Transplant* 2013; 48:452-458.

[177]. Krylov V.V., Dash'yan V.G., Burov A.S., Petrikov S.S. Surgery Hemorrhagic Stroke [Khirurgiya gemorragicheskogo insul'ta]. Moscow: Meditsina; 2012. (in Russian)

[178]. Krylov V.V., Dash'yan V. G., Godkov I.M. Endoscopic Surgery of Hemorrhagic Stroke [Endoskopicheskaya khirurgiya gemor-ragicheskogo insul'ta].

Moscow: Binom; 2014. (in Russian)

[179]. Kumabe T, Kayama T, Sakurai Y, Ogasawara K, Niizuma H, Wada T, Namiki T: [Encapsulated chronic intracerebral hematoma caused by venous angioma of the basal ganglia: a case report]. *No Shinkei Geka* 18: 735–739, 1990 (Japanese)

[180]. Khosravani H., Mayer S.A., Demchuk A., Jahromi B.S., Gladstone D.J., Flaherty M. Et al. Emergency noninvasive angiography for acute intracerebral hemorrhage. *Am. J. Neuroradiol.* 2013; 34 (8): 1481-7.

[181]. Koliass AG, Chari A, Santarius T, et al. Chronic subdural haematoma: modern management and emerging therapies. *Nat Rev Neurol* 2014; 10:570-578.

[182]. Kotwica Z., Brzezinski J. Acute subdural haematoma in adults: an analysis of outcome in comatose patients. //Acta Neurochir. Wien. -2012. - Vol.121. -N 3-4. -P.95-99.

[183]. Kuo L.T., Chen C.M., Li C.H., Tsai J.C., Chiu H.C., Liu L.C. et al. Early endoscope-assisted hematoma evacuation in patients with supratentorial intracerebral hemorrhage: case selection, surgical technique, and long-term results. *Neurosurg. Focus.* 2011; 30 (4): 1-8.

[184]. Langhorne P., Fearon P., Ronning O.M., Kaste M., Palomaki H., Vemmos K. Et al. Stroke unit care benefits patients with intracerebral hemorrhage: systematic review and meta-analysis. *Stroke.* 2013; 44 (11): 3044-9.

[185]. Lee CC, Pan DHC, Ho DMT, et al. Chronic encapsulated expanding hematoma after gamma knife stereotactic radiosurgery for cerebral arteriovenous malformation. *Clin Neurol Neurosurg.* 2011; 113 (8): 668-671. doi: 10.1016/j.clineuro.2011.03.010.

[186]. Lee K.S., Bae H.G., Yun I.G. Small-sized acute subdural hematoma: operate or not. //J. Korean Med. Sci.-2012. -Vol.7. -N 1. -P. 52-57.

[187]. Lin CY, Chen Y, Tseng SH. Chronic encapsulated intracerebral haematoma. *J Clin Neurosci.* 2007; 14 (1): 58-61. doi: 10.1016/j.jocn.2006.01.050.

[188]. Makhamov K.E. Estimation of results and microsurgical aspect at severe craniocerebral injury / Makhamov K.E., Salaev A.B. // American Journal of Medicine and Medical Sciences 2019, 9(10): 365-371 DOI: 10.5923/ j.ajmms.20190910.03

- [189]. Masotti L. Prognostic determinants in patients with non-traumatic intracerebral hemorage: a real life report *Acta Clin Belg*/ 2020 Apr/ 12: 1-8.doi: 10/ 108 0 /17843286.2020. 1750151.
- [190]. Menditto VG, Lucci M, Polonara S, Pomponio G, Gabrielli A. Management of minor head injury in patients receiving oral anticoagulant therapy: a prospective study of a 24-hour observation protocol. *Ann Emerg Med*. 2012; 59(6): 451-455
- [191]. Morgenstern LB, Hemphill JC, Anderson C, Becker K, Broderick JP, Connolly ES Jr, Greenberg SM, Huang JN, MacDonald RL, Messe SR, Mitchell PH, Selim M, Tamargo RJ, American Heart Association Stroke Council and Council on Cardiovascular Nursing. Guidelienes for the Management of Spontaneous Intracerebral Hemorrhage a Guideline for healthcare professionals from the American Heart Association/ American Stroke Association. *Stroke*. 2010;41(9):2108-29.
- [192]. Nancy Carney, Annette M. Totten, Cindy O'Reilly et al. Guidelines for the Management of Severe Traumatic Brain Injury, Fourth Edition // *Neurosurgery*. — 2017. — Vol. 80, Is. 1. — P. 6-15.
- [193]. Nakamizo A, Suzuki SO, Saito N, et al. Clinicopathological study on chronic encapsulated expanding hematoma associated with incompletely obliterated AVM after stereotactic radiosurgery. *Acta Neurochir (Wien)*. 2011; 153 (4): 883-893. doi: 10.1007/s00701-010-0829-9.
- [194]. Neuromediator structures damaging in clinical evaluation of severe traumatic brain 41injury / E. Alexandrova [et all] // *Journal of Neurotrauma*. - 2012. Volume: 29 Issue: 10 Pages: A182-A183
- [195]. Nugent B. Enteral feeding methods for nutritional management in patients with head and neck cancers being treated with radiotherapy and/or chemotherapy / B. Nugent, S. Lewis, J. M. O'Sullivan // *Cochrane Database Syst Rev* – 2013 Jan 31. – Vol. 1.
- [196]. Nishijima DK, Offerman SR, Ballard DW, Vinson DR, Chettipally UK, Rauchwerger AS, et al. Immediate and delayed traumatic intracranial hemorrhage in patients with head trauma and preinjury warfarin or clopidogrel use. *Ann Emerg Med*. 2012; 59(6): 460-468
- [197]. Nishiyama A, Toi H, Takai H, Hirai S, Yokosuka K, Matsushita N, Hirano

- K, Matsubara S, Nishimura H, Uno M: Chronic encapsulated intracerebral hematoma: Three case reports and a literature review. *Surg Neurol Int* 5: 88, 2014.
- [198]. Nishihara T, Morita A, Teraoka A, Kirino T: Endoscopy-guided removal of spontaneous intracerebral hemorrhage: comparison with computer tomography-guided stereotactic evacuation. *Childs Nerv Syst* 23: 677–683, 2007.
- [199]. Orrison W.W., Gentry L.R., Stimac G.K., et al. Blinded comparison of cranial CT and MR in closed head injury evaluation. // *Am. J. Neuroradiol.* - 2012. -Vol.15. -N 2.-P.351-356.
- [200]. Pospiech J., Kalff R., Herwegen H. Prognostische Faktoren bei akuten traumatischen Epi- und Subduralhamatomen. // *Aktuel. Traumatol.* -2011. -Bd.23. – N 1. -S.1-6.
- [201]. Prognostic value of the new MRI classification of Traumatic Brain Injury / N.E. Zakharova [et all]// The 44th Annual Meeting of The 43 Japanese Society of Neuroradiology. Nagoya, 6-7 March, 2015.
- [202]. Puras Y. Decompressive craniectomy in the early period of severe traumatic brain injury / Y. Puras, A. Talypov, V. Krylov// EANS // 14th European Congress of Neurosurgery. – Rome, Italy. – 9-14 October 2011. – Abstract № 260.
- [203]. Puras Y.V. Selective microsurgical resection of the temporal lobe in the surgical treatment of the dislocation syndrome of patients with severe traumatic brain injury / Puras Y.V., Talypov A.E., Khovrin D.V., Krylov V.V. // *Journal of Neurosurgery*, № 2, 2012.p 46
- [204]. Perfusion CT study of brain stem blood flow in patients with traumatic brain injuries / N. Zakharova [et all]// «*Neuroradiology*». Springer-Verlag, Berlin-Heidelberg. - 2012. - Vol.54. suppl.1 -P.136.
- [205]. Rai R, Nagral S, Nagral A: Surgery in a patient with liver disease. *J Clin Exp Hepatol* 2: 238–246, 2012
- [206]. Semenov AV, Monakov NV, Balkhanova EI, Raznobarskiy AA, Mamonova TA. Multi-slice computer imaging in diagnosis of associated traumatic brain injury. *Bulletin of Roentgenology and Radiology*. 2018; 99(3): 119-124. Russian
- [207]. Spanholi Luciana Ervedosa. Efeitos neuropsicológicos do traumatismo cranioencefálico / Ervedosa Luciana Spanholi // Publicado em 18/04/2008 16:28:00.

- [208]. Shibata Y. Delayed traumatic intracerebral hematoma presenting as corticofldeafness: case report. *Heliyon* 2020 Feb. 21;6(2): e03443. Doi:10.1016/j.heliyon.2020.e03443.eCjlllectiob 2020 Feb.
- [209]. Staykov D, Wagner I, Volbers B, et al. Natural course of perihemorrhagic edema after intracerebral hemorrhage. *Stroke* 2011; 42:2625- 2629.
- [210]. Takeuchi S, Nawashiro H, Wada K, et al. Chronic encapsulated intracerebral hematoma associated with cavernous angioma: Expression of vascular endothelial growth factor and its receptor. *Neurol India*. 2011; 59 (6): 903-904. doi: 10.4103/0028-3886.91375.
- [211]. Tsuruta W, Tsuboi K, Nose T. Serial neuroimaging of encapsulated chronic intracerebral hematoma with repeated hemorrhage - Case report. *Neurol Med Chir (Tokyo)*. 2003; 43: 439-442. doi: 10.2176/nmc.43.439.
- [212]. Telischak NA, Detre JA and Zaharchuk G. Arterial spin labeling MRI: clinical applications in the brain. *J Magn Reson Imaging* 2015; 41: 1165–1180.
- Van Asch CJ, Luitse MJ, Rinkel GJ, Van Dti, Algra A, Klijn CJ. Incidence, cfse fatality, and functional outcome of intracerebral hemorrhage over time, according to age, sex, and ethnic origin: a systematic review and meta-analysis. *Lancet Neurol*. 2010;9(2):167-76.
- [213]. Viallon M, Cuvinciuc V, Delattre B, et al. State-of-the-art MRI technique in neuroradiology: principles, pitfalls, and clinical applications. *Neuroradiology* 2015; 57:441–467.
- [214]. Vidorreta M, Wang Z, Rodrıı guez I, et al. Comparison of 2D and 3D single-shot ASL perfusion fMRI sequences. *NeuroImage* 2013; 66: 662–671.
- [215]. Venkatasubramanian C, Mlynash M, Finley-Caulfield A, et al. Natural history of perihematoma edema after intracerebral hemorrhage measured by serial magnetic resonance imaging. *Stroke* 2011; 42:73-80.
- [216]. Jiang J, Zhao L, Zhang Y, et al. Comparative analysis of arterial spin labeling and dynamic susceptibility contrast perfusion imaging for quantitative perfusion measurements of brain tumors. *Int J Clin Exp Pathol* 2014; 7: 2790–2799.
- [217]. Yokosuka K, Hirano K, Sekihara Y, Ishii N, Suzuki Y, Ishii R, Nishimura H: A case of chronic encapsulated intracerebral hematoma treated by endoscopic

hematoma evacuation. *Jpn J Stroke* 30: 600–603, 2008

[218]. Yukito S, Akira O, Norihiro S, et al. Japanese guidelines of management of stroke. *Kyowa Kikaku* (Tokyo) 2009;130-179.

[219]. Zakharova N, Kornienko V, Potapov A, Pronin I. *Neuroimaging of Traumatic Brain Injury*. 2014. Springer cham Heidelberg New York Dordrecht London ISBN 978-3-319-04355-5.

[220]. Zakharova N, Kornienko V, Potapov A, Pronin I, et al. Diffusion tensor MRI in severe diffuse axonal injury. In: *Abstracts of the European Society of Neuroradiology XXXII Congress, Genoa, September 2007*. *Neuroradiology*. 2007;49(Suppl 2):207.

[221]. Zakharova N, Potapov A, Kornienko V, Pronin I. Serial DT MRI study of corpus callosum and corticospinal tracts in patients with severe diffuse axonal injury. *The journal Neuroradiology*. Springer-Verlag, BerlinHeidelberg. 2010;23: Suppl.1:374-375.

[222]. Zhu H., Wang Z., Shi W. Keyhole endoscopic hematoma evacuation in patients. *Turk. Neurosurg*. 2012; 22 (3): 294-9. Wang Y, Geng Y. Analysis of postoperative pulmonary infection and its influencing factors of patients with hypertensive intracerebral hemorrhage. *Chin J Pract Nerv Dis*. 2014; (13): 5-7.

[223]. Wang Z, Vidorreta M, Rodriguez I, et al. Comparison of 2D and 3D single-shot ASL perfusion fMRI sequences. *NeuroImage* 2013; 66: 662–671.

[224]. Wintermark M, Sanelli P, Anzai Y, Tsiouris A. Imaging evidence and recommendations for traumatic brain injury: Advanced neuro- and neurovascular imaging techniques. *Am journal Neuroradiol*. 2015;36: E1-E11.

[225]. Wintermark M, Coombs L, Druzgal N, Field A. Traumatic brain injury imaging research roadmap. *Am journal Neuroradiol*. 2015 February 5; as10.3174/ajnr. A4254.

[226]. Williams A.L. *Traumatic brain injury // Physical Management for Neurological Conditions E-Book*. — 2018. — C. 153.

[227]. Won SY, Dubinski D, Behmanesh B, Strzelczyk A, Seifert V, Konczalla J, et al. Clinical relevance of seizure in pediatric patients with isolated acute subdural hematoma without parenchymal brain injury. *J Neurol Surg A Cent Eur Neurosurg*. 2019;80(4)233-239. PMID: 30895570. <https://doi.org/10.1055/s-0039->

1677824

[228]. Won SY, Dubinski D, Brawanski N, Strzelczyk A, Seifert V, Freiman TM, et al. Significant increase in acute subdural hematoma in octo- and nonagenarians: surgical treatment, functional outcome, and predictors in this patient cohort. *J Neurosurg Focus*. 2017;43(5): E10. PMID: 29088952 <https://doi.org/10.3171/2017.7.focus17417>

[229]. Wong C.W. Criteria for conservative treatment of supratentorial acute subdural haematomas. //Acta. Neurochir. Wien. -2013. -Vol.135. -N 1-2. -P. 3B-43.CLE IN PRES ARTICLE IN PRESS

**Список публикаций соискателя ученой степени Статьи в
рецензированных журналах**

- 1–А. Шоев С. Н. Современные технологии и новые способы в хирургическом лечении хронических внутричерепных гематом. / Чобулов А.Ч., Рахмонов Х. Дж., Ходжаев Ф. //Здравоохранение Таджикистана. №1 Душанбе- 2012г. С. 123-127
- 2–А. Шоев С. Н. Диагностическое значение нейросонографии при травматических внутричерепных гематомах у детей раннего возраста. / Бердиев Р. Н., Турдибоев Ш. Гиесов Х.А., Рауфи Нихад., // Вестник Авиценны, (Паёми Сино) научно-медицинский журнал №4 2013г. С. 29-31.
- 3–А. Шоев С. Н. Малоинвазивное хирургическое лечение хронических внутричерепных гематом. / Бердиев Р.Н., Турдибоев Ш.А. // Вестник Авиценны (Паёми Сино) научно-медицинский журнал №3 2014г. С. 46-49.
- 4–А. Шоев С. Н. Комплексный подход в хирургическом лечении хронических внутримозговых гематом / Бердиев Р.Н., Турдибоев Ш. А., Рахмонов Х. Дж., Рауфи Нихад. //Здравоохранение Таджикистана. №4 Душанбе-2015г. С. 100-104

Статьи и тезисы в сборниках конференций

- 5-А. Шоев С.Н. Компьютерно-томографическая характеристика хронических субдуральных гематом /Чобулов С. А., Ахмедов Б. Б., // Семейная медицина и современные аспекты общественного здравоохранения: пути интеграции и сотрудничества. Душанбе -2008г. С. 125
- 6–А. Шоев С.Н. Особенности клиники, диагностики и лечения двухсторонних хронических субдуральных гематом. /Чобулов С.А., Хусейнов Э.С., // Оценка качества жизни пациентов и пути её улучшения. Душанбе -2009г. С. 371-372.
- 7–А. Шоев С. Н. Новые способы хирургического лечения хронических эпидуральных гематом /. Современная медицина в Таджикистане: проблемы достижения и перспективы развития. г. Душанбе -2012г. С. 213-214
- 8–А. Шоев С.Н. Лечебно-диагностическая тактика травматических эпидуральных гематом у детей /Бердиев Р.Н., Турдибоев Ш.А.//Теоритеские

и практические аспекты развития современной медицинской науки Душанбе-2012, С. 402-403.

9–А. Шоев С.Н. Новые принципы технологии в хирургическом лечении хронических внутричерепных гематом. / Давлатов М.В., Суниро Одина М.// Актуальные вопросы и проблемы медицинской науки. Душанбе -5 апреля 2013г. С. 172-173

10–А Шоев С. Н. Муносибатҳои комплекси дар табобати чарроҳии хуномоси музмини дохилимайнаги. / Бердиев Р.Н., Турдибоев Ш. А., Рахмонов Х. Д., Рауфи Нихад. // Авчи Зухал. №4 Душанбе-2014г. С. 10-14.

11–А Шоев С.Н. Оценка эффективности методов диагностики при травматических внутричерепных гематомах у детей раннего возраста. / Турдибоев Ш. А., Рауфи Нихад. Мирмастов А. Д.// Вклад медицинской науки в оздоровление семьи 20. ноября 2015г. Душанбе 458-459

Патент на изобретение и рацпредложение

12–А. Шоев С.Н., Бердиев Р.Н., Турдибоев Ш.А, Гиесов Х.А. // Миниинвазивный способ удаления подострых и хронических форм эпидуральных гематом. // рацпредложение №145 от 27.11.2013г.

13–А. Шоев С.Н., Бердиев Р.Н., Турдибоев Ш.А, Гиесов Х.А. // Миниинвазивный способ удаления подострых и хронических форм эпидуральных гематом. // патент на изобретение № TJ 601 от 07.01.2014г.