

**Негосударственное образовательное учреждение «Медико - социальный институт Таджикистана»**

*На правах рукописи*

УДК: 611.611.;616-072.1.;617-089.+616.613-003.7.+612.394.2.(575.3)



**Моёнова Шахноза Шарифовна**

**ОПТИМИЗАЦИЯ ВНЕДРЕНИЯ ИННОВАЦИОННОЙ ТЕХНОЛОГИИ В  
ЛЕЧЕНИИ ОДНОСТОРОННЕГО НЕФРОЛИТИАЗА У ДЕТЕЙ**

Диссертация

на соискание учёной степени кандидата медицинских наук  
по специальности 3.1.19. Детская хирургия

Научный руководитель:

д.м.н., профессор

Ибодзода Хабибулло

Душанбе – 2026

## ОГЛАВЛЕНИЕ

<b>Перечень сокращений, условных обозначений .....</b>	<b>4</b>
<b>Введение .....</b>	<b>5</b>
<b>Общая характеристика исследования .....</b>	<b>11</b>
<b>ГЛАВА 1. ОБЗОР ЛИТЕРАТУРЫ.....</b>	<b>16</b>
1.1. Применение перкутанной нефролитотрипсии в лечении односторонних камней почек у детей .....	16
1.2. Профилактика осложнений перкутанной нефролитотрипсии у детей.....	22
1.3. Метафилактика камнеобразования в почках у детей .....	27
<b>ГЛАВА 2. Материалы и методы исследования .....</b>	<b>34</b>
2.1. Общая характеристика клинического материала .....	34
2.2. Методы обследования .....	40
<b>ГЛАВА 3. Полученные в ходе исследования результаты.....</b>	<b>52</b>
3.1. Диагностика нарушения функциональных параметров почек при одностороннем нефролитиазе у детей .....	52
3.2. Результаты перкутанной нефролитотрипсии у детей с односторонним нефролитиазом, с применением пневматического литотриптора.....	73
3.3. Результаты контактной лазерной литотрипсии при одностороннем нефролитиазе у детей.....	79
3.4. Ведение детей после перкутанной нефролитотрипсии с односторонним нефролитиазом .....	82
<b>ГЛАВА 4. Ближайшие и отдалённые осложнения при перкутанной нефролитотрипсии у детей .....</b>	<b>88</b>
4.1. Анализ осложнений в зависимости от вида применяемого метода нефролитотрипсии у детей.....	88

4.2. Анализ осложнений у детей с использованием «безнефростомной» методики .....	91
4.3. Выбор метода лечения больных с хирургическими осложнениями одностороннего нефролитиаза.....	94
4.4. Лечение калькулёзного пиелонефрита у детей с односторонним нефролитиазом .....	97
4.5. Принципы метафилактики рецидивного камнеобразования у больных с односторонним нефролитиазом.....	105
<b>ГЛАВА 5. Обзор результатов исследования .....</b>	<b>112</b>
<b>ВЫВОДЫ .....</b>	<b>122</b>
<b>РЕКОМЕНДАЦИИ ПО ПРАКТИЧЕСКОМУ ИСПОЛЬЗОВАНИЮ РЕЗУЛЬТАТОВ ИССЛЕДОВАНИЯ.....</b>	<b>122</b>
<b>СПИСОК ЛИТЕРАТУРЫ .....</b>	<b>124</b>
<b>ПУБЛИКАЦИИ ПО ТЕМЕ ДИССЕРТАЦИИ .....</b>	<b>148</b>

## ПЕРЕЧЕНЬ СОКРАЩЕНИЙ, УСЛОВНЫХ ОБОЗНАЧЕНИЙ

- ДЛТ – дистанционная литотрипсия  
ДСК – диастолический кровоток  
ИВД – импульсно - волновая доплерография  
ИР – индекс резистентности  
КТ – калькулёзный гидронефроз  
КП – калькулёзный пиелонефрит  
КР – канальцевая реабсорбция  
МВС – мочевыделительная система  
МКБ – мочекаменная болезнь  
МСКТ – мультиспиральная компьютерная томография  
ОП – острый пиелонефрит  
ПИ – пульсационный индекс  
ПНЛ – перкутанная нефролитотрипсия  
РКТ – ренокортикальный индекс  
РТ – Республика Таджикистан  
СДО - систоло-диастолическое отношение  
СК – систолический кровоток  
СКФ – скорость клубочковой фильтрации  
УЗИ – ультразвуковое исследование  
ХБП – хроническая болезнь почек  
ХКП – хронический калькулёзный пиелонефрит  
ЦДК – цветное доплеровское картирование  
ЧЛС – чашечно-лоханочная система  
ЧПНС – чрескожная пункционная нефростомия  
ЭД – энергетический доплер

## ВВЕДЕНИЕ

**Актуальность темы исследования.** В Таджикистане по данным статистики частота встречаемости уролитиаза у детей составляет до 54,7 % и имеет тенденцию ежегодного роста [24, с. 3]. У детей нефролитиаз за короткий срок приводит к развитию различных осложнений, что является основополагающей задачей своевременного выявления и лечения заболеваний. В литературе на сегодняшний день описываются различные методы разрушения и удаления камней почек: консервативная терапия, дистанционная ударно-волновая литотрипсия (ДУВЛ), перкутанная нефролитолапаксия (ПНЛ), контактная литотрипсия, лазерная литотрипсия и традиционные хирургические вмешательства [2, с. 70-73; 174, с. 1146-1152; 183, с. 816-824; 206, с. 1-5].

Надо отметить, что Республика Таджикистан является зоной распространённой мочекаменной болезнью среди взрослого и детского населения. В Республике Таджикистан частота встречаемости мочекаменной болезни у детей составляет от 50 до 60% от всех урологических заболеваний [6, с. 3]. Мочекаменная болезнь (МКБ) среди детского населения имеет тенденцию к росту, и отмечаются серьёзные тяжёлые осложнения, как до операции, так и после, в том числе высокая частота рецидивирования конкрементов почек. В этой связи эффективное лечение детей от конкрементов в почках одна из актуальных задач урологии детского возраста, что является важной социально экономической проблемой.

Существуют много способов санации почек от конкрементов, от консервативной литолитической терапии, до открытого оперативного удаления камней, а также применение разного рода литотрипсий с использованием инновационной технологии [9, с.71-72; 33, с. 21-32; 42, с. 58-63]. Многообразие этиологических факторов камнеобразования в почках у детей значительно затрудняет выбор способа лечения и достижение максимального эффекта.

Перкутанная нефролитотрипсия является одним из щадящих методов удаления камней почек и в последние годы развивается значительными

темпами при лечении солитарных, крупных и коралловидных конкрементов и достигла больших успехов. Перкутанная нефролитотрипсия у детей позволяет полную санацию почек от камней на 78% [11, с. 144-150; 15, с. 49-52]

Необходимо отметить, что одной из важной задачей терапии камней почек остается рецидив формирования камней, после выполнения операции, от 10% до 50%, особенно при коралловидном и множественном нефролитиазе [15, с. 22-28; 31, с. 20-25]. В этой связи нередко дети подвергаются неоднократными повторными хирургическими вмешательствами по поводу рецидивных камней в почках. Повторное оперативное вмешательство влечет за собой большие технические трудности, кровотечение, повреждение прилегающих к почкам органов. Это приводит к травмированию почечной паренхимы с последующими её склеротическими изменениями и потерей функции.

Надо отметить, что на современном этапе развития медицины достигнуты значительные успехи в области ударно-волновой литотрипсии и других уретероскопических технологий. Однако применение перкутанной нефролитотрипсии у детей с нефролитиазом занимает ведущую роль, особенно при крупных и коралловидных камнях почек [148, с. 356-359; 171, с. 211-215; 183, с. 816-824] и в практике детской урологии перкутанная нефролитотрипсия в лечение детей с камнями почек является методом выбора. В научной литературе отмечается: «И, несмотря на доказанную высокую эффективность дистанционной литотрипсии (ДЛТ), при камнях больше 2 см в диаметре, ПНЛ демонстрирует лучшие результаты и меньший уровень осложнений» [33, с. 22]. При выборе проведения перкутанной литотрипсии важны размер, объём, количество и плотность камней.

Основными показателями эффективности той или иной операции являются количество резидуальных и рецидивных камней, потребность в проведении повторных оперативных вмешательств, осложнения возникшие во время и после операционного периода. В соответствии с Европейской урологической ассоциацией, перкутанная нефролитолапаксия рекомендована при камнях почек более 2,0 см в диаметре [131, с. 30-33]. У детей перкутанная

нефролитотрипсия рассматривается как метод выбора при конкрементах почек размером более 1,5 см, коралловидных камнях, гидронефрозе, обусловленном обструкцией лоханочно-мочеточникового сегмента и верхней трети мочеточника [145, с. 664]. В лечении мочекаменной болезни почек у детей ПНЛ представляет собой альтернативу контактной и ударно-волновой литотрипсии, при наличии обструктивной уропатии. Многочисленные исследования демонстрируют высокую результативность чрескожной антеградной уретеролитотрипсии, с показателями успешности от 85% до 100%.

Основные факторы широкого внедрения перкутанной нефролитолапаксии в практику детской урологии обусловлены осознанием того, что по мере накопления практического опыта применение дистанционной литотрипсии для дробления крупных и коралловидных почечных камней становится ограниченным и отходит в прошлое, поскольку прогресс современных эндоскопических технологий, усовершенствованные системы визуализации и дезинтеграции конкрементов, существенно повысили эффективность оперативных вмешательств и минимизировали вероятность возникновения опасных для жизни пациентов осложнений [106, с. 1141-1146; 168, с. 1082-1087]. В своей работе исследователи приводят доказательства высокой эффективности и безопасности лечения пациентов с камнями в единственной почке, подковообразной почке и при грубых деформациях позвоночника [153, с. 241-243].

Автор Меринов Д.С. говорит: «В связи с этим в урологическую практику начала активно внедряться так называемая tubless-методика, сопровождающаяся установкой внутренних либо наружных мочеточниковых стентов при завершении ПНЛ взамен дренирования чашечно-лоханочной системы (ЧЛС) нефростомическим дренажом» [62, с. 38].

Применение бездренажной перкутанной нефролитолапаксии у детей целесообразно при условии гладкого течения операционного процесса и отсутствии каких-либо факторов риска, способных повышать вероятность развития значимых осложнений. В случаях обнаружения выраженной

инфекции мочевыводящей системы до операции, наличия значимых остаточных фрагментов, выраженной интраоперационной геморрагии и продолжительности операции более двух часов, то оптимальным решением будет наложение нефростомы.

Анализ частоты возникновения инфекционно-воспалительных осложнений при перкутанных вмешательствах не показал статистически значимых различий между двумя группами пациентов, в зависимости от наличия или отсутствия нефростомы. Ключевым фактором, приводящим к длительной гипертермии у детей после бездренажной перкутанной нефролитотрипсии, является уродинамическое нарушение, обусловленное резидуальными фрагментами камней при неполной литоэкстракции в ходе операции [144, с. 626-629]. Авторы подчеркивают: «Определенные преимущества для бездренажного завершения возникают при выполнении миниперкутанных вмешательств за счет меньшей выраженности кровотечения и меньшего диаметра доступа» [54, с. 175].

Совершенствование технологических подходов и улучшение выполнения перкутанной литотрипсии у детей направлено на решение двух важных задач: снижение вероятности тяжёлых осложнений и ускорение восстановления пациента с сокращением сроков пребывания в стационаре. При этом в работе Desai и соавторов отмечено: «Миниатюризированные техники чрескожной нефролитотрипсии были разработаны для уменьшения кровотечения и повышения безопасности удаления камней через кожу при сохранении сопоставимых показателей достижения свободной от камней почки по сравнению со стандартной ПНЛ» [114, с. 236].

Сокращение времени проведения перкутанной нефролитолитолапаксии, за счет усовершенствованных технических и методологических решений напрямую ведет к минимизации риска возникновения осложнений.

С внедрением новых высокотехнологичных мини-инвазивных способов лечения нефролитиаза достигнуты значительные положительные результаты в отношении рецидива камнеобразования в почках. Однако частота рецидива всё

ещё держится на высоких цифрах, то есть до 38,4% [21, с. 65-71]. По другим литературным данным: «Однако высокая частота рецидивов камнеобразования (35-75%) диктует необходимость выполнения повторных вмешательств и поиск наиболее подходящих методов дробления конкрементов для возможного снижения данного показателя» [31, с. 20]. Необходимо отметить, что независимо от эффективной санации почки от камней при нефролитотрипсии, необходимо в последующем проведение индивидуальной метафилактики камнеобразования. Окончательный результат лечения будет зависеть от качественно выполненной метафилактики. Метафилактика МКБ – это система мер, призванная не допустить повторного образования камней в мочевыводящих путях. Важным моментом в её разработке является химический состав удалённых конкрементов и выявление инфекций мочевыводящих путей [72, с. 99-103]. В работе Перепанова Т.С. подчёркивается: «Бактериурия в послеоперационном периоде является фактором, способствующим развитию как «истинных», так и «ложных» конкрементов ( $p < 0,001$ )» [39, с. 37]. Первоначальная оценка факторов риска является основным этапом для профилактики и метафилактики МКБ. Метафилактика, занимающая второе место по значимости после нефролитотрипсии, важна в борьбе с нефролитиазом. Этот этап подразумевает проведение целенаправленной медикаментозной терапии. В частности, щелочные цитраты (например, цитрат калия, цитрат натрия) применяются с целью коррекции гипоцитратурии путем алкализации мочи, что способствует снижению скорости кристаллизации оксалата кальция [177, с. 411-416]. По анализу современной литературы по метафилактике МКБ, создаётся впечатление, что это исключительно урологическая проблема. Во вне зависимости от современных тенденций в медицине, как за рубежом, так и в Республике Таджикистан, междисциплинарное сотрудничество врачей в этой области остаётся недостаточно тесным и чётко определённым. Проблема профилактики и метафилактики МКБ усугубляется ограниченностью доступных методов лечения и специфичностью медикаментозного лечения,

набором средств и специфической медикаментозной терапией, что делает поиск инновационных решений для профилактики и метафилактики МКБ крайне актуальным.

**Степень научной разработанности изучаемой проблемы.** Впервые перкутанная нефролитотрипсия выполнена у детей в 1976 году, а применять её начали с 1985 года. В РТ у детей ПНЛ начали применять с 2017 года в Медицинском комплексе «Истиклол». По данным доступной литературы в настоящее время имеются единичные публикации касающиеся использования перкутанной нефролитотрипсии в лечении небольших конкрементов почек. Она в большей степени применяется при коралловидных и множественных конкрементах. Совершенствование медицинских технологий, позволяет выполнять эндоурологические вмешательства на высоком методическом уровне, требующие вовлечения в лечебный процесс профильных детских специалистов: хирургов, урологов, эндоурологов, андрологов. А исходя из того что перкутанная нефролитотрипсия, может приводить к развитию грозных осложнений у детей, требует необходимость разработки чётких показаний к её проведению.

**Связь исследования с научными программами, темами.** Диссертационная работа выполнена в соответствии с планом научно-исследовательской работы кафедры хирургических дисциплин НОУ «Медико-Социальный институт Таджикистана» на тему «Оптимизация внедрения инновационных технологий в лечении одностороннего нефролитиаза у детей» на 2020-2024 годы, утверждённой на Учёном совете НОУ «Медико-Социальный институт Таджикистана» от 31.03.2021 г., протокол № 9/7.

## **Общая характеристика исследования**

**Цель исследования:** Оптимизация лечения одностороннего нефролитиаза у детей, путём внедрения инновационной технологии (перкутанной нефролитотрипсии с применением пневматического литотриптора и гольмиевого лазера).

### **Задачи исследования:**

1. Изучить функциональное состояние почек у детей, с односторонним нефролитиазом.
2. Провести сравнительный анализ эффективности пневматической и лазерной литотрипсии у детей с односторонними камнями почек.
3. Выявить этиологические факторы развития осложнений при выполнении перкутанной нефролитотрипсии у детей с односторонним нефролитиазом.
4. Разработать комплекс профилактических и метафилактических мероприятий у детей с односторонним нефролитиазом в зависимости от функционального состояния почек и активности воспалительного процесса после выполнения перкутанной нефролитотрипсии.

### **Объект исследования**

В работе отражены результаты ретроспективного и проспективного анализа терапии нефролитиаза у детей прошедших лечение в профильных урологических отделениях «НОУ Медико–социального института Таджикистана» и комплекса здоровья «Истиклол». Всем пациентам была проведена ПНЛ в различных модификациях с 2017 по 2023 годы. Всего проанализированы результаты лечения 156 детей с нефролитиазом. В клиническом материале выделены две группы пациентов: первая группа дети которым была проведена перкутанная нефролитотрипсия с применением пневматического литотриптора и вторая группа - контактная лазерная литотрипсия с применением аппарата гольмиевого лазера. Больным до оперативного вмешательства были проведены клинико-лабораторные анализы для оценки состояния функции органов и систем; УЗИ мочевыводящей

системы, включая доплерографическое исследование, рентгенологическая экскреторная урография и контрастная МСКТ с 3 D эффектом (по показаниям).

**Предметом исследования** данной работы является совокупность современных технологий в детской урологии и различных подходов к лечению одностороннего нефролитиаза у детей (в основном перкутанная нефролитотрипсия), с целью повышения эффективности, безопасности и сокращения сроков госпитализации.

### **Научная новизна исследования**

На большом клиническом материале, изучен дифференцированный подход к применению перкутанной нефролитотрипсии пневматическим литотриптором и гольмиевым лазером в лечении детей с односторонним нефролитиазом. Доказана обоснованность и эффективность внедрения перкутанной нефролитотрипсии у детей с односторонним нефролитиазом, как пневматической литотрипсии, так и лазерной. Разработаны показания и противопоказания перкутанной нефролитотрипсии с учётом размера и плотности камней, степени гидронефротической трансформации и активности воспалительного процесса в почках. Проанализированы частота развития осложнений в сравнимых группах у детей с нефролитиазом, в зависимости от метода проведения перкутанной литотрипсии: пневматической и лазерной.

### **Теоретическая и научно-практическая значимость исследования**

Внедрение дифференцированного подхода перкутанной нефролитотрипсии в практику детских хирургов-урологов, позволяет провести максимальную санацию полостной системы почек от камней, способствует снижению развития воспалительных осложнений, кровотечений и вторичное сморщивание почек, сокращает сроки пребывания детей в стационаре. Разработаны показания и противопоказания к внедрению в клиническую практику детских хирургов-урологов метода безнефростомного введения детей после перкутанной нефролитотрипсии, что способствовало снижению развития макрогематурии в раннем послеоперационном периоде и сокращению пребывания больного в лечебном учреждении.

### **Положения, выносимые на защиту:**

1. Для определения способа ПНЛ у детей с односторонними камнями почек необходимо изучение функционального состояния почек, степени патоморфологических изменений, прогрессирования обструктивного и воспалительного процесса и с учётом выявленных нарушений выполнить коррекцию во избежание осложнений. Возникновение осложнений во время проведения перкутанной нефролитотрипсии и после её окончания связано, в основном, с использованием инструментов большего диаметра, неправильным выбором доступа в ЧЛС почки, недостаточной предоперационной подготовкой, неконтролируемым количеством раствора (ирригационного), применяемого при нефролитотрипсии, качеством выполнения работы во время удаления фрагментов камня, а также неправильным дренированием самой почки.

2. Использование пневматического и контактного гольмиевого лазера при нефролитотрипсии у детей с камнями почек позволяет миниинвазивно санировать почек от камней с максимально низким процентом осложнений, по сравнению с открытыми оперативными вмешательствами и сократить сроки пребывания детей в стационаре после операции.

3. Ведение больных после окончания оперативного вмешательства – перкутанной нефролитотрипсии без нефростомической трубки - показано при достаточно полном удалении камней из чашечно-лоханочной системы почки, отсутствие травмирования почек, а также отсутствие интенсивного кровотечения и бактериурии. Предварительная нефростомия при нефролитиазе как способ санации почек при инфицированном нефролитиазе и пионефрозе с учётом функциональных изменений почек является высоко эффективным.

### **Степень достоверности полученных результатов**

Использование достаточно современных методов исследования, применение инновационной технологии в лечении детей с односторонним нефролитиазом, использование соответствующих способов статистической обработки, репрезентативная выборка наблюдений с достаточным объёмом,

соответствующие методы статистической обработки цифрового материала определяют подлинность полученных результатов.

#### **Соответствие диссертации паспорту научной специальности**

Диссертация, утверждённая Межкафедральным советом 12 января 2021 г. соответствует паспорту научной специальности 3.1.19 – Детская хирургия, подпункт 3.1. Этиология, патогенез, диагностика, лечение и профилактика врождённых и приобретённых заболеваний органов брюшной полости, грудной клетки, почек и мочевого пузыря у детей, 3.8. Предоперационная подготовка детей и ведение послеоперационного периода в соответствии с паспортом ВАК при Президенте Республики Таджикистан, так как направлена на совершенствование методов диагностики и хирургического лечения мочекаменной болезни у детей, внедрение инновационных технологий в хирургическую практику детских урологов и профилактику рецидивов мочекаменной болезни у детей.

#### **Личный вклад соискателя учёной степени в исследования**

Соискатель принимал активное участие во всех этапах выполнения диссертационной работы. Им лично поставлены цель и задачи научной работы, проведён углублённый анализ зарубежной и отечественной литературы по вопросам лечения нефролитиаза у детей, проведён отбор пациентов с односторонним нефролитиазом и их комплексное обследование, выполнены сбор, интерпретация клинико-лабораторных данных и статистическая обработка. Охарактеризована эффективность лазерной и пневматической литотрипсии, рассмотрены главные факторы риска возникновения осложнений при перкутанной нефролитотрипсии. Также соискатель принимал активное участие в написании статей, тезисов и подготовке докладов по данной теме.

#### **Апробация и реализация результатов диссертации**

Результаты исследования доложены на следующих конференциях: Третья республиканская научно-практическая конференция Медико-социального института Таджикистана «Актуальные вопросы науки клинической и

социальной медицины, пути его развития в Республике Таджикистан» с международным участием (22-23 сентября 2023 года, Душанбе-Таджикистан),

Первый международный форум «Дни детской хирургии в Азербайджане» (17-19 мая 2024 года, Баку-Азербайджан), Конгресс детских хирургов Центральной Азии совместно с центром педиатрии и детской хирургии Республики Таджикистан (3-4 октября 2024 года, Душанбе), XXI Российский конгресс с международным участием «Педиатрия и детская хирургия в Приволжском Федеральном округе», конференция – «Актуальные вопросы детской урологии и андрологии» (21-22 ноября 2024 года, Казань).

Результаты научного исследования внедрены в работу отделения детской урологии комплекса здоровья «Истиклол» и отделения урологии клиники, при НОУ «Медико-Социальный институт Таджикистана». Основные положения диссертационной работы используются в учебных процессах на кафедре хирургических дисциплин НОУ «Медико-Социальный институт Таджикистана» и кафедры детской хирургии ГОУ «Институт последипломного образования в сфере здравоохранения Республики Таджикистан».

#### **Публикации по теме диссертации**

По материалам диссертации опубликовано 11 научных работ, в том числе 3 в рецензируемых научных журналах, входящих в реестр, рекомендуемых ВАК при Президенте Республики Таджикистан. Получено одно удостоверение на рационализаторское предложение.

#### **Объём и структура диссертационного исследования**

Диссертация изложена на 149 страницах компьютерного текста, состоит из введения, обзора литературы, раздела «Материалы и методы исследования», трёх глав посвящённых собственным исследованиям, выводов и рекомендаций по практическому использованию результатов исследования. Библиографический список включает 217 источников, из которых 79 – из стран СНГ и 138 – из дальнего зарубежья. Работа иллюстрирована 11 таблицами и 34 рисунками.

## ГЛАВА 1. ОБЗОР ЛИТЕРАТУРЫ

### 1.1. Применение перкутанной нефролитотрипсии в лечении односторонних камней почек у детей

В Таджикистане по данным официальной статистики частота встречаемости нефролитиаза у детей составляет до 50% и имеет тенденцию ежегодного роста [6,24]. У детей нефролитиаз за короткий срок приводит к развитию различных осложнений, выявление и лечение которых является основополагающей задачей [20,24,27]. В настоящее время в литературе приводятся различные методы деструкции и извлечения конкрементов ЧЛС почек (в зависимости от состава и размера камня), а именно: консервативный; дистанционная литотрипсия (ДЛТ), перкутанная нефролитотрипсия (ПНЛ), контактная лазерная литотрипсия и открытый оперативный доступ [41,45,80,98,112,148,173,174,206].

В Республике Таджикистан мочекаменная болезнь (МКБ) встречается одинаково часто и у взрослых, и у детей. Так, у детей распространенность уролитиаза составляет от 50 до 60% всей урологической патологии [6]. Мочекаменная болезнь среди детского населения имеет тенденцию к росту, с отмеченными серьезными тяжёлыми осложнениями как до, так и после операции, включая рецидивы камнеобразования [15,19,26,47,66,109,182]. В этой связи контроль за детьми с камнеобразованием в почках, и их эффективное лечение, являются важной социально-экономической проблемой, и соответственно, актуальной задачей урологии детского возраста.

Существует много способов санации почек от конкрементов: от консервативной литолитической терапии, до открытого оперативного удаления камней, а также применения разного рода литотрипсий с использованием инновационных технологий [4,7,8,9,37].

Многообразие этиологических факторов камнеобразования в почках у детей значительно затрудняет выбор способа лечения и достижение максимального эффекта от лечения [11,124,131,145]. Удаление камней из почек

у детей считается основной частью в терапии детей с нефролитиазом, однако это не избавляет ребёнка от повторного образования конкрементов [3,31,121] . Имеющийся воспалительный процесс в почках способствует образованию камней, и само присутствие конкрементов поддерживает его [50]. Исследованиями авторов доказано, что у детей с нефролитиазом воспалительный процесс в почках присутствует в более чем в 98% случаев [27,114]. Камни в почках способствуют поддержанию хронического воспалительного процесса и нередко приводят к нарушению оттока мочи, расширению чашечно-лоханочной системы. Поэтому санация почек от конкрементов является не только лечебным мероприятием, но и является способом профилактики воспалительного процесса и предохраняет почку от склеротических изменений [84]. С внедрением инновационной технологии в урологию детского возраста, открытые оперативные вмешательства при нефролитиазе у детей значительно сократились. Внедрение малоинвазивных способов лечения при камнях почек у детей позволило расширить область применения методов литотрипсии и в итоге достичь хороших результатов [8,10,69,122,139,141].

Одной из щадящих методик удаления конкрементов ЧЛС почек у детей является PCNL (пер. с англ. - перкутанная нефролитотрипсия), которая в последние годы успешно развивается, в частности в терапии солитарных, крупных и коралловидных конкрементов [53,93,104,163,188,205]. Метод перкутанной нефролитотрипсии у детей позволяет полную санацию почек от камней на 78% [55].

Преимуществом перкутанной нефролитотрипсии является: малоинвазивность, эффективность и экономичность [100,155,195]. В Республике Таджикистан метод перкутанной нефролитотрипсии у детей ограничен и проводится только в единичных клиниках, как государственных, так и частных [45].

Разнообразные варианты консервативной терапии нефролитиаза с применением литолитических препаратов, в комбинации с

физиотерапевтическими процедурами, способствующими растворению камней и/или их самостоятельной миграции и выведению из мочевой системы, все еще недостаточно эффективны и существуют многочисленные противопоказания к продолжительному лечению [130,147,197]. С учётом вышеизложенного можно заключить, что открытый способ удаления камней из почек оставался основным. Необходимо отметить, что одной из важных задач терапии камней почек остается рецидив формирования камней после выполнения операции от 10% до 50%, особенно при коралловидном и множественном нефролитиазе [5,6,27,133,153,171]. В этой связи нередко дети подвергаются неоднократным повторным хирургическим вмешательствам по поводу рецидивных камней в почках. Повторное оперативное вмешательство влечёт за собой большие технические трудности, кровотечение, повреждение прилегающих к почкам органов [82,87]. Это приводит к травмированию почечной паренхимы с последующими её склеротическими изменениями и потерей функции [156].

На сегодняшний день всё шире применяются разного рода методы литотрипсии с использованием инновационных технологий [57,103,137,160]. Применяемая перкутанная нефролитотрипсия для ребёнка не простая операция и она имеет свои трудности и осложнения [59,106,127,134,194,217]. Также следует отметить, что оценка эффективности метода перкутанной нефролитотрипсии затруднительна, из-за отсутствия критериев её оценки.

Особенности строения чашечно-лоханочной системы, строение сосудистой анатомии почек и их взаимоотношения друг с другом в пространстве, а также знание формы и плотности камней необходимы при выборе метода лечения детей с нефролитиазом [17,45,71,74,95,107,149,201]. При проведении перкутанной нефролитотрипсии, кроме сказанного, необходимо помнить об альтернативных вариантах строения аномальной почки и соматических заболеваниях [5,153]. Наиболее часто встречаются нормально развитые почки (50–70% случаев), то есть почка с одной лоханкой и тремя группами чашечек, но не стоит забывать об альтернативных вариантах ЧЛС и аномалиях развития почек, перпендикулярных (11%) и перекрестных (17%)

чашечках. При подборе метода литотрипсии важно учитывать степень гидронефротической трансформации, толщину паренхимы почек, особенно над чашечным отростком камня и врожденную дисплазию паренхимы почки, так как у этих пациентов калькулёзный пиелонефрит протекает в основном в активной фазе [2]. Крайне важно при нефролитотрипсии иметь полную информацию о строении чашечно-лоханочной системы почки и её сосудистой архитектуре. Это необходимо при выборе доступа. Стоит отметить, что не могут быть одинаковыми все лоханки, даже у одного человека могут быть лоханки двух разных типов. По этому вопросу F. Samraio и соавт. обнаружили одинаковое строение лоханок, среди всех комбинаций лоханок (а их 25 видов) у 37% пациентов [128]. При расширенной лоханке для проведения нефролитотрипсии больше возможностей работать эндоскопическими инструментами и меньше опасности развития разного рода осложнений. Для создания пункционного хода при перкутанной литотрипсии важным моментом является знание принадлежности чашечек к передней или задней группам. Взаиморасположение чашечек к задней или передней группам описано Броделем.

Анализ литературы показывает, что выполнение КТ исследование почек даёт полную картину внутреннего строения. Это очень важно для проведения литотрипсии при коралловидном нефролитиазе. От этого зависит выбор тактики лечения, эффективность выбранного метода, снижение риска развития осложнений [32,99,111,125,144,158].

Надо отметить, что на современном этапе развития медицины достигнуты значительные достижения в области технологий, используемых в урологии в частности в урологии детского возраста. При коралловидных и крупных камнях почек у детей выполнение дробления и удаления камней с использованием литотрипторов занимает важное место [33,52,70,117,129,161,165,171,207]. Отсюда в практической деятельности врачей детских-урологов перкутанная нефролитолапаксия является методом выбора [30,69,79,96,97,162,217]. При выборе метода проведения перкутанной литотрипсии важным моментом являются размер, объем, количество и плотность камней [31,159,175,179,201].

Основными показателями эффективности той или иной операции являются количество резидуальных и рецидивных камней, а также выполнение повторной литотрипсии, развитие осложнений во время проведения нефролитолапаксии и/или в послеоперационном периоде. Европейская ассоциация урологов рекомендует проведение перкутанной нефролитотрипсии при камнях почек размерами более 2,0 см [82,131,204]. У детей же перкутанную литотрипсию рекомендуют выполнить при размере камней почек более 1,5 см [81,180,196,105]. Метод перкутанная нефролитолапаксия у детей с крупными и коралловидными камнями почек является альтернативой контактной и дистанционной литотрипсии [43,202]. Juan Y.S. et al. [192] приводят данные об эффективности чрескожной антеградной нефролитотрипсии от 85% до 100%.

В исследовании Mehmet Mazhar Utanwgac и соавторов отмечаются о результатах применения ПНЛ у 21 ребёнка, эффективность которых составила 85,7% [200].

Авторы (Anna Vujons и соавторы) сообщили о применении лазерной пиелолитотрипсии при выполнении ПНЛ детям. Нефролитотрипсия проводилась под рентгеноскопическим контролем. По данным авторов перкутанная наефролитолапаксия способствовала выздоровлению у 78% больных. У оставшихся положительный результат был достигнут посредством ДЛТ и ретроградной уретеролитотрипсии [100,150,166,172].

Основные факторы широкого внедрения чрескожной пункционной нефролитолапаксии таковы: ограниченные возможности применения ударно-волновой дистанционной литотрипсии в практике детской урологии, в случае конкрементов больших размеров, включая коралловидные, техническая модернизация эндовидеоаппаратуры, улучшающая качество лечения и снижающая развитие возможных осложнений, связанных с вмешательством [110,114]. Перкутанная нефролитотрипсия доказала свою эффективность и безопасность у пациентов с единственной, дистопированной, подковообразной почкой, а также при искривлениях позвоночного столба [113,118,149,153]. Арустамов Л.Д. и соавторы отмечают: «Сравнительный анализ результатов

использования двух оцениваемых методик показал, что ПНЛ по безопасности и послеоперационной морбидности существенно превосходит открытые вмешательства при сопоставимой эффективности» [5].

При выполнении ПНЛ требуется соблюдать определённые условия: больной должен быть уложен на живот, прокол чашечно-лоханочной системы проводить в области с наименьшим количеством сосудов, строго под рентгенологическим и УЗИ контролем [1,17,42], разбуживание операционного доступа, до подходящего размера тубуса. [54, 167,108].

Обязательным этапом выполнения доступа к ЧЛС является предварительная ретроградная катетеризация почки с целью наполнения чашечно-лоханочной системы контрастным веществом. Выполнение этой манипуляции способствует хорошей визуализации анатомоморфологических структур ЧЛС во время рентгеноскопии, что облегчает проведение чрескожной пункции [193,199]. Добиться хорошего нефростомического доступа обеспечивается либо поочерёдным его расширением до необходимого размера при помощи отдельных бужей разных размеров, или введением дилататоров по специальной нефростомической палке [7,169].

По данным авторов для выполнения перкутанной нефролитотрипсии предлагаются различные варианты доступа к полостям почки и самое главное к конкрементам. Например, доступ через нижнюю чашечку является наиболее безопасным и эффективным в отношении полного удаления камней, где исключается опасность повреждения плеврального синуса. Однако канал доступа несколько длиннее и повышенная подвижность почки в нижнем сегменте иногда может создать некоторые технические сложности [122]. Самый короткий, удобный и быстрый доступ для выполнения данной операции это через верхний сегмент почки. Здесь имеется высокая вероятность возникновения осложнений, таких как гидроторакс и пневмоторакс [51]. Следует отметить, что доступ в полостную систему почек через группу задних чашечек является наиболее безопасным, в отношении минимизации нарушения целостности ткани почек и уменьшения риска кровотечения [54,108,113]. Для

проведения литотрипсии у детей используются пневматический, ультразвуковой и лазерный литотрипторы.

В результате дробления камней образовавшиеся мелкие частицы камней аспирируются посредством рабочего канала, а оставшиеся удаляются через наружный тубус с помощью механических экстракторов. По ходу операции конкременты менее 2-3 мм вымываются ирригационной жидкостью, а часть выходит по мочевыводящим путям. Необходимо соблюдать полное извлечение камней, в противном случае может возникнуть риск повторного камнеобразования или обструкция лоханочно-мочеточникового сегмента (из-за оставшихся частиц более с 3 мм) [60,72,77,213]. Авторы также указывают: «Разрушение камней во время операции или литотрипсии может являться пусковым механизмом активации роста микроорганизмов, интегрированных в биопленку, а миграция бактерий в сосудистое русло вызывать инфекционно-септические осложнения. Остатки биоплёнок и осколки камней после перкутанных и контактных вмешательств могут служить основой для быстрого рецидива камней в почках после дробления» [39].

Устанавливаемая нефростома способствует оптимальному гемостазу и оттоку мочи из почки, что позволяет в послеоперационном периоде адекватно оценить функцию почки.

Таким образом, перкутанная нефролитотрипсия направлена на полную санацию чашечно-лоханочной системы от конкрементов, предотвращение и ликвидацию нарушения оттока мочи, профилактику осложнений, нормализацию работы почек [115]. Результаты исследований акцентируют внимание на важности развития рецидивов с отягощением воспалительного процесса при нефролитиазе инфекционной этиологии, встречающихся в 85% случаев [37,155,184].

## **1.2. Профилактика осложнений перкутанной нефролитотрипсии у детей**

У многих авторов есть мнение, что частота осложнений при проведении перкутанной литотрипсии возрастает, особенно при крупных и коралловидных

камнях почек [84]. Частота проведения перкутанной нефролитотрипсии при коралловидном нефролитиазе составляет от 13 до 40%, в зависимости от распространённости данной формы камней почек [39,92,123,135,176]. В научной литературе отмечается: «Этот метод эндоскопического лечения позволяет успешно удалять конкременты у 81% детей. К преимуществам метода относятся малоинвазивность, эффективность, малая травматичность и короткий койко-день» [55]. Незначительное повреждение ткани почки при выполнении нефролитотрипсии достигается применением миниатюризированной технологии, что способствует снижению частоты осложнений, сокращению продолжительности пребывания больного в стационаре [31,199]. Установка нефростомической трубки при классическом варианте перкутанной нефролитотрипсии была обязательным правилом. Установка нефростомической трубки предотвращала кровотечение после операции литотрипсии [181]. Также она способствовала нормализации выведения мочи из ЧЛС, определению суточного диуреза, оценке степени проявления гематурии и наконец, обеспечению доступа в почку при повторных ПНЛ. Многочисленные исследования показали эффективность ведения больных безнефростомным способом, но в случаях нормально выполненной литотрипсии и отсутствии послеоперационных осложнений [3,62,142,183,177]. В научных публикациях Д.С. Меринова и соавторов отмечено: «В качестве альтернативного подхода рассматривают применение «безнефростомной» методики» перкутанной нефролитотрипсии (ПНЛ). Однако при использовании подобного подхода наиболее грозным осложнением служит развитие активного неконтролируемого кровотечения в раннем послеоперационном периоде из перкутанного хода» [62]. В случаях имеющегося до операции выраженного воспаления мочевыделительной системы, наличия конкрементов, кровоточивости после процедуры, которая могла длиться свыше двух часов, установка нефростомы обязательна [216]. На сегодняшний день в качестве перспективного способа дренажа отводящей мочи, предлагается установка мочеточникового стента [166], которую можно считать без дренажной

нефролитотрипсией - условно. Этот способ обеспечивает своё преимущество за счёт: меньшей выраженности боли и соответственно снижения потребности в обезболивающих препаратах, сокращения времени госпитализации и восстановительного периода лечения, экономии средств на лечение [187]. В то же время сохраняется риск развития нарушения выведения мочи из почки, кровотечений и технических проблем при выполнении повторной нефроскопии [58,191]. Есть данные об эффективности применения гемостатиков с целью профилактики кровотечения в случаях бездренажного ведения больных после перенесенной ПНЛ [57,154,195]. Не отмечено статистически значимых различий в частоте у больных после перкутанных операций с нефростомой и без неё. Утверждается что нарушение выведения мочи, из-за конкрементов оставшихся в ходе безнефростомического завершения перкутанной операции, может способствовать длительной гипертермии у больных [65]. Применение мини-нефроскопов предпочтительнее стандартной нефролитотрипсии для бездренажного ведения, из-за меньшей выраженности кровотечения и меньшего размера доступа [48]. Сравнительные результаты лечения камней почек у детей при стандартной ПНЛ и бездренажном способе отражены в работе Akbar Nouralizadeh с соавторов (2017 г.), где не отмечены различия по частоте возникновения анемии в послеоперационном периоде. Также рядом исследований указывается на меньшие сроки пребывания в стационаре в случаях бездренажной ПНЛ [171,202].

Основным требованием к совершенствованию технической базы и методов проведения нефролитотрипсии у детей, является снижение риска развития осложнений и сокращение периода восстановления после операции [38,146]. Обострения хронического пиелонефрита как осложнение после перкутанной нефролитотрипсии отмечены у 37,5% детей. Badawy и соавторы наблюдали случай у ребенка, когда во время выполнения нефролитотрипсии возникла необходимость перехода на открытое традиционное оперативное вмешательство, из-за начавшегося массивного кровотечения, в результате повреждения брюшины и попадания промывной жидкости в брюшную полость.

Необходимость в гемотрансфузии возникла у 3 из 18 больных. Изучая влияние нефролитотрипсии на функциональную активность почки, авторы пришли к выводу о том, что у 40% больных функциональное нарушение почек не отмечено [44]. Авторы предлагали проведение антеградной пиелографии после выполнения перкутанной нефролитотрипсии, с целью раннего выявления повреждения почки и кишечника, что способствует своевременному решению ранних хирургических осложнений и их устранению [42,85]. Применение балонных катетеров затрудняют диагностику травм кишечника, поскольку плотно закрывают нефростомический проход. Прохождение в кишечник контраста, используемого при антеградной пиелограмме невозможно. Чтобы избежать развития тяжёлых осложнений, необходимо своевременно выявить повреждение кишечника и провести необходимое лечение. Поэтому наиболее оптимальным подходом является интраоперационная диагностика повреждений кишечника [198]. Нередко продолжительность операции приводит к развитию осложнений. Вероятность появления осложнений, авторы отмечают при продолжительности перкутанной литотрипсии в пределах 76-115 минут. Длительность ПНЛ до 50 минут дает минимум осложнений [168,157]. При этом оптимизация технологии и методологии нефролитотрипсии, позволяют выраженному уменьшению времени оперативного вмешательства, оказывающего определяющее влияние на развитие осложнений [161].

Частота развития осложнения при ПНЛ отмечается в пределах 20,5% случаев, по мнению авторов [178]. У 85,5% больных течение операции перкутанной нефролитотрипсии протекает удовлетворительно, у 7,8% наблюдалась значительная геморрагия, у 3,4% повреждение лоханки, у 1,8% скопление жидкости в плевральной полости, что повлияло на тактику оперативного вмешательства. Наиболее частыми осложнениями как инфекционно-воспалительные процессы и кровотечения развиваются в период до 30 суток после операции [94,83,161]. У 0,3% больных возможно развитие гипертермии после перкутанных литотрипсий, развитие септических осложнений, что может стать причиной летального исхода [12].

Инфекционные конкременты, такие как струвитные камни являются источником септицемии и эндотоксинемии. Надо отметить, что содержания концентрации эндотоксинов в инфекционных конкрементах в 40 раз выше, чем при неинфицированных конкрементах [25]. Среди причин безрезультативности антибиотикотерапии до операции ПНЛ выделяют наличие размножающихся микробов в биоплёнке камней, не позволяющих создать предельно допустимых концентраций противомикробных средств в бактериях [63,76,90]. В ходе операции ПНЛ происходит высвобождение бактерий и их эндотоксинов в ЧЛС почек, с последующим их проникновением в кровоток. Развивающаяся субфебрильная температура – один из признаков системного воспалительного ответа [61,64]. Важными являются длительность выполненной операции и показатель внутрилоханочного давления, которые влияют на частоту возникновения осложнений воспалительного характера [75].

В послеоперационном периоде как основные факторы развития синдрома системной воспалительной реакции, являются размеры камней и выраженная лейкоцитурия [215].

В литературе в процессе подготовки к перкутанной нефролитотрипсии в амбулаторных условиях указывается на необходимость достижения контролируемых титров бактериурии [47]. Григорьев Н.А. отмечает: «Препаратами выбора для лечения острого пиелонефрита являются фторхинолоны 7-10 дней в качестве терапии первой линии, если уровень резистентности *E. Coli* к ним в данном регионе составляет <10%» [12]. Неверный выбор доступа относительно чашечек почки связывают с развитием кровоточивости. Пункционный ход через форниксы в ЧЛС не отличается по частоте осложнений от инфундибулярного. Среди осложнений после ПНЛ (в зависимости от оперативного доступа), по такому показателю как кровотечение на первом месте стоит нижний сегмент (48,6%), далее идет верхний сегмент (34,4%), и в 7% средний [65,78]. Уместно отметить, что с толщиной паренхимы почки и выраженностью кровоточивости Karalar и соавторы (2016) выявили

прямую корреляцию. Также стоит упомянуть, что эффективность литотрипсии зависит от толщины почечной паренхимы.

Таким образом, с целью прогнозирования рисков развития осложнений, такое как кровотечение после перкутанной нефролитотрипсии у детей необходимо принять эффективные профилактические меры [91]. Надо отметить, что на данном этапе развития медицинской техники продолжается усовершенствование методик эндоурологического удаления крупных и множественных камней почек. Но, нет критериев оценки результативности использования ПНЛ в детской урологической практике. Это диктует необходимость глубокого исследования в части её применения в терапии односторонних почечных конкрементов почек у населения детского возраста. Таким образом, при изучении литературы возник ряд вопросов, которые нуждаются в решении, таких как выбор методов литотрипсии при инфицированном гидронефрозе на фоне нефролитиаза, санация почек перед выполнением литотрипсии, снижение осложнений методом двойного дренирования и ряд вопросов периоперационного периода.

### **1.3. Метафилактика камнеобразования в почках у детей**

С внедрением новых высокотехнологичных, миниинвазивных способов лечения нефролитиаза достигнуты значительные положительные результаты в отношении рецидива камнеобразования в почках. Однако частота рецидива все ещё держится на высоких цифрах, и составляет 38,4% [54]. Необходимо отметить, что независимо от эффективной санации почки от камней при нефролитотрипсии, необходимо в последующем проведение индивидуальной метафилактики. Окончательный результат лечения будет зависеть от качественно проведенной метафилактики. Для выбора комплексного подхода метафилактики нефролитиаза необходимо привлечение к лечению врачей эндокринологов, терапевтов, диетологов, гастроэнтерологов, физиотерапевтов и при необходимости других смежных специальностей, которые могут назначить дополнительное обследование и лечение, воздействующее на

факторы риска камнеобразования. В профилактике камнеобразования играет важную роль применения цитратных смесей. У больных с камнями почек в большинстве работ показано действие исключительно калий-цитратных препаратов. Однако влияние калий - натриевой и натрий – цитратной смесей на процессы камнеобразования недостаточно изучено. В этой связи необходимо отметить, что профилактика и метафилактика образования камней в почках являются актуальной проблемой урологии детского возраста. Профилактика подразумевает систему мер, способствующих установлению неблагоприятных факторов риска камнеобразования в почках [60,61]. Метафилактика камнеобразования в почках направлена на предупреждение возможных рецидивов образования конкрементов в почках, в зависимости от их физико-химических свойств [13,29]. Поэтому биохимическое исследование мочи с учётом суточных уровней показателей выделительной функции почек (креатинин, кальций, натрий, калий, фосфор, магний, ураты, оксалаты, цитраты, аммоний и цистин) крайне важно [188]. Среди альтернативных способов определения величины выведения электролитов мочи (в разовой порции), можно использовать определение соотношения исследуемого параметра к креатинину мочи [49]. Важным моментом является определение рН крови. Дети с факторами риска камнеобразования проходят комплексное обследование, с последующим прохождением профилактических процедур (коррекция питания и образа жизни).

Увеличение доли физического воспитания детей позволяет снизить риск образования уратных камней в почках. Одним из факторов образования камней является гиперкальциурия, которая связана со стрессовыми ситуациями, в результате чего увеличивается уровень глюкокортикоидов и катехоламинов в крови [40,151,214].

Назначение специфической метафилактики является весьма важным у детей с нефролитиазом, особенно после экстракции конкрементов. Её проводят медикаментозно. Назначают щелочные цитраты (калия цитрат, натрия цитрат) для снижения скорости кристаллизации оксалата кальция, а также с целью

ощелачивания мочи при гипоцитратурии [37,88,141]. Свыше 50% всех инфекций мочевыводящих путей вызываются уреазоположительными *Proteus mirabilis* [56,110]. Полное удаление камней, окисление мочи метионином или хлоридом аммония, терапия противомикробными средствами и угнетение уреазы—основные способы метафилактики инфекционных камней [16,23,39,72,86,89]. Обязательна отмена препаратов, являющихся источником камнеобразования. После извлечения конкрементов при отсутствии анализа на их состав назначаются (не позднее чем через 20 дней) общепринятые профилактические процедуры для предупреждения рецидива. Каждые 12 месяцев проводится контрольное исследование, после нормализации показателей мочи [14]. Анализируя данные литературы в отношении метафилактики камнеобразования, создаётся впечатление, что данная проблема является сугубо урологической. На современном этапе развития медицины совместная работа между Республикой Таджикистан и врачами различных специальностей за рубежом представлена недостаточно тесно и определённо [27]. Целенаправленная метафилактика рецидивного образования камней в почках позволяет уберечь пациентов от технически сложных операций [15,28,35]. Неэффективность терапии нефролитолиза и рецидивы камнеобразования обуславливают актуальность этой патологии и диктуют необходимость разработки рациональных подходов к её профилактике и лечению. Создание системной метафилактики нефролитолиза и есть решение данного вопроса. Надо отметить, что общепрофилактическое мероприятие нефролитолиза включает в себя физические нагрузки, ликвидация стресса, адекватный питьевой режим, рациональное питание, которые устраняют факторы риска камнеобразования [116.186]. При разработке мер метафилактики нефролитолиза необходимо использовать адаптогенов, восстанавливающих саморегуляцию организма (дибазол, экстракт элеутерококка, настойка женьшеня) обладающих антистрессовым, репаративным, иммунокорректирующим, противовоспалительным и антигипоксическим эффектом [51,67]. Также важны препараты мембранопротекторного

антиокислительного действия, исходя из роли мембранной патологии и оксидативного стресса в развитие мочевых камней почек [68].

К ним относятся 0,06% раствор гипохлорита натрия, используемый при вероятной степени доказанности в профилактике и препятствовании камнеобразованию в почках. Также есть сообщения об эффективности (в случае длительного применения) антиоксидантов, витамина Е в профилактике образования камней в почках после ДЛТ [209].

Препараты на основе лекарственных растений, такие как Канефрон Н, Урисан, Роватинекс и другие также достаточно эффективны в метафилактике камнеобразования [40,69]. Авторы отмечают: «Канефрон Н способствует изменению рН мочи, усиливает выведение солей мочевой кислоты и препятствует выпадению кристаллов в мочевыводящих путях, а также росту имеющихся и формированию новых конкрементов» [4]. Для коррекции повреждающего действия систем, которые регулируют функцию почек, в первую очередь работу канальцевого аппарата, на организм человека уместно применить воздействия, сглаживающие системные отклонения. Вызывает интерес изучение определённых фармакологических препаратов которые преобладают антистрессорным эффектом, увеличивают мощность функциональной системы антиоксидантной защиты организма, оказывают антигипоксический эффект, стабилизируют клеточные мембраны, стимулируют репаративные процессы, повышают эффективность работы канальцевого аппарата почек за счёт активации мембранных АТФаз [37,39,68].

Доказано, что дозированное системное прооксидантное действие 0,06% раствора гипохлорита натрия позволяет получить желаемые результаты в качестве ответной реакции организма на его парентеральное введение [22,29]. Проблема профилактики и метафилактики уролитиаза усугубляется ограниченным набором средств специфической медикаментозной профилактики. В связи с подобным ограничением в выборе препаратов и способов терапии возникает необходимость в поиске новых путей решения данной задачи направленных на профилактику и метафилактику нефролитиаза.

Новым способом такого решения может стать метод системной метафилактики нефролитолиза.

Для профилактики мочекаменной болезни в частности камней почек необходимо применение комплексных мер общих мероприятий, направленных на ослабление или компенсацию множества этиологических факторов образования камней [208]. Сюда можно отнести рекомендации по изменению образа жизни в определённых климатических условиях, изменение режима питания и количества употребляемой жидкости, снижение стрессовых нагрузок и улучшение социального статуса [132].

При проведении метафилактики нефролитолиза у детей учитываются стадии ХБП и степень пиелонефрита. При I стадии хронической болезни почек (СКФ  $\geq 90$  мл/мин/1,73 м<sup>2</sup>) функции почек сохранены, благодаря чему можно проводить активную метафилактику с использованием препаратов растительного происхождения, при наличии оксалатно-уратных камней применение цитратных смесей, ограничений в диете, исходя из типа камнеобразования. Очень важным моментом является соблюдение питьевого режима, для поддержания адекватного диуреза. Пациенты должны находиться под динамическим наблюдением уролога и нефролога.

При II стадии ХБП (СКФ 60–89 мл/мин/1,73 м<sup>2</sup>) начинает снижаться функциональная способность почек, требующая более щадящего подхода к назначению медикаментозных лекарственных препаратов. Контроль уровня азотистых шлаков является обязательным. Противорецидивное лечение проводится курсами, под контролем показателей биохимии крови, общего анализа мочи и суточной экскреции электролитов.

При ХБП III стадии (СКФ 30–59 мл/мин/1,73 м<sup>2</sup>) максимально учитывается сохранившаяся нефронная масса. Под строгим лабораторным контролем назначаются лекарственные препараты, которые влияют на метаболизм (ощелачивающие мочу – Уралит-У, Блемарен и цитратные смеси). В зависимости от химического состава конкрементов почек ограничиваются белковые нагрузки, потребление фосфатов, пуринов, щавелевой кислоты.

Противоинфекционные мероприятия играют важную роль, при наличии пиелонефрита.

В IV стадии хронической болезни почек (СКФ 15–29 мл/мин/1,73 м<sup>2</sup>) важным моментом является поддержание остаточной функции почек. Применение лекарственных средств ограничивается с учётом нефротоксического влияния. Терапия направлена на регуляцию водно-солевого обмена, коррекцию ацидоза и поддержание артериального давления в пределах нормы.

На V стадии ХБП (СКФ < 15 мл/мин/1,73 м<sup>2</sup>) основное внимание уделяется подготовке к методам заместительной почечной терапии. Пациентам предлагаются - перитонеальный диализ, гемодиализ или трансплантация почки. Основные задачи терапии в этой стадии — купирование уже имеющихся осложнений, замедление дальнейшего повреждения почек (нефропатии) и повышение качества жизни пациента. Метафилактика становится второстепенной в прямом понимании и включает симптоматическое лечение.

Пиелонефрит является одним из ключевых факторов провоцирующих повторное образование камней в почках. Исходя из этого, он должен контролироваться на любой стадии ХБП. При остром течении пиелонефрита назначаются антибактериальные препараты с учётом чувствительности возбудителя. Длительность курса составляет 10-14 дней. Затем рекомендуется перейти на уросептики и фитопрепараты.

В фазе ремиссии хронического пиелонефрита профилактическими курсами назначаются препараты растительного происхождения (Канефрон, Уролесан, Роватинекс, Цистон). В холодное время года, осенне-зимний период возможно применения антибиотиков короткими курсами и иммуномодуляторов.

Часто рецидивирующий пиелонефрит (более двух обострений в год) требует постоянного диспансерного наблюдения. Назначаются небольшие дозы

антибиотиков и коррекция факторов, способствующих нарушению оттока мочи.

## ГЛАВА 2. Материалы и методы исследования

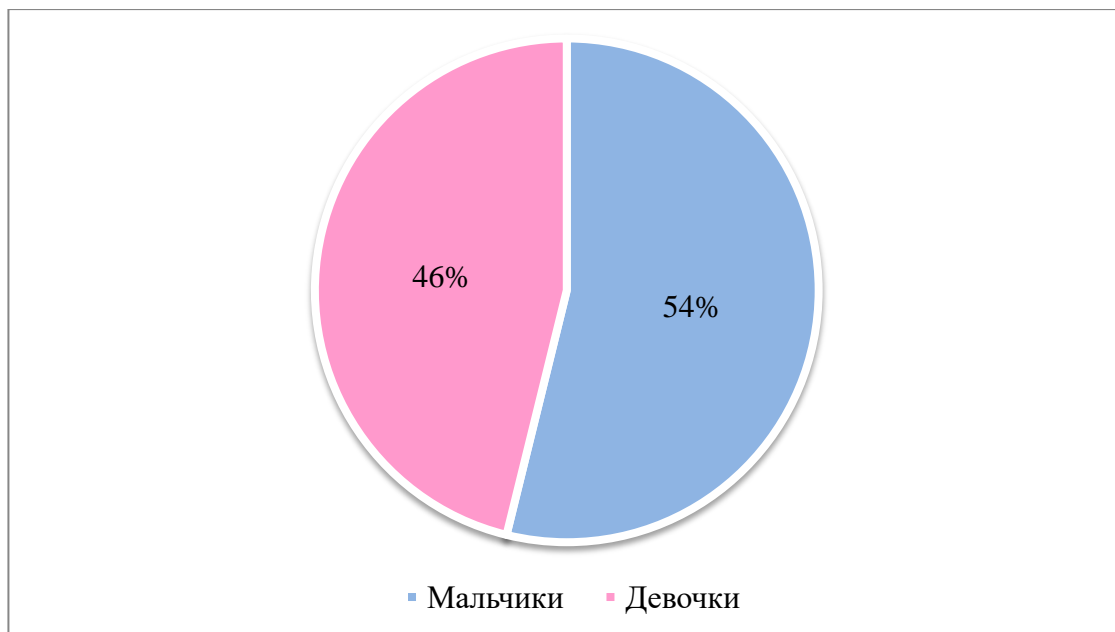
### 2.1. Общая характеристика клинического материала

Работа выполнена в научно – клиническом центре НОУ «Медико-социальный институт Таджикистана» и медицинском комплексе «Истиклол» города Душанбе за период с 2017 по 2023 год.

В данной научной работе рассмотрены результаты ретроспективного и проспективного лечения больных с односторонним нефролитиазом, которым выполнены перкутанная нефролитотрипсия. Анализированы результаты лечения 156 (100%) детей с камнями почек, которым были выполнены перкутанная литотрипсия с применением пневматического литотриптора и гольмиевого лазера. Перкутанная нефролитотрипсия пневматическим литотриптором проведена - у 101 (64,7%), лазерная нефролитотрипсия у – 55 (35,3%) детей. Возраст детей от 3 до 18 лет. Детям, которым выполнена литотрипсия гольмиевым лазером у 10 (10/55, 18,2%) были коралловидные камни, у 26 (47,3%) имелись солитарные и множественные камни ЧЛС - у 19 (34,5%). Больные по видам камней, плотности и размерам были сопоставимы.

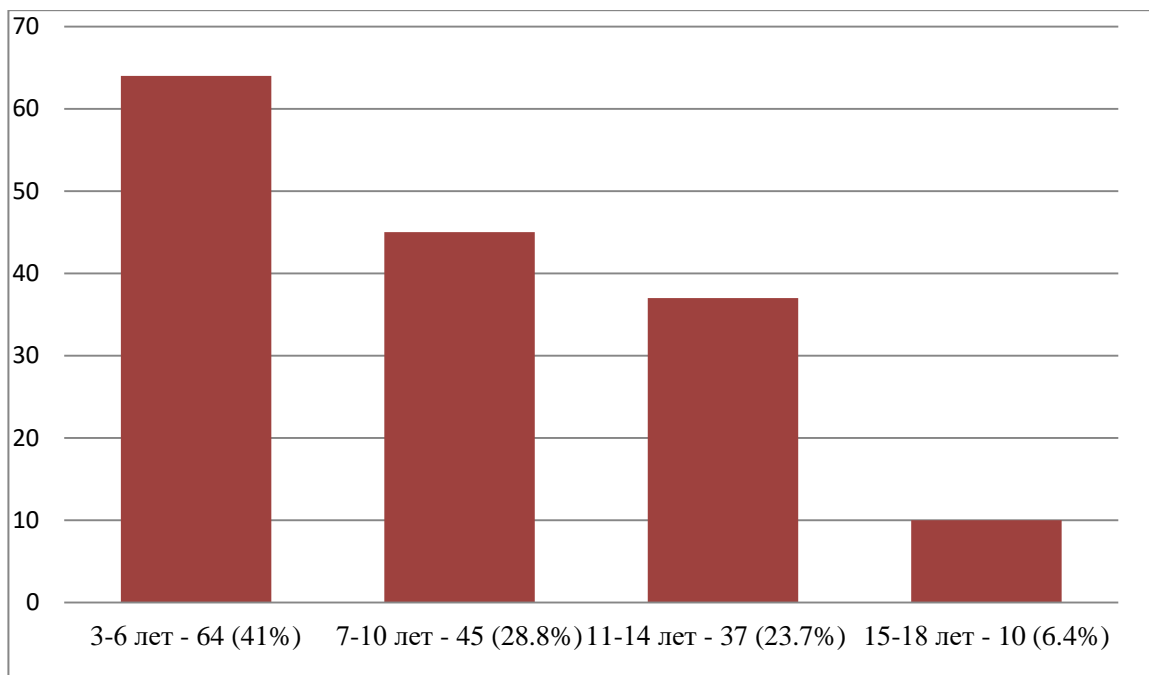
При выполнении перкутанной нефролитотрипсии пневматическим литотриптером достигнута полная санация почки от конкрементов (ПНЛ – stone-free) у 97,0%, а у детей после выполнения литотрипсии гольмиевым лазером полная санация у 98,2%. Осложнения наблюдались у 9 (8,9%) больных после литотрипсии пневматическим литотриптором: гематурия – 6 (5,9 %), повреждения ЧЛС - 3 (3,0%). Обострение хронического пиелонефрита наблюдалось у 81 (80,2%) пациента. После литотрипсии гольмиевым лазером у 2 (2/55, 3,6%) детей отмечалась гематурия, а обострение хронического калькулёзного пиелонефрита диагностировано у 40 (72,7%) больных. Средняя продолжительность госпитализации составила  $4,5 \pm 1,2$  суток. В клиническом материале выделены две группы детей: первая группа перкутанная литотрипсия проведенная под действием пневматического дробления, а вторая группа состояла из детей, которым дробление камней осуществлялось контактной

литотрипсией гольмиевым лазером. Мальчиков было 84 (54%) и девочек 72 (46%) (рисунок 2.1).



**Рисунок 2.1. - Процентное соотношение детей по половым признаком (n=156):мальчики - 84 (46%), девочки - 72 (54 %)**

Как видно из диаграммы среди обследованных детей отмечается преобладание мальчиков - 84 (54%) над девочками - 72 (46%).



**Рисунок 2.2. - Распределение обследованных детей по возрасту (n=156)**

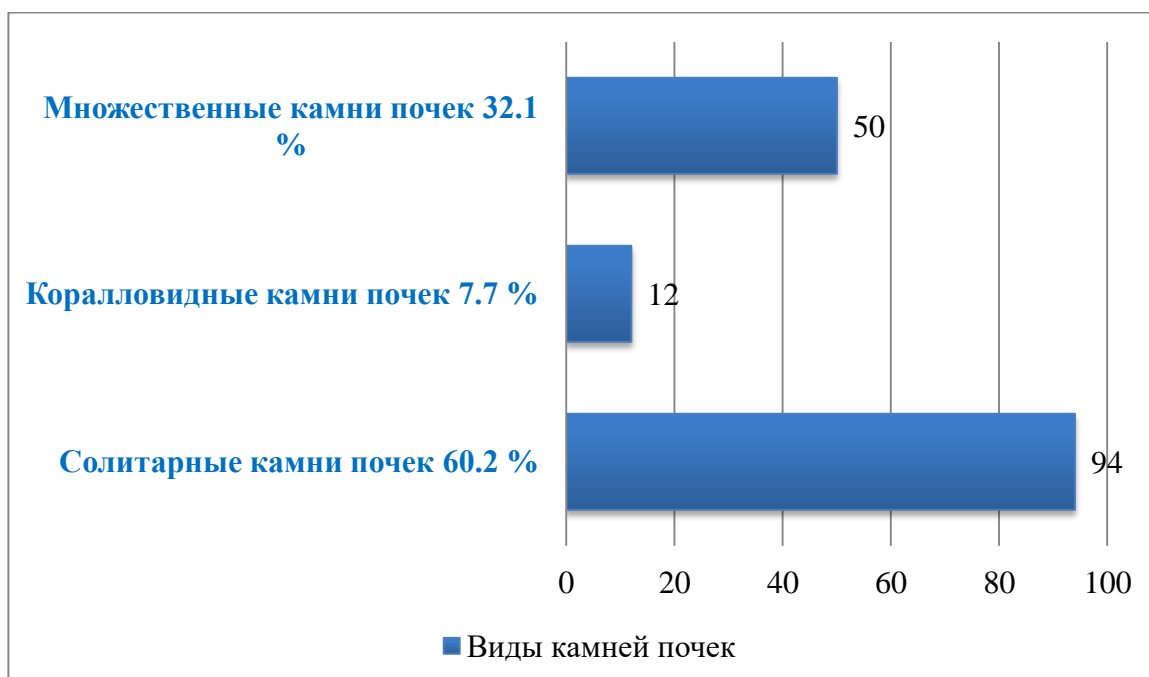
Как показано на рисунке 2.2 больше всего в исследуемых группах было детей в возрасте от 3 до 6 лет, что составляло 41%.

Результаты исследования показали, размеры камней в пределах от 10 до 37 мм, в среднем  $22.5 \times 6.5 \pm 2,0$  мм.

Солитарные камни почек - у 94 (60,3%) больных, размерами от 10 до 20 мм, в среднем  $16 \times 8,0 \pm 2.3$  мм.

Коралловидные камни почек у – 12 (7,7%) больных, размерами от 15 до 37 мм, в среднем  $25.7 \times 7.1 \pm 1.9$  мм. К1 – 2 (1,3%), К2 (1,3%) – 3 (1,9%), К3 – 4 (2,6%), К4 – 3 (1,9%).

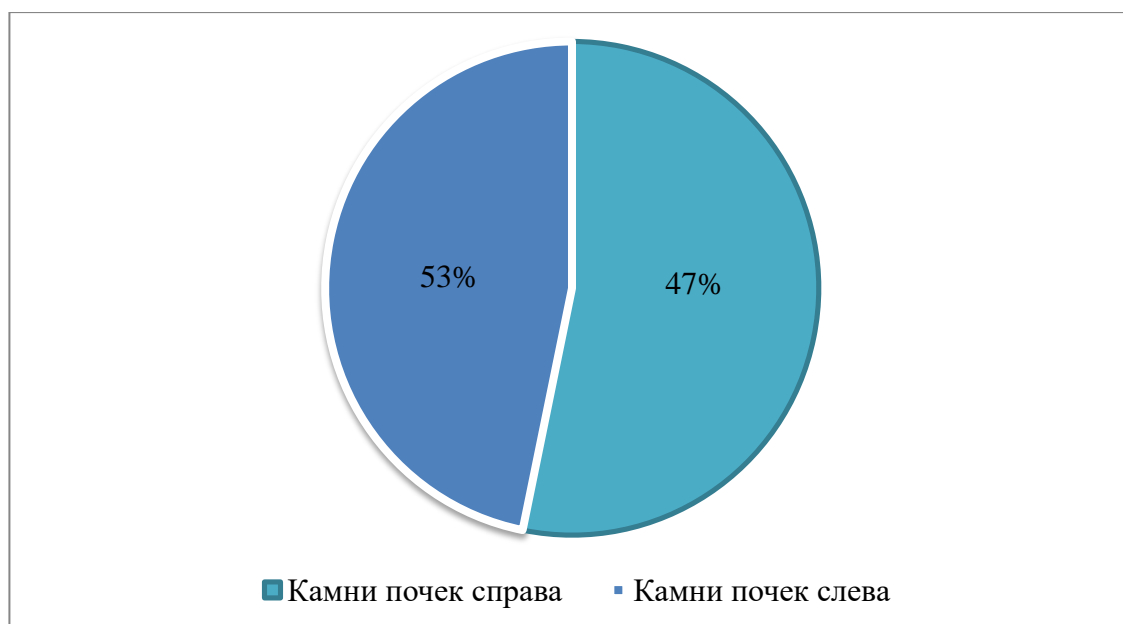
Множественные камни почек были у 50 (32,1%) детей (рисунок 2.3).



**Рисунок 2.3. - Виды камней у детей с односторонним нефролитиазом (n=156)**

Нами установлено, что у обследованных детей солитарные конкременты (60,3%) встречались чаще множественных (32,1%) ( $p < 0,001$ ). Коралловидные камни (К3-К4), выстилающие до 80% пространства ЧЛС почек также преобладали над камнями (К1-К2), занимающих всю лоханку почки, вросших в одну из её чашечек. Их частота составила по 1,3%. В зависимости от вовлечения в процесс средних чашечек мы наблюдали наличие конкрементов в единичных случаях. При этом чашечки нижнего сегмента по сравнению с верхними, чаще вовлекались в патологический процесс.

Наличие конкремента почки с правой стороны мы наблюдали в 53% у 83 пациентов, а с левой стороны 47% у 73 пациентов (рисунок 2.4).



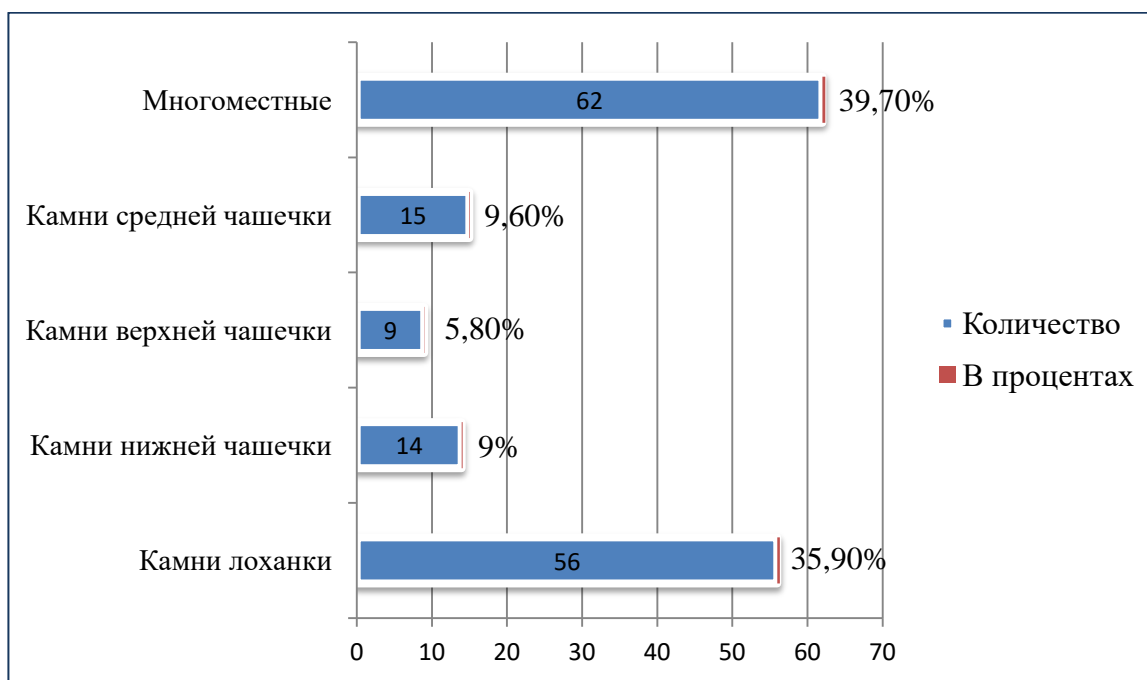
**Рисунок 2.4 - Распределение пациентов с односторонним нефролитиазом по локализации конкрементов (n=156): справа – у 83 (53%), слева – у 73 (47%)**

По нашим наблюдениям камни в правой почке наблюдаются чаще, чем камни в левой почке, во всех возрастных категориях. Конкретные причины данного явления не до конца выяснены. Одной из возможных причин может служить анатомическое расположение почки с правой стороны. Из-за давления печени на правую почку и в результате этого её расположения ниже левой, может возникнуть незначительное нарушение оттока мочи из чашечно-лоханочной системы. А застой мочи может способствовать образованию конкрементов в почках.

По локализации конкрементов, камни лоханки составили – 56 (35,9%), камни нижней чашечки – 14 (9,0%), камни верхней чашечки – 9 (5,8%), камни средней чашечки – 15 (9,6%), множественные (лоханка и группа чашечек) – 62 (39,7%), рисунок 2.5.

Хронический калькулёзный пиелонефрит у 100% больных: обострение – у 90 (57,7%), латентная фаза – у 44 (28,2%), фаза ремиссии – у 22 (14,1%).

Наличие нефростомы до операции было у 32 (20,5%), стент до литотрипсии у 15 (9,6%).



**Рисунок 2.5 - Локализация камней в ЧЛС**

В процессе нашей научной работы и изучения данных отечественной и зарубежной литературы, мы столкнулись с несколькими международными классификациями МКБ у детей, где в зависимости от возраста ребёнка не всегда отводится должное внимание химическому составу, размеру и плотности камней. Соответственно, оценивать одинаково размеры конкрементов у грудного ребенка и подростка ошибочно. При изучении зарубежной литературы (Campbell Walsh Wein Urology 2020) и клинических рекомендаций (The AUA and Endourological Society Guideline) классификации камней почек у детей, мы наткнулись на понятие «мелкий» или «крупный» конкремент с учетом возраста ребенка и размера камней [120].

Камни почек по размерам разделены на: крупные - более 2 см; камни среднего размера – 1-2 см; мелкие камни - менее 1 см, все это в максимальном диаметре. Данная классификация конкрементов допустима у группы детей старшего возраста. У них анатомические размеры почек, то есть продольный размер максимально приближен к размеру почки у взрослых. В связи с этим определение не приемлемо у детей младшей и средней возрастной группы. Необходимо подчеркнуть, что правильное оценивание размера конкрементов у

детей исходя из размеров почки и ЧЛС служит для более точного выбора метода хирургического лечения.

Следует отметить, что в настоящее время в литературе приводятся различные классификации МКБ у детей, в которых, кстати, недостаточно отражены вопросы соответствия размера, состава и плотности конкремента возрасту ребенка. В связи с чем, соразмерность патологического процесса у младенца и ребенка-подростка представляется неверной, поскольку понятия крупного, среднего и мелкого размера относительны.

В то же время в литературе приводятся рекомендации по клинической классификации камней почек с учётом размера (крупный, мелкий) и возраста ребёнка [120].

В нашей работе под понятие – «крупный камень» отнесены те конкременты, которые составляют не менее 20% от продольного размера почки у детей.

Дренирование мочевых путей при поступлении выполнен у 47 (30,1%) детей, у которых был риск развития блока и/или присутствовал пионефроз. У 32 из 47 детей выполнено дренирование почки пункционной нефростомой, а стентирование мочеточника провели 15 детям (при блоке, без пионефроза).

Мочевая инфекция была диагностирована у 77 (49,4%) детей. Поэтому этим детям, кроме отведения мочи из почки, производилась антибактериальная терапия до операции. Лечение антибиотиками проводилось, после получения результатов бактериального посева мочи и выявленных возбудителей, а также их чувствительности к антибактериальным препаратам. В большинстве случаев возбудителями инфекции были представители кишечной группы бактерий. На основании данных об их чувствительности к препаратам, проводилась коррекция начальной эмпирической терапии, что позволяло улучшить эффективность лечения и уменьшить риск послеоперационных осложнений (таблица 2.1).

Как показано в таблице 2.1. при выполнении посева мочи и в результате выявления возбудителей мочевой инфекции, наибольший титр составляет,

Escherichia coli затем по возрастанию Staphylococcus aureus, Klebsiella pneumoniae и смешанная флора.

**Таблица 2.1. - Результаты бактериологического анализа мочи обследуемых детей**

Микроорганизм	Число случаев (n=77)	
	абс	%
Escherichia coli	18	23,4%
Staphylococcus epidermidis	8	10,4%
Staphylococcus aureus	16	20,8%
Klebsiella pneumoniae	10	13,0%
Pseudomonas aeruginosa	7	9,1%
Enterococcus faecalis	7	9,1%
Смеш. возбудители	11	14,3%

Примечание: % вычислен от общего числа обследованных лиц

В случае отрицательного результата бактериологического анализа мочи за 2 часа до операции всем пациентам проводилась превентивная деконтаминация антибиотиком широкого спектра действия, внутривенно в дозе соответствующей возрасту ребенка, а при установленном возбудителе, согласно его чувствительности к противомикробному препарату.

## **2.2. Методы обследования**

При обращении пациентов в урологическое отделение, обследование провели по общепринятому плану: клиничко - лабораторные исследования, УЗИ мочевыводящей системы, доплерография почек и рентгенография мочевого выделительного тракта (внутривенная экскреторная урография, мультиспиральная компьютерная томография с контрастным усилением и 3 D эффектом).

### **2.2.1. Лабораторные исследования**

Лабораторные исследования начинали с общего анализа крови: гемоглобин (HGB), количество эритроцитов (RBC), гематокрит (HCT), средний объем эритроцитов (MCV), распределение эритроцитов по величине (RDW), среднее содержание гемоглобина в эритроците (MCH), средняя концентрация

гемоглобина в эритроците (МСНС), лейкоциты (WBS), лимфоциты (Lymph), гранулоциты (Gran), тромбоциты (PLT), ретикулоциты (RET), тромбоцит (PCT), скорость оседания эритроцитов.

Биохимические анализы крови при нефролитиазе у детей, согласно рекомендациям Европейской ассоциации урологов, необходимы для диагностики функциональных нарушений почки, метаболических и гормональных нарушений. В этой связи было проведено исследование уровня креатинина крови, мочевины, мочевой кислоты, которые указывают на развитие острого почечного повреждения и хронической болезни почек.

Исследование кальция в крови является важным моментом в диагностике нефролитиаза. При правильном определении уровня кальция в крови и её нормальной интерпретации мы можем судить о гиперпаратиреозе или гипопаратиреозе, то есть, о возможном повышении уровня паратгормона в крови или его снижении. Повышенный уровень паратгормона в свою очередь приводит к разрушению костной структуры, увеличивая выведение кальция с костей и повышение его уровня в крови, тем самым приводя к отложению кальция в почках и далее формированию конкрементов. В этом процессе также участвует витамин D совместно с паратгормоном. Избыток паратгормона приводит к недостатку витамина D. Поэтому определение паратгормона и витамина D необходимо в диагностике, дальнейшем лечении и метафилактике нефролитиаза у детей.

Развитие камнеобразования связано с метаболическими нарушениями, в этой связи необходимо определение общего белка, аланинаминотрансферазы (АЛТ), аспаргатаминотрансфераза (АСТ), билирубин крови, С-реактивного белка, глюкозы, калия, натрия, кальция, фосфора. Для определения функциональной способности почек необходимы расчёты скорости клубочковой фильтрации и канальцевой реабсорбции (СКФ). С этой целью использовали пробу Реберга-Тареева. При помощи пробы Зимницкого определяли концентрационную и выделительную функцию почек, что немаловажно при диагностике хронической болезни почек. Коагулограмма это

комплекс показателей, указывающих на патологическое или нормальное состояние свёртывающей системы. Коагуллограмма - совокупность основных показателей, которые очень важны при наблюдении за пациентами до и после хирургических вмешательств (протромбиновое время, тромбиновое время, МНО, фибриноген, активированное частичное тромбопластиновое время (АЧТВ)).

Важным этапом в диагностике нефролитиаза является определение общего анализа мочи. По результатам анализа мочи можно предположить о предрасположенности больного к образованию камней в почке. Исследование мочи является довольно информативным в диагностике нефролитиаза. При нефролитиазе белок и лейкоциты в моче обозначают наличие инфекционного воспалительного процесса в почках, связанного с наличием камня и процессом обструкции мочевыводящих путей. Наличие эритроцитов свидетельствует о наличии камня в почке, который при движении в собирательных полостях почек и продвижении по мочеточнику повреждая слизистые оболочки мочевых путей приводит к гематурии. При помощи анализа мочи можно определить природу камня зная показатели рН мочи. Химический состав мочи определяет суточная проба мочи. Таким образом, при анализе мочи кроме вышеизложенного необходимо учесть: цвет, запах, прозрачность, плотность, кислотность, сахар, жёлчные пигменты, кетоновые тела, нитриты, эпителий, слизь, кровяные клетки, гемоглобин, цилиндры, соли, бактерии, паразиты, грибы.

**Бактериологический анализ мочи.** Для диагностики инфекции мочевых путей проведено бактериологическое исследование мочи, при помощи которого определяют микроорганизмы в моче. Данное исследование способствует выявлению инфекции мочевых путей и чувствительности выявленной флоры к антибиотикам. Бактериологическое исследование мочи при нефролитиазе позволяет определить тип возбудителя инфекционно-воспалительного процесса в почке и конечно необходимо для выбора антибиотиков, которые будут эффективными при лечении калькулёзного пиелонефрита.

Все клинические и биохимические анализы крови и мочи были проведены в лаборатории научно – клинического центра НОУ «Медико-социальный институт Таджикистана», и лаборатории ГУ медицинского комплекса «Истиклол».

Бактериологические исследования состава конкрементов проведены в бактериологической лаборатории, кафедры микробиологии и вирусологии НОУ «Медико-социальный институт Таджикистана» под руководством доктора медицинских наук, профессора Сатторова С.С. Важным моментом для проведения данного анализа, является то что нельзя «загрязнить» камень извне после его извлечения из почки во время операции. Данный анализ проводился с целью обнаружения различных микроорганизмов, участвовавших в образовании конкрементов почек, при подозрении инфекционных (струвитных) камней.

### **2.2.2. Рентгенологические исследования**

Рентгенологические исследования проводились на аппарате рентгенодиагностическом стационарном типа Xantara, производства Японии. Рентгенологическое исследование начиналось с обзорного снимка мочевыводящей системы. Для экскреторной урографии использовались контрастные препараты Триомбраз и Омнипак. После внутривенного введения контрастного вещества, первый снимок выполняется на 5-7 минуте, если функциональная способность почек хорошая, а при сниженной функции почек – спустя 10-12 минут. Последующие снимки проводятся на 15-й, 30-й минуте в зависимости от результатов предыдущей урограммы. В случае снижения функциональной способности почек, проводились поздние снимки на 60-й минуте или через 2 часа.

Ультразвуковое исследование выполнялось аппаратом Xario 200. производства Японии, фирмы TOSHIBA. УЗИ почек должно быть полипозиционным, поэтому исследование начиналось с поясничной области, сканируя их сзади в продольном направлении. После чего датчик

ультразвукового аппарата перемещают на латеральную и переднюю поверхности брюшной стенки.

На сегодняшний день с помощью мультиспиральной компьютерной томографии (МСКТ) в изображении 3D и 4D возможно достоверно оценить анатомию почек, мочевых путей и почечных сосудов. В научной литературе указывается: «Преимущество применения 3D-технологий на этапе планирования и выполнения ЧНЛТ доказано рядом авторов» [1].

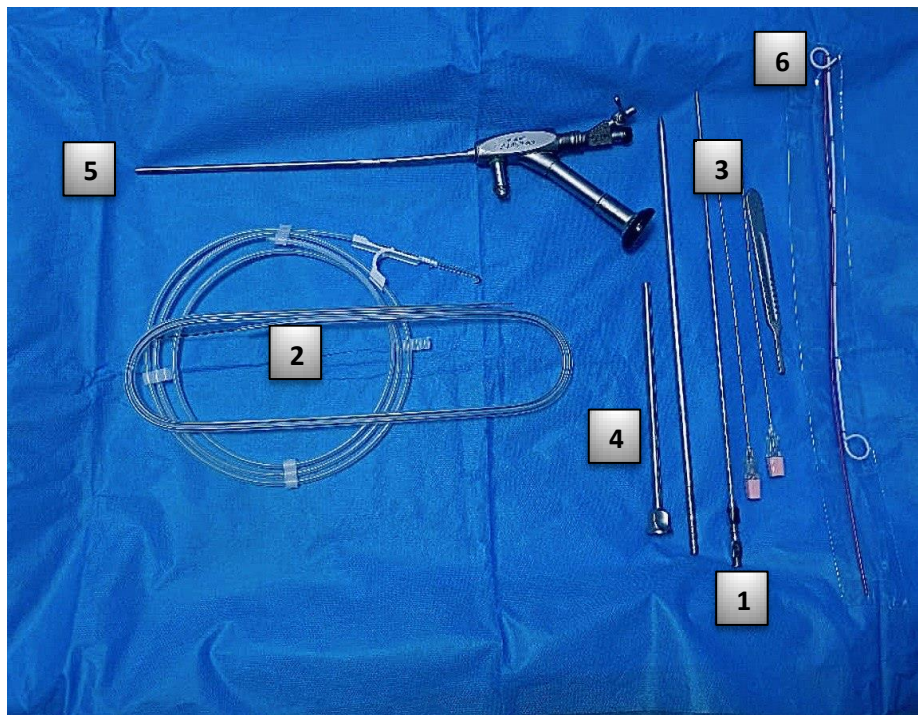
Мультиспиральная компьютерная томография осуществлялась аппаратом Toshiba AQUILON 128, производства Япония. Основное достоинство МСКТ – это отсутствие лучевой нагрузки. При МСКТ с контрастным усилением использовались парамагнитные контрастные препараты (Омнипак).

Оценка эффективности перкутанной нефролитотрипсии проводилась на первые сутки после операции на предмет наличия резидуальных камней. Контрольное исследование проводилось путём выполнения обзорной урографии и УЗИ почек и мочевыводящих путей. Отсутствие камня в почке и мочевых путях или наличие мелких фрагментов (менее 3 мм) свидетельствует об эффективности проводимой перкутанной нефролитотрипсии у детей с нефролитиазом.

Перкутанная нефролитотрипсия выполнялась в операционной оборудованной для эндоскопических вмешательств, где размещено оборудование: аппарат C-arm для рентгеноскопии фирмы Siemens (Germany), операционный стол серии MOT 6000 фирмы Medifa GmbH & Co. KG (Germany), эндовидеохирургическое оборудование (монитор, камера и источник света) фирмы Karl Storz.

Перкутанная литотрипсия выполнялась эндоурологическими инструментами фирмы Karl Storz (Германия). В работе были использованы: детский цистоскоп с углом 30° для катетеризации мочеточника, нефроскопы (25 см) с наружным тубусом размером 24 Ch; мининефроскопы размером 12 – рабочий канал 6 Ch, ультра-мини нефроскоп 10,5 Ch с рабочим каналом 5 Ch и наружными тубусами размерами 12, 14 и 16,5 Ch с дополнительным

омывающим каналом и расширителем (для одноэтапного доступа); бужи дилататоры; жесткие и мягкие полосатые струны-проводники; специальные щипцы; корзины, двух и трёхлепестковые литоэкстракторы размером 3 и 4 Ch., литоэкстракторы размером 4,5 и 6 Ch (рисунок 2.6).

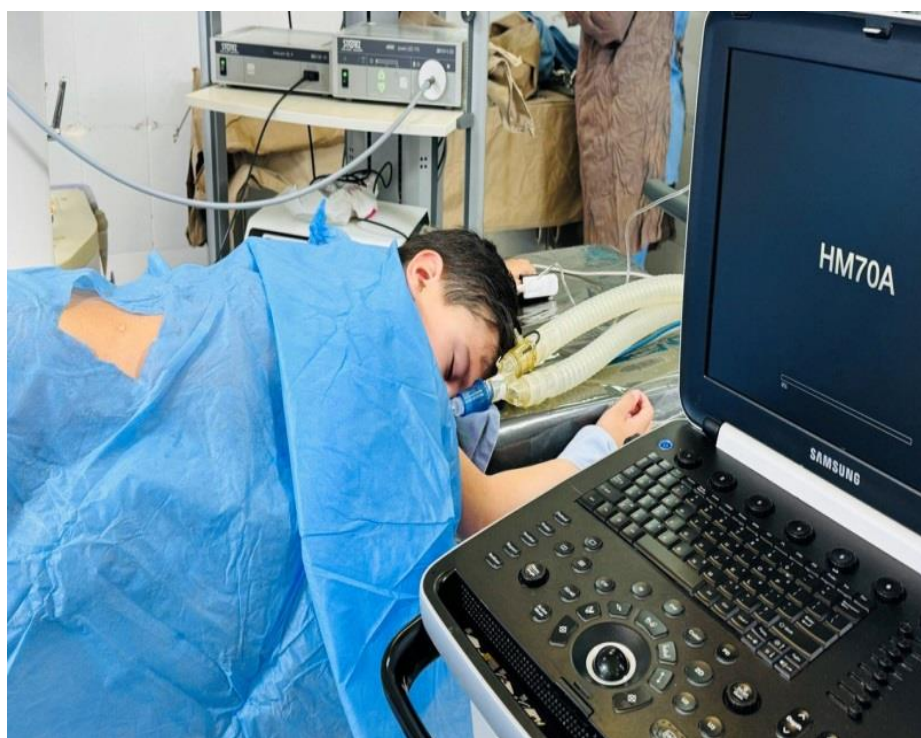


**Рисунок 2.6. - Инструменты для PCNL. 1 – Нефростомическая игла, 2 – Струны-проводники, 3 – Скальпель, 4 – Дилататоры, 5 – Нефроскоп, 6 – Мочеточниковый стент**

Для визуализации и проведения нефростомического доступа были использованы ультразвуковые аппараты фирмы SAMSUNG и MINDAY Z60 с производства США, с конвексным датчиком, работающий с частотой 3,5 МГц и радиусом кривизны 50 мм. Такой радиус позволяет необходимое поле обзора для различных манипуляций и наведения.

Перкутанная нефролитотрипсия проводилась под эндотрахеальным наркозом. При выполнении перкутанной нефролитотрипсии первым этапом в положение больного на спине проводилась цистоскопия с катетеризацией соответствующего мочеточника, мочеточниковым катетером 5F с последующей ретроградной пиелографией, затем устанавливался катетер Фолея в мочевой пузырь исходя из возраста ребенка. Мочеточниковый катетер фиксировался к катетеру Фолея. Далее пациента укладывали на живот (рисунок 2.7).

Пункция ЧЛС почки, по задней подмышечной линии либо несколько медиальнее, под ультразвуковым наведением и рентгенологическим контролем, проводилась нефростомической иглой 18 G.



**Рисунок 2.7. - Положение больного во время операции**

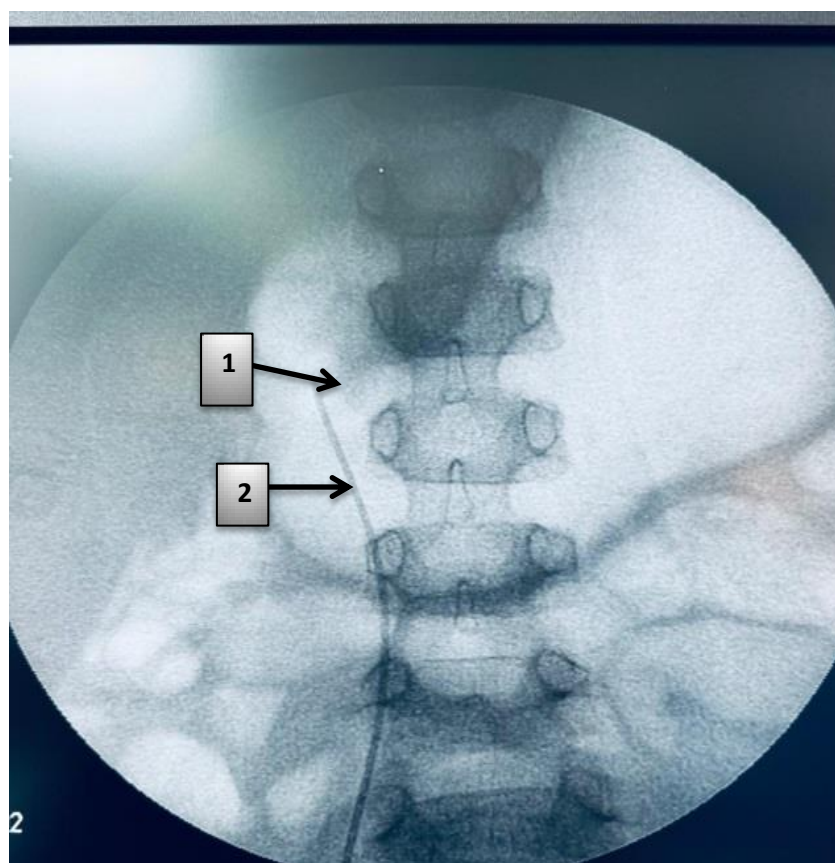
Доступ через нижнего сегмента почки является частой и оптимальной при перкутанной нефролитотрипсии. (рисунок 2.8).



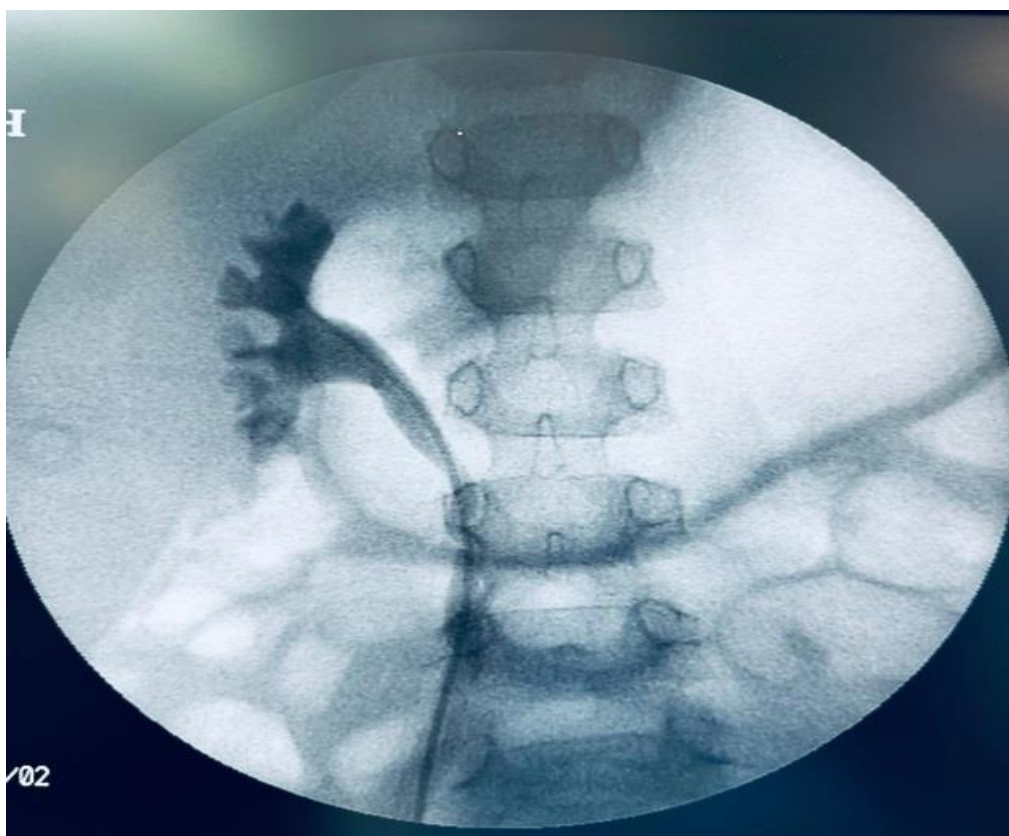
**Рисунок 2.8. - Аппарат гольмиевый лазер**

Фрагменты камней удалялись при помощи щипцов или ирригационной жидкости. Отсутствие конкрементов оценивали интраоперационно эндоскопически и с помощью рентгена C-arm. По завершению операции устанавливали нефростому 10-12 Ch тип Фолея (Foley), баллончик заполняли 0.2-0.3 мл контрастным веществом с гемостатической и фиксирующей целью (рисунок 2.9-2.14). Длительность оперативного вмешательства составила 45-120, в среднем 80 минут, в зависимости от размера и плотности камней. После литотрипсии фрагменты камней собирают и направляют для исследования, проведение инфракрасной спектрофотометрии, с помощью которой определяется их химический состав.

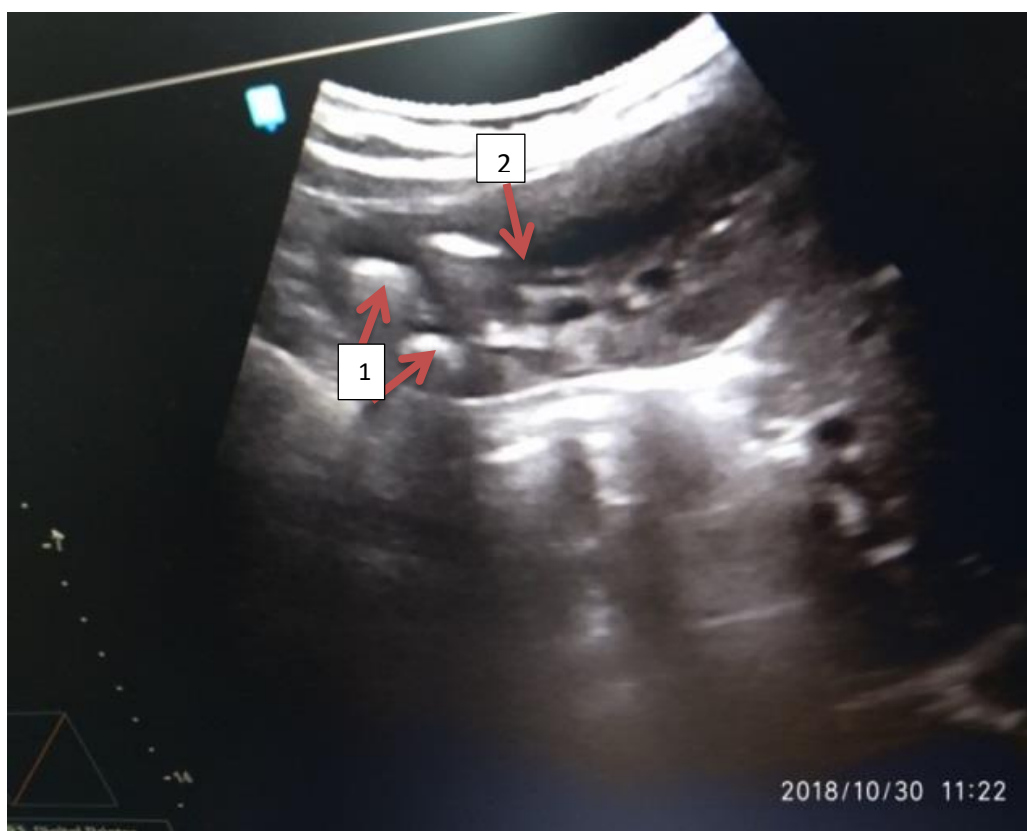
### Этапы лазерной литотрипсии



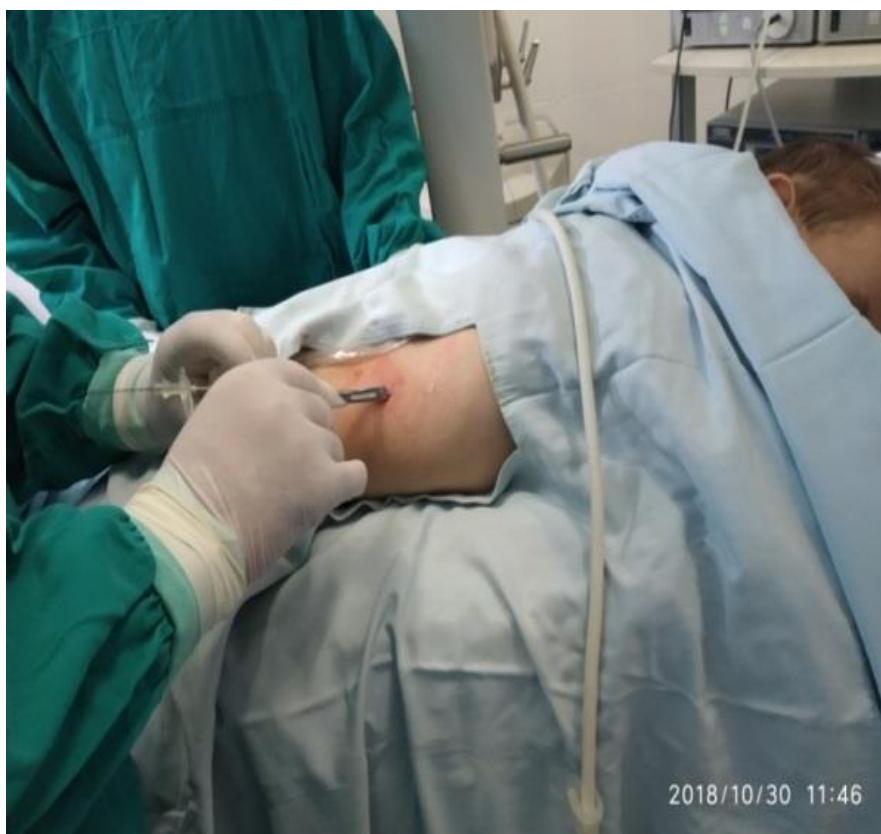**Рисунок 2.9. - Катетеризация мочеточника и чашечно-лоханочной системы  
1 – чашечно-лоханочная система, 2 - мочеточниковый катетер**



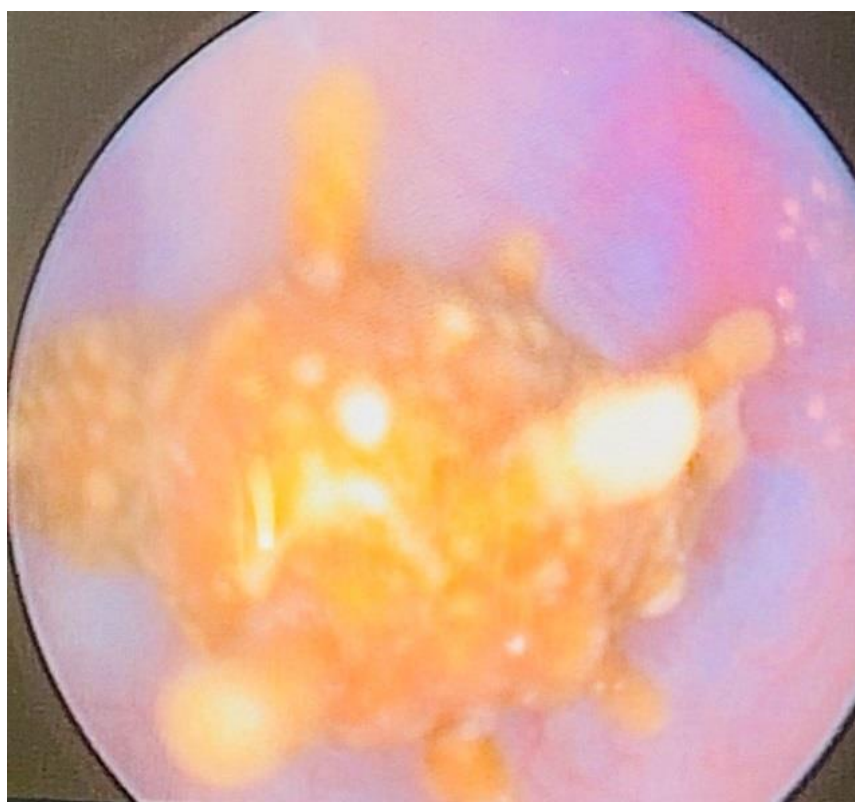
**Рисунок 2.10. - Контрастирование ЧЛС**



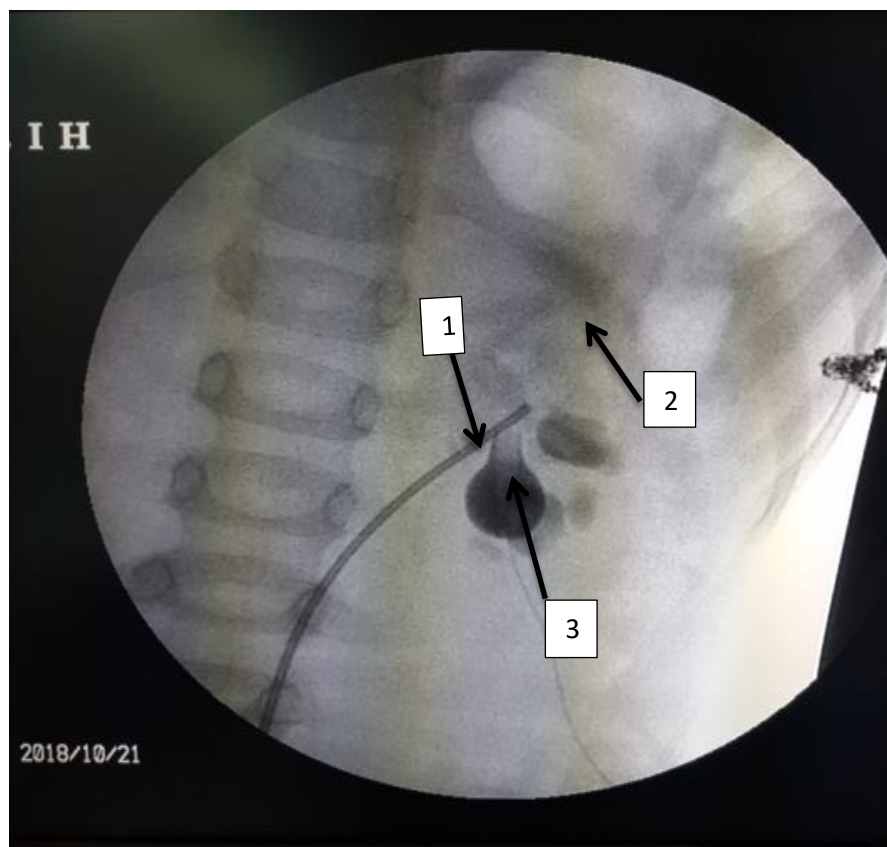
**Рисунок 2.11. - Пункция ЧЛС под ультразвуковым контролем: 1-конкременты в нижних чашечках, 2-ЧЛС**



**Рисунок 2.12. - Положение больного на операционном столе - на живот. Разрез во время операции**



**Рисунок 2.13. - Камень в лоханке почки**



**Рисунок 2.14. - Заполнение баллончика катетера Фолея контрастным веществом. 1-мочеточниковый катетер, 2-средняя чашечка, заполненная контрастным веществом, 3-баллончик катетера Фолея, заполненный контрастным веществом**

При разрушении камней высокой плотности мы в своей работе использовали пневматический литотриптор. При этом методе дробления камней необходимо, чтобы пневматический зонд литотриптора был в плотном контакте с камнем. При дроблении камня происходит её дезинтеграция за счёт воздействия баллистической энергии. Методика перкутанной литотрипсии пневмотическим литотриптором имеет свои ограничения в применении. Считается, что возможно при перкутанной нефролитотрипсии, из-за высокого внутрилоханочного давления происходит миграция фрагментов конкремента, а также высока вероятность контузии почки, получение ударноволнового повреждения слизистой чашечно-лоханочной системы. После завершения данной операции не ставится нефростомическая трубка, при отсутствии кровотечения, отрицательном посеве мочи, полное удаление камня и его фрагментов, наименьшей продолжительности выполнения литотрипсии. В

случаях интраоперационного кровотечения нефростомическая трубка ставится в обязательном порядке. Нефростомическая трубка после операции удаляется на вторые – третьи сутки, при отсутствии кровотечения.

Статистическая обработка результатов исследования выполнялась с использованием пакета программ Statistica 10.0 (StatSoft Inc., США) и SPSS 22.0 (IBM, США). Нормальность распределения количественных показателей проверялась с помощью критерия Шапиро–Уилка. В случаях, когда распределение не соответствовало нормальному, применялись непараметрические методы. Количественные данные представлены в виде среднего значения (M) и стандартного отклонения (SD). Для сравнения независимых выборок использовался U-критерий Манна–Уитни. Для сравнения связанных выборок (до и после лечения) применялся критерий Вилкоксона. При множественных межгрупповых сравнениях использовался критерий Краскела–Уоллиса (H) с последующим пост-hoc анализом (тест Данна). Для анализа категориальных данных (частот осложнений, распределения пациентов по стадиям) использовался  $\chi^2$ -критерий Пирсона, при малых ожидаемых частотах – точный критерий Фишера.

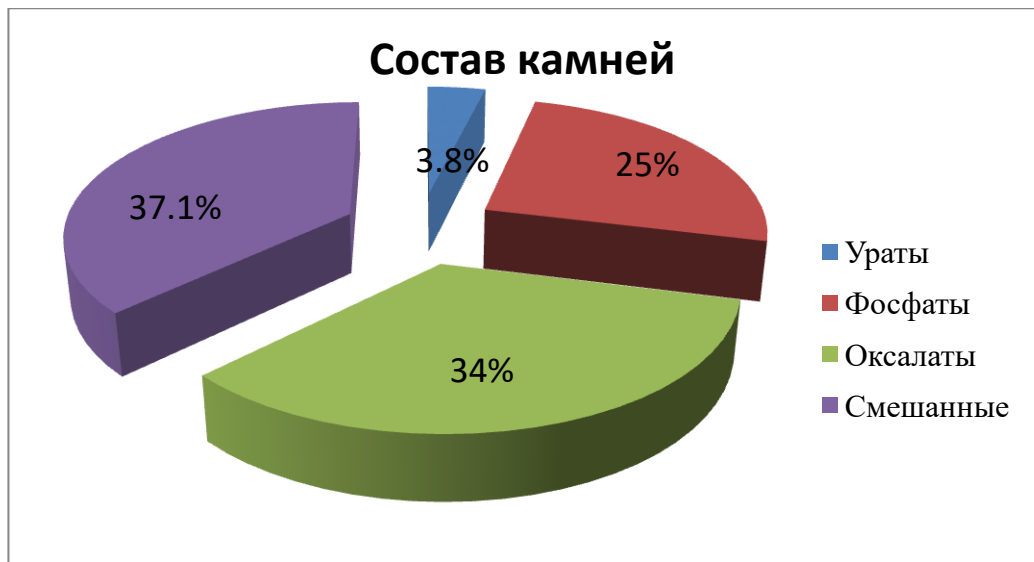Критический уровень статистической значимости принимался равным  $p < 0,05$ .

## ГЛАВА 3. ПОЛУЧЕННЫЕ В ХОДЕ ИССЛЕДОВАНИЯ РЕЗУЛЬТАТЫ

### 3.1. Диагностика нарушения функциональных параметров почек при одностороннем нефролитиазе у детей

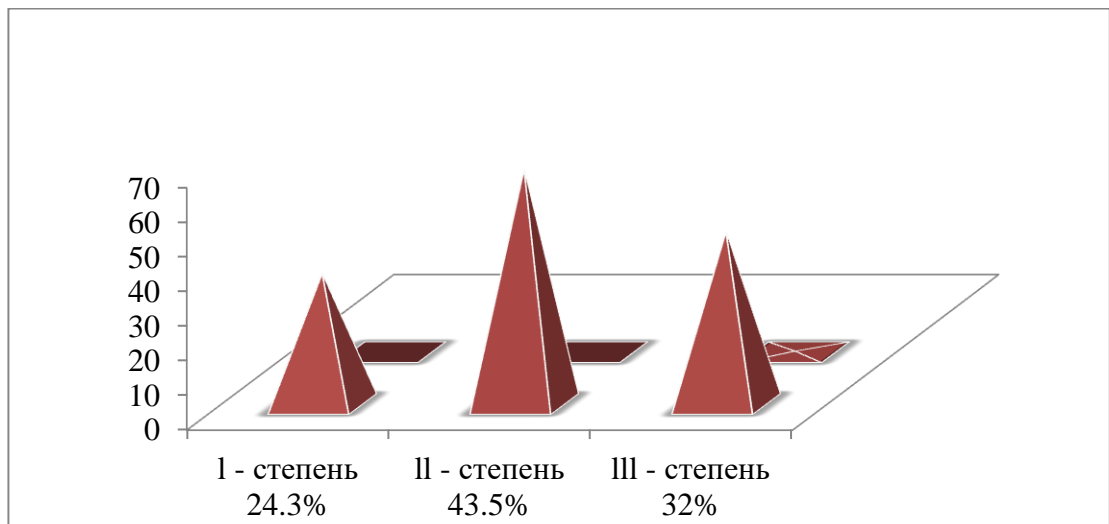
Всем пациентам, у которых предстояло выполнение оперативного вмешательства (n=156) определены показания к мини-перкутанной нефролитотрипсии пневматическим литотриптором и/или гольмиевым лазером. Показания основывались на результатах функционального состояния почек у детей. В зависимости от результатов ультразвукового исследования (УЗИ) почек, внутривенной экскреторной урографии, мультиспиральной компьютерной томографии (МСКТ) с контрастным усилением мочевыделительной системы (МВС) определялись показания к проведению нефролитотрипсии. Не менее важным является изучение скорости клубочковой фильтрации (СКФ), канальцевой реабсорбции (КР) и проведение бактериологического исследования мочи. При нефролитиазе у детей знание функционального состояния почек является основным при оценке тяжести состояния больного, прогноза заболевания и выбора тактики терапии в преоперационном периоде.

Проведён анализ результатов лечения 156 детей с односторонним нефролитиазом в возрасте от 3 до 18 лет: 3 - 6 лет было 64 (41,0%) больных, 7 – 10 лет – 45 (28,8%) пациента, 11 – 14 лет 37 пациентов (23,7%) и 15 – 18 лет у 10 (6,4%) пациентов. При этом у 94 (60,3%) пациентов исследуемой группы диагностированы солитарные камни, у 50 (32,1%) множественные и у 12 (7,7%) коралловидно-множественные. Поражение правой почки камнем отмечалось у 83 (53,2%), левой почки – у 73 (46,8%) больных. Изучая состав камней, выявили, что уратов было у 6 (3,8%), фосфатов - 39 (25,0%), оксалатов - 53 (34,0%), смешанных - 58 (37,2%). Изучая химический состав камней, что является важным этапом диагностики мочекаменной болезни, выяснили, что у детей преобладают оксалатные и смешанные камни (рисунок 3.1).



**Рисунок 3.1. - Распределение почечных камней по химическому составу: ураты - 6 (3,8%), фосфаты - 39 (25,0%), оксалаты - 53 (34,0%), смешанные - 58 (37,1 %)**

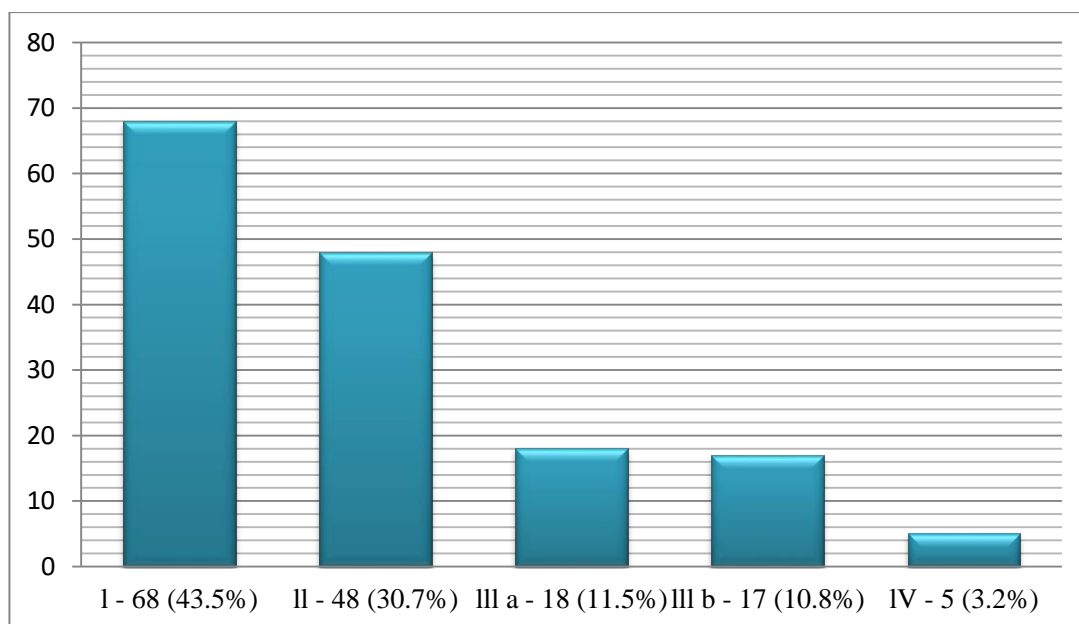
При выполнении нефролитотрипсии необходимо учитывать имеющийся хронический воспалительный процесс в почках, а также другие сопутствующие патологии в почках. Исследованием выявлено, что у 38 (24,4%) детей присутствовал хронический калькулёзный пиелонефрит I степени (ХКП), у 68 (43,6%) ХКП II степени и у 50 (32,0%) ХКП III степени (рисунок 3.2).



**Рисунок 3.2. - Хронический калькулёзный пиелонефрит по стадиям (n=156)**

Как известно длительно протекающий воспалительный процесс в почках в конечном итоге приводит к развитию хронической болезни почек. Из 156 больных с односторонним нефролитиазом ХБП выявлено: I стадия - у 68

(43,5%); II ст. – у 48 (30,7%); III а ст. – у 18 (11,5%); III б ст. – у 17 (10,8%); IV ст. – 5 (3,2%) (рисунок 3.3).



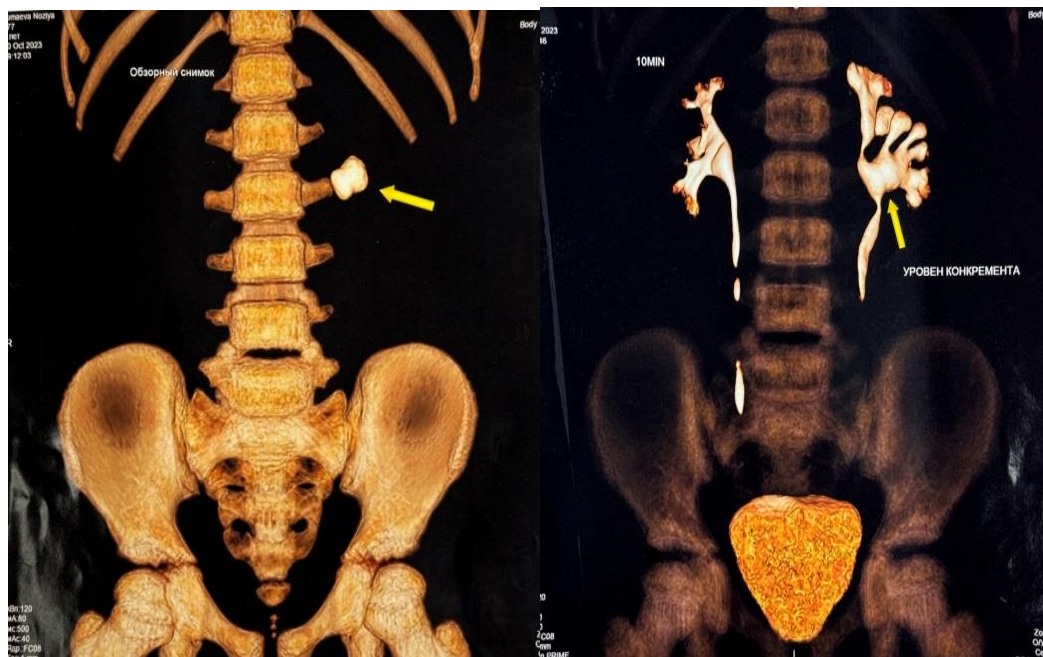
**Рисунок 3.3. - Распределение больных по стадиям хронической болезни почек**

Пиелонефрит в стадии обострения диагностирован у 21(13,5%) больного.

Изучая почечную функцию и её степень нарушения у больных с односторонним нефролитиазом выявлено, что они находятся в прямой зависимости от выраженности хронической болезни почек. Решающее значение при лечении одностороннего нефролитиаза имеет рациональное использование различных методов интенсивной терапии (антибиотики, уросептики, спазмолитики) на фоне обструкции, характеризующейся стадией КП, КГ и ХБП и на высоте обострения воспалительного процесса.

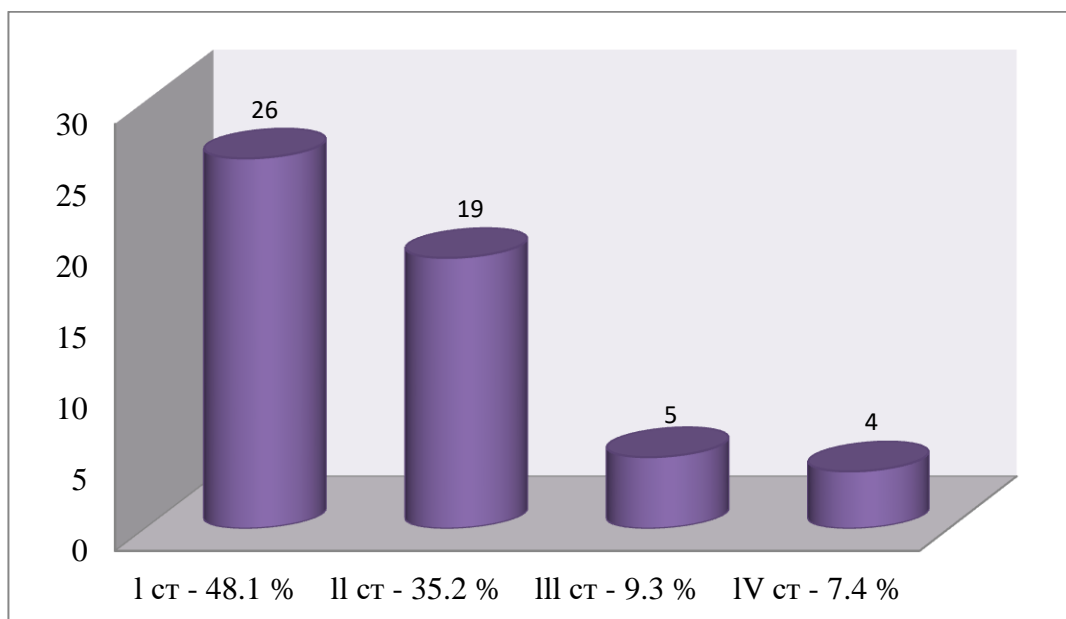
Для оценки функциональных и структурных изменений мочевыводящей системы выполнялись ультразвуковые и рентген – лучевые исследования. Результаты проведённых исследований показывают, что у пациентов с нефролитиазом, особенно когда имеет место калькулёзный пиелонефрит и хроническая болезнь почек (ХБП), проявления болезни характерно многообразием клинических симптомов. Характерные клинические симптомы: интоксикация, боли в поясничной области со стороны поражения или в животе, повышение температуры тела, тошнота, рвота, нарастающая слабость, головные боли, проявляющиеся на фоне полиорганного поражения организма.

Двусторонний хронический пиелонефрит был диагностирован у 76 (48,7%) из 156 детей с односторонним нефролитиазом. Хронический пиелонефрит II-III степени со стороны почки с наличием камня и I-II степени в контрлатеральной почке (рисунок 3.4).



**Рисунок 3.4. - Конкремент в лоханке левой почки**

У 54 (34,6%) больных выявлена гидронефротическая трансформация на фоне полной или частичной обструкции лоханочно-мочеточникового сегмента: КГ I – 26, КГ II – 19, КГ III – 5, КГ IV – 4 (рисунок 3.5).



**Рисунок 3.5. – Степени калькулёзного гидронефроза на фоне обструкции конкрементом (n=54)**

У 71 (45,5%) ребёнка с односторонним нефролитиазом наблюдался сопутствующий патологический общесоматический фон. У 65 (41,7%) больных выявлен дефицит массы тела, который колебался от 10 до 30%. У 63 (40,4%) пациентов отмечалось отставание в физическом развитии, анемия, гипопроteinемия и диспротеинемия у 41 (26,3%).

Анализируются показатели нарушений почечных функций у детей с камнями почек (таблица 3.1).

**Таблица 3.1. - Распределение пациентов по стадиям ХБП (n=156)**

Стадия хронической болезни почек	Количество пациентов	
	абс	%
1	68	43,6%
2	48	30,8%
3 а	18	11,5%
3 б	17	10,9%
4	5	3,2%
5	0	0,0%
p	$\chi^2 = 135,0, p < 0,001$	

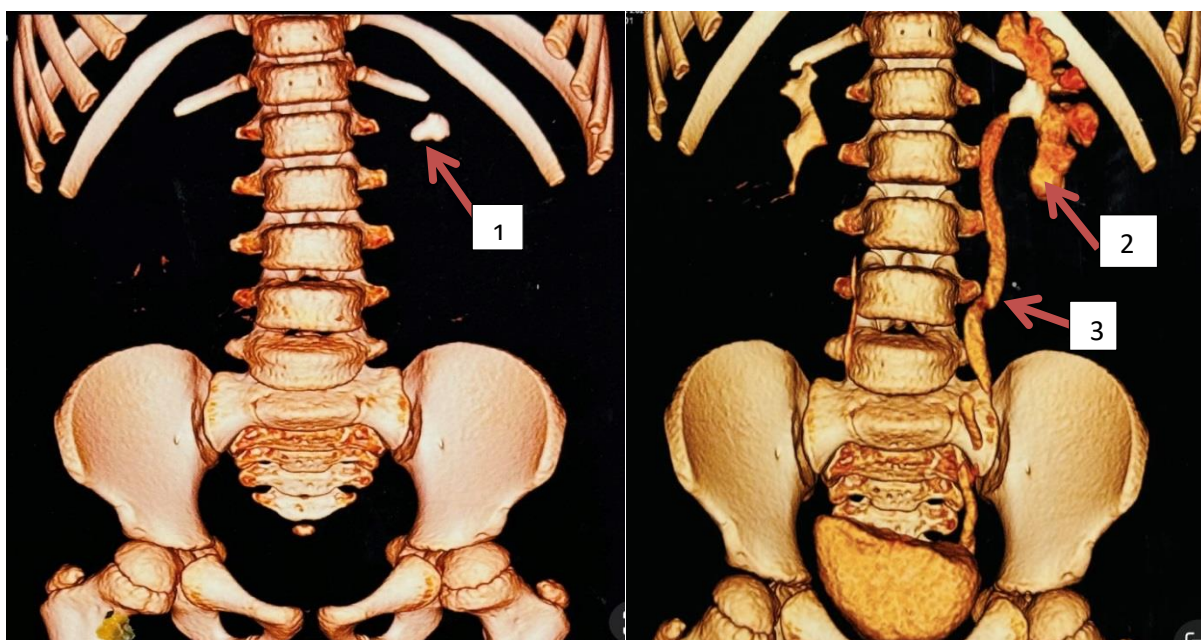
Примечание: p – статистическая значимость различий распределения частот (по критерию  $\chi^2$ )

Хроническая болезнь почек в основном встречалась в первой (68) и второй стадии (48).

Дифференциация стадий КП проводилась по классификации Н.А. Лопаткина и соавторов (1979). У 42 детей с первой стадией хронического калькулёзного пиелонефрита в зависимости от возраста функциональное состояние почек было различным. У детей в возрасте 3–7 лет воспалительные изменения в почках были минимальными.

Показатели внутривенной экскреторной урографии показали, что у детей отмечено начало контрастирования ЧЛС на 5-й минуте после внутривенного введения контрастного вещества. К 10 минутам ЧЛС полностью заполнялась, а на 20-30-й - контраст эвакуировался из неё. У обследованных пациентов старшего возраста диагностированы значимые функциональные нарушения

почек, то есть начало заполнения ЧЛС контрастным веществом обнаружена на 10-12 минутах, а полное тугое заполнение ЧЛС контрастным веществом наблюдалось на 20-30 мин. В связи с имеющимися нарушениями функции почек время полного освобождения ЧЛС от контраста завершилось на 40-60 мин. Результатом прогрессирующего воспаления являлись нарушения уродинамики, которые приводили к расстройству почечного кровотока и воспалительного процесса даже в околопочечной клетчатке. Почки рентгеноморфологически выглядели с округлой формой чашечек, размеры которых составляли  $1,2 \pm 0,06$  см с некоторой дилатацией их шейки. Лёгкая сглаженность форниксов чашечек наблюдалась у 75% пациентов, а снижение тонуса уретера в среднем и верхнем сегменте - у 9% больных (рисунок 3.6). У некоторых пациентов отмечались неравномерная плотность и уменьшение толщины коркового слоя почки, что свидетельствовало о начальных признаках склеротических изменений в паренхиме почки. У большинства пациентов визуализировалась деформированная лоханка, что свидетельствовало о хронически повышенном внутрилоханочном давлении при обструкции.

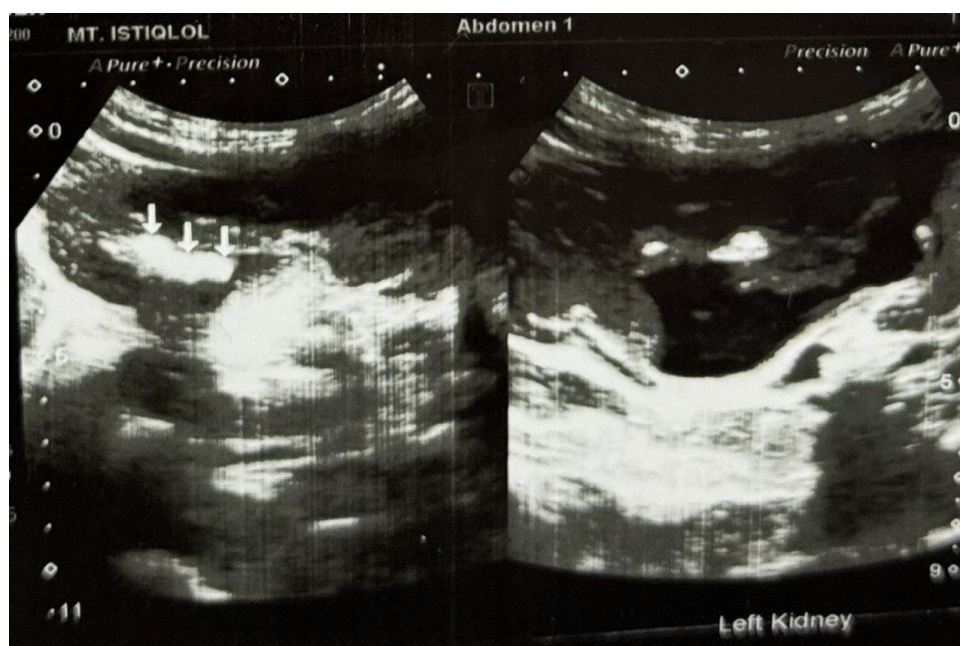


**Рисунок 3.6. - Конкремент в лоханке левой почки. 1 - Камень лоханки, 2 – расширенные чашечки, 3 – постобтурационное расширение мочеточника**

У детей ясельного возраста рентгенография мочевыводящей системы показала увеличение площади почек на 130-140%. Это расширение площади

почек было связано в основном за счет расширения ЧЛС (на 115%) и увеличения сегментов почки (на 10-15%). Всё это было связано с быстро развивающимся воспалительным процессом в почке. Изменение ренокортикального индекса (РКИ) не выявлено.

У обследованных больных 3-5 лет отмечена выраженная дилатация чашечно-лоханочной системы (на 50%), сопровождающаяся утончением почечной ткани в области верхнего сегмента (на 45%), а также латерального и нижнего сегментов (на 35%), что привело к увеличению почек (в среднем на 100%). Поэтому у этих пациентов наблюдалось увеличение РКИ (в среднем на  $0,38 \pm 0,06$ ). Утолщение форникальных отделов, деформация места прилегания камня, отёчность почечной ткани, но с сохранением её контура, свидетельствовали о наличии воспаления (рисунок 3.7).

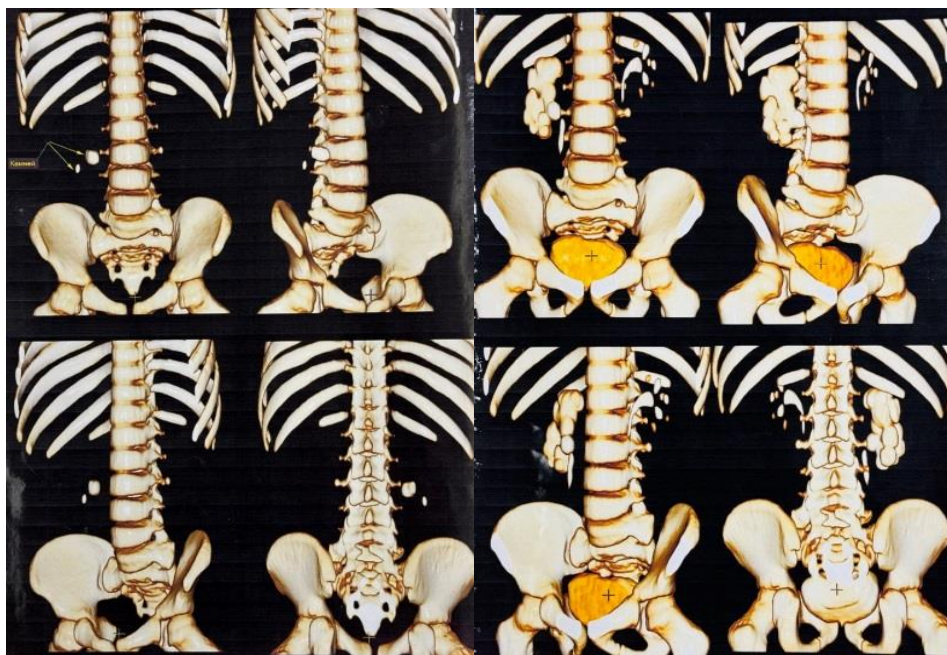


**Рисунок 3.7. - Камень правой почки. Чашечки правой почки разглажены**

Показатели СКФ были слегка снижены – 60-89 мл/мин. Усиление систолического кровотока (СК) на  $8,4 \pm 0,5\%$ , повышение индекса резистентности (ИР) и пульсового индекса (ПИ) на  $6,8 \pm 0,5\%$ , систолодиастолического соотношения (СДО) на  $7,7 \pm 0,7\%$  наблюдалось при доплерографическом исследовании. Относительно контралатеральной почки (КЛП) отмечалось уменьшение конечной скорости диастолического кровотока (ДСК) на  $5,4 \pm 0,5\%$ . Изменения почечного кровотока при пиелонефрите 1

стадии обеих почек не особенно отличались от нормальных показателей здоровых пациентов, хотя были слегка ниже (на 6-8%). Гемодинамика не страдала, но в области дуговых артерий выявляли снижение ИР.

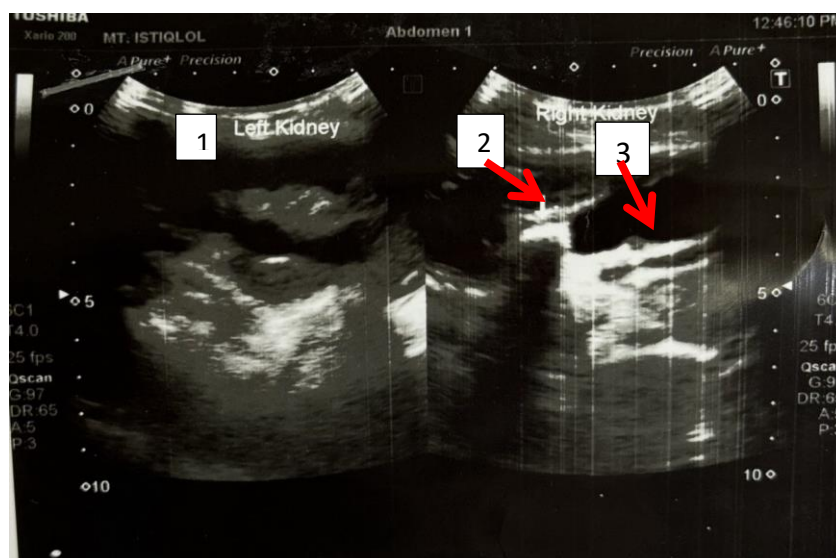
У обследованных со второй стадией КП пациентов, нарушения функционального состояния почек были значительнее. Чашечно-лоханочная система у 86% больных начинала контрастироваться позже чем через 10 мин, только на 30–40 минуту после введения контраста отмечалось тугое заполнение. Задержка контрастного вещества в чашечно-лоханочной системе до часа и более. При хроническом калькулёзном пиелонефрите в фазе обострения контраст в ЧЛС выявлялся лишь на 20 минуте, а её заполнение завершалось к 40-60 минуте. Более длительная задержка контраста (90 минут и более) затрудняла определение времени полного опорожнения чашечно-лоханочной системы (рисунок 3.8).



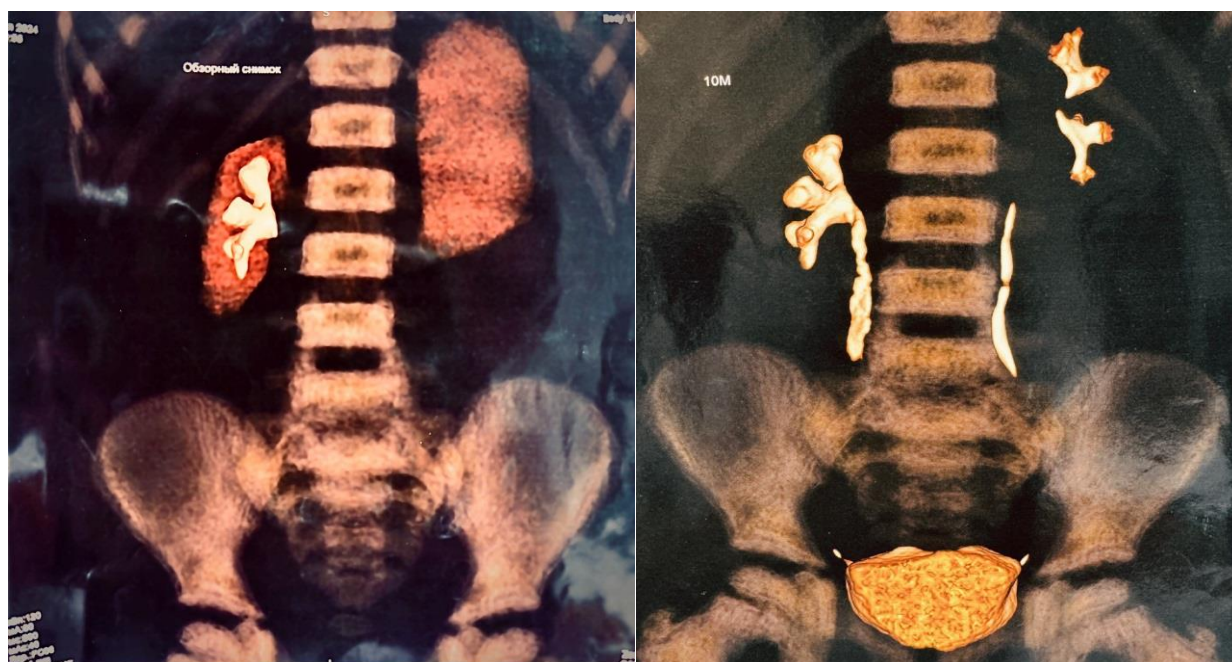
**Рисунок 3.8. - Контрастная МСКТ в 4-х проекциях. Камни правой почки.**

#### **Гидронефроз IV степени справа**

При КП I степени контуры почек оставались ровными во всех случаях. Однако у детей с КП II степени при обследовании у 35% выявлялись волнообразность контура почки и расширение чашечек. Их полигональность отмечалась в 90% случаев (рисунки 3.9 – 3.10).



**Рисунок 3.9. - Ультразвуковое исследование почек при МКБ. 1 – левая почка, 2 – камень правой почки, 3 – расширенная чашечно-лоханочная система**

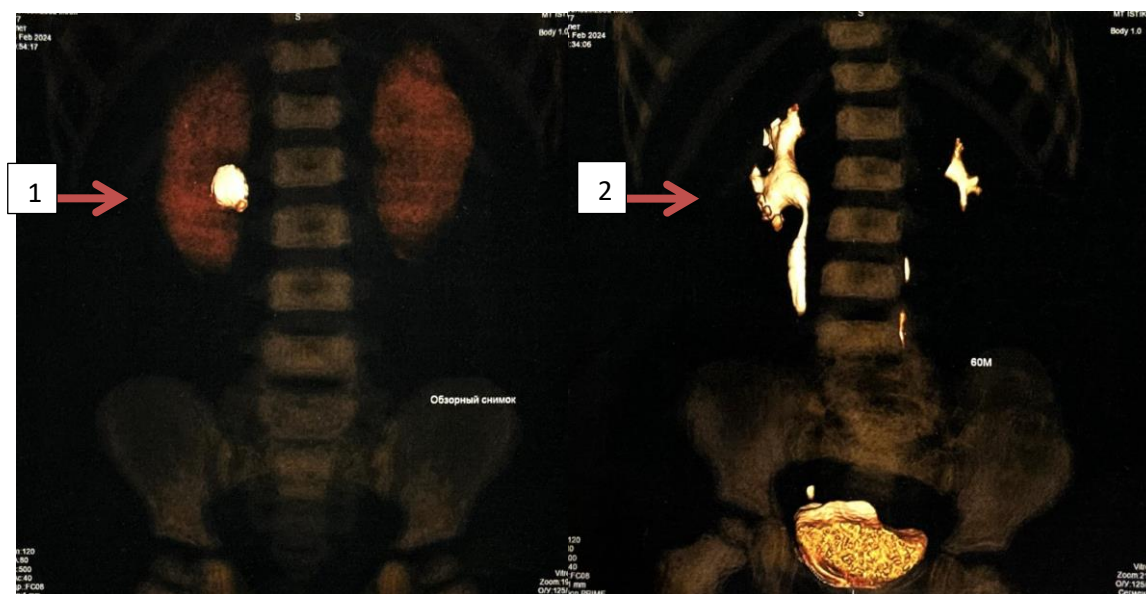

**Рисунок 3.10. - Обзорная и контрастная КТ. Коралловидный камень правой почки**

Расширение верхних чашечек и его прогрессирование у обследуемого контингента, выявлялись нами во второй стадии КП. Так у детей раннего возраста (до 3 лет) ЧЛС были расширены на 150%, а размеры почки на 130%. В верхнем сегменте почечная ткань истончилась на 61% в среднем, и на 50% в нижнем её сегменте. Для них же в этой стадии заболевания был характерен быстрый темп развития деструкции паренхимы почки. У детей старше 3 лет

резкая дилатация ЧЛС на 150-160% не приводила к увеличению размеров почки, даже несмотря на истончение почечной паренхимы и её склероз.

Обструкция конкрементом лоханочно-мочеточникового сегмента приводит к снижению тонуса мочеточника и постсенотическому расширению его просвета. Эти изменения зависят от степени обструкции, давности заболевания и общего состояния пациента. Нарушение пассажа мочи способствует формированию хронического воспалительного процесса и постепенному снижению функции поражённой почки (рисунок 3.11).

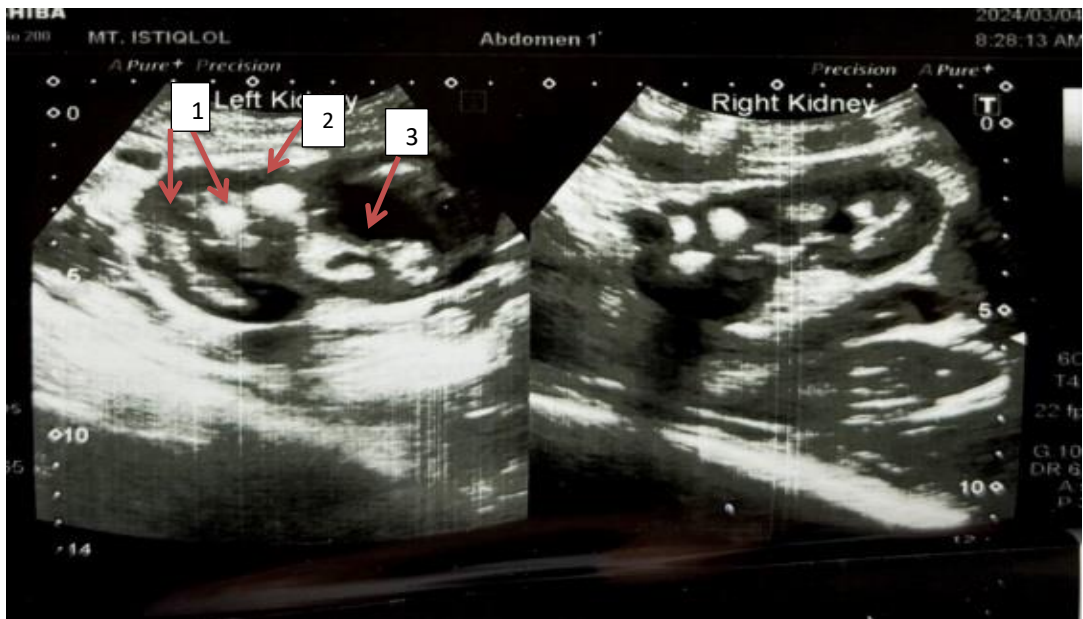


**Рисунок 3.11. - Контрастная КТ. 1 - Конкремент лоханки правой почки.**

**Относительная плотность камня 1500 НУ. 2 – Расширение ЧЛС и верхней трети мочеточника справа**

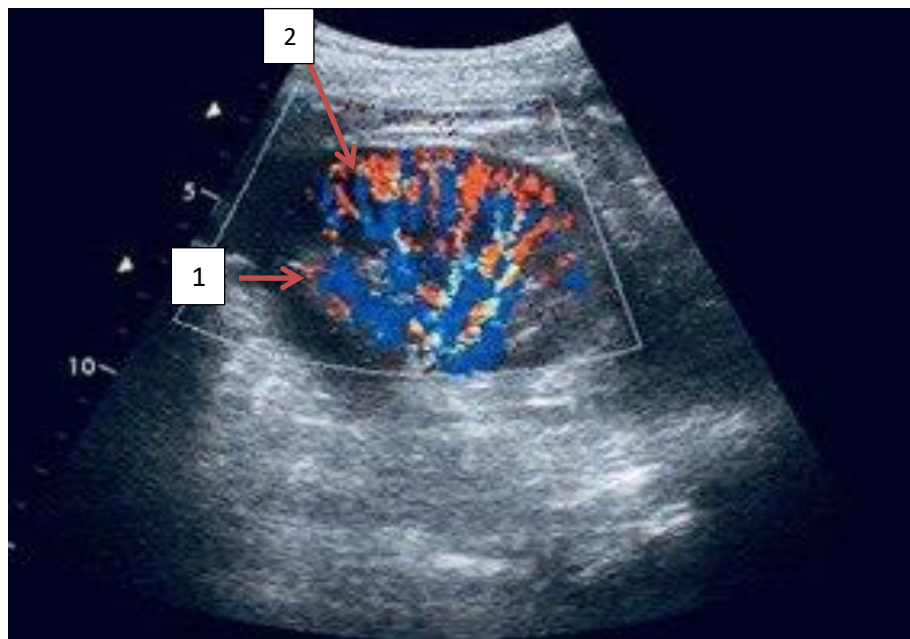
Из-за длительного воспалительного процесса происходит колбовидное расширение и деформация чашечек, истончение паренхимы почек до 0,6-0,8 см, ограничение подвижности почек, склеротические изменения в почке. Всё это доказано ультразвуковыми исследованиями почек (рисунок 3.12).

Изучая скорость клубочковой фильтрации, выявили её снижение до 27-53 мл/мин  $1,73\text{м}^2$ . Допплерографически определено увеличение скорости систолического кровотока, индекса резистентности, пульсового индекса, систоло-диастолического соотношения в стволовой и сегментарных артериях.



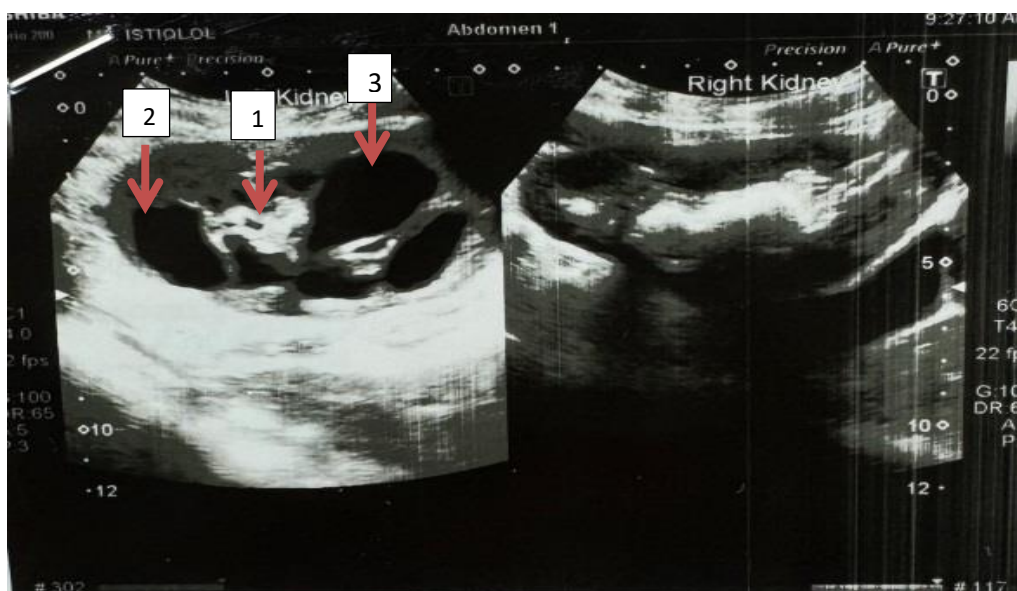
**Рисунок 3.12. – Ультрасонография почек. 1 – Конкременты левой почки, 2 - Неровный контур почки и истончённая паренхима, 3 – расширенная верхняя чашечка**

Снижение кровотока отмечали в режиме ЦДК, а в междольевых и дуговых артериях кровотоков уменьшался на 12 - 20%. При гидронефрозе или гидрокаликозе II степени снижение гемодинамики почечной ткани было значимым (рисунок 3.13).



**Рисунок 3.13. - Архитектоника сосудистого русла правой почки. 1 – вены, 2 – артерии**

Для КП III стадии были характерны тяжёлые нарушения выделительной функции почки, а иногда до полной её потери. Начало появления контраста в ЧЛС выявлялось через 35-40 минут от момента начала его введения у 18% детей. Причём полного заполнения ЧЛС контрастным веществом нами не наблюдалось ни у одного из обследуемых. Поэтому невозможно было определить и времени полного её опорожнения, из-за задержки контрастного вещества в полостной системе почки больше 90-120 минут. Чашечки были расширены и грушевидной формы в этой стадии. Лоханка была деформирована с неровными контурами. Паренхима почки в большинстве случаев была истончена, что указывало на длительное и прогрессирующее нарушение уродинамики (рисунок 3.14).



**Рисунок 3.14. - Ультрасонография почек. 1 - конкремент правой почки. 2,3 - грушевидные формы чашечек**

Уменьшение размеров почки (на 15-20%) установлено у 40% наблюдаемых нами детей с III стадией КП. У 10% обследованных пациентов, площадь оставалась неизменённой либо чуть увеличенной. На 135-140% расширялась ЧЛС. По сравнению с КП II толщина почечной ткани уменьшалась на всём её протяжении, Это подтверждение того, что происходит процесс нефросклероза. По данным УЗИ контуры почки невозможно дифференцировать, потому что происходит их слияние. Первопричиной

уменьшения размеров от 50 до 75 % от нормы является развивающийся склероз и выраженное истончение почечной ткани.

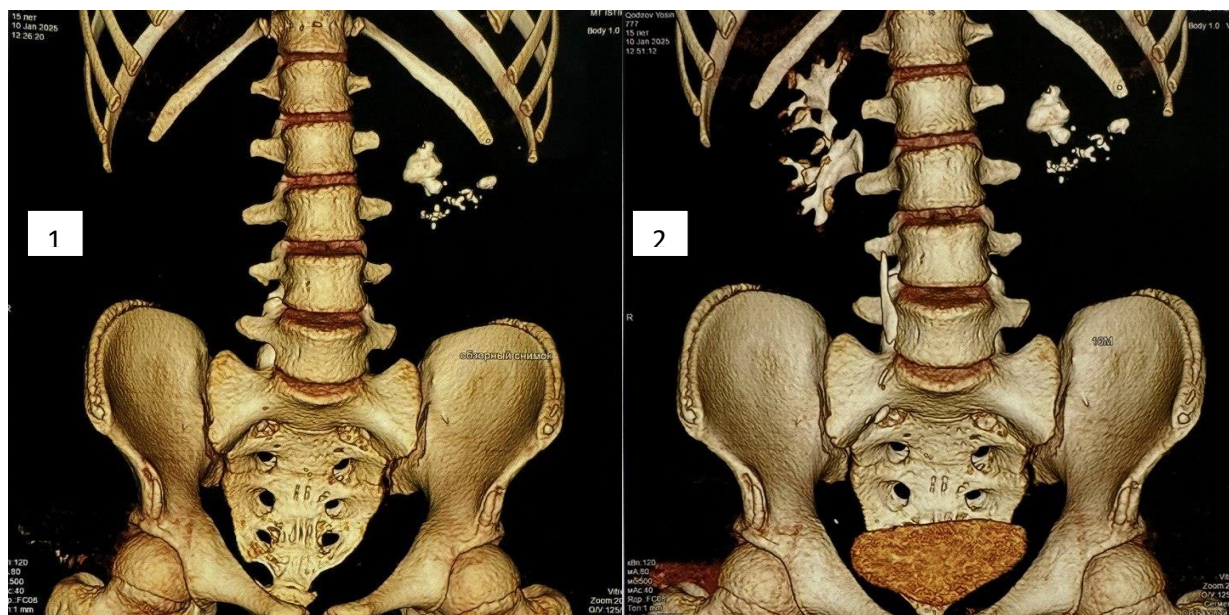
Наряду с этим у обследуемых данной группы выявлялись признаки тяжёлого нарушения выделительной функции почек, где СКФ достигала 15-29 мл/мин  $1,73 \text{ м}^2$ , а на доплерометрии картина почечного дерева не отмечалась, регистрировались лишь единичные сигналы. Выявлено повышение ИР в этих сосудах ( $0,87 \pm 0,05$ ).

Изучено состояние контрлатеральной почки в функциональном отношении и наличии воспалительных изменений путём рентгенологических исследований, УЗИ, а также доплеровского исследования. При первой стадии КП поражённой почки в периоде ремиссии патологии со стороны контрлатеральной почки не выявлено, а при КП - II отмечалось расширение площади контрлатеральной почки до  $13 \pm 2,5\%$ , при третьей стадии КП снижение функции поражённой почки и увеличение противоположной почки до  $22 \pm 1,8\%$ .

Диаметр чашечек и толщина почечной ткани являются определяющими показателями при установлении степени калькулёзного гидронефроза (КГ). Так, для I степени диаметр чашечек и ренально-кортикальный индекс составил соответственно  $1,7 \pm 0,2$  см,  $0,44 \pm 0,11$ , а для II степени -  $2,8 \pm 0,2$  см и  $0,61-0,92$ , соответственно. В случае внутрпочечного или смешанного типа лоханки расширение ЧЛС формировалось при одновременной локализации в почке коралловидных и множественных мелких камней. Обтурация лоханочно-мочеточникового сегмента происходила при единичных и множественных конкрементах, в результате чего гидронефроз почки нарастал.

Компьютерная томография, как и другие виды рентгеновских исследований, основана на способности органов, задерживать рентгеновские лучи. Однако мягкие ткани и полостные органы, в том числе и почки, плохо задерживают рентген лучи и слабо визуализируются на снимках, поэтому требуется контрастирование. Введение контрастного вещества способствует четкой визуализации почек. Нами у 96 (61,5%) детей применена

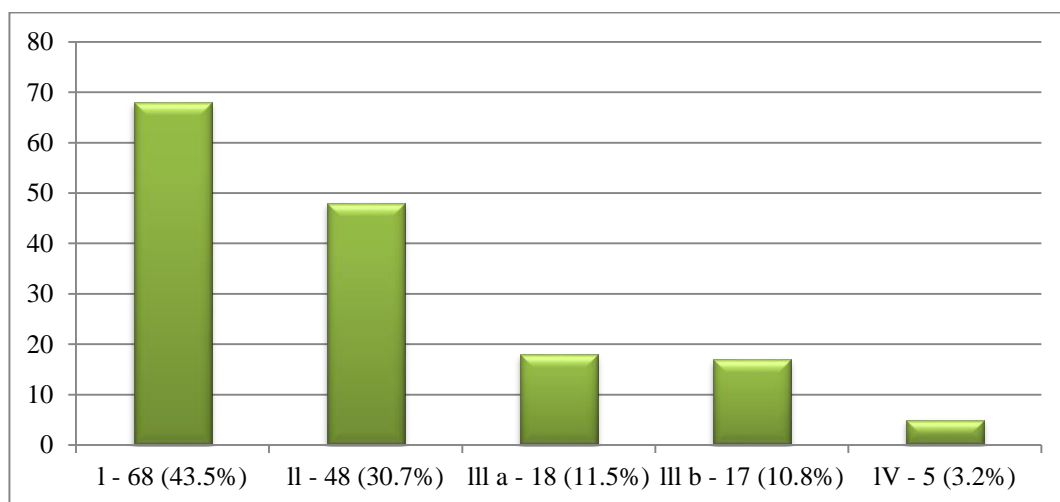
мультиспиральная компьютерная томография с контрастным усилением в режиме 3 D изображения (рисунок 3.15). В качестве контрастного вещества применялся Триомбраст или Омнипак из расчёта 5 мг на кг массы тела. Они вводились внутривенно. По накоплению контраста, на снимках определялись артериальная и венозная фазы кровообращения почек и мочевыделительной системы. В соответствии артериальной фазы первые снимки сделаны через 20-30 секунд при скорости введения контраста 0.5 мл в секунду, а снимки сделанные через 60 секунд соответствуют венозной фазе. Начало отсроченной фазы, то есть процесс выведения контрастного вещества через мочевыделительную систему, отмечалось через 3 минуты после введения Омнипака. МСКТ позволяет точно определить расположение конкрементов в полостных образованиях почек, размеры камня и его плотность, толщину паренхимы и рентгеноструктуру чашечно-лоханочной системы, расстояние от кожи до камня, состояние кровеносных сосудов.



**Рисунок 3.15. - Множественные конкременты правой почки. 1- обзорный снимок, 2–снимок с контрастным усилением, отсутствие функции правой почки**

Нарушение функций почек находится в прямой зависимости от выраженности хронической болезни почек. У всех больных отмечалась ХБП: у 68 (43,6%) детей – I стадии, у 48 (30,8%) – II стадии, у 18 (11,5%) - IIIа стадии, у 17 (10,9%) – III б стадия, у 5 (3,2%) – 4 стадии.

Изучая функции почек при одностороннем нефролитиазе, пришли к выводу, что первые две стадии характеризуют компенсаторное течение хронической болезни почек (ХБП). В этих стадиях сохраняется удовлетворительная фильтрационная способность контралатеральной почки, позволяющая поддерживать общий уровень клубочковой фильтрации в пределах нормы. Изменения морфологического характера поражённой почки имеют обратимый характер, а нарушение уродинамики может быть лишь умеренным. Клинически функциональная способность почек остаётся стабильной, без выраженных признаков азотемии или электролитных нарушений (рисунок 3.16).



**Рисунок 3.16. - Стадии ХБП**

Как видно из рисунка, при одностороннем нефролитиазе чаще всего встречались дети с первой и второй стадиями хронической болезни почек, с четвёртой стадией ХБП всего было 5 больных. Третья стадия ХБП у детей составляет 22,3%, что не является сильно выраженным.

Как показано в таблице 3.2, у детей с нефролитиазом, I стадия ХБП проявлялась незначительным снижением скорости клубочковой фильтрации на 12,9%. При удельном весе мочи (в среднем 1019) СКФ составляла  $87,1 \pm 3,4$  мл/мин. Отмечалось снижение канальцевой реабсорбции на 1,4%,  $\text{Hb}$  на 9,1%,  $\text{Mg}$  8,4%,  $\text{Ca}$  на 8,6% и повышение  $\text{Cr}$  на 8,5%. Во II стадии ХБП наблюдалось снижение на 23,7%.

**Таблица 3.2. - Изменение показателей при хронической болезни почек (n=156)**

Показатель	Стадия ХБП					p-value
	I (n=68)	II (n=48)	IIIa (n=18)	IIIb (n=17)	IV (n=5)	
СКФ, мл/мин	87,1±3,4	76,3±5,2	39,1±2,4	39,0±2,7	25,7±2,5	<0,001
Снижение СКФ	9 (12,9%)	11 (23,7%)	8 (43,7%)	8 (45,3%)	4 (87,9%)	<0,001
Канальцевая реаб.	1 (1,4%)	6 (12,4%)	5 (27,6%)	5 (27,6%)	2 (48,9%)	<0,001
Снижение Hb	6 (9,1%)	9 (18,6%)	6 (30,6%)	6 (36,7%)	2 (46,7%)	<0,001
Снижение Mg	6 (8,4%)	13 (26,3%)	9 (47,9%)	11 (64,4%)	4 (71,6%)	<0,001
Снижение Ca	6 (8,6%)	8 (15,9%)	4 (24,5%)	5 (27,8%)	2 (31,4%)	<0,001
Повышение креат.	6 (8,5%)	2 (4,9%)	1 (6,6%)	1 (6,0%)	1 (20,1%)	<0,05

Примечание: для СКФ использован критерий Краскела–Уоллиса; для категориальных показателей (частот) —  $\chi^2$  Пирсона. Значимые различия выявлены по всем показателям ( $p < 0,05$ ), наиболее выраженные при III–IV стадиях ХБП

Также снижались показатели канальцевой реабсорбции на 12,4%, Ca на 15,9%, Hb на 18,6%. В то же время повышен креатинин на 4,9%, Mg на 26,3%. Все показатели I и II стадии ХБП соответствуют стадии компенсации. СКФ была снижена в пределах 76,3±5,2 мл/мин.

У обследованных при IIIa стадии ХБП отмечено статистически значимое снижение как СКФ на 43,7% ( $p < 0,05$ ), КР на 27,6% ( $p < 0,001$ ), так и концентрационной функции почек и электролитных нарушениях. Статистически значимо повысился Mg на 47,9% ( $p < 0,05$ ), снижались Hb на 30,6% ( $p < 0,05$ ), Ca на 24,5 % ( $p < 0,05$ ). Клинические проявления были обусловлены нарастанием содержания креатинина в крови и уменьшением скорости клубочковой фильтрации от 59 до 30 мл/мин.

При IIIb стадии ХБП при нефролитиазе СКФ снижалась до 39 мл/мин, что свидетельствовало о явном нарушении деятельности почек. СКФ снижена на 45,3% и КР на 27,6% ( $p < 0,001$ ). Это свидетельствует о значительной потере функции почек. В этой стадии ХБП отмечалось незначительное повышение креатинина крови на 6%, Mg на 64,4% ( $p < 0,001$ ), а также снижение Hb на 36,7% и Ca на 27,8% ( $p < 0,05$ ).

В IV стадии ХБП больные находились в тяжёлом состоянии, СКФ менее  $25,7 \pm 2,8$  мл/мин. Повышение креатинина на 20,1% ( $p < 0,001$ ), Mg на 71,6% ( $p < 0,001$ ), явилось результатом снижения СКФ на 87,9% и КР на 48,9% ( $p < 0,001$ ). Показатель Hb снизился на 46,7% ( $p < 0,05$ ), а Ca - на 31,4% ( $p < 0,05$ ) (таблица 3.2). У больных клинически отмечалась общая слабость у 68%, утомляемость у 60%, снижение аппетита у 86% больных, эпизодами тошнота и иногда рвота. У больных с нефролитиазом, осложнённым ХБП, клиническая картина зависит от стадии и степени воспалительного процесса в почках. Утяжеление состояния детей в основном связано с нарушением метаболизма и воспалительным процессом в почках.

Полученные данные показывают, что у больных с односторонним нефролитиазом в I и II стадиях ХБП, деятельность почек находится в сбалансированном состоянии, без особых нарушений. На протяжении заболевания нефролитиазом выявлялись признаки ХКП (хронического калькулёзного пиелонефрита), гидронефроза, но без особых клинических проявлений, за исключением детей со II стадией ХБП, предъявлявших жалобы на боль и изменения в анализе мочи.

У больных с односторонними камнями в почке, осложнённым ХБП III-а стадии, уровень гемоглобина был заметно снижен. Это подтвердило уменьшение образования эндогенного эритропоэтина и возникновение анемии средней степени. Несмотря на активный образ жизни пациентов, 15% больных предъявляли жалобы на некоторую слабость, 12% - на снижение аппетита и метеоризм, которые были связаны с периодами обострения болезни.

При ХБП III-б стадии отмечалось нарушение выделения продуктов метаболизма, снижение фильтрационной функции клубочков, а вследствие нарушения выработки эндогенного ЭПО развивалась анемия. У таких пациентов периодами отмечалось повышение артериального давления.

Тяжесть воспалительного процесса, стадия ХБП, степень гидронефроза и частота сопутствующих заболеваний находились в прямой корреляции со степенью нарушения функциональной деятельности мочевыводящей системы у

обследованных с IV степенью хронической болезни почек. В связи с чем эта группа нуждалась в проведении более детального анализа функциональных показателей почечной системы, включая анатомо-морфологические признаки почек.

По рентгенологическим данным судили о морфологическом и структурном состоянии почечной ткани, её ЧЛС и выделительной функции, на основании которых в итоге определяли степень и тяжесть патологического процесса, а в последующем выбор тактики операции, включая ведение больных в предоперационном, интра и послеоперационном периодах.

На основе показателей деятельности почек в фазе обострения воспалительного характера или обструкции, необходимо проведение строго индивидуализированной программы интенсивной терапии.

Таким образом, функциональное состояние почек у обследованных детей определяется тяжестью воспалительного процесса в ней, наличием гидронефроза, включая стадию ХБП. При этом возраст ребенка, давность воспалительного процесса и сопутствующая патология значимо влияют на течение заболевания. Адекватная оценка показателей деятельности почек является определяющей при предоперационной подготовке, выборе методики операции и послеоперационном ведении.

У 40 детей с односторонним нефролитиазом выполнена доплерография почек и с целью сопоставления данных в качестве группы сравнения изучены доплерографические показатели у 20 здоровых детей в возрасте 3 - 18 лет. За 2 дня до исследования из рациона пациентов исключались продукты, вызывающие газообразование. Последний прием пищи перед проведением доплерографии почек должен быть за 4 часа у детей от 1 до 3 лет, а у детей старше 3 лет – за 6-8 часов.

Мальчики составили 68%, девочки - 32%. Дети с солитарными камнями почки составили 20 (50%), со множественными - 11 (27,5%), коралловидно-множественными - 9 (22,5%). Среди данной группы детей диагностирован КП I степени у 13 (32,5%), КП II степени у - 16 (40%), КП III степени - у 11 (27,5%).

Хронический пиелонефрит противоположной почки выявлен у 31 (77,5%) ребёнка. Параметры основного ствола почечной артерии и паренхиматозных артерий (междолевые ветви) поражённой и контралатеральной почки изучены методом доплерографии в режиме цветного доплеровского картирования, импульсно-волнового доплера и ЭДА.

Повышение индекса резистентности поражённой почки ( $0,776 \pm 0,008$ ), по сравнению с контралатеральной ( $0,6 \pm 0,07$ ) и PI до  $1,070 \pm 0,12$ ,  $0,97 \pm 0,1$  соответственно, диагностировано при исследовании (таблица 3.3). На уровне основного ствола артерии почки отмечено увеличение систолического отношения до  $3,5 \pm 0,02$  ( $2,95 \pm 0,02$ ), повышение максимальной скорости кровотока в систоле ( $V_{max}$ ) в поражённой почке в среднем до  $96,8 \pm 7,1$  см/сек. сравнительно здоровых детей –  $85,13 \pm 5,6$  см/сек. Статистически значимое увеличение диаметра почечной артерии до  $6,5 \pm 0,31$  мм ( $4,53 \pm 0,03$  мм) и уменьшение конечной скорости диастолического кровотока в поражённой почке ( $V_{к.д.}$ ) выявлено до  $22,7 \pm 0,8$  см/сек,  $29,34 \pm 0,26$  см/сек соответственно.

**Таблица 3.3. - Сравнительные показатели доплерографии почек (n=156)**

Показатель	Поражённая почка (M±SD)	Нормальная почка (M±SD)	p-value
Устье почечной артерии	IR = $0,776 \pm 0,008$ PI = $1,070 \pm 0,12$	IR = $0,600 \pm 0,07$ PI = $0,970 \pm 0,10$	<0,001
Основной ствол	$V_{max} = 96,8 \pm 7,1$ R = $15,3 \pm 1,8$	$V_{max} = 85,13 \pm 5,6$	<0,05
Сегментарные артерии	$V_{max} = 16,4 \pm 2,2$	–	–
Междолевые артерии	$V_{max} = 36,7 \pm 2,8$	$V_{max} = 38,6 \pm 4,1$	0,04

Примечание: p – статистическая значимость различий по критерию Вилкоксона (для связанных выборок)

Уменьшение  $V_{max}$  в междолевых артериях поражённой почки до  $36,7 \pm 2,8$  см/с и  $38,6 \pm 4,1$  см/с. В поражённой почке скорость диастолического кровотока снизилась до  $14,1 \pm 0,6$  см/сек., при норме  $15,43 \pm 0,21$  см/сек. Все эти изменения характерны для воспалительного процесса в почках. У 7 больных выявлено повышение показателей ИР до  $0,669 \pm 0,015$ , ПИ до  $0,970 \pm 0,021$  и СДО

до  $2,96 \pm 0,06$ . При изучении ИД (импульсно-волновой доплер) у 12 пациентов с односторонним нефролитиазом были выявлены воспалительные изменения в почке, в основном стволе почечной артерии определялись изменения и инвертированный кровоток в сосудах почки. Только у 9,1% пациентов определили достаточное насыщение кровотока в паренхиме почки, а у остальных либо полное отсутствие, либо резко слабовыраженный сосудистый рисунок. У 9,1% больных плотность сосудов была нормальной, у 2% – усиленной, у 3% – редкой; средняя плотность сосудов в среднем составила  $1,11 \pm 0,22$ . У 11,2% пациентов обнаружили расширение диаметра почечной артерии на уровне её стволовой части до  $5,54 \pm 0,16$  мм (по сравнению  $5,00 \pm 0,02$  мм). На уровне паренхиматозных артерий установлено повышение  $V_{\max}$  до  $42,66 \pm 3,75$  см/сек. ( $38,61 \pm 4,35$  см/сек.) у всех больных. Диагностировали отсутствие кровотока или наличие реверсивного спектра, проведением ЦДК и ЭД в паренхиматозных сосудах, в участках деструкции. При сравнении показателей доплеровских исследований поражённой и контрлатеральной почки установили статистически значимые различия.

Как видно из таблицы 3.3, ИР в стволовой части ПА поражённой почки был в 1,12 раза выше чем в контрлатеральной, в артериальных кровеносных сосудах почечной ткани - в 1,04, а пульсативный индекс - в 1,12 раза. Также в почечной артерии и артериях паренхимы наблюдали: повышение СОС (систолической скорости) (в 1,12 и 1,14 раза соответственно); уменьшение скорости конечного диастолического кровотока (ДСК) почки в 1,28 раза и 1,39 раза, соответственно.

Повышение СОС на  $8,5 \pm 0,6\%$ , ИР и ПИ – на  $6,7 \pm 0,4\%$  и СДО на  $7,8 \pm 0,8\%$  наблюдали в начальной стадии КП. На  $5,3 \pm 0,6\%$  снижалась СКДК почки. Характерной для первой стадии КП была одинаковая частота нарушений воспалительного характера в обеих почках. Кровоток в почках несколько отличался между поражённой и контрлатеральной почкой, отмечалось снижение кровотока в поражённой почке в пределах 6-8%. Кровоток почти во

всех участках не различался. Лишь в дуговых артериях наблюдалось снижение индекса резистентности.

При КП I-II и КГ I-II степени мы наблюдали выраженное уменьшение кровообращения в сосудах почечной ткани. У детей грудного возраста с КП II степени, доплерометрия выявила увеличение скорости кровотока, индекса резистентности, пульсового индекса, систоло-диастолического отношения в стволовых и сегментарных артериях и понижение скорости диастолического кровотока. Снижение кровообращения в междолевых и дуговых артериях было снижено на 12 - 20%. Дети с КП III степени (7 детей), у которых отмечалось уменьшение размеров почки (на 15-20%), при проведении цветового доплеровского картирования (ЦДК) выявлялись одиночные сигналы, а нормальная архитектоника артериального русла не определялась. Индекс резистентности в междолевых и дуговых артериях был существенно повышен до  $0,86 \pm 0,06$ .

Допплерометрия противоположной почки у детей с КП I степени в периоде ремиссии не выявила каких-либо ее функциональных, структурных или гемодинамических отклонений. Отмечаемое увеличение размеров противоположной почки у детей с КП II степени на  $13 \pm 2,5\%$ , а с КП III степени на  $23 \pm 1,9\%$  по сравнению с нормальными показателями, соответствующими возрасту, мы связывали с ответной компенсаторной ее реакцией (гипертрофией) на снижение её функции.

Увеличение скорости СК, ИР, ПИ и СДО в артериях почки (стволовой и паренхиматозной) и снижение диастолического кровотока обусловлены выраженным снижением или отсутствием кровоснабжения почечной ткани, свидетельством чего является изменённый сосудистый рисунок. Вышеуказанные показатели могут служить критериями формы воспалительного процесса, как больной, так и противоположной почки. При этом увеличение объёма и размера почки, утолщение капсулы, различия в эхоплотности ткани почки и гиперэхогенность её капсулы являются основными патологическими ультрасонографическими признаками.

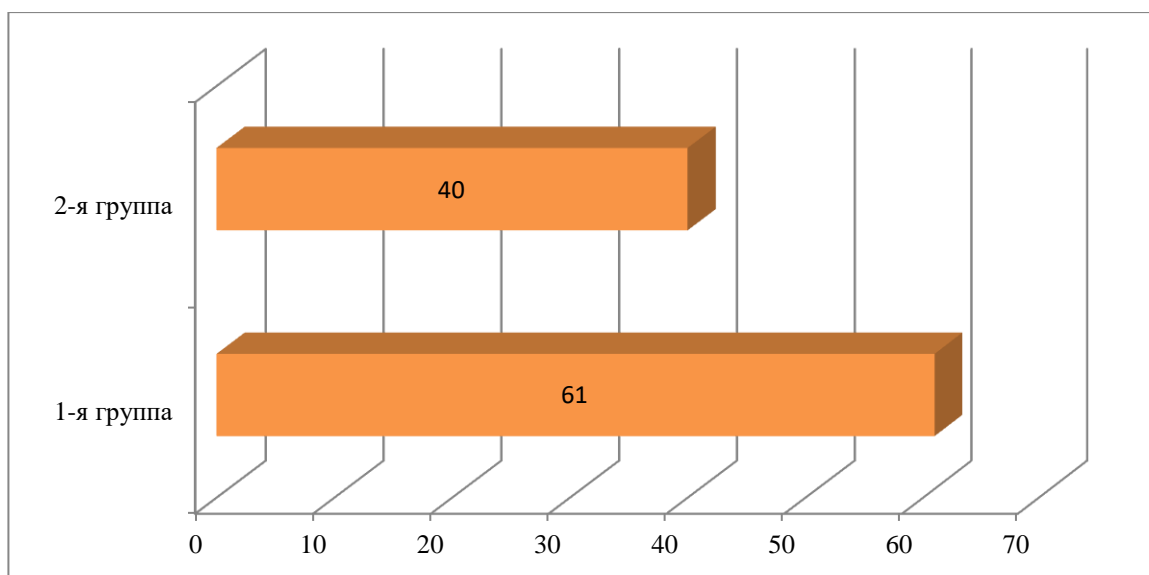
Таким образом, выявление степени патоморфологических изменений почки, прогрессирования обструкции и воспаления в ней у пациентов с односторонним нефролитиазом диктует необходимость проведения индивидуальной оценки почечной функции у каждого (из категории обследованных нами детей) для определения оптимальной тактики лечебной терапии и улучшения исхода заболевания.

### **3.2. Результаты перкутанной нефролитотрипсии у детей с односторонним нефролитиазом, с применением пневматического литотриптора**

При выборе способа лечения детей с односторонними камнями почек необходимо учесть формы камней, количество, расположение, плотность, показатели УЗИ, особенности рентгено-морфологической структуры ЧЛС и анатомическое строение сосудистой системы почки, а также необходимо принять во внимание их взаимоотношение друг с другом. Необходимо учитывать при лечении нефролитиаза и выбора оперативного вмешательства, варианты строения ЧЛС, аномалии развития почек и сопутствующих заболеваний. Всё это может оказать влияние на правильный выбор метода лечения камней почек у детей. Наиболее часто встречается нормальный тип развития чашечно-лоханочной системы почек, что составляет от 50 до 70% случаев.

У 101 ребенка с односторонними камнями почек в возрасте от 3 до 18 лет, была выполнена перкутанная нефролитотрипсия с применением пневматического литотриптора. Дети были разделены на две группы с учётом возраста, размеров и плотности камней. В первую группу были включены 61 (60,4%) подростков 14-18 лет с плотностью камней более 1000 НУ, которым проводилась перкутанная нефролитотрипсия по стандартным методикам и стандартным нефроскопом, с наружным диаметром 24 Fr и рабочим каналом 6 Fr. Размеры камней составляли от 13,8x4,6±2мм, вторая группа включала 40 (39,6%) детей 3-10 лет, которым перкутанная литотрипсия была выполнена с использованием мини-нефроскопа размером 14 Fr и рабочим каналом 5 Fr

(рисунок 3.17). Размер конкремента  $M \pm m$  [min-max]  $15 \times 11 \pm 2$  мм ( $10 \times 13$ - $23 \times 19$  мм), с плотностью 800-1300 НУ.



**Рисунок 3.17. - Распределение детей, согласно используемой инструментари. 1-ая группа ПНЛТ стандартным нефроскопом, 2 –ая группа ПНЛТ мини нефроскопом**

Перкутанная нефролитолапаксия 45 (44,6%) больным проводилась слева и 56 (55,4%) больным – справа. Среди данных больных наличие бактериурии наблюдалась – у 43 больных (42,6%). Нарушение функции почки  $M \pm m$  [min-max] –  $76.6 \pm 2$  мл СКФ (49.3-109 мл). ХБП 1 стадии - у 3 (3,0%), 2 стадии - у 65 (64,4%) больных, 3 стадии - у 18 (17,8%).

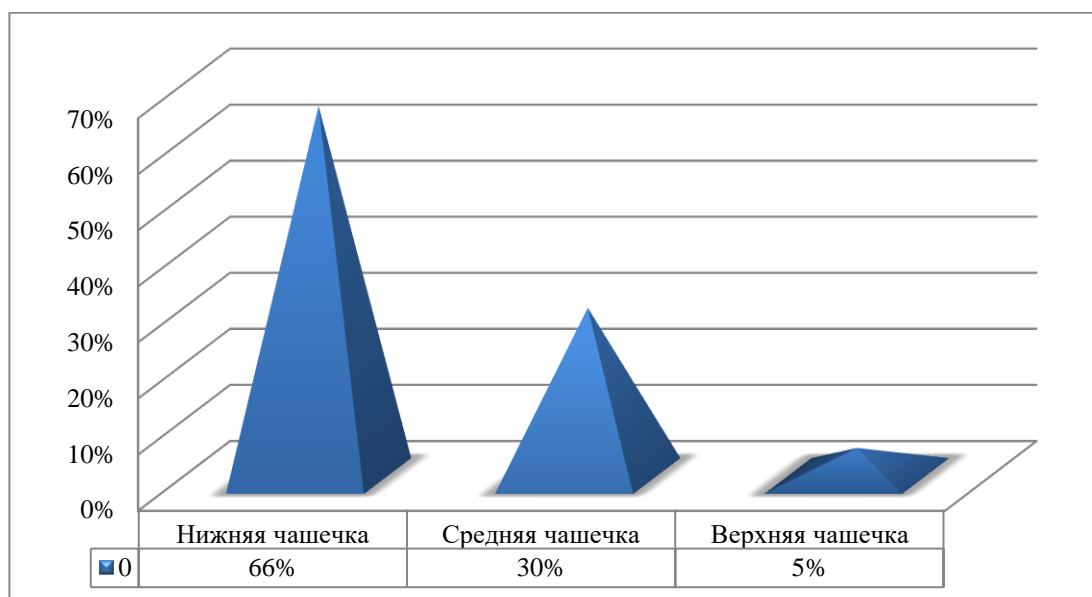
Нами не выявлено различий в основных параметрах между 1-й и 2-й группами обследованных. Статистически значимые различия, связанные с возрастом, отмечались во 2-й группе. Пациенты от 3 до 6 лет, было - 46 (45,5%) составили наибольшее количество пациентов.

У детей младшей возрастной группы, с размером камней до 20 мм перкутанную нефролитотрипсию проводили нефроскопом 18 Шарьер (Ch). Установлено, что эффективность и исход заболевания, вследствие проведенной ПНЛ у обследованных нами детей независимо от возраста были одинаковыми. Частота полной санации ЧЛС от камней составила  $88,6 \pm 0,7\%$  у пациентов младшей возрастной группы, а у детей средней возрастной группы -  $90,1 \pm 0,7\%$ .

У младшей группы по сравнению со средней возрастной группой различия составили  $\chi^2=0,574$ ,  $p=0,449$ , между средней и старшей -  $\chi^2=0,003$ ,  $p=0,960$  и между младшей и старшей -  $\chi^2=0,361$ ,  $p=0,549$ . Как видно статистически значимых различий нами не выявлено.

Доступ для операционного вмешательства определялся расположением и количеством камней. В основном, у 66 (65,3%) пациентов применили доступ через нижний сегмент, нижней чашечки. Через средние чашечки доступ к камням осуществляли у - 30 (29,7%), через верхние у - 5 (5,0%) больных, что является минимальным по количеству, среди всех возможных доступов используемых при перкутанной нефролитотрипсии (рисунок 3.18).

Формирование доступа для нефролитотрипсии через верхний полюс почки применялось исключительно в случаях локализации камня в чашечке именно этого сегмента.



**Рисунок 3.18. - Операционные доступы при перкутанной нефролитотрипсии**

Внутреннее стентирование выполнено у 45 (73,8%) детей первой подгруппы и у 16 (40,0%) во второй подгруппе.

Использование мини-нефроскопа для разрушения камней в основном был использован у детей младшей возрастной группы при размере камней не более 20 мм и при низкой и средней плотности камней. Всё это связано с малым

размером рабочего канала инструмента, что ограничивает проведение максимальной санации почки от конкрементов большого размера.

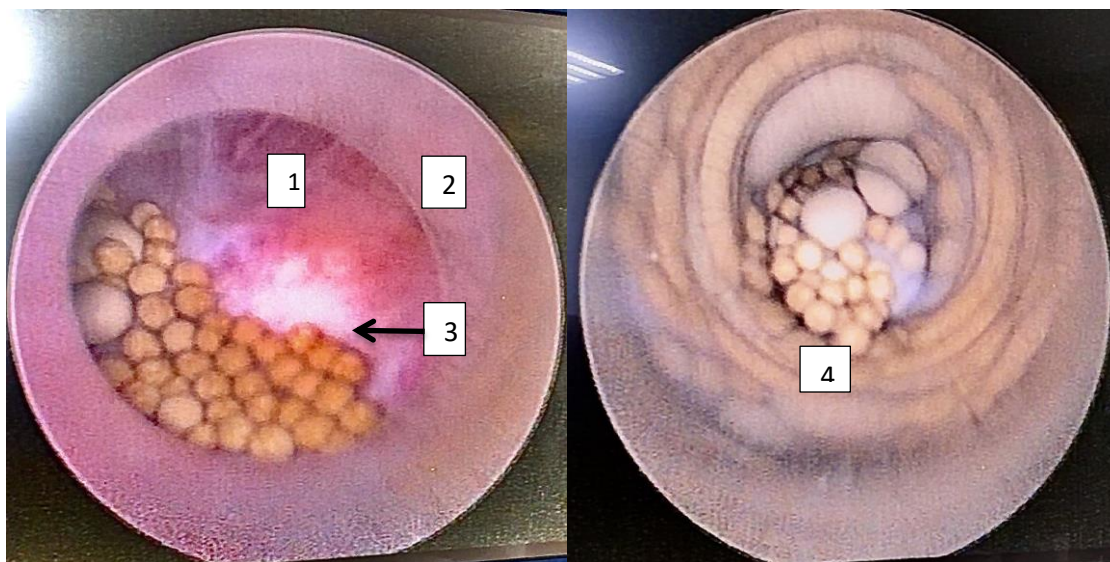
В выборе методов литотрипсии важным моментом является степень гидронефроза, толщина паренхимы почек, а также инфицированный гидронефроз и пионефроз. Когда планируется перкутанная литотрипсия, необходимо определиться с операционным доступом, в этой связи важно знать строение чашечно-лоханочной системы и сосудистую архитектуру, особенно при работе с ригидным эндоскопическим инструментом.

У 101 ребёнка при множественных, коралловидных и солитарных камнях почек, перкутанная нефролитотрипсия выполнялась пневматическим литотриптором. Дети были в возрасте от 3 - 6 лет - 46 (45,5%), 7 - 10 лет - 25 (24,8%), 11-14 лет - 26 (25,7%), 15-18 лет - 4 (4,0%). Из них - 54 (53,5%) были мальчики и - 47 (46,5%) девочек. У 6 (5,9%) пациентов камни были коралловидными, множественные у 30 (29,7%), солитарные камни почек у - 65 (64,4%) больных. Камни в почках по размеру в среднем составляли в пределах  $1,87 \pm 0,4$  см. У 101 (100%) пациентов диагностирован хронический калькулёзный пиелонефрит. У 74 (73,3%) детей диагностирован калькулёзный гидронефроз (КГ). Инфицированный гидронефроз выявлен у - 43 (42,6%) из 74 больных, а у - 9 (8,9%) пионефроз. У 27 (26,7%) детей встречался калькулёзный гидрокаликоз. По степени развития калькулёзный пиелонефрит был диагностирован: КП I степени у - 54 (53,5%), II степени у - 38 (37,6%), III степени у - 9 (8,9%) больных. У 68 (67,3%) детей пиелонефрит был в фазе активного воспалительного процесса. Калькулёзный гидронефроз отмечался: I степень у 24 (23,8%), II степень у 37 (36,7%), III степень у 8 (7,9%), IV степень - у 5 (4,9%) детей. У 85 (84,2%) больных с хронической болезнью почек (ХБП) I степени было 3 (3,0%), II степени - 65 (64,4%) и III степени - 6 (6,0%). Исследованием диагностированы следующие типы лоханки: внутривисочечная у 46 (45,5%), височечная у 33 (32,7%) и смешанная в 22 (21,8%) случаях.

При поступлении пациентов в стационар у 44 (43,6%) состояние было оценено как удовлетворительное, у 37 (36,6%) - средней тяжести и у 20

(19,8%) - тяжёлое. Всем нашим пациентам перкутанная нефролитотрипсия проводилась планоно.

Степень санации от конкрементов и их разрушенных частиц, включая мелкие камни, отражает эффективность перкутанной нефролитотрипсии. Немаловажными факторами эффективности нефролитотрипсии являются отсутствие кровотечения во время выполнения нефролитотрипсии или в послеоперационном периоде, обострения пиелонефрита, повреждения ЧЛС, наличие мочевого затёка, перитонит, пневмоторакс. Фрагменты камней после их разрушения удалялись щипцами, а мелкие частички выводились ирригационной жидкостью, по тубусу нефроскопа (рисунок 3.19).



**Рисунок 3.19 - Обзор ЧЛС нефроскопом. 1 – стенка средней чашечки, 2 – тубус нефроскопа, 3 - множественные конкременты почки, 4 - выход конкрементов ирригационной жидкостью**

У 92 (91,1%) детей после перкутанной нефролитотрипсии достигнуто полное очищение ЧЛС от конкрементов. Эндоскопически и рентгенологически оценивали состояние ЧЛС и степень её очищения от раздробленных фрагментов. Мелкие частицы разрушенных конкрементов, размером 3-4 мм выявлены у 9 (8,9%) обследованных детей, из которых у 4 (3,9%) больных фрагменты остались в верхней, а у 5 (4,9%) - в средней чашечках. Литолитическая терапия длительностью от 1 до 3 месяцев, проводимая после операции способствовала самостоятельному отхождению оставшихся

небольших камней. После выполнения ПНЛ 85 (72,0%) больным установлена нефростома посредством катетера Фолея (Ch 10-12), баллончик, которого заполняли 0.5-1 мл 0.9% физиологическим раствором или контрастом. На 3-4-е сутки после операции, под рентгенологическим контролем выполняли контрастную антеградную пиелоуретероскопию через нефростому, которую удаляли в случае отсутствия оставшихся фрагментов и свободного оттока мочи. При отсутствии кровотечения на 2-3-и сутки удаляли катетер уретры.

У 19 (18,8%) обследованных детей выявлена обструкция мочевыводящих путей, которая осложнилась гидронефрозом III-IV степени и уменьшением толщины почечной ткани до 3 мм. Пункционная нефростомия у 5 (4,9%) обследованных с пионефрозом выполнена под УЗ-контролем. Целью нефростомии являлась санация чашечно-лоханочной системы и подготовка почки к проведению перкутанной нефролитотрипсии. Помимо этого, детям назначены противовоспалительная и антибактериальная терапии. В схему лечения также входила инфузия препаратов, нормализующих кровообращение почек: латрен 0,05%, эуфиллин 2,4%, озонированный 0,9% физиологический раствор, противомикробные препараты нитрофуранового ряда. Через 20±2 дня по ходу нефростомической трубки выполнялась нефролитотрипсия. При условии нормализации почечной функции проводилось бужирование доступа нефростомы для осуществления экстракции камня с последующим введением стента в мочеточник. Эта процедура была обязательной для всех детей вышеуказанной категории. Фиксация стента капроновой нитью на коже в области лобка осуществлена у 8 (7,9%) обследованных девочек. После закрытия хода нефростомы установленные стенты удаляли посредством подтягивания за нить, а у 14 (13,9%) - цистоскопически. Продолжительность операции составляла от 50 до 160 мин (в среднем 80±20 минут).

После ПНЛ у 6 (5,9%) больных осложнения проявлялись длительной (более 3 суток) макрогематурией и падением уровня Hb до 78 г/л, что потребовало проведения трансфузии компонентов крови (плазма, эритроцитарная масса) и гемостатических препаратов, на фоне ведения

которых кровотечение было ликвидировано. Лихорадка, диспепсические расстройства в виде тошноты и рвоты, а также боль в области нефростомы отмечены у 13 (12,9%) пациентов. Это было связано с обострением хронического воспалительного процесса в почках.

Широкая лоханка более доступна, свободна и удобна для выполнения перкутанной литотрипсии и манипулирования эндоскопическими инструментами. Важное значение при выполнении перкутанной литотрипсии и создании пунктирного хода придается принадлежности чашечек к передней или задней группам. Изучая литературу надо отметить, что в выборе того или иного метода лечения камней почек, особенно коралловидных, большое значение имеет внутреннее строение почки, которое может влиять на эффективность лечения.

Таким образом, перкутанная нефролитотрипсия у детей как метод миниинвазивного удаления конкрементов из почек является высокоэффективным и малотравматичным способом. До операции ПНЛ целесообразно проведение деконтаминации антибиотиками, как мера предупреждения инфицирования мочевыделительной системы. В детской урологической практике использование передовых технических разработок при ПНЛ, включая различные доступы и энергопреобразующие силы для разрушения камней, способствует достижению эффективных и безопасных результатов.

### **3.3. Результаты контактной лазерной литотрипсии при одностороннем нефролитиазе у детей**

Несмотря на развитие и внедрение инновационных методов лечения нефролитиаза, вопросы разрушения больших конкрементов в зависимости от плотности и функциональной способности почек остаются высокозначимыми. Используемые в настоящее время малоинвазивные методики литотрипсии и экстракции больших и сложных конкрементов, сокращают время реабилитации, однако не всегда учитывают оценку почечных функций и

исходы оперативного лечения. Применение контактного гольмиевого лазера при нефролитотрипсии крупных и коралловидных конкрементов снижает время операции. Так, по результатам D. Jiao et al., литотрипсия, продолжавшаяся в среднем 63,6 минуты, позволяла очистить почку от камней в 93,8% случаев. Это согласуется с данными других авторов [142, 152, 214]. Длительность выполнения литотрипсии является одним из факторов, влияющих на развитие осложнений, приводящих к удлинению времени пребывания на больничной койке. Выявлена корреляционная зависимость длительности ПНЛ с развитием осложнений и регрессом почечной деятельности.

Анализированы результаты лечения контактной лазерной литотрипсии у 55 (35%) детей с односторонним нефролитиазом. Был использован гольмиевый лазер аппаратом SEPLOU 100 Вт с диаметром волокна 0,22 мм и мощностью 100 Вт. При выполнении лазерной литотрипсии выборочно использовали 4-ступенчатый режим регулировки интенсивности работы лазерной установки (от 0,5 до 2,0 Дж) и трёхступенчатую регулировку частоты импульса (от 10 до 24 Гц).

Солитарные камни почек были у 26 (47,3%), коралловидные камни - у 10 (18,2 %), множественные камни - у 19 (34,5%). По плотности камни были: низкой плотности - у 7 (12,7%), средней плотности у 29 (52,7%), высокой плотности у 19 (34,5%) больных.

Сопутствующие патологии у детей были: анемия - у 15 (27.3% ) и недостаточность витамина Д – у 43 (78,2%) пациентов.

В анализе крови у 15 (27.3%) детей отмечалось снижение гемоглобина, у 38 (69,1%) - лейкоцитоз, ускоренное СОЭ - у 25 (45,5%), снижение уровня эритроцитов у 15 (27,3). В биохимическом анализе крови снижение общего белка наблюдалось у 18 (32,3%), повышение креатинина и мочевины в крови - у 7 (12,3%), увеличение уровня АлТ и АсТ - у 5 (9.1%) пациентов. Уровень витамина Д у 14 (25,5%) детей был на критическом уровне, у 29 (52,7%) – низкий, и у 12 (21,8%) пациентов - в пределах нормы. Статистически значимых различий в обследуемых группах детей, в части разновидности и частоты

сопутствующей патологии и данным клинико - биохимических исследований, нами не отмечено ( $p < 0,05$ ).

Выполнен качественный и количественный анализ мочи, при этом выявлена пиурия у 16 (29.1%), протеинурия у 34 (61,8%), микрогематурия у 19 (34,5%), повышение уровня кальция у 8 (14,5%), уратов у 22 (40%) и оксалатов у 25 (45,5%). Выявленные изменения свидетельствуют о присутствии воспалительного процесса, нарушении фильтрационной способности почек, а также нарушении метаболических процессов, способствующих образованию конкрементов. Анализ полученных результатов позволил выявить взаимосвязь между биохимическими изменениями в моче и характером мочекаменной болезни.

Основные показатели, которые нами рассмотрены во время проведения исследований, отражены в таблице 3.4.

**Таблица 3.4. – Осложнения и клинические результаты в группе пациентов с контактной лазерной литотрипсией (n=55)**

Показатель	Значение
Средняя продолжительность операции, мин	80,1 ± 12,8
Средние сроки пребывания в стационаре, сут	4,0 ± 1,2
Кровотечение во время операции	0 (0%)
Кровотечение в раннем послеоперационном периоде	0 (0%)
Обострение хронического пиелонефрита	40 (73%)
Гематома паранефральной клетчатки	0 (0%)
Полная санация почки от камней	54 (98%)
Наличие резидуальных камней	1 (2%)
Размеры резидуальных камней, мм	2–3
Повреждение ЧЛС	0 (0%)

Примечание: проценты вычислены от общего числа больных в группе

Длительность операции зависит от размера и плотности конкремента, чем выше плотность, тем продолжительнее время операции. У больных с обострением хронического пиелонефрита в послеоперационном периоде,

осложнения были минимальными, при применении лазерной литотрипсии. Продолжительность пребывания больного в стационаре заметно снизилась.

В группах сложных категорий, по степени санации почки от конкремента и частиц в чашечно-лоханочной системе, оценивали эффективность проведённых вмешательств. Исходя из сложности конкремента, степень очищения ЧЛС в 1-й группе составляла 96,7%, а 98,0% во 2-ой. Использование пневматической литотрипсии менее эффективно, чем гольмиевая лазерная литотрипсия, которая к тому же минимизирует возможность перфорации стенок верхних мочевых путей, и за счёт ретропульсии, является более сильным и в то же время органосберегающим способом разрушения конкремента. Малая глубина прохождения лазерного луча (0,44 мм) практически не приводит к развитию ожогов.

Несмотря на более продолжительное время, затрачиваемое на выполнение операции, санация ЧЛС от камней при этой методике более эффективна, особенно при разрушении плотных и крупных почечных конкрементов. Поэтому при выборе методики терапии детей с нефролитиазом использование данной методики предпочтительнее контактной пневматической литотрипсии.

#### **3.4. Ведение детей после перкутанной нефролитотрипсии с односторонним нефролитиазом**

При перкутанной нефролитотрипсии в основном принято после завершения дробления и удаления камней поставить нефростомическую трубку на 2 – 3 дня. Цель установки нефростомической трубки заключается в том, что она способствует гемостазу, санации почки от сгустков крови и позволяет провести антеградную пиелоуретерографию. Нефростомическая трубка служит для контроля за течением послеоперационного периода, и при необходимости повторно можно по ходу нефростомической трубки произвести нефроскопию. Надо отметить, что в последнее время все шире применяется ведение больных после перкутанной нефролитотрипсии без установки

нефростомической трубки. Все это связано с применением нефроскопов значительно меньшего диаметра и малотравматичностью. В этой связи нами изучена эффективность перкутанной нефролитотрипсии без применения нефростомы. Безнефростомная перкутанная нефролитотрипсия выполнена у 98 (62.8%) больных. При выполнении перкутанной нефролитотрипсии без нефростомы необходимо учесть ряд требований. В предоперационном периоде дети должны быть полностью обследованы, что бы исключить все факторы, способствующие развитию осложнений после перкутанной нефролитотрипсии. Необходимо определить абактериальное состояние мочи у ребёнка, исключить аномалии развития почки и мочеточников, размеры камней в почках. Важным моментом для безнефростомной нефролитотрипсии является один перкутанный доступ к почке, максимально полное очищение почки от конкрементов, целостность полостной системы почки, и конечно, отсутствие кровотечения.

Дети, в зависимости от размера используемого инструментария и способа выполнения перкутанной нефролитотрипсии были разделены на три группы: I группа – дети, которым пневматическая литотрипсия была выполнена стандартным нефроскопом с использованием пневматического литотриптора n-61. II группа – пациенты, которым PCNL выполнялась мини- нефроскопом с использованием пневматического литотриптора n-40; III группа - мини-нефроскопом с использованием гольмиевого лазера (n-55) (таблица 3.5).

**Таблица 3.5. - Распределение больных по группам в зависимости от используемых аппаратов**

Группа больных	Вид нефроскопа	Аппарат для фрагментации
I (n=61)	Стандартный нефроскоп	Пневмат. литотриптор
II (n=40)	Мини-нефроскоп	Пневмат. литотриптор
III (n=55)	Мини-нефроскоп	Гольмиевый лазер

Больным I-ой группы (n=61) была выполнена нефролитотрипсия стандартным нефроскопом по стандартной методике с использованием пневматического литотриптора, у которых в конце операции отмечалось незначительное кровотечение. В связи с чем после извлечения нефроскопа в

почке устанавливался катетер Фолея и баллончик заполняли 0,3 мл фурацилина, затем путём натяжения удерживали в течение 10 минут. После остановки кровотечения выполняли внутреннее стентирование мочеточника и верхней мочевыводящей системы, после чего удаляли нефростому.

II группу составили дети (n=40), оперированные по аналогичной методике, но мини-нефроскопом, у которых в конце перкутанной нефролитотрипсии отмечалась незначительная геморрагия. Для устранения геморрагии по ходу операционного доступа устанавливалась нефростома, через которую промывалась чашечно-лоханочная система. Баллончик катетера после надувания удерживался в течение 10-15 минут, проводилось внутреннее дренирование стентом, затем при отсутствии кровотечения удаляли нефростому. Объём интраоперационной кровопотери распределился по группам следующим образом: в 1-й группе у 13 (13/61, 21,3%) больных выявлено 200-220 мл кровопотери, с плотностью камней 1400-1800 НУ, во 2-й группе – у 6 (6/40, 15,0%) детей с плотностью камней 1000-1800 НУ - 120-150 мл.

Выявлена корреляция ( $r = 0,713$ ,  $p < 0,001$ ,  $n = 73$ ) между диаметром используемого нефроскопа и объёмом кровопотери в ходе операции, который в случае применения стандартного нефроскопа составил в среднем  $213,63 \pm 9,85$  мл, а с мининефроскопом –  $142,75 \pm 9,41$  мл.

В III группе пациентам (n=55) выполнялось хирургическое вмешательство по методике мини-перкутанной нефролитотрипсии с использованием гольмиевого лазера. Дренирование верхних мочевых путей осуществлялось внутренним стентированием без использования нефростомы. Во всех случаях стенты удалялись через 2 недели после операции.

После завершения всех перкутанных нефролитотрипсий проводился осмотр чашечно-лоханочной системы нефроскопом, и под контролем рентгеноскопического аппарата C-arm проводилась проверка на наличии резидуальных камней и состояния гемостаза. При отсутствии геморрагии пациентам не устанавливали нефростому.

В III группе, с учётом возраста, выбирали соответствующий стент и проводили внутреннее дренирование чашечно-лоханочной системы у 38 (69,1%) детей (размеры стентов 3, 4 и 5 Ch длиной 12-25 см). Нефростома была установлена 5 (9,1%) больным.

Во II группе дренирование чашечно-лоханочной системы почки у 27 (67,5%) больных осуществлялось за счёт установки внутреннего стента. У 13 (32,5%) пациентов дренирование проводилось установкой нефростомической трубки.

В I группе 40 (65,6%) пациентам после перкутанной нефролитотрипсии дренирование полостной системы осуществлялось только нефростомической трубкой, а стентирование ЧЛС внутренним стентом проводилось всего 21 (34,4%). Длительная макрогематурия после выполнения перкутанной нефролитотрипсии отмечена у 5 (8,2%) детей I группы. У 7 (11,5%) детей в I группе после удаления стента отмечалось расширение чашечно-лоханочной системы, в этой связи было выполнено повторное внутреннее стентирование. Повторное стентирование во II и III группах составило одинаково 10% и 10,9% соответственно (таблица 3.6).

**Таблица 3.6. - Количественные показатели дренирования ЧЛС после ПНЛТ**

Группа (n)	Дренирование нефростомой	Дренирование стентом	Повторное дренирование стентом
I (n=61)	40 (65,6%)	21 (34,4%)	7 (11,5%)
II (n=40)	13 (32,5%)	27 (67,5%)	4 (10,0%)
III (n=55)	5 (9,1%)	38 (69,1%)	4 (10,9%)
p	<0,001	<0.001	>0.05
<b>Всего (n=156)</b>	58 (37,2%)	86 (55,1%)	15 (9,6%)

Примечание: p – статистическая значимость различий показателей между группами (по критерию  $\chi^2$ )

При выполнении перкутанной литотрипсии с инструментами большего диаметра легче удаётся разрушить камень в почке и удалить. Однако инструменты большого размера повреждают ткани почек и травмируют

значительно, что не желательно для детей младшей возрастной группы. Поэтому в группе детей со стандартным нефроскопом осложнения больше, и меньше количество без нефростомического ведения больных.

Стойкая температурная реакция выше  $38^{\circ}\text{C}$  значительно чаще наблюдалась у детей I группы – в 30 % случаев, а у детей II и III группы гипертермия как осложнение после перкутанной нефролитотрипсии по стандартной методике выявлено в 24,7% и 20,2% соответственно. Перфорация чашечно-лоханочной системы было отмечено у 1 больного.

Ведение больных после перкутанной нефролитотрипсии без нефростомической трубки привело к снижению болевых ощущений и уменьшению приёма анальгетиков. Больше всего необходимость в приёме анальгетиков была у детей первой группы, что составляло 18 (29,5%); во второй и третьей группах - 9 (22,8%) и 12 (22,4%) соответственно.

Установление нефростомы после выполнения перкутанной нефролитотрипсии у детей вызывает болевые ощущения, дискомфорт и удлиняет срок пребывания больного в стационаре. В этой связи у детей все чаще выполняется безнефростомная перкутанная нефролитотрипсия. Альтернативой этого метода у детей является внутреннее стентирование. Безнефростомная методика перкутанной нефролитотрипсии детей связана с использованием инструментов меньшего диаметра, то есть мини-нефроскопов с рабочим каналом 6.7 ШР (для инструментов – корзины и экстракторы 5 ШР). При послеоперационном ведении больных без нефростомы нами учитывались ряд факторов: отсутствие микобактерий в анализе посева мочи, нормальное анатомическое расположение почек и отсутствие аномалии количества, один перкутанный доступ без повреждения ЧЛС во время операции, отсутствие выраженного кровотечения из операционного доступа по завершении перкутанной нефролитотрипсии, размеры камней в почках не более 3 см и полное очищение почки от конкрементов.

Учитывая вышеизложенное необходимо отметить, что безнефростомная нефролитотрипсия имеет преимущество перед другими методами. Выполнение

безнефростомной перкутанной нефролитотрипсии по строгим показаниям позволяет снизить частоту инфекционно-воспалительных и геморрагических осложнений у детей.

## **ГЛАВА 4. БЛИЖАЙШИЕ И ОТДАЛЁННЫЕ ОСЛОЖНЕНИЯ ПРИ ПЕРКУТАННОЙ НЕФРОЛИТОТРИПСИИ У ДЕТЕЙ**

### **4.1. Анализ осложнений в зависимости от вида применяемого метода нефролитотрипсии у детей**

Исследование показало, что осложнения после нефролитотрипсии у детей напрямую зависят от вида применяемого метода нефролитотрипсии: пневматического или лазерного. Международная классификация Clavien-Dindo была использована нами для оценки тяжести послеоперационных осложнений. У больных оценивалось общее состояние после нефролитотрипсии, наблюдалось стойкое повышение температуры тела, признаки системного воспалительного ответа, анализировался объём кровопотери и решался вопрос замены антимикробного препарата, в случаях стойкой гипертермии.

При изучении результатов перкутанной нефролитотрипсии, обследуемые дети подразделялись на 2 группы: первая группа - дети, которым проведена перкутанная нефролитотрипсия с использованием пневматического литотриптора; вторая группа – дети которым была проведена перкутанная контактная лазерная литотрипсия (таблица 4.1). Чаще наблюдались осложнения в послеоперационном периоде у детей первой группы, которым выполняли нефролитотрипсию с помощью пневматического литотриптора. У 5 (4,9%) детей первой группы интраоперационно отмечалось кровотечение по сформированному доступу. В связи с этим дальнейшее проведение нефролитотрипсии было остановлено без полного удаления камня.

При использовании лазерной литотрипсии во второй группе при интенсивном кровотечении во всех этапах наблюдения не было выявлено. Основной причиной развития кровотечения у первой группы связано с использованием инструментов большего диаметра (рабочий канал 12.4 Шр, для работы с инструментами размером до 11,5 Шр) и более высоком давлении используемого раствора для промывания полостной системы почки.

**Таблица 4.1.-Послеоперационные осложнения перкутанной нефролитотрипсии (по группам)**

Осложнение	Первая группа (n=101)	Вторая группа (n=55)	p-value
Стойкая гипертермия	25 (24,7%)	11 (20,0%)	>0,05
Обострение ХКП	81 (80,0%)	40 (72,7%)	>0,05
Гематурия > 3 дней	5 (5,0%)	0 (0%)	
Повреждение ЧЛС	3 (3,0%)	0 (0%)	
Повреждение соседних органов	0 (0%)	0 (0%)	
Кровотечение во время операции	5 (4,9%)	0 (0%)	

Примечание: p – статистическая значимость различий между группами (по критерию  $\chi^2$ )

Осложнения I и II степени по классификации Clavien-Dindo (таблица 4.1). Повышение температуры тела выше 38,5° С после операции PCNL, которая продолжалась более 2-3 суток являлось самым частым осложнением и преобладала в два раза чаще в первой группе, где перкутанная нефролитотрипсия проводилась методом пневматического дробления камней. В этой же группе обострение хронического воспалительного процесса в почке наблюдалось у 80% пациентов, а во второй группе – у 73%. Всё это приводило к необходимости смены антибиотиков или назначению дополнительных антибактериальных препаратов с учётом чувствительности микрофлоры. В тяжёлых случаях использованы эфферентные методы детоксикации у 12,8% больных. Смена данной тактики лечения по классификации Clavien-Dindo характеризовалась как осложнение II степени. При появлении макрогематурии и продолжающаяся более 3 суток, нами квалифицирована как кровотечение. В наших наблюдениях выявлено, что различная степень интенсивности макрогематурии нередко развивается при самых сложных случаях нефролитотрипсии, особенно у пациентов с камнями в почках больших размеров и коралловидными формами III и IV степени. Выраженная кровопотеря выявлена сразу после проведённого оперативного вмешательства (1 сутки), которая после применения гемостатиков была остановлена к 3-4 суткам. Из-за сохраняющегося кровотечения и снижения вследствие этого

уровня Hb (70 г/л), а также и неэффективности гемостатической терапии, трём пациентам была произведена трансфузия компонентов крови. Необходимость в проведении трансфузии компонентов крови, по классификации Clavien-Dindo оценивали как осложнение II-ой степени. Корреляционный анализ объёма кровотечения от диаметра нефроскопа выявил их достоверную связь:  $r=0,713$ ,  $p < 0,001$  ( $n=97$ ). Средний объём кровопотери в случае с применением стандартного нефроскопа составил в среднем  $213,63 \pm 9,85$  мл, а с мининефроскопом –  $142,75 \pm 9,41$  мл.

После удаления нефростомической трубки у 3 детей, сразу началось кровотечение. Этим детям пришлось повторно установить нефростомическую трубку, что бы остановить кровотечение. Данная манипуляция выполнялось под ультразвуковым и рентгеноскопическим контролем. Это осложнение по классификации Clavien-Dindo считалось как IIIа степень.

У 4 (3,9%) больных первой группы выполнялась коррекция нефростомы. Во второй группе больным, которым была выполнена мини-перкутанная нефролитотрипсия, необходимость в коррекции нефростомической трубки не возникала. Ни в первой и ни во второй группах летальных исходов не было.

По нашим данным нет достоверной разницы по виду выявленных осложнений, но для их профилактики необходимо рентгенологически осуществлять контроль проводимой манипуляции. В то же время нами выявлено достоверное преобладание у 1-ой группы по сравнению со 2-ой группой ( $p < 0,001$ ), как осложнений лёгкой степени, классифицируемых по Clavien-Dindo I+II, так и тяжёлых Clavien-Dindo III степени.

Прогноз качества лечения и его эффективности, сравнение по возможности с результатами полученными в разных клиниках, больницах, использование различных методов лечения, включая внутриклинические, а также способы их определения должны быть стандартизованы и воспроизводимы.

По поводу определения послеоперационных осложнений и их стратификации по степени тяжести нет единой оценки хирургических

вмешательств, ограничено отсутствием консенсуса. Предложенная классификация осложнений Clavien в 1992 г., с выделением 4 степеней тяжести и в последующем дополнена D. Dindo, в настоящее время широко используется как классификация Clavien—Dindo.

С учетом классификации Clavien—Dindo нами также проанализированы способы коррекции хирургических осложнений: консервативные, медикаментозные, чрескожные вмешательства.

#### **4.2. Анализ осложнений у детей с использованием «безнефростомной» методики**

При перкутанной нефролитотрипсии в основном принято после завершения дробления и удаления камней поставить нефростомическую трубку на 2 – 3 дня. Цель установки нефростомической трубки заключается в том, что она способствует гемостазу, санации почки от сгустков крови и в случае необходимости провести антеградную пиелоуретрографию. Нефростомическая трубка служит как контроль за течением послеоперационного периода и при необходимости повторно можно по ходу нефростомической трубки произвести нефроскопию. Надо отметить, что последнее время всё шире применяется ведение больных после перкутанной нефролитотрипсии без установки нефростомической трубки. Всё это связано с применением нефроскопов значительно меньшего диаметра (нефроскопы с рабочим каналом 6.7 Шр) и мало травматичностью. В этой связи нами изучена эффективность перкутанной нефролитотрипсии без применения нефростомы. Безнефростомная перкутанная нефролитотрипсия была выполнена у 98 (62,8%) больных. При выполнении перкутанной нефролитотрипсии без нефростомы необходимо учитывать ряд требований. В предоперационном периоде дети должны быть полностью обследованы, чтобы исключить все факторы способствующие развитию осложнений после перкутанной нефролитотрипсии. Необходимо определить абактериальное состояние мочи у ребёнка, исключить аномалии развития почек и мочеточников, размеры камней в почках. Важным

моментом для безнефростомной нефролитотрипсии является один перкутанный доступ к почке, максимально полное очищение почки от конкрементов и конечно без повреждения полостной системы почки, отсутствие кровотечения.

В I группе у 5 (8,2%) детей отмечалась макрогематурия после перкутанной нефролитотрипсии, которая продолжалась в течение  $3 \pm 0,8$  дней. Макрогематурия была ликвидирована путём внутривенной инфузией нативной плазмы, применения гемостатиков и при снижении гемоглобина ниже 80 г/л произведена инфузия эритроцитарной массы и тромбомассы по результатам лабораторных анализов.

У 7 (11,5%) детей в I группе после удаления стента отмечалось расширение чашечно-лоханочной системы, в этой связи было выполнено повторное внутреннее стентирование. Повторное стентирование во II и III группах больных составила одинаково 4 (10,0%) и 6 (10,9%) соответственно.

При выполнении перкутанной литотрипсии с инструментами большего диаметра легче удаётся разрушить камень в почке и удалить. Однако инструменты большого размера повреждают ткани почек и травмируют значительно, что не желательно для детей младшей возрастной группы. Поэтому в 1-ой группе детей со стандартной перкутанной литотрипсией осложнения возникают чаще, и без нефростомического ведения пациентов не обходятся.

Обострение хронического калькулёзного пиелонефрита значительно чаще наблюдалось у детей 1 и 2 групп (80% соответственно). У детей 3-й группы гипертермия как осложнение после перкутанной нефролитотрипсии гольмиевым лазером наблюдалась значительно реже, что составляет у 13 (23,6%) больных. Перфорация чашечно-лоханочной системы была отмечена у 3 больных. Ведение больных после перкутанной нефролитотрипсии без нефростомической трубки, привело к снижению болевых ощущений, уменьшению приёма анальгетиков. Больше всего необходимость в приёме анальгетиков была у детей первой группы, что составляло 18 (29,5%), во второй и третьей группах - по 9 (22,5%) и 11 (20,0%) соответственно.

Установление нефростомы после выполнения перкутанной нефролитотрипсии у детей вызывает болевые ощущения, дискомфорт и удлинение срока пребывания больного в стационаре. В этой связи у детей всё чаще выполняется безнефростомная перкутанная нефролитотрипсия. Альтернативой этого метода у детей применяется внутреннее стентирование. Безнефростомная методика перкутанной нефролитотрипсии детей связана с использованием инструментов меньшего диаметра.

Учитывая вышеизложенное, надо отметить, что безнефростомная нефролитотрипсия имеет преимущество перед другими методами. Выполнение безнефростомной перкутанной нефролитотрипсии по строгим показаниям позволяет снизить частоту инфекционно-воспалительных и геморрагических осложнений у детей (таблица 4.2).

**Таблица 4.2. - Послеоперационные осложнения по Clavien-Dindo**

Степень осложнений	I группа (n=101)	II группа (n=55)	p-value
I	81 (80,2%)	51 (92,7%)	<0,05
II	5 (5,0%)	0 (0%)	
III	3 (3,0%)	0 (0%)	
IIIa	6 (5,9%)	0 (0%)	

Примечание: p – статистическая значимость различий (по критерию  $\chi^2$ )

В начале нашей работы наблюдалось наиболее грозное осложнение - перфорация чашечно-лоханочной системы. Данное осложнение наблюдалось у 3-х пациентов с односторонним нефролитиазом, которым в дальнейшем была проведена оперативная коррекция.

Резюмируя данное подглавие, необходимо отметить, что перкутанная нефролитотрипсия у детей с применением инструментария меньшего размера и минимального нефростомического доступа является методом выбора. Ведение пациентов после чрескожной нефролитотрипсии без нефростомы способствует снижению частоты развития инфекционно-воспалительных и геморрагических осложнений, а также сокращению сроков пребывания детей в стационаре и раннему восстановлению здоровья. Применение щадящих технологий позволяет минимизировать травматизацию паренхимы почки и улучшить

функциональные исходы лечения. Кроме того, такие методы снижают потребность пациентов в анальгезии в послеоперационном периоде.

#### **4.3. Выбор метода лечения больных с хирургическими осложнениями одностороннего нефролитиаза**

Рассматривая лечение одностороннего нефролитиаза необходимо учесть его осложнения до выполнения того или иного метода литотрипсии. К числу осложнений до операции мы относили инфицированный гидронефроз, пионефроз и гидронефроз III-IV степени, при которых истончена паренхима почки до 4 мм и меньше. В этих случаях необходимо применение метода отведения мочи пункционным способом под ультразвуковым наведением, так как на фоне гнойно-воспалительных процессов и истончённой паренхимы почек проведение перкутанной нефролитотрипсии крайне опасно. В этих состояниях возможно развитие различного рода осложнений: перфорация паренхимы, обострение хронического воспалительного процесса в почке, кровотечение, паранефрит и даже перитонит.

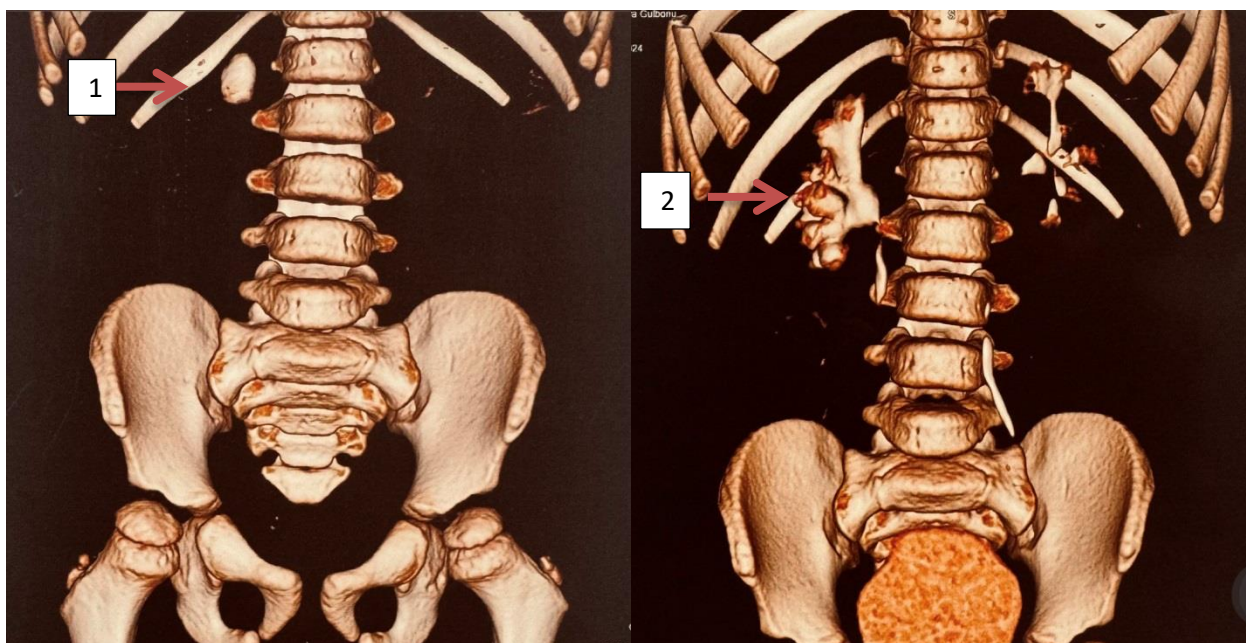
В этой связи применение метода отведения мочи крайне важно. Пункционная нефростомия была применена у 32 (20,5%) больных. Обострение хронического гнойно-воспалительного процесса в почке является одним из тяжёлых осложнений при нефролитиазе, частым исходом которого являются склеротические и фиброзные изменения в почке. Наиболее часто причинами инфекционно-воспалительных процессов являются обструкция камнем в лоханочно-мочеточниковом сегменте. На фоне обструкции развивается гидронефроз, пиелонефрит или пионефроз. У 13 (13/32, 40,6%) больных выявлены III, IV степени гидронефроза, а у 10 (10/32, 31,3%) детей - инфицированный гидронефроз, у 9 (9/32, 28,1%) пионефроз. У всех обследованных мы отмечали гипертермию в пределах 38°C-40°C, повышенную утомляемость и дискомфорт, болевые ощущения (с поражённой стороны) при тактильном осмотре и поколачивании поясницы на уровне

проекции почек (симптом Пастернацкого). В анализах крови лейкоцитоз со сдвигом формулы влево и увеличение СОЭ до 20-25 мм/ч.

Учитывая вышеизложенное 10 детям с инфицированным гидронефрозом, 9 с пионефрозом и 13 с гидронефрозом III и IV степени под ультразвуковым наведением проведена пункционная нефростомия и санация почки. У 15 (15/32; 46,9%) детей на фоне нефростомии дополнительно проведено внутреннее стентирование мочеточника. У 15 (15/32, 46,9%) детей с обструктивными процессами лоханочно-мочеточникового сегмента проведено двойное дренирование, целью которого являлась санация чашечно – лоханочной системы, достичь сокращения паренхимы почки, снять воспалительный процесс в почке и подготовить к основному этапу операции - перкутанной нефролитотрипсии.

У 13 (8,3%) детей с гидронефрозом III и IV степени, развивающимся на фоне обструкции лоханочно-мочеточникового сегмента конкрементом, присоединился инфекционный процесс. Обструкция лоханочно-мочеточникового сегмента камнем способствовала нарушению оттока мочи полностью или частично, и на этом фоне у детей отмечались гипертермия, диспепсические расстройства в виде рвоты или её позывов, а также нарастание показателей креатинина (500 мкмоль/л) и мочевины (19,1 ммоль/л). У всех обследованных детей с гидронефрозом III и IV степени проведённая компьютерная томография выявила, расширение чашечно-лоханочной системы и наличие камня в лоханочно-мочеточниковом сегменте или лоханке (размерами от 10x0.6 мм до 28x12 мм) (рисунок 4.1).

Учитывая тяжесть состояния, обострение инфекционно-воспалительного процесса в почке, синдром общей интоксикации, больным по экстренным показаниям была выполнена нефростомия пункционная под контролем ультразвукового аппарата. Пациенты получали целенаправленную комплексную терапию направленную на снижение интоксикации, устранение воспалительно-инфекционного процесса, создание адекватной деривации мочи и улучшение микроциркуляции почек.



**Рисунок 4.1. Контрастная КТ. 1 - Камень верхней чашечки правой почки. 2. Расширенная ЧЛС**

В комплекс терапии было включено промывание полостной системы почки через нефростому озонированным 0,9% раствором хлорида натрия. Целью применения озонированного раствора хлорида натрия заключалась в скорейшем снятии воспалительного процесса, улучшению гемодинамики в почках, восстановлению их функций. По истечении 14-15 дней отмечалось очищение почки от гноя, значительно разрешился воспалительный процесс в почке, сократились чашечки и лоханка. В этой связи была выполнена литотрипсия через ход нефростомической трубки со стентированием мочеточника. Стенты держались в течение 14 – 20 дней.

Таким образом, у детей с односторонним нефролитиазом при развитии осложнений, нет стандартного единого подхода к лечению данных больных, нет единого подхода к оперативным вмешательствам. Исходя из тяжести нарушения почечной функции и гидронефроза, а также развившихся видов осложнений и соответственно обострения имеющегося воспаления необходима для каждого клинического случая, разработка персональной схемы ведения конкретного взятого пациента.

Метод двойного отведения мочи, путём выполнения пункционной нефростомии и внутреннего стентирования показал хорошие результаты.

#### **4.4. Лечение калькулёзного пиелонефрита у детей с односторонним нефролитиазом**

Нефролитиаз – весьма распространённое заболевание в Таджикистане. Таджикистан является аридной зоной по распространённости мочекаменной болезни как среди взрослого населения, так и среди детей. В силу своей распространённости он приводит к нарушению уродинамики, развитию калькулёзного пиелонефрита, сопровождающийся обострением и тяжёлым течением, приводящим к хронической болезни почек, сморщиванию и инвалидности.

В настоящее время оперативное лечение нефролитиаза значительно расширилось, и вопросы оперативной техники освещены достаточно хорошо. Сегодня всё чаще миниинвазивные методы удаления камней почек заменяют открытым методам оперативного лечения при нефролитиазе.

Надо отметить, что многие вопросы лечения, профилактики осложнений камней почек остаются нерешёнными до конца. По данным литературы частота послеоперационных осложнений при нефролитиазе колеблется в пределах 2 - 12%, летальность на уровне 1 - 5%, а рецидивы заболевания на уровне 6 - 20%. Самым частым осложнением является пиелонефрит, который трудно поддаётся лечению. Под действием применяемых антибиотиков происходит постоянная мутация микрофлоры мочи и поэтому не всегда можно достичь успеха. В этой связи не всегда антибиотики могут быть панацеей в лечении пиелонефрита. Больные с хроническим пиелонефритом на фоне камней почек считаются группой риска, поэтому у таких детей постоянно присутствует фактор обострения хронического воспалительно-инфекционного процесса как перед перкутанной нефролитотрипсией, так и после выполнения оперативного вмешательства.

На данном этапе развития медицины настало время разработки методов менее травматичных, максимально эффективных в лечении больных с камнями почек, осложнёнными пиелонефритом, инфицированным гидронефрозом и пионефрозом, которые оказывали бы бактериоцидное действие без побочных

влияний, улучшению реологических свойств крови и повышению иммунной системы организма. Особенно важным в лечении калькулёзного пиелонефрита является включение в комплексное лечение медицинского озона. Применение медицинского озона в комплексном лечении хронического калькулёзного пиелонефрита, способствует быстрому купированию воспалительно-инфекционного процесса в почках и устранению поясничной боли и болей в эпигастральной области, стабилизации температуры тела и снижению эндогенной интоксикации. Озонотерапия способствует регуляции иммунной системы и оказывает антигипоксическое действие, при котором практически нет побочных эффектов.

Мочекаменная болезнь и её осложнения, такие как гидронефроз, пионефроз, пиелонефрит являются одной из наиболее частых причин сморщивания почки и гибели нефронов, которые могут привести к хронической болезни почек и инвалидности. Наиболее тяжёлым и частым осложнением является спазм сосудов почки и нарушение её микроциркуляции. Развитие спазма сосудов почек приводит к ограничению перфузии, что в дальнейшем способствует формированию ишемического повреждения нефронов почки. Вследствие этого основная задача проведения терапии - поддержание адекватной перфузии и оксигенации почек. Одним из методов улучшения почечной оксигенации целесообразное использование озонотерапии.

У всех детей диагностирован калькулёзный пиелонефрит. Инфицированный гидронефроз выявлен у 104 (66,7%) пациентов, а пионефроз - у 9 (5,8%) обследованных; при этом 90 (57,7%) детей страдали пиелонефритом в стадии обострения. Исходя из метода лечения, обследованные дети были разделены на две группы; основную состоящую из 91 ребенка (58,3%) и контрольную, включающую 65 пациентов (41,7%). У пациентов 1 группы (основная) лечение включало парентеральную инфузию озонированного 0,9% раствора NaCl, который мы также использовали для промывания ЧЛС почки.

Гемодинамику почки оценивали по спектру скорости кровотока почки в импульсном режиме. Нами выявлено, что показатель  $V_{\text{макс}}$  был на уровне 100

см/с, а  $V_{к.д}$  составил 40 см/с. По индексу резистентности можно оценивать состояние сосудистого русла, включая стенки самих артериол и капилляров. Пульсационный индекс позволяет судить о степени компенсации стенок сосудов, показатель систоло-диастолического соотношения даёт характеристику эластичности сосудистой стенки.

Как мы выше упоминали о применении медицинского озона, нами для приготовления озонированного раствора хлорида натрия 0,9% использован аппарат «Озон УМ-80». Озонирование раствора хлорида натрия проводили путём обогащения озонированным кислородом. Для внутривенного капельного введения и для санации чашечно-лоханочной системы концентрация озона составляла от 0,2 до 0,5 мг озона на 1 л кислорода. Проведение озонотерапии достаточно просто: для озонирования раствора на озонаторе настраивают программу, где указывают концентрацию озонкислородной смеси и кислород пропускают через озонатор со скоростью потока кислорода 0,5 л/мин., для флакона натрия хлорида 0,9% объёмом 200 мл, экспозиция обогащения составляет 12-15 мин. Озонированный физиологический раствор (ОФР) вводят капельно внутривенно в течение 15-18 минут.

Численность больных поступивших в фазе обострения с проявлениями интоксикации составило 40 (25,6%). Клинически отмечалось повышение температуры в пределах 38-39°C, повышенная утомляемость и дискомфорт. Лабораторно выявлялось повышение скорости оседания эритроцитов до  $30 \pm 3,5$  мм/час, изменение распределения лейкоцитов в сторону незрелых или менее зрелых их форм, сгущения крови, вследствие увеличения вязкости крови  $3,8 \pm 1,2$  и фибриногена до  $568,0 \pm 15$ . Также наблюдали изменения мочи, выражавшиеся в повышенном содержании в ней лейкоцитов и белка.

Инфицирование верхних мочевых путей диагностировали, в случае содержания лейкоцитов в 1 мл мочи более 5000. Сопоставление с клиническими и инструментальными данными (УЗИ, рентгенография) подтверждало наши заключения.

При исследовании мочи у обследованных с КП I выявляли  $30,0 \pm 5,2$  белых клеток крови, а в пробе по Нечипоренко -  $10500,0 \pm 520$ . У детей с КП II содержание лейкоцитов в моче составило  $55 \pm 7,6$ , а в пробе по Нечипоренко -  $45000 \pm 2200$ . Аналогично у обследованных с КП III эти показатели были на уровне  $85,5 \pm 5,5$  и  $67000,0 \pm 1500$  соответственно ( $p < 0,001$ ).

По нашим данным у всех обследованных детей показатели функциональной деятельности поражённой почки были снижены. В частности отмечено повышение ИР до  $0,777 \pm 0,003$ , а ПИ до  $1,072 \pm 0,006$ . Систоло-диастолическое соотношение основного ствола почечной артерии было повышено до  $3,6 \pm 0,02$ . Там же выявлялось увеличение  $V_{\max}$  кровотока в фазе систолы в среднем до  $96,8 \pm 7,1$  см/сек ( $p < 0,05$ ). Также нами отмечено достоверное увеличение просвета ПА до  $6,5 \pm 0,33$  мм и снижение  $V$  к.д. до  $22,9 \pm 0,9$  см/сек.

Снижение  $V_{\max}$  до  $37,9 \pm 2,5$  см/секунд и  $V_{\text{к.д.}}$  до  $14,2 \pm 0,7$  см/сек отмечали в междольевых кровеносных сосудах больной почки. Снижение  $V$  макс. на  $14,5 \pm 1,7\%$ ,  $V_{\text{к.д.}}$  до  $13,8 \pm 2,2\%$ , увеличение индекс резистентности до  $15,3 \pm 1,8\%$ . В паренхиматозной артерии почки показатели  $V$  макс.с.,  $V$  к.д. и РИ были на уровне  $16,1 \pm 2,1\%$ ,  $15,9 \pm 1,5\%$  и  $16,6 \pm 1,8\%$ , соответственно. Вышеуказанное объясняется обострением воспалительного процесса, сопровождающееся сужением почечных сосудов и повышению сопротивления в них, что в итоге оказывается на эффективности кровообращения в поражённой почке.

Анализ противосвёртывающей способности лёгких изучен у 76 (48,7%) из 156 детей с калькулёзным пиелонефритом в стадии хронизации. У 48 (30,8%) обследованных - с солитарными (32), коралловидными (6) и множественными (10) конкрементами - не выявлено каких-либо клинических проявлений интоксикации организма (НФЛ в стадии компенсации). Выявлена увеличенная на 17% В-В разница, при не отличающейся А-А разнице. Нарушение свёртываемости выражалось в тенденции к гиперкоагуляции артериальной крови.

У 19 (12,2%) больных с НФЛ в стадии субкомпенсации были с коралловидными (6) и множественными (16) конкрементами. У этой группы обследованных выявлено снижение противосвёртывающей способности лёгких.

У 9 (5,8%) обследованных со множественными конкрементами, помимо декомпенсированной стадии НФЛ, наблюдалась ХБП II-III степени, отразившаяся на стойком нарушении противосвёртывающей функции лёгких, где проходящая смешанная–венозная сохраняла свои гемостатические свойства, а оттекающая артериальная - нет.

Таким образом, степень противосвёртывающей способности лёгких у обследованных детей определяется фазой обострения инфекционного процесса и снижением функционирования почек. Диагностика НФЛ и своевременная их коррекция позволяют предотвратить возможность развития кровотечений у обследованных пациентов с односторонним нефролитиазом.

На всех этапах исследования у детей I-ой группы в сравнении со II-ой группой отмечалось функциональное нарушение почки и её гемодинамики. Восстановление наблюдали после проведенной предоперационной подготовки у 12-20% ( $p < 0,05$ ). У 45 (28,8%) обследованных детей после проведенной ПНЛ отмечали обострение воспалительного процесса в почках.

У обследованных детей II группы, получивших сочетанную терапию с медицинским озоном, отмечали улучшение противосвёртывающей функции лёгких, что отразилось на функциональных показателях и гемодинамике почек, а также купировании её воспаления. Эндогенная интоксикация I степени у 9 (9,9%) из 91 ребенка сохранилась. Явления хронической эндогенной интоксикации максимально снизились у 90% детей.

С учётом установленной тяжести состояния, обследованным детям основной группы на этапе предоперационной подготовки проводили инфузию (6 – 8 сеансов) 0,9% озонированного раствора NaCl (134). У 16 обследованных с осложнённым течением нефролитиаза через нефростому проведена санация ЧЛС 0,9% озонированным раствором NaCl, в объёме, зависящем от возраста (80-100 мл). Озонированный раствор вводили медленно, под контролем

ультразвукового исследования для оценки степени опорожнения чашечно-лоханочной системы. Процедура проводилась ежедневно в течение 3-5 дней. При этом концентрация вводимого  $O_3$  зависела от степени нарушения гемостаза. Со стороны лабораторного исследования общего анализа крови у детей диагностированы некоторые изменения (таблица 4.3).

**Таблица 4.3. - Показатели общего анализа крови после терапии медицинским озоном,  $M \pm SD$  (n=156)**

Показатель	1-я группа	2-я группа	После ОТ	p-value
НЬ (г/л)	92,3 ± 9,2	95,7 ± 10,0	99,5 ± 11,3	>0,05
Эритроциты ( $\times 10^{12}/л$ )	2,3 ± 0,7	2,6 ± 0,9	3,0 ± 0,8	<0,01
Лейкоциты ( $\times 10^9/л$ )	11,3 ± 2,8	11,7 ± 1,6	8,3 ± 1,2	<0,05
Тромбоциты ( $\times 10^9/л$ )	234,3 ± 13,6	210,2 ± 12,3	268,1 ± 13,5	<0,05
СОЭ (мм/ч)	18,2 ± 3,5	20,3 ± 3,8	12,4 ± 1,4	>0,05
Лимфоциты (%)	22,2 ± 5,7	16,2 ± 3,5	27,0 ± 4,3	<0,001

Примечание: p – статистическая значимость различий (по H-критерию Краскела–Уоллиса)

Как выяснилось из таблицы 4.3, у наших больных при поступлении как в первой так и во второй группах в общем анализе крови выявлены следующие нарушения: анемия, лейкоцитоз, тромбоцитопения, ускорение СОЭ и снижение лимфоцитов. После включения в лечение медицинского озона наступило улучшение общего состояния, и в анализе крови отмечалось заметное изменение показателей в лучшую сторону, то есть нормализовались СОЭ и количество лейкоцитов, значительно увеличилось количество лимфоцитов, выявлена заметная активация клеточного иммунитета. Изучали также показатели гемостаза в динамике до и после проведения терапии медицинским озоном в комплексе лечебных мероприятий больных основной группы: АВР 54±2,8 сек., 65±5,0 сек. соответственно, фибрин 9,4±1,5 мг, 14±1,0 мг соответственно, фибриноген 210,4±24 мг%, 266,4±12мг% соответственно, свободный гепарин 6±0,5 сек., 10±1,0 сек. соответственно, что показывает на гиперкоагуляцию после проведения 6-8 сеансов терапии медицинским озоном. Показатели гемостаза приблизились к нормокоагуляции. У детей с хроническим пиелонефритом на фоне нефролитиаза после проведённой

этиопатогенетической терапии отмечено значительное улучшение функционального состояния почек, процессы обмена белков, клубочковой фильтрации и канальцевой реабсорбции (таблица 4.4).

**Таблица 4.4. - Функциональные показатели почек у обследованных пациентов с односторонними камнями, сопровождающимися хроническим пиелонефритом,  $M \pm SD$  (n=156)**

Показатель	I группа		p	II группа		p
	при поступлении	после лечения		при поступлении	после лечения	
Креатинин (мг/%)	107,2 ± 9,3	95,1 ± 8,4	<0,05	115,2 ± 9,4	65,3 ± 4,6**	<0,001
Мочевина (мг/л)	9,2 ± 1,3	7,6 ± 0,8	<0,05	10,7 ± 2,0	5,2 ± 1,3*	<0,001
КФ (мл/мин)	73,1 ± 4,5	84,3 ± 4,9	<0,05	62,2 ± 4,1	89,3 ± 4,1	<0,01
КР (%)	70,2 ± 4,1	86,4 ± 4,7	<0,05	72,3 ± 4,6	94,2 ± 7,1*	<0,001
Проба Зимницкого (уд. вес)	1007,4 ± 12,3	1010,2 ± 11,4	>0,05	1005,1 ± 10,2	1012,3 ± 9,5	<0,05

Примечание: p – статистическая значимость различия показателей до и после лечения (по T-критерию Вилкоксона); \*p<0,05, \*\*p<0,01 при сравнении с таковыми показателями в I группе (по U-критерию Манна–Уитни)

Как видно из таблицы 4.4 в обеих исследуемых группах, на фоне проведённой терапии отмечается значительное улучшение деятельности почек, а именно - концентрации креатинина и мочевины крови. Нами отмечены статистически значимые различия на 11,1% (p<0,05) и 44,8% (p<0,001) соответственно. Следует отметить, что улучшение показателей крови объясняется тем, что медицинский озон способствует образованию различных биологически активных веществ, воздействующих на свойства эритроцитов, тромбоцитов и лейкоцитов, что в итоге способствует активации процессов восстановления повреждённых тканей почки, улучшению гемостаза и состояния иммунной системы.

Как показано в таблице у группы пациентов отмечались улучшение показателей клубочковой фильтрации и канальцевой реабсорбции, что связано со стиханием воспаления в почке и снижением эндогенной интоксикации.

С учётом тяжести состояния, инфекционно-воспалительных изменений почек и развития гнойного процесса у 32 детей с инфицированным гидронефрозом и пионефрозом, в качестве предоперационной подготовки была выполнена пункционная нефростомия. Цель нефростомии заключалась в санации полостных систем почек, снятии воспалительного процесса в почках, улучшении гемодинамики и восстановлении функции почек.

Наличие камней в почках способствует постоянному обострению хронического воспалительного процесса почек и влияет на их функциональное состояние. По данным нашего исследования, инфузия озонированного 0,9% раствора NaCl, а также его применение при лаваже ЧЛС почки, в случае осложнённых форм нефролитиаза, оказывало позитивное воздействие на соматический статус обследованных, показатели свертывающей, противосвертывающей, иммунной и почечной систем организма. Отмечены положительные сдвиги системы кроветворения, выразившиеся в уменьшении лейкоцитоза, росте числа лимфоцитов, активации показателей клеточного иммунитета. Также начался процесс восстановления почечных функций (белковом обмене, реабсорбции и фильтрации). Полученные данные согласуются с работами других авторов.

Обострение хронического калькулёзного пиелонефрита у детей с односторонним нефролитиазом, является значимой причиной развития осложнений после операций. Эффективность терапии хронического калькулёзного пиелонефрита зависит от качества и выбора методов лечения, направленных на улучшение функции почек и ликвидации воспалительного процесса. Согласно литературе и данным нашего исследования терапия должна включать лекарственные средства, обладающие антисептическими, антиокислительными и иммуностимулирующими свойствами, а также, способствующими нормализации почечного кровотока и его реологии. При

хроническом пиелонефрите многие авторы также рекомендуют применение озонотерапии.

В связи с вышеуказанным, использование у обследованных детей с пионефрозом и инфицированным гидронефрозом, медицинского озона на этапах до и после ПНЛ значительно ускоряет процесс выздоровления и предотвращает в последующем камнеобразование.

#### **4.5. Принципы метафилактики рецидивного камнеобразования у больных с односторонним нефролитиазом**

Мероприятия направленные на метафилактику рецидивного камнеобразования являются важным этапом в лечении больных с односторонним нефролитиазом. У детей с односторонним нефролитиазом, выполнение метафилактических мероприятий начинается с первых дней поступления ребёнка в стационар. Недолеченный хронический воспалительный процесс в почках может привести к различного рода осложнениям как до, так и после операции. Одним из таких осложнений является повторное камнеобразование в почках, основной причиной которого является пиелонефрит. У детей с нефролитиазом основным фактором, способствующим развитию функциональных нарушений в почках является длительно протекающий хронический калькулёзный пиелонефрит, калькулёзный гидронефроз III–IV степени, инфицированный гидронефроз и пионефроз, которые приводят к склеротическим изменениям паренхимы почки и тромбообразованию в канальцах. Всё это приводит к нарушению скорости клубочковой фильтрации и канальцевой реабсорбции. Другим фактором развития камнеобразования в почках в отдалённом периоде после нефролитотрипсии является остаток небольшого матрикса камня в полостных образованиях почек.

Понятие метафилактика заключается в проведении лечебно-диагностических мероприятий после нефролитотрипсии, начинается в стационаре, затем продолжается в амбулаторных условиях. До хирургического

вмешательства необходима обстоятельная оценка клинико-лабораторного и нефрологического состояния, поскольку на основе этих показателей можно осуществлять прогноз исхода заболевания. Также важно составление режима предстоящей метафилактики рецидива образования почечных конкрементов. При составлении плана мероприятий по проведению метафилактики у детей с нефролитиазом, необходимо учитывать характер камней, калькулёзный пиелонефрит, калькулёзный гидронефроз, пионефроз и степень хронической болезни почек.

Главенствующим направлением метафилактики нефролитиаза после перкутанной нефролитотрипсии является эффективная санация полостной системы почки от камней, лаваж чашечно-лоханочной системы у детей с инфицированным гидронефрозом и пионефрозом посредством нефростомы установленной в предоперационном периоде. В качестве растворов для лаважа применялись медицинский озон, декосан и ферменты (трипсин, химотрипсин). Эти мероприятия способствуют очищению ЧЛС от сгустков крови, слизи, солей и являются профилактикой обострения хронического калькулёзного пиелонефрита. Для наших больных (156), методы метафилактики разработаны с учётом вышеуказанных действий. Назначение антибактериальной терапии с учётом чувствительности микрофлоры к антибиотикам является основным направлением начатой метафилактики больных с нефролитиазом. Далее назначение соответствующей диеты, лечебных трав, препаратов задерживающих процесс сморщивания почек, а так же регуляция рН мочи. При назначении диетотерапии учитывается состав камней и их плотность.

Одним из направлений метафилактики является соблюдение правильного рациона питания и при назначении диеты - сохранение водного баланса. Больным по возможности надо максимально ограничить употребление продуктов, содержащие значительное количество крахмала. Употребление воды должно быть не менее 1,5 литра воды в день. Наиболее эффективным для профилактики рецидивирующего образования камней в почках и их лизиса, а также их выведения из почек и мочевых путей, является применение

фитопрепаратов, таких как Роватинекс, Пролит, Уролит, Уринекс, Санкол, Магурлит, Цистон. Необходимо отметить, что препараты на основе лекарственных растений способствуют изменению рН мочи в нейтральную или кислую сторону и не влияют на баланс кислотно – щелочного состояния крови. Фитопрепараты на основе эфирных масел, содержат различные терпены, имеющие литолитическое, спазмолитическое и диуретическое действие. Фитопрепараты оказывая спазмолитическое действие способствуют прохождению камней через мочевыводящие пути, уменьшая боль при прохождении конкрементов и снимая приступы почечной колики. Фитопрепараты обладают свойством улучшить почечный кровоток и тем самым улучшается функция почек и повышается диурез. С целью метафилактики применение фитопрепаратов приводит к улучшению уродинамики и более быстрому отхождению мелких фрагментов камней и песка в почке после перкутанной нефролитотрипсии. Кроме того фитопрепараты обладают как противовоспалительным эффектом так и антимикробным действием, повышая содержание защитных коллоидов и глюкуроновой кислоты в моче. Фитопрепараты оказывают выраженный профилактический эффект, препятствуя образованию новых конкрементов в почке. Изучая эффективность фитопрепаратов, следует отметить, что их можно применять для профилактики камнеобразования в почках после нефролитотрипсии, во время консервативного лечения камней почек, при почечной колике на фоне основной терапии, при хроническом калькулёзном пиелонефрите вне фазы обострения. Применение препаратов растительного происхождения у детей с односторонними камнями почек по эффективности не вызывают сомнений.

При нефролитолизе не вызывает сомнений применение спазмолитических препаратов, действие которых способствует снятию и /или ликвидации болевого синдрома. При назначении спазмолитиков и фитопрепаратов необходимо учитывать комбинацию м-холинолитиков, изохинолинового ряда,

группы спазмолитиков и анальгетических ненаркотических средств, а также десенсибилизирующих препаратов.

Метафилактика нефролитиаза занимает длительное время. Эффективность применяемого лечения постоянно контролируется и при необходимости корректируется. При проведении метафилактики нефролитиаза после перкутанной нефролитотрипсии необходимо учитывать факторы образования камней в почке и её функциональное состояние. Продолжительность метафилактики нефролитиаза у детей зависит от тяжести хронической болезни почек, стадии КП, КГ.

Значительные изменения клеточного иммунитета наблюдались у 23 детей с осложнённым течением нефролитиаза. У 15 обследованных, определялись пониженные цифры показатели гуморальной и клеточной систем иммунитета (В- и Т-лимфоциты), что связано с хронической эндогенной интоксикацией. Тяжесть воспалительного процесса сопровождается снижением иммуноглобулинов классов А, М, G.

Тяжесть почечной недостаточности, стадия КП, КГ и их сочетание, стадия хронической болезни почек являются определяющими в назначении метафилактических мероприятий и их продолжительности.

Применение лекарственных препаратов, длительно продолжающийся инфекционно-воспалительный процесс в почках, при одностороннем нефролитиазе, приводит к вторичному дефициту иммунной системы. Об этом свидетельствуют проводимые исследования показателей гуморального иммунитета в динамике исследования (таблица 4.5).

Иммунный статус изучен у 156 пациентов с односторонним нефролитиазом при поступлении и выявлено незначительное снижение иммуноглобулинов всех классов и высокая концентрация циркулирующих иммунных комплексов (таблица 4.6). После операции и клиникой хронической эндогенной интоксикации у детей, инфицированным гидронефрозом и

пионефрозом отмечались выраженные изменения в иммунном статусе, особенно снижение уровня иммуноглобулинов А, М, G, D. (31).

**Таблица 4.5. - Гуморальный иммунитет у пациентов с односторонними камнями в почках (до выписки), М±SD**

Группа	n	IgA (мг/%)	IgM (мг/%)	IgG (мг/%)	ЦИК (ед. опт. пл.)
Контрольная	50	142,3 ± 9,1	107,5 ± 8,4	1098,2 ± 55,1	0,25 ± 0,03
Неосложнённое течение	70	137,6 ± 10,4 p <sub>1</sub> >0,05	103,4 ± 8,2 p <sub>1</sub> >0,05	1034,3 ± 60,4 p <sub>1</sub> <0,05	0,30 ± 0,04 p <sub>1</sub> >0,05
Осложнённое течение	36	119,1 ± 9,2 p <sub>1</sub> <0,01 p <sub>2</sub> <0,05	99,3 ± 7,1 p <sub>1</sub> <0,05 p <sub>2</sub> >0,05	1000,7±55,6 p <sub>1</sub> <0,01 p <sub>2</sub> <0,05	0,35 ± 0,05 p <sub>1</sub> <0,01 p <sub>2</sub> >0,05
p		<0,01	<0,05	<0,01	<0,01

Примечание: p – статистическая значимость различий между группами (по H-критерию Краскела–Уоллиса), p<sub>1</sub> – при сравнении с контрольной группой, p<sub>2</sub> – при сравнении с группой с неосложнённым течением (тест Данна)

С учётом вышеизложенного проведена коррекция посредством назначения комплексного лечения, включающего биогенные стимуляторы, препараты, усиливающие регенерацию повреждённых тканей (метилурацил, пентоксил и калия оротат), а также препараты, стимулирующие иммунный статус.

У 156 обследованных детей анализ иммунологических показателей, проведённый на этапе поступления в стационар выявил некоторое уменьшение содержания в крови иммуноглобулинов А, М, G и увеличение уровня циркулирующих иммунных комплексов (таблица 4.6).

После проведённой операции ПНЛ у детей с признаками хронической эндогенной интоксикации, инфицированных гидронефрозом и пионефрозом, отмечались выраженные изменения в иммунном статусе, особенно снижение уровня иммуноглобулинов А, М, G, D (31). С учётом вышеизложенного проведена коррекция назначением комплексного лечения, с включением

биогенных стимуляторов, препаратов усиливающих регенерацию повреждённых тканей (метилурацил, пентоксил и калия оротат), также препараты, стимулирующие иммунный статус.

**Таблица 4.6. - Показатели гуморального иммунитета у детей с односторонним нефролитиазом (перед выпиской)**

Группа	n	IgA (мг/%)	IgM (мг/%)	IgG (мг/%)	ЦИК (ед. опт. пл.)
Контрольная	50	142,0 ± 9,0	107,0 ± 8,0	1099,0 ± 55,0	0,25 ± 0,03
Неосложнённое течение	70	137,0 ± 10,0 p <sub>1</sub> >0,05	103,0 ± 8,0 p <sub>1</sub> >0,05	1035,0 ± 60,0 p <sub>1</sub> <0,05	0,30 ± 0,04 p <sub>1</sub> >0,05
Осложнённое течение	36	119,0 ± 9,0 p <sub>1</sub> <0,01 p <sub>2</sub> <0,05	99,0 ± 7,0 p <sub>1</sub> <0,05 p <sub>2</sub> >0,05	1000,0 ± 55,0 p <sub>1</sub> <0,01 p <sub>2</sub> <0,05	0,35 ± 0,05 p <sub>1</sub> <0,01 p <sub>2</sub> >0,05
p		<0,01	>0,05	<0,01	<0,01

Примечание: p – статистическая значимость различий между группами (по H-критерию Краскела–Уоллиса), p<sub>1</sub> – при сравнении с контрольной группой, p<sub>2</sub> – при сравнении с группой с неосложнённым течением (тест Данна)

Все 156 (100%) больных с односторонним нефролитиазом, после выполнения перкутанной нефролитотрипсии получали восстановительную терапию после выписки из стационара в амбулаторных условиях.

Восстановительная терапия включала применение: алоэ, оротата калия, метилурацила, пентоксила, квантовой терапии, иммуномодуляторов, антибиотиков согласно чувствительности микрофлоры и уросептиков, диетотерапии. Восстановительная терапия проводилась в два курса, Продолжительность каждого курса составляла 30 дней, а промежуток между курсами 30-35 дней. В последующем диспансерное наблюдение проводилось каждые 3 месяца в течение одного года. При стабильном течении состояния больного, дальнейшее наблюдение каждые 6 месяцев. По истечении 1,5 – 2 лет проводится полное лабораторное исследование и рентгенологическая диагностика.

Таким образом, метафилактика и диспансерное наблюдение детей с односторонним нефролитиазом в целом зависят от тяжести течения патологического процесса, давности заболевания, осложнений основного заболевания, степени снижения иммунного статуса и хронической болезни почек.

## ГЛАВА 5. ОБЗОР РЕЗУЛЬТАТОВ ИССЛЕДОВАНИЯ

Частота распространённости нефролитиаза у детей Республики Таджикистан по данным официальной статистики составляет 50% и имеет тенденцию к ежегодному росту. Раннее выявление и эффективное лечение камней почек у детей является основной задачей, так как у них быстро развиваются осложнения данной болезни. Таджикистан является эндемической зоной распространения мочекаменной болезни (нефролитиаза и уролитиаза). Поэтому среди важных задач, выделяют своевременную диагностику и лечение нефролитиаза, поскольку заболевание опасно развитием осложнений, в частности рецидивов камнеобразования [46,126,152]. Многообразие этиологических факторов камнеобразования в почках у детей значительно затрудняет выбор способа лечения и достижение максимального эффекта от него. Существует много методов разрушения и удаления камней, однако перкутанная нефролитолапаксия относится к щадящим методам удаления конкрементов у детей и она в последние годы развивается значительными стремительными темпами при лечении солитарных, крупных и коралловидных конкрементов и достигнуты большие успехи.

Необходимо отметить, что на современном этапе развития медицины достигнуты значительные успехи в отношении литотрипсии, ударно-волновой литотрипсии и многих других видов нефролитотрипсий [101,136,140,185,189,190,203,210]. При крупных и коралловидных камнях почек проведение перкутанной нефролитотрипсии является самым главным и эффективным способом [98,170]. В практике детской урологии перкутанная нефролитотрипсия для лечения детей с камнями почек является методом выбора [138,212].

Основные факторы широкого внедрения перкутанной нефролитотрипсии в практику детской урологии являются опыт применения, неэффективность дистанционной литотрипсии в разрушении конкрементов большого размера, технологический прогресс эндовидеоурологических аппаратов, позволяющих

минимизировать послеоперационные осложнения и значительно улучшить исходы заболевания [2,34,102,190]. С момента разработки метода перкутанной нефролитолапаксии в 1976 году, его применение у детей началось с 1985 года. В Таджикистане перкутанную литотрипсию как метод дробления камней почек начали выполнять в 2017 году у детей с нефролитиазом.

Перкутанная нефролитотрипсия у детей с крупными и коралловидными камнями с каждым годом продолжает совершенствоваться, появляются новые видеоурологические инструменты для выполнения операции литотрипсий. Следует отметить, что осложнения после выполнения нефролитотрипсии встречаются вне зависимости от квалификации специалиста. Поэтому мы считаем, что комплексное обследование при ПНЛ в случае мочекаменной болезни крайне обязательно. Исходя из вышеизложенного, перед нами были поставлены задачи выполнение которых от нас требовало больших усилий и умений. В этом направлении нами было изучено функциональное состояние почек детей с односторонним нефролитиазом, которое считалось основополагающим для дальнейших действий в выборе методов лечения. Проводя перкутанную нефролитотрипсию пневмотическим литотриптором и лазерную литотрипсию, мы изучили их результаты среди обследованных нами групп детей с односторонними камнями почек. В ходе нашей работы нами проведён анализ причин возникновения осложнений при ПНЛ, в частности рецидивов камнеобразования в почке, для последующей оптимизации метапрофилактики у детей с односторонним нефролитиазом.

Для достижения поставленных целей и решения задач нами были проанализированы результаты лечения 156 детей с односторонними камнями почек, которым была выполнена перкутанная нефролитотрипсия с применением пневматического литотриптора и гольмиевого лазера. В клиническом материале выделены две группы детей: первая группа перкутанная литотрипсия, которая проводится под воздействием пневматической энергии, а вторая группа - у которой дробление камней осуществлялось гольмиевым лазером. Перкутанная нефролитотрипсия

пневматическим литотриптором была проведена у 101 (64,7%) больного, лазерная нефролитотрипсия у - 55 (35,3%) детей. Детям, которым выполнена литотрипсия гольмиевым лазером у 10 (18,2%) были кораллоподобные камни, у 26 (47,3%) - солитарные, у 19 (34,5%) - множественные камни ЧЛС. Средний размер камней составил 15,1 мм (10-23см). Больные по видам камней, плотности и размерам были сопоставимы.

При выполнении перкутанной нефролитотрипсии пневматическим литотриптором достигнута полная санация почки от конкрементов (ПНЛ – stonefree) у 88.1 %, а у детей после выполнения литотрипсии гольмиевым лазером полная санация достигнута у 93.8 %. У всех пациентов на 2-3 сутки после ПНЛ удалён нефростомический дренаж, на 3-4 сутки - уретральный катетер. Следующие осложнения наблюдались у больных после литотрипсии пневматическим литотриптором: гематурия – 4,9%, обострение пиелонефрита – 80%, повреждение ЧЛС- 3 (1.9%). У детей после литотрипсии гольмиевым лазером отмечались осложнения: обострение хронического калькулёзного пиелонефрита – 70%, гематурия – 2 (3.6%). В случаях резидуальных конкрементов 3-4 мм обходились проведением консервативной литокинетической терапии. Среди обследованных пациентов преобладали мальчики (54%), сравнительно девочек (46%). Слева конкременты выявлялись у 47% (у 73 детей), а справа 53% (у 83 справа) ( $p=0,002$ ). Одиночные конкременты у 94 (60,3%) пациентов выявлялись чаще, чем множественные - у 50 (32,1%), с статистически достоверной разницей ( $p<0,001$ ). Кораллоподобные камни (К3-К4) полностью заполнявшие ЧЛС было до 8,0%. Чаще заполнялись нижние группы чашечек, реже – верхние. Конкременты средней группы чашечек устанавливались единично.

В настоящее время разработано несколько международных классификаций МКБ, но в них отсутствуют данные о размерах камней в зависимости от возрастного периода. В этих классификациях размер (в максимальном его диаметре) крупного камня определён как 2 см и более, среднего – от 1 до 2 см, и мелкого – менее 1 см. По нашему мнению, подобная

классификация больше подходит детям подросткового периода, у которых анатомия почек схожа с таковой взрослых. В связи с этим, судить о размере конкремента, экстраполируя его к младенцу или ребёнку подросткового периода, считаем некорректным. Мы считаем, что для оптимального выбора оперативного вмешательства важным критерием является определение соотношения размеров конкремента с почкой и её ЧЛС.

Следует отметить, что классификация размера конкрементов почек в зависимости от возраста, представлена в следующих публикациях: Campbell Walsh Wein Urology 2020; The AUA and Endourological Society Guideline [13].

В нашей работе под «крупным» конкрементом подразумевали такой, размер которого превышал продольное сечение почки на 20%. Пример: если у больного в возрасте 1.5 лет обнаружен конкремент (размером 15 мм), при продольном размере почки (69 мм), то такое соотношение составит 21,74%. В этом случае камень признавался крупным. При среднем размере камня (6-14мм) соотношение должно находиться на уровне 10-20%, при мелком (6мм) более 10%.

С целью профилактики обструкции и наличия пиурии у пациентов при поступлении в стационар было произведено дренирование почки нефростомой у 13,7%: нефростомой и стентом - (6,2%) , мочеточниковым стентом (7,5%). При положительных результатах высева из мочи патологических микроорганизмов, 49,3% больных с признаками мочевого инфекции, наряду с дренированием почки, назначили профилактический курс (с учётом чувствительности) антибиотикотерапии. Оценка эффективности перкутанной нефролитотрипсии проводилась в раннем послеоперационном периоде, на основании наличия или отсутствия резидуальных камней, обострения хронического воспалительного процесса в почке и гематурии. Сразу после операции, в первые сутки, проводили рентгенографию и УЗИ почек и мочевого пузыря, с контролем содержания клеток крови (эритроциты, лейкоциты), Hb, а также мочевины и креатинина. В случае полной санации ЧЛС или наличия мелких частиц конкрементов (менее 3 мм), проведённая операция ПНЛ

считалась эффективной. При этом за стойкую гипертермию принимали повышение температуры ребенка 38°C и выше, длительностью 24 часа и более.

Рассматривая вопрос функционального состояния почек при нефролитиазе необходимо отметить, что полученные нами данные, в течение нашей работы, указывали на отсутствие какой-либо патологической симптоматики, нарушений водно-электролитного баланса и концентрационной и реабсорбционной функции почки у обследованных с I - ой стадии ХБП.

Исследованием установлено, что даже во второй стадии ХБП явных клинических и лабораторных признаков нет, хотя у ребёнка имеются камни в почке, иногда беспокоят болевые ощущения. Эта стадия считается компенсированной, никаких значительных изменений в общем состоянии больного нет. Отсутствовали выраженные симптомы заболевания, экскреция метаболитов и водно-электролитный баланс были сохранены.

Отмеченное снижение Hb у обследованных нами детей с IIIa стадией заболевания, расценивалось как среднетяжёлая анемия, при которой у пациентов, несмотря на их активную жизненную позицию, наблюдались недомогание, снижение аппетита и метеоризм (12%), зуд, усиливающийся в случае развития осложнений нефролитиаза или активации воспаления в почках.

При IIIb стадии ХБП отмечалось снижение скорости клубочковой фильтрации, нарушение выделения продуктов метаболизма, развивалась анемия средней степени вследствие недостаточности эндогенной интоксикации.

Нами отмечено, что при IV степени ХБП степень тяжести воспалительного процесса, стадии хронического калькулёзного пиелонефрита и гидронефроза, включая сопутствующую патологию оказывают непосредственное влияние на показатели почечной деятельности, которые помимо её анатомо-морфологических нарушений изменений необходимо исследовать, для объективизации реальной картины заболевания.

Степень и тяжесть патологии ЧЛС и почечной ткани, оценивали по результатам рентгенологического обследования [32]. Далее на основе выделительной функции почек определяли методику и объём планируемого оперативного вмешательства, включая предоперационное и послеоперационное введение.

Нами установлено, что у обследованных больных, находящихся в периоде обострения и обструкции ЧЛС конкрементом, независимо от периода заболевания, исход определялся комплексной терапией, основанной на изменении функции почек, поскольку именно с ней связывали тяжесть течения заболевания. Также значимо влияние возраста, длительность процесса и соматического статуса больного.

У детей с камнями почек состояние патологического процесса, активность воспалительного процесса, степень гидронефроза, тяжесть калькулёзного пиелонефрита, стадия ХБП связаны с функциональным состоянием почек. Общий соматический фон, возраст, давность болезни оказывают влияние на течение патологического процесса,

Хронический калькулёзный пиелонефрит опасен своими осложнениями, такими как развитие вторичных склеротических поражений почек, с последующим развитием ХБП. Хронический калькулёзный пиелонефрит имеет рецидивирующее течение, в этой связи требует длительного комплексного лечения с применением медицинского озона [143]. Используемый в случае осложнённых форм конкрементов в качестве лаважа озонированный раствор 0,9% NaCl улучшает почечные функции и систему гемостаза. Так, у обследованных основной группы, нами выявлена активация клеточного иммунитета, выражавшаяся снижением лейкоцитоза, увеличением лимфоцитов и улучшением показателей красной крови. У обследованных больных с нефролитиазом, в хронической стадии заболевания отмечены признаки нарушения функции почек, обмена белка, канальцевой реабсорбции и клубочковой фильтрации, которые эффективно устранялись применением

озонотерапии от 6 до 7 сеансов. Это согласуется с данными других авторов [24,143,211].

Наиболее приемлемым методом при лечении хронического воспалительного процесса в почках, проведение озонотерапии является методом выбора. Озонатор «Озон УМ-80» из всех аналогичных аппаратов отличается более высокой эффективностью, за счет достижения положительных результатов (отсутствие осложнений и отрицательных побочных действий).

Необходимо выделить наиболее важные результаты проведенного исследования, которые оказывали положительное влияние. В частности, применение чрезкожной нефролитотрипсии, являющейся эффективным хирургическим методом, при лечении одностороннего нефролитиаза способствующего полному очищению почки от конкрементов у 88,5% обследованных. Однако следует учитывать роль разновидности, величины и плотности конкрементов, а также диаметр оперативного доступа, которые определяют положительный исход лечения.

В связи с этим проведение нефролитолапаксии мини-нефроскопом повышает эффективность дробления крупных, солитарных камней на 17,3%. Низкая эффективность перкутанной нефролитолапаксии – 82,7% против мининефролитотрипсии – 86,1% , казалось бы, является противоречием. Хотя с помощью большего размера тубуса разрушить и удалить конкременты быстрее, чем тубусом меньшего размера. Изучая различные способы литотрипсии пришли к тому, что при выполнении пневматической нефролитотрипсии по сравнению с лазерной литотрипсией, чаще происходит более крупная фрагментация конкремента, развитие гидронефротической трансформации, повреждение почки, кровотечение и миграция фрагментов в чашки почки. В этой связи у этих больных до 33,3% случаев резидуальные конкременты были удалены вторым этапом оперативного лечения. Учитывая изложенное, можно предположить, что использование литотрипсии лазером в случае крупных и коралловидных камней почки повысит эффективность нефролитотрипсии.

Наблюдения показывают, что эффективность литотрипсии мини-эндоскопом с использованием гольмиевого лазера достигнет абсолютного максимума - 100% случаев, если нет ожирения. При выполнении перкутанной нефролитотрипсии необходимо учитывать параметры плотности камней от которых зависит продолжительность выполнения перкутанной литотрипсии.

В то же время использование нефроскопа меньшего размера существенно способствует снижению осложнений, сокращению срока послеоперационного пребывания больного в стационаре, поскольку основное количество детей после литотрипсии из стационара выписывается на 4-е сутки. Низкое количество послеоперационных осложнений, является основным преимуществом применения нефролитотрипсии мини-нефроскопом по сравнению со стандартным размером инструмента при чрескожной литотрипсии.

Применение PCNL гольмиевым лазером при нефролитиазе значительно улучшило результаты нашего исследования. О том, что гольмиевый лазер при нефролитиазе приводит к достижению высоких положительных результатов, сообщалось в исследованиях А. Вујонс и соавт. [150].

Необходимо отметить, что независимо от метода литотрипсии в почках после удаления камней сохраняется воспалительный процесс и часто приводит к рецидивирующему камнеобразованию. В этой связи метафилактика является основным моментом в лечении нефролитиаза. Наши исследования показали высокую эффективность применения медицинского озона в комплексе с литолитическими препаратами и физиотерапией, а также антибактериальной терапии согласно чувствительности микрофлоры. Хорошие результаты отмечены после проведения комплексной терапии, что доказано исследованиями анализов крови и мочи, УЗИ почек, рентгенологических исследований. Детям всех групп курс лечения составлял от 3 до 6 месяцев. Улучшение самочувствия в виде уменьшения и отсутствия болей, купирование дизурии у детей отмечено при проведении комплекса метафилактических мероприятий к концу 2-й недели лечения. Эффективность лечения оценивали

по критерию уменьшения величины разрушенного камня или его полной деструкции.

При оценке эффективности лазерной перкутанной нефролитотрипсии, оказалось невозможным определение разрушенных частиц конкрементов, поскольку их величина находилась в пределах 1-2 мм. Достоверные различия по степени очистки почки на фоне комплексной терапии были отмечены с группой контроля.

О росте заболеваемости мочекаменной болезнью сообщают многие работы авторов [9,10,11,49]. Литературные данные указывают на рост заболеваемости нефролитиазом, что связывают с климатогеографическим положением, особенностями питания и сопутствующим состоянием пациентов [164]. Ряд авторов отмечают: «Наряду с ростом заболеваемости МКБ отмечают высокую частоту рецидивирования заболевания, достигающую 50-75% в интервале 5-10 лет» [18]. Надо отметить, что с каждым годом рост числа проводимых хирургических вмешательств по поводу нефролитиаза сохраняется, и следовательно растут затраты на лечение. Всё это обуславливает рост научного интереса к данной проблеме [110,147]. Наше исследование, как и исследования других авторов, указывают на увеличение количества больных нефролитиазом.

По истечении времени заметно изменились диагностика и подходы к нефролитиазу. Экскреторная урография в урологии при диагностике МКБ, долгие годы оставалась основной, и в последние годы её стала заменять компьютерная томография с контрастным усилением. Информативность экскреторной урографии составляет от 58,4% до 80,6%. Со слов авторов: «Залогом успеха лечения КН является детальное понимание вариантов строения ЧЛС с применением современных высокотехнологических методов диагностики» [70]. Высокую информативность, чувствительность и специфичности, а также экономическую целесообразность показывает компьютерная томография с контрастным усилением [13,73,119,120]. По данным литературы: «КТ является методом выбора лучевой диагностики МКБ,

который с высокой эффективностью позволяет определить локализацию, число, плотность и возможный химический состав конкрементов, что необходимо для выбора оптимальной тактики лечения» [36].

Увеличение количества операций, касающихся выполнением нефролитотрипсий связано с внедрением в клиниках оборудования для выполнения мини-инвазивной нефролитотрипсии. Включение перкутанной нефролитотрипсии в перечень операций, относящихся к высокотехнологичной медицинской помощи. Использование инструментов для мини-перкутанного доступа способствовало расширению показаний к данному методу лечения и уменьшению рисков периоперационных осложнений.

В заключение хотелось бы отметить, что эффективность перкутанной нефролитотрипсии при одностороннем нефролитиазе зависит от многих факторов: размеров и расположения камней, их плотности и конфигурации, конституциональных особенностей пациента, вида применяемого метода перкутанной нефролитотрипсии. По данным литературы: «Знание структуры камней играет немаловажную роль при выборе методов лечения и профилактики» [46]. В нашей работе эффективность перкутанной нефролитотрипсии, составляла 88,5%. Минимизация периоперационных рисков и сокращение длительности госпитализации способствуют всё более широкому её внедрению в клиническую практику при лечении больных с нефролитиазом.

## **ВЫВОДЫ**

1. Функциональное состояние почки при одностороннем нефролитиазе у детей обусловлено тяжестью хронического калькулёзного пиелонефрита, степенью обструктивного гидронефроза, обострением воспалительного процесса, стадией ХБП [7-А].

2. Применение перкутанной нефролитолапаксии у детей с односторонними камнями почек является мини-инвазивным методом удаления камней и позволяет полную санацию чашечно-лоханочной системы у 88,5% больных. Для эффективного исхода перкутанной нефролитотрипсии важную роль играет доступ и диаметр используемого нефроскопа, виды и плотность камней, используемый литотриптор: пневматический, гольмиевый лазер [2-А, 4-А, 8-А, 9-А, 11-А].

3. Использование пневматической перкутанной нефролитотрипсии, в отличие от лазерной мини-ПНЛ, чаще приводит к крупной фрагментации камней, что может быть причиной повреждения почки, обострения хронического воспалительного процесса и кровотечений [3-А, 10-А].

4. Принципиальным в проведении метафилактики и диспансерного наблюдения у детей с односторонним нефролитиазом является максимально полная санация почки от конкрементов, восстановление её функционального состояния и устранение воспалительного процесса [1-А, 5-А, 6-А].

## **РЕКОМЕНДАЦИИ ПО ПРАКТИЧЕСКОМУ ИСПОЛЬЗОВАНИЮ РЕЗУЛЬТАТОВ ИССЛЕДОВАНИЯ**

1. Объём проводимой предоперационной подготовки и ведения послеоперационного периода у детей с односторонним нефролитиазом, зависит от степени нарушений функции почек.

2. Озонированный раствор натрия хлорида 0,9% при внутривенном введении и орошении чашечно-лоханочной системы, оказывает положительное влияние на функции почек и систему гемостаза.

3. Повышение эффективности перкутанной нефролитолапаксии зависит от используемого вида размера нефроскопа. Применение мининефроскопа способствует высокой эффективности при разрушении камней почек и достигается полная санация чашечно-лоханочной системы на 86,1%, а при стандартной литотрипсии 82,7%.

4. Восстановительная терапия проводится в 2 курса. Продолжительность каждого курса составляет 30 дней и промежуток между курсами 30-35 дней. Впоследствии диспансерное наблюдение проводится каждые 3 месяца в течение одного года. При стабильном течении состояния больных дальнейшее наблюдение проводят каждые 6 месяцев. По истечении 1,5 – 2 лет проводится полное лабораторное и рентгенологическое исследование.

## СПИСОК ЛИТЕРАТУРЫ

1. 3D-технологии в планировании и навигации лапароскопических операций у пациентов с конкрементами почек и мочеточника [Текст] / Ю. Г. Аляев [и др.] // Урология. – 2019. – № 4. – С. 9–15.
2. Азизов, А.А. Особенности проявлений и тактика хирургического лечения дисфункции органов мочеполовой системы у детей [Текст] / А.А. Азизов, Б.М. Займудинов, Б.А. Азизов. – Душанбе: Нашри Мубориз, 2020. – 287 с.
3. Аляев, Ю. Г. Безнефростомная мини-перкутанная нефролитотрипсия [Текст] / Ю.Г. Аляев, Н.А. Григорьев, И.В. Дьяконов // Вопросы урологии и андрологии. – 2018. – Т. 6. – № 3. – С. 16–21.
4. Амосов, А. В. Растительный лекарственный препарат Канефрон Н в послеоперационной метафилактике мочекаменной болезни [Текст] / А. В. Амосов, Ю. Г. Аляев, В. С. Саенко // Урология. – 2010. – № 5. – С. 65–71.
5. Анализ клинической эффективности и факторов риска возникновения осложнений при перкутанной нефролитотрипсии у пациентов с единственной почкой [Текст] / Л. Д. Арустамов [и др.] // Урология. – 2017. – № 7. – С. 65–71.
6. Бадалов, Ш. А. Оптимизация диагностики и лечения хирургических осложнений уролитиаза у детей: автореф. дис. ... канд. мед. наук [Текст]. – Душанбе, 2022. – 23 с.
7. Безопасность и эффективность нового метода доступа к чашечно-лоханочной системе во время перкутанных операций на почке [Текст] / Д. В. Абрамов [и др.] // Урология. – 2022. – № 6. – С. 90–96.
8. Белоусов, И.И. Сравнительный анализ эффективности и безопасности перкутанной хирургии крупных и коралловидных почечных камней при использовании эндоскопов различного диаметра [Текст] / И. И. Белоусов, М. И. Коган, П. В. Трусов // Экспериментальная и клиническая урология. – 2019. – № 3. – С. 84–90.

9. Блюмберг, Б. И. Фитотерапия уратного нефролитиаза [Текст] / Б. И. Блюмберг, Р. Н. Основин, Р. Н. Фомкин // Клиническая нефрология. – 2013. – № 1. – С. 71–72.
10. Выбор метода дренирования верхних мочевых путей после чрескожной нефролитотрипсии [Текст] / Ю. Г. Аляев [и др.] // Урология. – 2016. – № 3. – С. 38–43.
11. Галкина, Н. Г. Мочекаменная болезнь: современные представления об этиологии [Текст] / Н. Г. Галкина, Е. А. Калинина, А. В. Галкин // Саратовский научно-медицинский журнал. – 2020. – Т. 16. – № 3. – С. 773–779.
12. Григорьев, Н. А. Острый пиелонефрит [Текст] / Н. А. Григорьев, А. В. Зайцев, Р. Р. Харчилава // Урология. – 2017. – № 1. – С. 19–26.
13. Двухэнергетическая компьютерная томография в диагностике мочекаменной болезни: новый метод определения химического состава мочевых камней [Текст] / А. Г. Мартов [и др.] // Урология. – 2017. – № 3. – С. 98–103.
14. Дзеранов, Н. К. Цитратная метафилактика в лечении уратного нефролитиаза [Текст] / Н. К. Дзеранов, Л. М. Рапопорт // Фарматека. – 2013. – № 3. – С. 43–47.
15. Диагностика и коррекция метаболических нарушений у больных рецидивным уролитиазом после удаления камней эндоскопическими методами [Текст] / Т. Х. Назаров [и др.] // Андрология и генитальная хирургия. – 2015. – Т. 16. – № 3. – С. 22–28.
16. Дистанционная литотрипсия: достоинства, недостатки и перспективы [Текст] / В. Н. Павлов [и др.] // Урология. – 2016. – № 4. – С. 122–127.
17. Дутов, С. В. Чрескожная нефролитотрипсия на спине [Текст] / С. В. Дутов, А. Г. Мартов, А. С. Андронов // Урология. – 2011. – № 2. – С. 76–80.
18. Заболеваемость мочекаменной болезнью в Российской Федерации (2005–2016 годы) [Текст] / О. И. Аполихин [и др.] // Экспериментальная и клиническая урология. – 2018. – № 4. – С. 4–14.

19. Заболевания аномалийных почек и верхних мочевых путей [Текст] / Ю. Г. Аляев [и др.]. – М., 2007. – С. 83–87.
20. Зайцев, А. В. Хронический пиелонефрит [Текст] / А. В. Зайцев, Г. Р. Касян, Р. Р. Харчилава // Урология. – 2016. – № 3. – С. 11–17.
21. Значение некоторых физико-химических и биохимических факторов мочи, предрасполагающих к развитию рецидивного уролитиаза [Текст] / Т. Х. Назаров [и др.] // Профилактическая и клиническая медицина. – 2015. – № 2 (55). – С. 65–71.
22. Иващенко, В. В. Гипохлорит натрия в регуляции концентрирующей функции канальцев [Текст] / В. В. Иващенко [и др.] // Экспериментальная и клиническая урология. – 2010. – № 2. – С. 18–23.
23. Идиопатическая гиперкальциурия. Диагностика и лечение [Текст] / Ю. В. Олефир [и др.] // Урология. – 2017. – № 6. – С. 12–19.
24. Икромов, Т.Ш. Оптимизация интенсивной терапии и анестезиологического обеспечения у детей с двусторонним уролитиазом, осложнённым хронической болезнью почек: автореф. дис. д-ра мед. наук [Текст]. – Душанбе, 2017. – 43 с.
25. Использование аппаратной физиотерапии у больных мочекаменной болезнью с целью профилактики ранних послеоперационных осложнений [Текст] / А. В. Зырянов, А. А. Макарян, Ю. М. Борзунова, И. В. Борзунов // Уральский медицинский журнал. – 2019. – № 10. – С. 153–155.
26. Кадыров, З. А. Клинико-биохимические аспекты патогенеза уролитиаза [Текст] / З. А. Кадыров, С. И. Сулейманов, В. Ш. Рамишвили, В. Г. Истратов // Урология. – 2017. – № 6. – С. 43–49.
27. Каримова, М. К. Диагностика изменений функции контралатеральной почки у детей с односторонним нефролитиазом: автореф. дис. ... канд. мед. наук [Текст]. – Душанбе, 2011. – 22 с.
28. Константинова, О. В. Метафилактика мочекислых камней почек [Текст] / О. В. Константинова, Э. К. Яненко, В. А. Шадеркина // Экспериментальная и клиническая урология. – 2016. – № 3. – С. 116–118.

29. Коррекция рН мочи – эффективный инструмент успешной метафилактики мочекаменной болезни [Текст] / В. С. Саенко [и др.] // Урология. – 2020. – № 3. – С. 104–110.
30. Критерии эффективности и безопасности перкутанной хирургии крупных почечных камней [Текст] / П. В. Трусов [и др.] // Вопросы урологии и андрологии. – 2019. – Т. 7. – № 3. – С. 46–53.
31. Кутлуев, М. М. Сроки рецидивирования после полного удаления конкрементов в разных отделах мочевой системы: опыт пятилетнего наблюдения [Текст] / М. М. Кутлуев, Р. И. Сафиуллин, К. С. Мочалов // Урология. – 2018. – № 1. – С. 20–25.
32. Лучевая диагностика [Текст] / под ред. Г. Е. Труфанова. – Москва: ГЭОТАР-Медиа, 2015. – 496 с.
33. Мазуренко, Д. А. Перкутанная нефролитотомия в лечении крупных и коралловидных камней почек [Текст] / Д. А. Мазуренко [и др.] // Вестник урологии. – 2015. – № 2. – С. 21–32.
34. Маами, Д. Е. Сравнительная оценка эффективности малоинвазивных методов лечения мочекаменной болезни [Текст] / Д. Е. Маами, Д. И. Сенгирбаев, М. А. Малих // Медицина (Алматы). – 2019. – № 5 (203). – С. 80–87.
35. Мартов, А. Г. Реабилитация пациентов после выполнения современных эндоурологических операций по поводу мочекаменной болезни [Текст] / А. Г. Мартов, Д. В. Ергаков // Урология. – 2018. – № 40. – С. 49–55.
36. Матусевич, А.А. Возможности компьютерной томографии в диагностике мочекаменной болезни [Текст] / А. А. Матусевич, А. А. Прохницкая // Бюллетень медицинских интернет-конференций. – 2016. – Т. 5. – № 12. – С. 1636–1636.
37. Медикаментозное противорецидивное лечение больных оксалатным уролитиазом с метаболическим синдромом [Текст] / А. М. Гулько [и др.] // XI Всероссийская научно-практическая конференция с международным участием «Рациональная фармакотерапия в урологии – 2017»: тезисы

- докладов (Москва, 9–10 февраля 2017 г.). – Москва: МЕДФОРУМ, 2017. – С. 32–34.
38. Место фитотерапии в лечении мочекаменной болезни [Текст] / В. А. Максимов, С. К. Яровой, Н. С. Александров, Р. Р. Максудов // Урология. – 2012. – № 3. – С. 1–4.
39. Метафилактика инфекционных камней почек после перкутанной нефролитотрипсии [Текст] / Т. С. Перепанова [и др.] // Клиническая микробиология и антимикробная химиотерапия. – 2018. – Т. 20. – № 1. – С. 36–37.
40. Метафилактика мочекаменной болезни: новый взгляд, современный подход, мобильная реализация [Текст] / Н. К. Гаджиев [и др.] // Урология. – 2017. – № 1. – С. 124–129.
41. Микроперкутанная лазерная нефролитотрипсия [Текст] / А. Г. Мартов [и др.] // Урология. – 2019. – № 3. – С. 72–79.
42. Миниперкутанная нефролитотомия без катетеризации мочеточника: сравнение со стандартной методикой (клиническое исследование) [Текст] / Н. Э. Мамаев [и др.] // Экспериментальная и клиническая урология. – 2021. – № 2. – С. 58–63.
43. Мультиперкутанная нефролитотрипсия в лечении коралловидных камней почек [Текст] / Д. С. Меринов [и др.] // Урология. – 2018. – № 4. – С. 96–101.
44. Назаров, Т. Х. Оценка функционального состояния почек до и после проведения литотрипсии при мочевых камнях высокой плотности [Текст] / Т. Х. Назаров, И. В. Рычков, М. У. Агагюлов // Урологические ведомости. – 2017. – Т. 7. – С. 76–78.
45. Наш опыт перкутанной нефролитотрипсии у детей [Текст] / К. М. Сайёдов [и др.] // Вестник последипломного образования в сфере здравоохранения. – 2019. – № 1. – С. 83–87.

46. Основные факторы риска развития мочекаменной болезни у детей [Текст] / О. Л. Чугунова [и др.] // Педиатрия. Журнал имени Г. Л. Сперанского. – 2018. – Т. 97. – № 5. – С. 93–103.
47. Оценка состава конкремента в лечении мочекаменной болезни [Текст] / А. В. Акопян [и др.] // Детская хирургия. – 2015. – Т. 19. – № 1. – С. 42–45.
48. Пак, Ю. Г. Влияние эндовидеоскопических операций при нефролитиазе на функциональное состояние почек [Текст] / Ю. Г. Пак, Д. М. Ягудаев // Экспериментальная и клиническая урология. – 2022. – Т. 15. – № 1. – С. 85–89.
49. Патогенетические варианты мочекаменной болезни [Текст] / П. С. Бакетин [и др.] // Педиатр. – 2017. – Т. 8. – № 1. – С. 95–105.
50. Перепанова Т. С. Рациональная фармакотерапия в урологии: тезисы конференции (Москва, 9–10 февраля 2017 г.) [Текст] / Т. С. Перепанова. – Москва: Медфорум, 2017. – 96 с.
51. Перкутанная нефролитолапаксия: прошлое, настоящее, будущее [Текст] / В. В. Рогачиков [и др.] // Экспериментальная и клиническая урология. – 2016. – № 2. – С. 24–28.
52. Перкутанная нефролитотрипсия при сложных формах камней почек: структурное биомоделирование [Текст] / Н. К. Гаджиев [и др.] // Экспериментальная и клиническая урология. – 2016. – № 3. – С. 46.
53. Перкутанная нефролитотрипсия у детей младшей возрастной группы [Текст] / Ю. Э. Рудин [и др.] // Экспериментальная и клиническая урология. – 2021. – Т. 14. – № 1. – С. 144–150.
54. Перкутанная нефролитотрипсия у детей с использованием инструментария миниатюрного размера [Текст] / А. Б. Вардак [и др.] // Экспериментальная и клиническая урология. – 2023. – № 3. – С. 172–179.
55. Перкутанная нефролитотрипсия у детей с крупными и коралловидными конкрементами [Текст] / А. Б. Вардак, Л. Д. Арустамов, Ю. Э. Рудин, Д. С. Меринов // Педиатрия. Журнал им. Г. Н. Сперанского. – 2020. – № 5 (99). – С. 169–175.

56. Поиск новых режимов антибиотикопрофилактики септических осложнений после перкутанной нефролитотрипсии [Текст] / Т. С. Перепанова [и др.] // Урология. – 2014. – № 6. – С. 92–95.
57. Применение «безнефростомной» перкутанной нефролитотрипсии у детей [Текст] / А. Б. Вардак [и др.] // Экспериментальная и клиническая урология. – 2023. – Т. 16. – № 2. – С. 165–172.
58. Применение суперселективной эмболизации почечных сосудов при кровотечениях после перкутанной нефролитотрипсии у больных мочекаменной болезнью [Текст] / И. В. Баженов [и др.] // Уральский медицинский журнал. – 2013. – № 9. – С. 113–117.
59. Применение суперселективной эмболизации почечных сосудов при кровотечении в послеоперационном периоде при перкутанной нефролитотрипсии [Текст] / А. В. Зырянов, И. В. Борзунов, В. О. Данилов, А. А. Макарян // Урология. – 2020. – № 2. – С. 46–50.
60. Пронкин, Е.А. Профилактика рецидивов мочекаменной болезни [Текст] / Е. А. Пронкин // Фарматека. – 2012. – № 7. – С. 114–119.
61. Профилактика инфекционно-воспалительных осложнений после перкутанной нефролитотрипсии [Текст] / Т. С. Перепанова [и др.] // Урология. – 2020. – № 3. – С. 132–138.
62. Профилактика кровотечения при «безнефростомной» методике выполнения перкутанной нефролитотрипсии [Текст] / Д. С. Меринов [и др.] // Урология. – 2019. – № 4. – С. 38–43.
63. Раджабов, У.А. Метафилактика инфекционных камней почек после перкутанной нефролитотрипсии [Текст] / У. А. Раджабов, Т. С. Перепанова // Экспериментальная и клиническая урология. – 2015. – № 2. – С. 80–83.
64. Результаты метафилактики у пациентов с фосфатным уролитиазом без метаболического синдрома [Текст] / А. Ю. Сергиенко [и др.] // Рациональная фармакотерапия в урологии: материалы XI Всероссийской научно-практической конференции с международным участием (Москва, 9–10 февраля 2017 г.). – Москва: МЕДФОРУМ, 2017. – С. 61–62.

65. Результаты применения метода мини-перкутанной нефролитотрипсии у детей с мочекаменной болезнью [Текст] / Л. Д. Арустамов [и др.] // Российский медицинский журнал. – 2018. – Т. 26. – № 2-2. – С. 118–121.
66. Роль инфекции мочевых путей в развитии рецидивного нефролитиаза [Текст] / К. Р. Хамидуллин [и др.] // Урология. – 2017. – № 5. – С. 150–155.
67. Роюк, Р.В. Современный взгляд на оперативные методы лечения нефролитиаза [Текст] / Р. В. Роюк, С. К. Яровой, Г. А. Аксенов // Вестник урологии. – 2023. – Т. 11. – № 2. – С. 154–163.
68. Рудненко, В.И. Современные аспекты цитратного литолиза [Текст] / В.И. Рудненко Л.М. Рапопорт, М.Н. Кузьмичева // Эффективная фармакотерапия. – 2017. - №24. – С. 10-15.
69. Ситдыкова, М.Э. Современные методы хирургического лечения коралловидного нефролитиаза [Текст] / М. Э. Ситдыкова, Е. А. Викторов, А. Ю. Зубков // Казанский медицинский журнал. – 2021. – № 1 (102). – С. 60–73.
70. Современные лучевые технологии в оценке чашечно-лоханочной системы при планировании хирургического лечения больных нефролитиазом [Текст] / С. В. Песегов [и др.] // Russian Electronic Journal of Radiology. – 2019. – Т. 9. – № 3. – С. 127–133.
71. Сравнительный анализ влияния размера и объёма конкремента на длительность тулиевой перкутанной нефролитотрипсии [Текст] / С. В. Попов [и др.] // Урология. – 2022. – № 4. – С. 27–31.
72. Сравнительный анализ микробного спектра мочи и конкрементов у пациентов с рецидивным нефролитиазом после проведенного хирургического лечения [Текст] / В. Н. Павлов [и др.] // Медицинский вестник Башкортостана. – 2015. – Т. 10. – № 3. – С. 99–103.
73. Тактика лечения нефролитиаза: роль спиральной компьютерной томографии [Текст] / Г. П. Филимонов [и др.] // Радиология – практика. – 2001. – С. 34–35.

74. Формула оценки размера камня (ФОРК) почки у детей разных возрастных групп [Текст] / Ю. Э. Рудин [и др.] // Экспериментальная и клиническая урология. – 2022. – Т. 15. – № 4. – С. 64–72.
75. Ханалиев, Б.В. Особенности применения антибактериальных препаратов при эндовидеохирургическом лечении пациентов с нефролитиазом [Текст] / Б. В. Ханалиев В. Г. Гусаров, Д. В. Бутарева // Вестник Национального медико-хирургического центра им. Н. И. Пирогова. – 2020. – Т. 15. – № 4. – С. 38–40.
76. Ханалиев, Б.В. Инфекционные осложнения перкутанной нефролитотрипсии при инфицированных конкрементах почек [Текст] / Б. В. Ханалиев, А.В. Фролов, Д.А. Камышова // Вестник Национального медико-хирургического центра им. Н. И. Пирогова. – 2021. – Т. 16. – № 4. – С. 138–140.
77. Шрайер, Р. В. Диагностика и лечение урологических и нефрологических заболеваний: перевод с англ. [Текст] / Р. В. Шрайер, Н. А. Мухин. – Москва: ГЭОТАР-Медиа, 2008. – 560 с.
78. Эффективность и безопасность перкутанной нефролитотрипсии через верхнюю чашечку [Текст] / Б. Г. Гулиев, Б. К. Комяков, Е. О. Стецки, А. Ю. Заикин // Экспериментальная и клиническая урология. – 2019. – № 2. – С. 54–59.
79. Эффективность, безопасность и технические особенности выполнения перкутанной нефролитотомии с точки зрения доказательной медицины (систематический обзор, мета-анализы) [Текст] / В. А. Малхасян [и др.] // Вестник урологии. – 2024. – Т. 12. – № 2. – С. 87–107.
80. A comparison of micro-PERC and retrograde intrarenal surgery results in pediatric patients with renal stones [Text] / Н. Sen [et al.] // Journal of Pediatric Urology. – 2017. – Vol. 13. – No. 6. – P. 619.e1–619.e5.
81. A new simple scoring system for prediction of success and complication rates in pediatric percutaneous nephrolithotomy: stone-kidney size score [Text] / В.

- Citamak [et al.] // *Journal of Pediatric Urology*. – 2019. – Vol. 15. – No. 1. – P. 67.e1–67.e6.
82. A novel innovation for percutaneous nephrolithotomy in children [Text] / M. M. Utanga [et al.] // *Journal of Pediatric Surgery*. – 2016. – Vol. 51. – No. 2. – P. 336–340.
83. A single centre experience of percutaneous nephrolithotomy in infants and its long-term outcomes [Text] / N. Patil [et al.] // *Journal of Pediatric Urology*. – 2021. – Vol. 17. – No. 5. – P. 650.e1-650.e9.
84. Acute kidney injury after percutaneous nephrolithotomy for stones in solitary kidneys [Text] / A. R. Nahas [et al.] // *Scandinavian Journal of Urology*. – 2017. – Vol. 51. – No. 2. – P. 165–169.
85. Adhikari, M. B. Safety and efficacy of bilateral simultaneous percutaneous nephrolithotomy [Text] / M. B. Adhikari, S. Karna, A. Kasaju // *Journal of Nepal Health Research Council*. – 2019. – Vol. 17. – No. 1. – P. 114–118.
86. Advances in CT imaging for urolithiasis [Text] / Y. Andrabi [et al.] // *Indian Journal of Urology*. – 2015. – Vol. 31. – P. 185–193.
87. Advantages of tubeless mini-percutaneous nephrolithotomy in the treatment of preschool children under 3 years old [Text] / G. Song [et al.] // *Journal of Pediatric Surgery*. – 2015. – Vol. 50. – No. 4. – P. 655–658.
88. Alkaline citrate reduces stone recurrence and regrowth after shockwave lithotripsy and percutaneous nephrolithotomy [Text] / B. Lojanapiwat [et al.] // *International Brazilian Journal of Urology*. – 2011. – Vol. 37. – No. 5. – P. 611–616.
89. Antibiotic prophylaxis for percutaneous nephrolithotomy: an updated systematic review and meta-analysis [Text] / H. D. Jung [et al.] // *PLoS One*. – 2022. – Vol. 17. – No. 4. – P. e0267233.
90. Arrabal-Polo, M. A. Lithogenic activity as a factor to consider in the metabolic evaluation of patients with calcium lithiasis [Text] / M. A. Arrabal-Polo, M. C. Cano-Garcia, M. Arrabal-Martin // *Iranian Journal of Kidney Diseases*. – 2015. – Vol. 9. – No. 6. – P. 469–471.

91. Banov, P. The efficacy of metaphylaxis in treatment of recurrent urolithiasis [Text] / P. Banov, E. Ceban // *Journal of Medicine and Life*. – 2017. – Vol. 10. – No. 3. – P. 188–193.
92. Bjazevic, J. Stones in pregnancy and pediatrics [Text] / J. Bjazevic, H. Razvi // *Asian Journal of Urology*. – 2018. – Vol. 5. – No. 4. – P. 223–234.
93. Bleve, C. Endourologic and retroperitoneoscopic combined minimally invasive management of cystine urolithiasis in an infant of 13 months [Text] / C. Bleve, S. F. Chiarenza // *Journal of Endourology Case Reports*. – 2020. – Vol. 6. – No. 1. – P. 49–52.
94. Cetin, N. Risk factors for development of urinary tract infection in children with nephrolithiasis [Text] / N. Cetin, A. Gensler, A. K. Tufan // *Journal of Paediatrics and Child Health*. – 2020. – Vol. 56. – No. 1. – P. 76–80.
95. Change of trends in the treatment modality for pediatric nephrolithiasis: retrospective analysis of a US-based insurance claims database [Text] / H. K. Park [et al.] // *Journal of Endourology*. – 2019. – Vol. 33. – No. 7. – P. 614–618.
96. Changes in percutaneous approach to kidney stones in children: a single institute experience over 500 cases [Text] / B. Hazir [et al.] // *International Journal of Clinical Practice*. – 2021. – Vol. 75. – No. 7. – P. e14243.
97. Combined use of flexible ureteroscopic lithotripsy with micro-percutaneous nephrolithotomy in pediatric multiple kidney stones [Text] / J. Li [et al.] // *Journal of Pediatric Urology*. – 2018. – Vol. 14. – No. 3. – P. 281.e1–281.e6.
98. Combined use of pyelolithotomy and endoscopy: an alternative surgical treatment for staghorn urolithiasis in children [Text] / B. Purkiewicz [et al.] // *Endourology and Stone Disease*. – 2016. – Vol. 13. – No. 2. – P. 2599–2604.
99. Comparison of efficacy and safety of minimally invasive procedures for 10–20 mm pediatric renal stones – a Bayesian network meta-analysis [Text] / F. Zhao [et al.] // *Journal of Pediatric Urology*. – 2020. – Vol. 16. – No. 6. – P. 771–781.
100. Comparison of Ho: YAG laser and pneumatic lithotripsy in the treatment of impacted ureteral stones: an analysis of risk factors [Text] / T. Degirmenci [et

- al.] // Kaohsiung Journal of Medical Sciences. – 2014. – Vol. 30. – No. 3. – P. 153–158.
101. Comparison of mini-percutaneous nephrolithotomy and retrograde intrarenal surgery in preschool-aged children [Text] / E.S. Pelit [et al.] // Urology. – 2017. – Vol. 101. – P. 21–25.
102. Comparison of outcome of percutaneous nephrolithotomy in adult versus paediatric patients [Text] / D. Shohab [et al.] // J. Coll. Physicians Surg. Pak. – 2016. – Vol. 26. – No. 5. – P. 371–373.
103. Comparison of outcomes of tubed versus tubeless percutaneous nephrolithotomy in children: a single center study [Text] / N. Iqbal [et al.] // Turkish Journal of Urology. – 2018. – Vol. 44. – No. 1. – P. 56–61.
104. Comparison of retrograde intrarenal surgery and micro-percutaneous nephrolithotomy in moderately sized pediatric kidney stones [Text] / O. Bas [et al.] // Journal of Endourology. – 2016. – Vol. 30. – No. 7. – P. 765–770.
105. Comparison of scoring systems in pediatric mini-percutaneous nephrolithotomy [Text] / M. M. Utangac [et al.] // Urology. – 2016. – Vol. 93. – P. 40–44.
106. Comparison of super-mini versus mini percutaneous nephrolithotomy for the treatment of upper urinary tract stones in children: a single centre experience [Text] / A. Simayi [et al.] // Pediatric Surgery International. – 2021. – Vol. 37. – No. 8. – P. 1141–1146.
107. Comparison of super-mini-PCNL and flexible ureteroscopy for the management of upper urinary tract calculus (1–2 cm) in children [Text] / O. Jia [et al.] // World Journal of Urology. – 2021. – Vol. 39. – No. 1. – P. 195–200.
108. Comparison of the results of pediatric percutaneous nephrolithotomy with different sized instruments [Text] / H. Celik [et al.] // Urolithiasis. – 2017. – Vol. 45. – No. 2. – P. 203–208.
109. Complications after prone PCNL in pediatric, adult and geriatric patients — a single center experience over 7 years [Text] / S. Kumar [et al.] // International Braz J Urol. – 2017. – Vol. 43. – No. 4. – P. 704–712.

110. Contemporary practice patterns in the treatment of pediatric stone disease [Text] / R. B. Davis [et al.] // *The Canadian Journal of Urology*. – 2018. – Vol. 25. – No. 4. – P. 9427–9432.
111. Critical application of adult nephrolithometric scoring systems to children undergoing mini-percutaneous nephrolithotomy [Text] / A. A. Shahat [et al.] // *Journal of Endourology*. – 2020. – Vol. 34. – No. 9. – P. 924–931.
112. Current trends in flexible ureteroscopy: an update. Changes in percutaneous approach to kidney stones in children: a single institute experience over 500 cases [Text] / S. Hein [et al.] // *Urologe*. – 2019. – Vol. 50. – No. 1. – P. 56–62.
113. D'Souza, N. Mini percutaneous nephrolithotomy for renal calculi in paediatric patients: a review of twenty cases [Text] / N. D'Souza, S. Paul // *Urology Annals*. – 2016. – Vol. 8. – No. 1. – P. 16–19.
114. Desai, J. D. Miniaturized percutaneous nephrolithotomy: a decade of paradigm shift in percutaneous renal access [Text] / J. D. Desai, A. P. Ganpule // *European Urology*. – 2017. – Vol. 72. – No. 2. – P. 236–237.
115. Determining the composition of urinary tract calculi using stone-targeted dual-energy CT: evaluation of a low-dose scanning protocol in a clinical environment [Text] / J. Chaytor [et al.] // *British Journal of Radiology*. – 2016. – Vol. 89. – P. 1067.
116. Dietary treatment of urinary risk factors for renal stone formation [Text] / D. Prezioso [et al.] // *Archivio Italiano di Urologia e Andrologia*. – 2015. – Vol. 87. – No. 2. – P. 105–120.
117. Does previous open stone surgery affect the outcome of shock wave lithotripsy treatment in children? [Text] / E. A. Kirli [et al.] // *Urologia Internationalis*. – 2021. – Vol. 105. – No. 1–2. – P. 52–58.
118. Dombrovskiy, V. Percutaneous nephrolithotomy in children: analysis of nationwide hospitalizations and short-term outcomes for the United States, 2001–2014 [Text] / V. Dombrovskiy, E. O. Olweny // *Journal of Endourology*. – 2018. – Vol. 32. – No. 10. – P. 912–918.

119. Dual energy can accurately differentiate uric acid-containing urinary calculi from calcium stones [Text] / A. Spek [et al.] // World Journal of Urology. – 2016. – Vol. 34. – No. 9. – P. 1297–1302.
120. Dual-energy computed tomography for characterizing urinary calcified calculi and uric acid calculi: a meta-analysis [Text] / X. L. Zheng [et al.] // European Journal of Radiology. – 2016. – Vol. 85. – P. 1843.
121. Easy-to-use equations for the estimation of urine relative saturation in the assessment of risk of recurrence in urinary stone formers [Text] / G. Plante, D. Ouimet, R. Robitaille // Clinical Biochemistry. – 2017. – Vol. 50. – No. 13–14. – P. 794–796.
122. Effectiveness and complications of mini-percutaneous nephrolithotomy in children: one center experience with 232 kidney units [Text] / N. Baydilli [et al.] // Turkish Journal of Urology. – 2020. – Vol. 46. – No. 1. – P. 69–75.
123. Effects of ultrasound-guided thoracic paravertebral block on postoperative pain in children undergoing percutaneous nephrolithotomy [Text] / G. Akinci [et al.] // Turkish Journal of Anaesthesiology and Reanimation. – 2019. – Vol. 47. – No. 4. – P. 295–300.
124. Erbin, A. Which size of amplatz sheath should be used for pediatric percutaneous nephrolithotomy cases [Text] / A. Erbin, M. B. Ucpinar, M. Binbay // Journal of Pediatric Urology. – 2017. – Vol. 13. – No. 3. – P. 332–333.
125. Factors affecting the success rate of percutaneous nephrolithotomy in paediatric patients [Text] / H. Jabrayilov [et al.] // Journal of Clinical Medicine. – 2018. – Vol. 7. – No. 3. – P. 43.
126. Factors predicting postoperative febrile urinary tract infection following percutaneous nephrolithotomy in prepubertal children [Text] / O. Kaygisiz [et al.] // Journal of Pediatric Urology. – 2018. – Vol. 14. – No. 5. – P. 448.e1–448.e7.
127. Fahmy, A. Fluoroscopic imaging optimization in children during percutaneous nephrolithotomy [Text] / A. Fahmy, O. Elgebaly, M. Youssif // Journal of Pediatric Urology. – 2020. – Vol. 16. – No. 5. – P. 625.e1–625.e6.

128. Francisco, S. Anatomic classification of kidney collecting system of endourologic procedures [Text] / S. Francisco, C. Mandarim-de-Lacerda // Journal of Endourology. – 1988. – Vol. 2. – P. 3.
129. Gamal, W. M. Solo ultrasonography-guided percutaneous nephrolithotomy for single stone pelvis [Text] / W. M. Gamal, M. Hussein, M. Aldasshoury // Journal of Endourology. – 2011. – Vol. 25. – No. 4. – P. 593–596.
130. Goldfarb, D. S. Randomized controlled trial of febuxostat versus allopurinol or placebo in individuals with higher urinary uric acid excretion and calcium stones [Text] / D. S. Goldfarb, P. A. Mac Donald, L. Gunawardhana // Clinical Journal of the American Society of Nephrology. – 2013. – Vol. 8. – No. 11. – P. 1960–1967.
131. Guidelines on urolithiasis [Text] / C. Turk [et al.] // European Association of Urology. – 2020. – 87 p.
132. Heilberg, I. P. Optimum nutrition for kidney stone disease [Text] / I. P. Heilberg, D. S. Goldfarb // Advances in Chronic Kidney Disease. – 2013. – Vol. 20. – No. 2. – P. 165–174.
133. Hoppe, B. Urolithiasis and nephrocalcinosis in childhood [Text] / B. Hoppe, E. Leumann, B. S. Milliner // Comprehensive Pediatric Nephrology. – 1-е изд. – Philadelphia: Elsevier & Saunders, 2008. – P. 499–525.
134. Ilikan, G. B. Can ultrasound guidance reduce radiation exposure significantly in percutaneous nephrolithotomy in pediatric patients? [Text] / G. B. Ilikan, B. Karabulut, H. T. Tiryaki // Urolithiasis. – 2021. – Vol. 49. – No. 2. – P. 173–180.
135. Initial experience in the field of pediatric percutaneous nephrolitholapaxia in Bulgaria [Text] / E. Dorosiev [et al.] // Folia Medica. – 2021. – Vol. 63. – No. 3. – P. 348–354.
136. Is mini-percutaneous nephrolithotomy a safe alternative to extracorporeal shockwave lithotripsy in pediatric age group in borderline stones? A randomized prospective study [Text] / A. Farouk [et al.] // World Journal of Urology. – 2018. – Vol. 36. – No. 7. – P. 1139–1147.

137. Ishii, K. Editorial Comment to “Lower calyceal and renal pelvic stones in preschool children: a comparative study of mini-percutaneous nephrolithotomy versus extracorporeal shockwave lithotripsy” [Text] / K. Ishii // International Journal of Urology. – 2016. – Vol. 23. – No. 7. – P. 570–571.
138. Kieran, K. Commentary to “Mini PCNL: A viable single stage treatment for pediatric nephrolithiasis in lower socioeconomic countries” [Text] / K. Kieran // Journal of Pediatric Urology. – 2021. – Vol. 17. – No. 3. – P. 389.
139. Kukreja, R. A. Should mini percutaneous nephrolithotomy (MiniPNL/Miniperc) be the ideal tract for medium-sized renal calculi (15–30 mm)? [Text] / R. A. Kukreja // World Journal of Urology. – 2018. – Vol. 36. – No. 2. – P. 285–291.
140. Landa-Juarez, S. Management of pediatric urolithiasis using a combination of laparoscopic lithotomy and pyeloscopy [Text] / S. Landa-Juarez, B. M. Rivera-Pereira, A. M. Castillo-Fernández // Journal of Laparoendoscopic & Advanced Surgical Techniques. – 2018. – Vol. 28. – No. 6. – P. 766–769.
141. Lojanapiwat, B. Alkaline citrate reduces stone recurrence and regrowth after shockwave lithotripsy and percutaneous nephrolithotomy [Text] / B. Lojanapiwat, M. Tanthanuch, C. Pripathanont // International Braz J Urol. – 2011. – Vol. 37. – No. 5. – P. 611–616.
142. Lower calyceal and renal pelvic stones in preschool children: a comparative study of mini-percutaneous nephrolithotomy versus extracorporeal shockwave lithotripsy [Text] / M. S. IIsheemy [et al.] // International Journal of Urology. – 2016. – Vol. 23. – P. 564–570.
143. Mechanisms of action of ozone therapy in emerging viral diseases: immunomodulatory effects and therapeutic advantages with reference to SARS-CoV-2 [Text] / A. Canci [et al.] // Frontiers in Microbiology. – 2022. – Vol. 13. – P. 871645.
144. Micro-percutaneous nephrolithotomy in the treatment of pediatric nephrolithiasis: a single-center experience [Text] / M. Dagguli [et al.] // Journal of Pediatric Surgery. – 2016. – Vol. 51. – No. 4. – P. 626–629.

145. Mini-versus standard percutaneous nephrolithotomy for treatment of pediatric renal stones: is smaller enough? [Text] / S. N. Mahmood [et al.] // *Journal of Pediatric Urology*. – 2019. – Vol. 15. – No. 6. – P. 664.e1–664.e6.
146. Minimal invasive percutaneous nephrolithotomy (Mini-PCNL) in children: ultrasound versus fluoroscopic guidance [Text] / A. Eslahi [et al.] // *Archivio Italiano di Urologia, Andrologia*. – 2021. – Vol. 93. – No. 2. – P. 173–177.
147. Minimally invasive approaches in pediatric urolithiasis. The experience of two Italian centers of pediatric surgery [Text] / F. Destro [et al.] // *Frontiers in Pediatrics*. – 2020. – Vol. 8. – P. 377.
148. Mini-percutaneous nephrolithotomy for complex staghorn stones in children [Text] / A. O. Rashid [et al.] // *Urologia Internationalis*. – 2019. – Vol. 102. – No. 3. – P. 356–359.
149. Mini-percutaneous nephrolithotomy for pediatric complex renal calculus disease: one-stage or two-stage? [Text] / B. Y. Fan [et al.] // *International Urology and Nephrology*. – 2019. – Vol. 51. – No. 2. – P. 201–206.
150. Mini-percutaneous nephrolithotomy with high-power holmium:YAG laser in pediatric patients with staghorn and complex calculi [Text] / A. Bujons [et al.] // *Journal of Pediatric Urology*. – 2016. – Vol. 12. – No. 4. – P. 253.e1–253.e5.
151. Nandini, R. Evaluation of calcium creatinine ratio and uric acid creatinine ratio in patients of urolithiasis [Text] / R. Nandini, C. S. Kulkarni // *Research Journal of Pharmaceutical, Biological and Chemical Sciences*. – 2016. – Vol. 7. – No. 5. – P. 2137–2140.
152. Nationwide readmission rates following percutaneous nephrolithotomy: does age matter? [Text] / A. W. Johnston [et al.] // *Journal of Endourology*. – 2019. – Vol. 33. – No. 9. – P. 704–711.
153. Nephrolithiasis in a 17-year-old male with Seckel syndrome and horseshoe kidneys: case report and review of the literature [Text] / M. Jung [et al.] // *Urology*. – 2018. – Vol. 120. – P. 241–243.

154. Nephrolithiasis of adult: from mechanisms to preventive medical treatment [Text] / M. Courbebaisse [et al.] // *Revue de Medecine Interne*. – 2017. – Vol. 38. – No. 1. – P. 44–52.
155. One-week pre-operative oral antibiotics for percutaneous nephrolithotomy reduce risk of infection: a systematic review and meta-analysis [Text] / A. Danilovic [et al.] // *International Brazilian Journal of Urology*. – 2023. – Vol. 49. – No. 2. – P. 184–193.
156. Our experience with totally ultrasonography-guided percutaneous nephrolithotomy in children [Text] / F. Sharifiaghdas [et al.] // *Journal of Endourology*. – 2021. – Vol. 35. – No. 5. – P. 749–752.
157. Outcome of mini-percutaneous nephrolithotomy in patients under the age of 18: an experience with 112 cases [Text] / M. M. Hosseini [et al.] // *Frontiers in Surgery*. – 2021. – Vol. 8. – P. 613812.
158. Outcome of percutaneous nephrolithotomy in pre-school and school-age children — single center experience [Text] / N. Iqbal [et al.] // *Journal of Ayub Medical College Abbottabad*. – 2019. – Vol. 31. – No. 3. – P. 391–396.
159. Outcomes of mini-percutaneous nephrolithotomies in children: a single centre experience [Text] / A. Kandemir [et al.] // *Central European Journal of Urology*. – 2019. – Vol. 72. – No. 2. – P. 174–177.
160. Outcomes of ureteroscopy vs mini-percutaneous nephrolithotomy for pediatric upper urinary tract calculi: comparative nonrandomized outcomes from two tertiary endourology referral centers [Text] / P. Jones [et al.] // *Journal of Endourology*. – 2020. – Vol. 34. – No. 7. – P. 735–738.
161. Ozfift B. Comparison of miniaturized percutaneous nephrolithotomy and retrograde intrarenal surgery: which is more effective for 10–20 mm renal stones in children? [Text] / B. Ozfift, H. T. Tiryaki // *Archivos Españoles de Urología*. – 2020. – Vol. 73. – No. 7. – P. 643–650.
162. Patel S.R. The modern history and evolution of percutaneous nephrolithotomy [Text] / S. R. Patel, S. Y. Nakada // *Journal of Endourology*. – 2015. – Vol. 29. – No. 2. – P. 153–157.

163. Pediatric stone management: innovations and standarts [Text] / Faisal Quhal [et al.] // Current Opinion in Urology. – 2022. – Vol. 32. – No. 4. – P. 420-424.
164. Pediatric cystine calculi in west of Iran: a study of 22 cases [Text] / A. Seyedzadeh [et al.] // Urol. J. – 2006. – Vol. 3. – No. 3. – P. 134–137.
165. Pediatric percutaneous nephrolithotomy — experience of a tertiary care center [Text] / S. S. Yadav [et al.] // Journal of Endourology. – 2017. – Vol. 31. – No. 3. – P. 246–254.
166. Percutaneous endoscopic treatment for urinary stones in pediatric patients [Text] / P. Caione [et al.] // Translational Pediatrics. – 2017. – Vol. 5. – No. 4. – P. 266–274.
167. Percutaneous nephrolithotomy in children with pediatric and adult-sized instruments [Text] / H. Celik [et al.] // Journal of Pediatric Urology. – 2016. – Vol. 12. – No. 6. – P. 399.e1–399.e5.
168. Percutaneous nephrolithotomy in children: 17 years of experience [Text] / B. Citamak [et al.] // The Journal of Urology. – 2016. – Vol. 195. – No. 4. – P. 1082–1087.
169. Percutaneous nephrolithotomy in paediatric population: a single center experience [Text] / M. B. Adhikari [et al.] // Journal of Nepal Health Research Council. – 2020. – Vol. 18. – No. 2. – P. 205–209.
170. Percutaneous nephrolithotomy of bilateral staghorn renal calculi in pediatric patients: 12 years' experience in a tertiary care centre [Text] / B. Purkait [et al.] // Urolithiasis. – 2017. – Vol. 45. – No. 4. – P. 393–399.
171. Percutaneous nephrolithotomy of staghorn renal stones in pediatric patients using adult-sized instrument [Text] / A. Nouralizadeh [et al.] // Urologia Journal. – 2019. – Vol. 86. – No. 4. – P. 211–215.
172. Percutaneous nephrolithotomy versus retrograde intrarenal surgery for pediatric patients with upper urinary stones: a systematic review and meta-analysis [Text] / Y. Chen [et al.] // Urolithiasis. – 2019. – Vol. 47. – No. 2. – P. 189–199.
173. Percutaneous nephrolithotomy: update, trends, and future directions [Text] / K. R. Ghani [et al.] // European Urology. – 2016. – Vol. 70. – No. 2. – P. 382–396.

174. Prediction of pediatric percutaneous nephrolithotomy outcomes using contemporary scoring systems [Text] / H. A. Aldaqadossi [et al.] // *The Journal of Urology*. – 2017. – Vol. 198. – No. 5. – P. 1146–1152.
175. Predictive ability of Guy's stone score in pediatric patients undergoing percutaneous nephrolithotomy [Text] / C. Senocak [et al.] // *Journal of Pediatric Urology*. – 2018. – Vol. 14. – No. 5. – P. 437.e1–437.e7.
176. Prevalence of kidney stones in the United States [Text] / C. D. Scales [et al.] // *European Urology*. – 2012. – Vol. 62. – No. 1. – P. 160–165.
177. Reddy, S. V. Effect of potassium magnesium citrate and vitamin B-6 prophylaxis for recurrent and multiple calcium oxalate and phosphate urolithiasis [Text] / S. V. Reddy, A. B. Shaik, S. Bokkisam // *Korean Journal of Urology*. – 2014. – Vol. 55. – No. 6. – P. 411–416.
178. Renal calculi (cystinuria, cystine stones) [Text] / N. M. Labate [et al.] // *Treasure Island (FL)*. – 2020. – 1 p.
179. Renal stone composition does not affect the outcome of percutaneous nephrolithotomy in children [Text] / O. Kaygisiz [et al.] // *World Journal of Urology*. – 2018. – Vol. 36. – No. 11. – P. 1863–1869.
180. Retrograde intrarenal surgery or percutaneous nephrolithotomy: which one is more effective for 1–2 cm renal stones in pediatric patients [Text] / S. Sarikaya [et al.] // *Archivos Españoles de Urología*. – 2019. – Vol. 72. – No. 1. – P. 54–60.
181. Risk factors for hemorrhage requiring embolization after percutaneous nephrolithotomy [Text] / S. Un [et al.] // *Canadian Urological Association Journal*. – 2015. – Vol. 9. – No. 10. – P. 594–598.
182. Risk factors for postoperative infectious complications following percutaneous nephrolithotomy: a prospective clinical study [Text] / O. Koras [et al.] // *Urolithiasis*. – 2015. – Vol. 43. – No. 1. – P. 55–60.
183. Role of minimally invasive percutaneous nephrolithotomy techniques — micro and ultramini PCNL (<15F) in the pediatric population: a systematic review

- [Text] / P. Jones [et al.] // *Journal of Endourology*. – 2017. – Vol. 31. – No. 9. – P. 816–824.
184. Role of mini-percutaneous nephrolithotomy in the management of pediatric stone disease: a systematic review of literature [Text] / P. Jones [et al.] // *Journal of Endourology*. – 2021. – Vol. 35. – No. 5. – P. 728–735.
185. Safety and efficacy of ultrasound-guided low-pressure perfusion mini-percutaneous nephrolithotomy in children aged 1–7 years: a retrospective observational study [Text] / Z. Qiu [et al.] // *International Urology and Nephrology*. – 2021. – Vol. 53. – No. 10. – P. 1969–1976.
186. Sas, D. J. Dietary risk factors for urinary stones in children [Text] / D. J. Sas // *Current Opinion in Pediatrics*. – 2020. – Vol. 32. – No. 2. – P. 284–287.
187. Selective tubeless minimally invasive percutaneous nephrolithotomy for upper urinary calculi [Text] / M. Liu [et al.] // *Minerva Urologica e Nefrologica*. – 2017. – Vol. 69. – No. 4. – P. 366–371.
188. Semi-closed-circuit vacuum-assisted Mini-PCNL system in pediatric patients [Text] / A. Berrettini [et al.] // *Journal of Pediatric Urology*. – 2021. – Vol. 17. – No. 2. – P. 275–276.
189. Soylemez, H. Ultrasound-guided micropercutaneous nephrolithotomy in pediatric patients with kidney stones [Text] / H. Soylemez, T. B. Aydogan, M. Ezer // *International Journal of Urology*. – 2016. – Vol. 23. – No. 8. – P. 712–712.
190. Standardized grading of shock wave lithotripsy complications with modified Clavien system [Text] / V. Mittal [et al.] // *Urologia Internationalis*. – 2016. – Vol. 97. – No. 3. – P. 273–278.
191. Super-mini percutaneous nephrolithotomy in the treatment of pediatric nephrolithiasis: evaluation of the initial results [Text] / Y. Liu [et al.] // *Journal of Endourology*. – 2017. – Vol. 31. – Suppl. 1. – P. 38–42.
192. Super-mini percutaneous nephrolithotomy reduces the incidence of postoperative adverse events in pediatric patients: a retrospective cohort study

- [Text] / D. Yuan [et al.] // *Urologia Internationalis*. – 2019. – Vol. 103. – No. 1. – P. 81–88.
193. Surgical management of stones: American Urological Association / Endourological Society guideline. Part 1 [Text] / D. Assimos [et al.] // *Journal of Urology*. – 2016. – Vol. 196. – P. 1153–1160.
194. Tailly, T. Innovations in percutaneous nephrolithotomy [Text] / T. Tailly, J. Denstebt // *International Journal of Surgery*. – 2016. – Vol. 36. – P. 665–672.
195. The analysis of risk factors for hemorrhage associated with minimally invasive percutaneous nephrolithotomy [Text] / X. Meng [et al.] // *BioMed Research International*. – 2019. – Article ID 8619460.
196. The clinical application of new generation super-mini percutaneous nephrolithotomy in the treatment of >20 mm renal stones [Text] / C. Cai [et al.] // *Journal of Endourology*. – 2019. – Vol. 33. – No. 8. – P. 634–638.
197. The effect of sodium bicarbonate upon urinary citrate excretion in calcium stone formers [Text] / V. B. Pinheiro [et al.] // *Urology*. – 2013. – Vol. 82. – No. 1. – P. 33–37.
198. The efficacy of Guy's Stone Score for predicting the stone-free and complication rates in children treated by percutaneous nephrolithotomy [Text] / E. A. Kirli [et al.] // *Journal of Endourology*. – 2020. – Vol. 34. – No. 2. – P. 128–133.
199. The outcome of percutaneous nephrolithotomy using intravenous catheter for obtaining percutaneous access as a treatment for renal stone disease in children: a pilot study [Text] / M. S. Arslan [et al.] // *Urology Journal*. – 2016. – Vol. 13. – No. 1. – P. 2502–2508.
200. The outcome of percutaneous nephrolithotomy using intravenous catheter for obtaining percutaneous access as a treatment for renal stone disease in children: a pilot study [Text] / S. A. Mehmet [et al.] // *Urol J*. – 2016. – Vol. 13. – No. 1. – P. 2502–2508.

201. Tubeless pediatric percutaneous nephrolithotomy: assessment of feasibility and safety [Text] / R. Keshavamurthy [et al.] // Journal of Indian Association of Pediatric Surgeons. – 2018. – Vol. 23. – No. 1. – P. 16–21.
202. Tubeless versus standard percutaneous nephrolithotomy in pediatric patients: a systematic review and meta-analysis [Text] / A. Nouralizadeh [et al.] // Urologia. – 2018. – Vol. 85. – No. 1. – P. 3–9.
203. Two-year-old girl with impacted ureteral stone successfully treated with a single session of combined percutaneous nephrostomy and ureteroscopy [Text] / T. Sugino [et al.] // International Journal of Urology. – 2017. – Vol. 24. – No. 4. – P. 326–329.
204. Ultra-mini-percutaneous nephrolithotomy for the treatment of upper urinary tract stones sized between 10–20 mm in children younger than 8 years old [Text] / H. Sofimajidpour [et al.] // Urol. J. – 2020. – Vol. 17. – No. 2. – P. 39–42.
205. Ultrasound-guided minimally invasive percutaneous nephrolithotomy in the treatment of pediatric patients <6 years: a single-center 10-years experience [Text] / Y. Hong [et al.] // Medicine. – 2018. – Vol. 97. – No. 13. – P. e0174.
206. Ultrasound-guided minimally invasive percutaneous nephrolithotomy is effective in the management of pediatric upper ureteral and renal stones [Text] / Y. Hong [et al.] // Journal of Investigative Surgery. – 2020. – P. 1–5.
207. Ultrasound-guided mini-percutaneous nephrolithotomy in patients aged less than 3 years: the largest reported single-center experience in China [Text] / B. Xiao [et al.] // Urolithiasis. – 2016. – Vol. 44. – No. 2. – P. 179–183.
208. Untan, L. Metabolic risk factors and the role of prophylaxis in pediatric urolithiasis [Text] / L. Untan, H. Tosun, D. Demirci // Journal of Pediatric Urology. – 2021. – Vol. 17. – No. 2. – P. 215.e1–215.e6.
209. Update on surgical management of pediatric urolithiasis [Text] / S. Sultan [et al.] // Frontiers in Pediatrics. – 2019. – Vol. 7. – P. 252.

210. Update on urinary stones in children: current and future concepts in surgical treatment and shockwave lithotripsy [Text] / M. S. Silay [et al.] // *European Urology Focus*. – 2017. – Vol. 3. – No. 2–3. – P. 164–171.
211. Updated review on ozone therapy in pain medicine [Text] / F. J. Hidalgo-Tallon [et al.] // *Frontiers in Physiology*. – 2022. – Vol. 13. – P. 840623.
212. Upper pole access is safe and effective for pediatric percutaneous nephrolithotomy [Text] / S. Oner [et al.] // *Journal of Pediatric Urology*. – 2018. – Vol. 14. – No. 2. – P. 183.e1–183.e8.
213. Urolithiasis and intracorporeal lithotripsy in 37 Military Hospital, Accra, Ghana [Text] / B. Adusei [et al.] // *Ghana Medical Journal*. – 2019. – Vol. 53. – No. 4. – P. 304–307.
214. Which diet for calcium stone patients: a real-world approach to preventive care [Text] / C. D'Alessandro [et al.] // *World Journal of Nephrology*. – 2019. – Vol. 8. – No. 5. – P. 1182.
215. Which factors affect the success of pediatric PCNL? Single center experience over 20 years [Text] / V. Izol [et al.] // *Archivio Italiano di Urologia e Andrologia*. – 2020. – Vol. 92. – No. 4.
216. Which is the best treatment of pediatric upper urinary tract stones among extracorporeal shockwave lithotripsy, percutaneous nephrolithotomy and retrograde intrarenal surgery: a systematic review [Text] / Q. He [et al.] // *BMC Urology*. – 2019. – Vol. 19. – No. 1. – P. 98.
217. Yildizhan, M. Tubeless PNL can safely be applied to selected patients in pediatric stone disease [Text] / M. Yildizhan, E. Asil // *Turkish Journal of Urology*. – 2021. – Vol. 47. – No. 2. – P. 164–169.

## **ПУБЛИКАЦИИ ПО ТЕМЕ ДИССЕРТАЦИИ**

### **Статьи в рецензируемых журналах**

[1-А]. Моёнова Ш.Ш. Особенности лечения калькулёзного пиелонефрита у детей с односторонним нефролитиазом [Текст] / Х.И. Ибодов, Т.Ш. Икромов, Ш.Ш. Моёнова, С.С. Ибодов // Медицинский вестник Национальной академии наук Таджикистана – 2021. – Т. XI, №4. – С. 29-35.

[2-А]. Моёнова Ш.Ш. Результаты мини перкутанных вмешательств при одностороннем нефролитиазе у детей [Текст] / Х.И. Ибодов, Т.Ш. Икромов, Ш.Ш. Моёнова, Ш.А. Бадалов // Здравоохранение Таджикистана – 2021.- №1 (348). – С. 36-40.

[3-А]. Моёнова Ш.Ш. Современные методы лечения нефролитиаза у детей [Текст] / Ш.Ш. Моёнова // Наука и инновация 2024, №4. – С. 76-81.

### **Статьи и тезисы опубликованные в других журналах, материалы конференций:**

[4-А]. Моёнова Ш.Ш. Перкутанная нефролитотрипсия у детей [Текст] / Х.И. Ибодов, К.М. Сайёдов, С.К. Асадов, Ш.Ш. Моёнова // Научно-практический журнал Общественного объединения «Союз педиатров» Казахстана. Спецвыпуск педиатрия и детская хирургия . - 2019. - №2. – С. 71.

[5-А]. Моёнова Ш.Ш. Использование метода инфракрасной спектроскопии в диагностике мочекаменной болезни у детей [Текст] / Ш.Ш. Моёнова // Актуальные вопросы современных научных исследований, - 2022.№1. – С. 400-401.

[6-А]. Моёнова Ш.Ш. Диагностика нарушения функциональных параметров почек при одностороннем калькулёзном пиелонефрите у детей [Текст] / Ш.Ш. Моёнова, Х.И. Ибодов, Т.Ш. Икромов, К.М. Сайёдов // Вестник Медико-социального института Таджикистана. – 2022. – С. 15-16.

[7-А], Моёнова Ш.Ш. Ультразвуковая диагностика хронического калькулёзного пиелонефрита при одностороннем нефролитиазе у детей [Текст]

/ Г.Х. Ибодова, Ш.Ш. Моёнова, Х.И. Ибодов, С.К. Асадов // Вестник Медико-социального института Таджикистана. – 2023. – С. 44-45.

[8-А]. Моёнова Ш.Ш. Миниинвазивная эндоскопическая перкутанная нефролитотрипсия у детей. Вестник Медико-социального института Таджикистана [Текст] / Х.И. Ибодов, М.Дж. Кавраков, Ш.Ш. Моёнова, К.М. Сайёдов // Вестник Медико-социального института Таджикистана. - 2023. – С. 104-105.

[9-А]. Моёнова Ш.Ш. Перкутанная литотрипсия при коралловидных камнях почек у детей [Текст] / Ш.Ш. Моёнова, Х.И. Ибодов, С.К. Асадов, К.М. Сайёдов // Материалы ежегодной III научно-практической конференции с международным участием. – 2023. – С. 54-55.

[10-А]. Моёнова Ш.Ш. Сравнительный анализ методов перкутанной и лазерной нефролитотрипсии у детей [Текст] / Ш.Ш. Моёнова, Х.И. Ибодов, Т.Ш. Икромов, К.М. Сайёдов, С.К. Асадов // Первый международный форум «Дни детской хирургии. – Азербайджан.- 2024. – С. 19-20.

[11-А]. Моёнова Ш.Ш. Эффективность перкутанной нефролитотрипсии у детей [Текст] / Т.Дж. Кавраков, Х.И. Ибодов, С.К. Асадов, Ш.Ш. Моёнова // Актуальные вопросы детской урологии и андрологии: тез. докл. научно-практической конференции врачей. - Казань, 2024. – С. 9-10

### **Рационализаторское предложение**

1. Моёнова Ш.Ш. Способ двойного дренирования пионефротической почки при нефролитиазе у детей / Х.И. Ибодов, Р.Р. Рофиев, Ш.Ш. Моёнова, М.Дж. Кавраков, Давлатов А.Р.// Рационализаторское предложение №16, 19.05.2025 г.