

**ГОСУДАРСТВЕННОЕ ОБРАЗОВАТЕЛЬНОЕ УЧРЕЖДЕНИЕ
ТАДЖИКСКИЙ ГОСУДАРСТВЕННЫЙ МЕДИЦИНСКИЙ
УНИВЕРСИТЕТ ИМЕНИ АБУАЛИ ИБНИ СИНО**

УДК: 616.613 – 003.7

На правах рукописи

МУЗАФФАРЗОДА ХУМОЮН МУЗАФФАР

**ОПТИМИЗАЦИЯ ДИАГНОСТИКИ И ЛЕЧЕНИЯ НЕФРОЛИТИАЗА
ПРИ ИНТРАРЕНАЛЬНОЙ ЛОХАНКЕ**

Диссертация на соискание учёной степени кандидата
медицинских наук по специальности 14.01.23 – Урология

Научный руководитель:

доктор медицинских наук, профессор

Шамсиев Джамолидин Амриевич

Душанбе 2024

Оглавление

Перечень сокращений и условных обозначений	4
Введение	5
Общая характеристика работы.....	7
Глава 1. Современное представление о диагностике и лечении больных с нефролитиазом при интраренальной лоханке.....	12
1.1. Анатомические особенности чашечно-лоханочной системы почек. Клиническая классификация нефролитиаза.....	13
1.2. Клинико-лабораторная и инструментальная диагностика нефролитиаза	17
1.3. Способы лечения нефролитиаза	24
Глава 2. Материал и методы исследования.....	35
2.1. Общая характеристика исследования	35
2.2. Общая характеристика методов исследования	43
Глава 3. Результаты комплексной клинико-лабораторной и инструментальной диагностики нефролитиаза при интраренальной лоханке	49
3.1. Результаты клинико-лабораторного исследования у пациентов с нефролитиазом при интраренальной лоханке.....	49
3.2. Результаты комплексного лучевого инструментального (ультразвукового, рентгенологического и мультиспирального компьютерно-томографического) исследования в диагностике нефролитиаза при интраренальной лоханке.....	57
Глава 4. Хирургическое лечение больных с нефролитиазом при интраренальной лоханке	76
4.1. Предоперационная подготовка больных с нефролитиазом при интраренальной лоханке.....	76
4.2. Хирургическая тактика у больных нефролитиазом при интраренальной лоханке	78
4.2.1. Чрескожная пункционная нефролитотрипсия в хирургическом лечении больных с нефролитиазом при интраренальной лоханке	86

4.2.2. Разработка способа бездренажной чрескожной пункционной нефролитотрипсии (перкутанной нефролитотомии) с множественными доступами у больных с нефролитиазом при интратрениальной лоханке.....	90
4.2.3. Разработка u-образного способа пиелолитотомии в хирургическом лечении нефролитиаза при интратрениальной лоханке	94
4.3. Анализ непосредственных и отдаленных результатов лечения нефролитиаза при интратрениальной лоханке	101
Глава 5. Обзор результатов исследования.....	106
Выводы.....	126
Рекомендации по практическому использованию результатов исследования	127
Список литературы	129
Список публикаций соискателя учёной степени кандидата наук.....	148

Перечень сокращений и условных обозначений

ВМП – верхние мочевыводящие пути

ГОУ ТГМУ – Государственное образовательное учреждение
Таджикский государственный медицинский университет

ГУ – Государственное учреждение

ДУВЛ – дистанционная ударно-волновая литотрипсия

ЛИИ – лейкоцитарный индекс интоксикации

МЗ и СЗН РТ – Министерство здравоохранения и социальной защиты
населения Республики Таджикистан

МКБ – мочекаменная болезнь

МСКТ – мультиспиральная компьютерная томография

МСМ – молекулы средних масс

УЗИ – ультразвуковое исследование

ЧЛС – чашечно-лоханочная система

ASA – American Society of Anesthesiologists

ВВЕДЕНИЕ

Актуальность темы исследования. Уролитиаз является одной из наиболее часто встречающихся урологических проблем, уступая лишь воспалительным заболеваниям органов мочевыделительной системы неспецифического характера по распространённости на мировом уровне. Показатель его распространённости среди населения составляет не менее 3% [Брюханов В.М. и др., 2018; Хутинаева Э.Б. 2021; Ali S. et. al. 2020]. В то же время, на долю уролитиаза приходится около 40% от общего числа урологических патологий [Белай С.И. и др., 2016; Noureldin Y.A. et. al. 2017]. Нефролитиаз выявляется в любом возрасте.

В формировании мочекаменной болезни значимую роль играют локальные причины, такие как инфекционные поражения мочевыделительной системы, анатомические особенности и патологические состояния в верхних мочевыводящих путях, которые приводят к нарушениям уродинамики. Кроме того, важными факторами являются структурные изменения внутрипочечной лоханки и нарушения обменных процессов и сосудистой функции [Аляев Ю.Г. и др., 2016].

Выявлено, что успех хирургического удаления камней во многом зависит от топографических и анатомических характеристик чашечно-лоханочной системы (ЧЛС). По данным ряда исследователей, у около 10% пациентов формирование камней обусловлено сниженным объёмом интратаренальной лоханки, не соответствующим суммарному объёму чашечек, что приводит к дисфункции уродинамики [Гулиев Б.Г. и др., 2019]. Это обуславливает повышенную склонность к повреждению почечной ткани с маленьким объёмом внутрипочечной лоханки по сравнению с теми, у которых присутствует расширенная экстраренальная лоханка [Трусков П.В. и др., 2019].

Присутствие внутрипочечной лоханки не только способствует образованию конкрементов, но и представляет значительные трудности для урологов при выполнении хирургических вмешательств у данной категории больных. Данные трудности связаны с невозможностью полноценной

идентификации отдельных участков лоханки по причине формирования в данной зоне выраженного адгезивного педункулита, и, как правило, лоханка в этом случае оказывается укрытой со всех сторон почечными тканями. До недавнего времени почти все операции у пациентов с наличием внутрипочечной лоханки осуществлялись с интрасинусным доступом, что было связано с высокой травматичностью, и в большинстве случаев уролог сталкивался с затруднениями при наложении швов на дефект лоханки [Аль-Шукри Ю.Г. и др., 2012; Джафар-заде М.Ф. и др., 2012]. Уменьшенный объем внутрипочечной лоханки порождает значительные сложности не только при проведении открытых хирургических операций, но также ставит под вопрос эффективность использования малоинвазивных методик. Достичь успешного внедрения нефроскопа в лоханку, заполненную конкрементом, чрезвычайно сложно из-за невозможности ввести достаточное количество жидкости для эффективной визуализации необходимых процедур, что значительно усложняет процесс [Гончарук В.С. и др., 2022]. В случае, когда объём интратенальной лоханки сокращён, применять дистанционную ударно-волновую литотрипсию не рекомендуется, поскольку отсутствует ключевое условие для её эффективности — наличие достаточного количества жидкости вокруг конкремента. В таких условиях, когда конкремент плотно окружён лоханкой, не имеющей возможности для расширения, не удастся добиться создания жидкостной оболочки вокруг камня. В то же время, обеспечения форсированного диуреза с использованием большого количества жидкости и диуретических средств, к примеру, лазикса, не приводит к формированию адекватного объёма жидкости для успешного проведения литотрипсии, что становится критическим аспектом процедуры [Гулиев Б.Г. и др., 2020].

Исходя из вышеизложенного и несмотря на внедрение современных диагностических и лечебных технологий, существует ряд нерешённых проблем, касающихся своевременности лучевой и инструментальной диагностики, выбора тактики хирургического лечения, а также определения показаний и противопоказаний для проведения традиционных открытых или миниинвазивных хирургических вмешательств у категории больных с

нефролитоазом при интраренальной лоханке. Эти проблемы послужили основанием для выполнения данной исследовательской работы.

Степень научной разработанности изучаемой проблемы. Анализ литературных данных показывает, что многие аспекты остаются малоизученными. В периодической печати часто встречаются сообщения, направленные на улучшение результатов лечения [Гаджиев Н.К. и др., 2020]. В условиях различных урологических стационаров до настоящего времени широко применяются традиционные оперативные методы, однако существуют ограничения в использовании современных хирургических подходов. На данном этапе развития медицины появилась возможность внедрения в клиническую практику миниинвазивных эндоурологических технологий для лечения пациентов с нефролитоазом при интраренальной лоханке [Гулиев Б.Г. и др., 2018; Рогачиков В.В. и др., 2019]. При этом целесообразно выбирать наиболее обоснованные методы хирургического лечения с учётом наличия как местных, так и общих патологических процессов.

Связь исследования с программами (проектами), научной тематикой. Диссертационная работа выполнена в рамках научно-исследовательской работы кафедры урологии ГОУ ТГМУ им. Абуали ибни Сино: «Профилактика и лечение неспецифических воспалительных заболеваний мочевыделительной системы в условиях Республики Таджикистан (2015-2020гг)» (Государственный регистрационный номер 0110РК040).

Общая характеристика работы

Цель исследования. Улучшение результатов комплексной диагностики и лечения нефролитоаза при интраренальной лоханке.

Задачи исследования:

1. Определить частоту встречаемости нефролитоаза при интраренальной лоханке.

2. Оценить роль современных клинико-лабораторных и инструментальных методов исследования в диагностике нефролитиаза при интратрениальной лоханке.

3. Разработать и усовершенствовать способы миниинвазивного и хирургического лечения нефролитиаза при интратрениальной лоханке.

4. Изучить непосредственные и отдалённые результаты комплексного лечения нефролитиаза при интратрениальной лоханке.

Объект исследования: 154 пациента нефролитиазом при интратрениальной лоханке (76 – ретроспективная группа и 78 – проспективная группа).

Предмет исследования: результаты клинико-лабораторных, лучевых методов исследования нефролитиаза при интратрениальной лоханке, различные способы нефролитотрипсии с применением как миниинвазивных эндоурологических технологий, так и разработанных традиционных вмешательств, в сравнении с общеизвестных традиционных оперативных вмешательств.

Научная новизна. На основании анализа значительного клинического материала была определена частота встречаемости нефролитиаза при интратрениальном типе лоханки. Разработан новый диагностический алгоритм, позволяющий своевременно диагностировать нефролитиаз при интратрениальном типе лоханки. Это инновационное решение способствует выбору оптимальных методов лечения данного заболевания. Установлены и систематизированы объективные критерии для выбора и реализации методов открытого, миниинвазивного (чрескожная пункционная нефролитотрипсия) или двухэтапного хирургического лечения пациентов с нефролитиазом при интратрениальном типе лоханки.

Разработан и предложен способ двухэтапного хирургического лечения больных с нефролитиазом «высокого риска» (рац. удост. №3532/R1020 от 27.12.2023). Разработан способ U-образной пиелолитотомии в хирургическом лечении нефролитиаза при интратрениальной лоханке (рац. удост. №3533/R1021 от 27.12.2023). Разработан и предложен способ бездренажной

чрескожной пункционной нефролитотрипсии (перкутанной нефролитотомии) с множественными доступами у больных с множественными и крупными камнями почки (**Патент РТ №1092 от 29.05.2020**). Доказана эффективность дифференцированной хирургической тактики с применением разработанных и предложенных миниинвазивных и традиционных методов, а также двухэтапных тактик лечения нефролитиаза при интратрениальном типе лоханки по сравнению с традиционными вмешательствами контрольной группы.

Теоретическая и научно-практическая значимость работы заключается в том, что теоретические, методологические положения, выводы и рекомендации, представленные в диссертации, могут быть использованы в учебном процессе в медицинских вузах. Предложенная дифференцированная хирургическая тактика в каждом конкретном случае у больных с нефролитиазом при интратрениальной лоханке позволяет снизить число послеоперационных осложнений и летальных исходов.

Основные положения, выносимые на защиту

1. В большинстве случаев диагностирован нефролитиаз при экстрарениальной лоханке. Смешанный (переходной) тип лоханки занимает второе место по частоте встречаемости, в то время как случаи с интратрениальным типом лоханки составляют меньшинство.

2. Инструментальная диагностика нефролитиаза при интратрениальной лоханке является комплексной и включает обзорную и экскреторную урографию, ультразвуковое исследование, а в сомнительных случаях необходимо проведение мультиспиральной компьютерной томографии.

3. Для обоснованного выбора методов хирургического лечения нефролитиаза при интратрениальной лоханке необходима оценка степени расширения полостной системы почек, наличия инфицированного гидронефроза, локализации камней в чашечно-лоханочной системе, общего состояния пациента по шкале ASA и наличия изменений в показателях эндогенной интоксикации.

4. Применение дифференцированной хирургической тактики с использованием современных эндоурологических и пункционно-дренирующих технологий позволяет существенно улучшить результаты лечения пациентов с нефролитиазом при интраренальном типе лоханки.

Степень достоверности результатов. Достоверность результатов исследования подтверждена применёнными современными, широко используемыми в практике клиническими и инструментальными методами. Все полученные результаты и выводы основаны на принципах доказательной медицины. Статистическая обработка материала подтвердила достоверность полученных результатов.

Соответствие диссертации паспорту научной специальности (с обзором и областью исследований). Исследование соответствует паспорту ВАК при Президенте Республики Таджикистан по специальности 14.01.23 – Урология: подпункт 3.1. Этиология. Патогенез. Диагностика, лечение и профилактика врождённых и приобретённых заболеваний органов мочевыделительной системы (почек, мочеточников, мочевого пузыря, мочеиспускательного канала) и наружных половых органов у мужчин. 3.2. Оперативные методы лечения МКБ, опухолей и различных врождённых аномалий мочевыделительной системы. 3.3. Инфекции в урологии: пиелонефрит, ситит, уретрит, орхит, простатит, везикулит, уросепсис.

Личный вклад соискателя учёной степени в исследование. Автором определены цель и задачи исследования, разработаны принципы выбора инструментальных методов диагностики, оптимизирован выбор лечебной тактики у пациентов с нефролитиазом при интраренальной лоханке. Автором и с его участием выполнено большинство оперативных вмешательств у пациентов, включённых в исследование. Автором выполнен набор, регистрация, статистическая обработка, анализ полученных результатов клинического материала и их интерпретация, оформление диссертации, подготовка материалов к публикациям, докладам, а также непосредственное участие в их реализации.

Апробация и реализация результатов диссертации. Основные разделы диссертационной работы доложены и обсуждены на XIII научно-практической конференции молодых учёных и студентов ГОУ ТГМУ им. Абуали ибни Сино с международным участием, посвящённой «Году молодёжи» (Душанбе, 2017 г.), на симпозиуме урологов Республики Таджикистан с международным участием «Современные тенденции клинической урологии», посвящённом 65-летию кафедры урологии ГОУ ТГМУ имени Абуали ибни Сино и 90-летию профессора Аслиддина Осими (Душанбе, 2023), на XIX научно-практической конференции молодых учёных и студентов ГОУ ТГМУ им. Абуали ибни Сино с международным участием «Молодёжь и медицинские инновации: создание будущего сегодня» (Душанбе, 2024г.), на заседании межкафедральной проблемной комиссии по хирургическим дисциплинам ГОУ ТГМУ имени Абуали ибни Сино (04.07.2024, протокол №22).

Публикации по теме диссертации. По теме диссертационной работы опубликованы 14 научных работ, 3 из которых в журналах, рекомендованных Высшей аттестационной комиссией при Президенте Республики Таджикистан, получены 2 рационализаторских удостоверения и 1 патент Республики Таджикистан на изобретение.

Структура и объём диссертации. Диссертационная работа является клиническим исследованием, изложена на 151 странице машинописного текста, содержит введение, общую характеристику работы, обзор литературы, 2 главы собственных исследований, обсуждения полученных результатов, выводы, рекомендации по практическому использованию результатов исследования и список литературы с использованием 175 источников (62 отечественных и 113 зарубежных). Материалы диссертации иллюстрированы 52 рисунками и 14 таблицами.

ГЛАВА 1. СОВРЕМЕННОЕ ПРЕДСТАВЛЕНИЕ О ДИАГНОСТИКЕ И ЛЕЧЕНИИ БОЛЬНЫХ С НЕФРОЛИТИАЗОМ ПРИ ИНТРАРЕНАЛЬНОЙ ЛОХАНКЕ (ОБЗОР ЛИТЕРАТУРЫ)

Нефролитиаз представляет собой урологическое заболевание, характеризующееся значительной эндемичностью и тенденцией к рецидивам. Наблюдается стабильный рост числа случаев мочекаменной болезни (МКБ) по всему миру [5,9,67]. Страны с тёплым климатом являются эндемичными регионами для данного заболевания [21,48].

Рост заболеваемости мочекаменной болезнью в значительной степени связан с увеличением средней продолжительности жизни человека, недостатком физической активности, избыточным потреблением пищи, употреблением алкоголя, а также воздействием различных неблагоприятных экологических факторов [2].

В работах немецкого исследователя W. L. Strohmaier, опубликованных в 2016 году, представлены данные о частоте встречаемости МКБ, согласно которым среди мужчин заболеваемость составила 3,2%, тогда как среди женщин этот показатель оказался выше и достиг 8,9% [145].

В исследовательских работах группы учёных под руководством Аляева Ю.Г. приводятся схожие данные для Российской Федерации, где у 12% мужчин и 5% женщин была диагностирована почечная колика как одно из проявлений нефролитиаза [3].

Задача борьбы с нефролитиазом остаётся весьма значимой на международном уровне из-за его высокой распространённости среди населения, склонности к повторному возникновению и опасности развития тяжёлых форм инвалидности у пациентов. Вопреки достижениям науки и техники, мочекаменная болезнь продолжает оставаться серьёзной проблемой для многих людей, при этом уровень её распространённости в разнообразных возрастных и этнических коллективах колеблется в диапазоне от 2% до 20%. [8, 69,157].

Удаление камней из мочевых путей не гарантирует пациентам защиту от повторного возникновения мочекаменной болезни, поскольку хирургическое

вмешательство решает лишь задачу избавления от существующих конкрементов [27,65]. Среди причин, способствующих рецидиву заболевания, нарушение уродинамики верхних мочевыводящих путей выступает как значимый эндогенный фактор, влияющий на повторное формирование камней и развитие пиелонефрита, гидронефроза, сморщивания почек, нефрогенной артериальной гипертензии и хронической почечной недостаточности [16,63].

Врождённые расстройства уродинамики верхних мочевыводящих путей часто связаны с внутривнепочечным вариантом лоханки. Даже незначительное расширение лоханки в случае её внутривнепочечных форм обычно сопровождается существенной атрофией паренхимы почки [47,84,109]. Такая структурная особенность лоханки способствует значительному росту риска развития нефролитиаза [68,104]. При небольшом объёме внутривнепочечного варианта лоханки отмечается высокий тонус самой лоханки, в то время как чашечки почки имеют существенно больший совокупный объём и отличаются более низким тонусом.

Из-за гидродинамических особенностей происходит постоянное увеличение объёма чашечек, что приводит к уродинамической дисфункции в системе собирательных канальцев почек и выводных протоков Беллини [18,66]. В результате этих изменений возникает необходимость в разработке способов хирургической коррекции нарушений уродинамики верхних мочевыводящих путей, вызванных внутривнепочечным нахождением лоханки, подчёркивая высокую актуальность данной проблематики.

1.1. Анатомические особенности чашечно-лоханочной системы почек.

Клиническая классификация нефролитиаза

Лоханка почки – резервуар, в который открываются почечные чашечки, расположена на уровне L I - LII позвонков [2]. Существует три основных типа лоханки по её отношению к почечному синусу:

1. Интравнепочечный или внутривнепочечный тип – лоханка полностью находится в почечном синусе (Рисунки 1.1, 1.2);

2. Экстраренальный или внепочечный тип – лоханка находится вне почечного синуса (рисунки 1.3, 1.4);

3. Смешанный или переходный тип – лоханка находится частично внутри, частично вне почечного синуса (рисунки 1.5, 1.6).

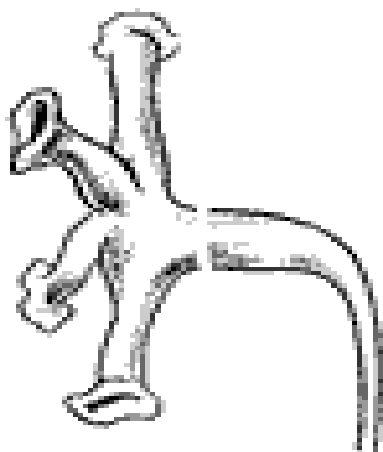

Рисунок 1.1. Интраренальный или внутрпочечный тип лоханки.

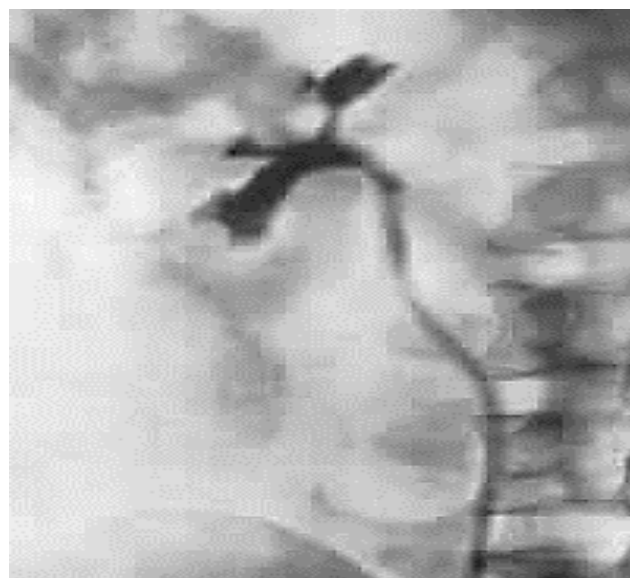

Рисунок 1.2. Ретроградная пиелограмма. Интраренальный или внутрпочечный тип лоханки.

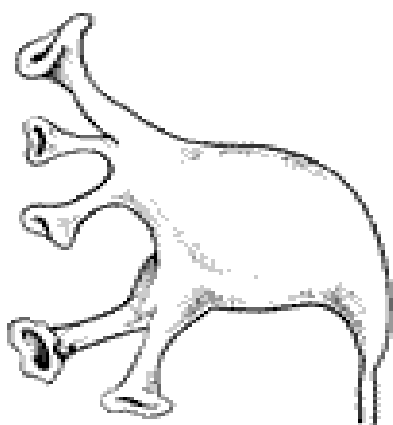


Рисунок 1.3. Экстраренальный или внепочечный тип лоханки



Рисунок 1.4. Ретроградная пиелограмма. Экстраренальный или внепочечный тип лоханки.

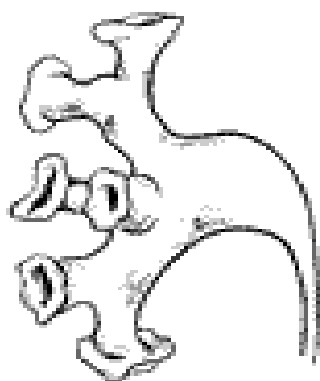

Рисунок 1.5. Смешанный или переходной тип лоханки.



Рисунок 1.6. Ретроградная пиелограмма. Смешанный или переходной тип лоханки.

Завершение процесса формирования лоханки обычно происходит к окончанию первого года жизни ребёнка. Во многих случаях почечный синус остаётся глубоко внутри почки, что способствует формированию внутрипочечного типа лоханки. До пятилетнего возраста у детей встречается преимущественно внутрипочечное расположение лоханки, но с возрастом происходит его изменение на внепочечное у большинства детей (до 60%) [5,37,159].

Размеры лоханки могут значительно варьироваться, причём эта изменчивость коррелирует как с общими размерами тела изучаемого человека, так и с типом лоханки: экстраренальная (внепочечная) лоханка обычно имеет большие размеры по сравнению с интратренальной (внутрипочечной). Объем почечной лоханки варьируется в диапазоне от 3 до 12 мл, при этом среднее значение составляет около 6 мл. Интратренальный тип лоханки характеризуется расположением всех его форм внутри почечного синуса, при этом он почти полностью окружён паренхимой почки. Экстраренальные варианты лоханки в большей степени располагаются за пределами синуса и

лишь незначительно покрыты почечной паренхимой. Эти две основные формы лоханки обладают значительным рентгенологическим интересом.

Что касается локализации камней, то они чаще обнаруживаются в правой почке. Взрослые страдают от двустороннего нефролитиаза в 15 – 30% случаев, в то время как среди детской популяции этот показатель варьируется от 2,2 до 20,2% [42,64,101].

Клиническая классификация нефролитиаза

- По количеству камней:
 - одиночный камень;
 - множественные камни;
 - коралловидные камни.
- По частоте возникновения:
 - первичный;
 - рецидивный;
 - резидуальный.
- По характеру:
 - инфицированный;
 - неинфицированный.
- По локализации камня:
 - камень чашечки;
 - камень лоханки;
 - двусторонние камни чашечек.
- Течение гидронефроза разделяют на три стадии:
 - I стадия - расширение только лоханки (пиелоэктазия) с незначительным нарушением функции почки;
 - II стадия – расширение не только лоханки, но и чашечек (гидрокаликоз) с уменьшением толщины паренхимы почки и значительным нарушением её функции;
 - III стадия – резкая атрофия паренхимы почки, превращение почки в тонкостенный мешок.

1.2. Клинико-лабораторная и инструментальная диагностика нефролитиаза

Для диагностики нефролитиаза применяются различные методы: клинические наблюдения, радиологические методы исследования, лабораторные и микробиологические анализы. Специфика клинических проявлений мочекаменной болезни напрямую связана с уровнем и степенью закупорки мочевыводящих путей, а также с воспалительными процессами в них. В ситуациях, когда конкременты не вызывают блокаду верхних мочевых путей, болезнь может протекать без клинических проявлений. Основные клинические проявления мочекаменной болезни, кроме синдрома почечной колики, включают лихорадку, тошноту, рвоту, острую болезненность в боку с иррадиацией в паховую зону или спину, наличие микро- и макрогематурии, а также повышенную частоту мочеиспускания, что часто наблюдается при расположении камня в нижней части мочеточника [13,73,87]. Было установлено, что у пациентов пожилого и старческого возраста клинические симптомы проявляются менее ярко, почечная колика встречается реже; кроме того, у этой возрастной группы чаще диагностируются значительные нарушения метаболических процессов, способствующие формированию конкрементов. Среди вторичных заболеваний, часто встречающихся у пациентов старшей возрастной группы, особое внимание уделяется таким состояниям, как гипертоническая болезнь, сахарный диабет, подагра, хронический пиелонефрит и доброкачественная гиперплазия простаты. Важно подчеркнуть, что диагностика острой боли в животе у беременных может представлять собой сложную диагностическую задачу. После исключения акушерских причин специалистам необходимо провести тщательное обследование для определения причины болевого синдрома у пациентки. Нефролитиаз является наиболее частой причиной не акушерских болей в животе в период беременности [26,75].

В случае, когда камень самостоятельно выходит из организма, клинические проявления варьируются в зависимости от его текущего

положения. Когда камень перемещается из почки в нижнюю часть мочеточника, у мужчин может возникнуть боль в области яичек, тогда как у женщин подобные болевые ощущения могут проявляться в зоне влагалища или паха. В ситуации, когда камень находится близко к мочевому пузырю, часто может возникать учащённое мочеиспускание, симптомы которого могут быть ошибочно интерпретированы как признаки мочевой инфекции [12,70,158].

Визуализационные методы занимают ключевую позицию в процессе диагностики, лечения и мониторинга больных с нефролитиазом. В зависимости от применяемой техники визуализации возможно получение детальной анатомической, функциональной и физиологической информации о состоянии почек и всей мочевыделительной системы.

Современные цели лучевой диагностики при исследовании больных МКБ включают: точное определение расположения камня с детализацией его плотности и формы; анализ функционирования мочевыводящих путей как до, так и после зоны закупорки; измерение толщины ткани почек; выявление склеротических и воспалительных изменений; а также установление области с наименьшей кровоснабжаемостью для планирования хирургического вмешательства [17,80,106].

Решение задач, связанных с лучевой диагностикой мочекаменной болезни, начинается с применения традиционных методов, таких как ультразвуковая диагностика, обзорная рентгенография и экскреторная урография [44,160].

Ультразвуковое исследование (УЗИ) занимает ведущее место в арсенале методов диагностики нефролитиаза благодаря своей доступности и относительной простоте проведения. Особенно ценится отсутствие радиационного воздействия на пациента, что делает УЗИ предпочтительным методом для обследования беременных. УЗИ в режиме «В» обладает высокой диагностической ценностью, позволяя выявить не только присутствие камней, включая коралловидные, но и оценить вторичные изменения в почке, такие как состояние паренхимы и уровень расширения чашечно-лоханочной

системы. Дополнение ультразвукового исследования доплеровским анализом увеличивает его возможности, обеспечивая точное определение расположения крупных сосудов рядом с камнем, что помогает минимизировать риск кровотечений при создании перкутанного доступа к камню [23].

Ультразвуковое исследование выделяется рядом преимуществ перед рентгенологическими техниками, в том числе отсутствием необходимости в специальной подготовке больного и в использовании контрастных веществ, что особенно актуально для лиц с аллергическими реакциями или страдающих хронической почечной недостаточностью. УЗИ способно эффективно визуализировать конкременты размером более 5 мм даже при отсутствии клинических симптомов и независимо от их химического состава, что делает его незаменимым в обнаружении рентген-негативных, например, мочекислых камней [28,35,72,103].

Эффективность ультразвукового исследования может быть снижена в некоторых случаях, что обусловлено особенностями экзогенности уролитов и анатомическим строением ЧЛС. В таких ситуациях может оказаться полезным проведение полипозиционного УЗИ почек, а также использование техники выявления мерцающего артефакта (twinkling) при цветовом доплеровском картировании, что способствует более точной визуализации камней [24,78].

Ещё одним значительным преимуществом УЗИ считается его высокая эффективность в диагностике обструктивных уропатий, где чувствительность метода достигает 80%, а специфичность — 100% [14,20,71,82]. В течение долгого времени основными методами визуализации для диагностики камней мочевыводящей системы служили рентгенологические подходы, включая обзорную рентгенографию органов мочевой системы, экскреторную урографию, ретроградную и, менее часто, антеградную уретеропиелографию.

Традиционно для начального обнаружения почечных камней использовалась стандартная рентгенография почек. Поскольку большинство камней мочевыводящих путей содержит кальций, они должны быть видимы на обычных рентгеновских снимках. Преимуществами рентгенографии

являются её широкая доступность, минимальное радиационное облучение и относительно низкая стоимость. Тем не менее, визуализация камней может оказаться затруднительной из-за наличия кишечных газов или кальцификаций, не связанных с почками. Рентгеновский снимок не рекомендуется в случаях, когда планируется использование бесконтрастной КТ. Кроме того, рентгенография может оказать помощь в дифференциации рентген-позитивных и рентген-негативных камней, а также для их сравнения в ходе последующих исследований [22,149,173].

На современном этапе рутинные рентгенологические методы обладают специфичностью в диапазоне 79-82% и чувствительностью между 69-75%. Качество таких исследований зависит от множества факторов, включая аэроколию, характеристики используемой плёнки и контрастного агента, а также от химического состава самого камня. Особенно это актуально, когда плотность уrolита схожа с плотностью окружающих тканей, что затрудняет дифференциацию тени камня на снимках. В процессе экскреторной урографии рентген-негативные камни могут быть идентифицированы как дефекты наполнения. Наличие асцита, опухолевых образований в брюшной полости или непосредственно в почке значительно увеличивает риск необнаружения конкремента во время рентгенографического обследования [163,170].

Одним из недостатков стандартной рентгенографии является невозможность предоставления подробной анатомической информации о почке и соседних структурах. Этот фактор ограничивает применение рентгенографии в процессе предоперационного планирования, поскольку для точного определения стратегии лечения необходимо иметь полную картину анатомических особенностей и расположения конкрементов [29,76,86].

Исторически сложилось, что внутривенная урография считалась золотым стандартом в диагностике и в плане хирургического планирования при лечении нефролитиаза [113,130,161]. Методика предполагает внутривенное введение пациенту контрастного препарата на основе йода и последующее выполнение серии рентгеновских снимков. Это позволяет получить детализированную картину о структуре и функциональном

состоянии почек и мочевыделительных путей за счёт выделения контраста через почки и мочевыделительную систему, обеспечивая тем самым важную информацию для определения дальнейшего лечения.

Преимуществами внутривенной урографии являются её широкая доступность и возможность оценить функцию почек и уровень обструкции мочевыводящих путей. Однако среди минусов метода выделяют необходимость использования внутривенного контрастного вещества, что влечёт за собой риск развития контраст-индуцированной нефропатии. По этой причине внутривенная урография имеет ограничения в применении у больных с расстройствами почечной функции либо во время беременности. Чувствительность данного метода исследования составляет 64%, а его специфичность составляет 92% [4,78,100].

Для приблизительного определения типа почечной лоханки на рентгеновских снимках рекомендуется провести линию, соединяющую основания верхней и нижней крупных чашечек. В случае, когда контуры лоханки заметно выходят за пределы этой линии в медиальном направлении, имеется основание предполагать наличие экстраренального типа лоханки [1,53,119,138]. Экстраренальный тип отличается округлой, напоминающей шар формой, в то время как интратренальный тип обычно имеет треугольную форму и меньшие размеры.

Кроме того, для экстраренального типа лоханки типичны короткие и утолщённые чашечки, в то время как интратренальный тип характеризуется наличием длинных и тонких чашечек. В случае развития гидронефротической трансформации у пациентов с экстраренальным типом лоханки, пиелоктазия обычно проявляется на ранних этапах заболевания. Напротив, при интратренальном типе лоханки наблюдаются признаки гидрокаликоза, при этом сама лоханка остаётся почти без изменений в размерах [139,156].

Форма почки, визуализированная на рентгеновском снимке, также может способствовать определению положения лоханки. Удлинённая тень почки с раскрытым гиллюсом обычно указывает на внепочечное расположение лоханки; в то время как округлая тень почки с узким гиллюсом является

признаком внутривнепочечного расположения лоханки. Присутствие переходной формы может свидетельствовать о том, что задняя поверхность лоханки располагается внепочечно.

Многообразные варианты анатомического строения ЧЛС зачастую делают сложным точную классификацию её конкретного вида по существующим категориям. В практическом плане такая точная классификация может быть не столь критична [6,74]. Главной задачей является определение, относится ли рентгенологическая картина к нормальной или же свидетельствует о патологии, а также выяснение характера взаимосвязи лоханки с окружающей почечной тканью, то есть определение, является ли основным в данном случае тип лоханки экстраренальным или интратренальным. Разрешение указанных вопросов способствует более корректной интерпретации данных, полученных в ходе экскреторной урографии. Для точной оценки уровня плотности тени, создаваемой контрастным веществом в лоханке, важно иметь представление о её форме и размерах, а именно о толщине слоя контрастной мочи, находящейся в лоханке. В начале проведения экскреторной урографии концентрация контрастного агента обычно бывает относительно низкой, так как он разбавляется мочой в почечных канальцах и самой лоханке. С увеличением времени и по мере удаления мочи из лоханки концентрация контрастного вещества в ней увеличивается. Однако, при малых размерах лоханки толщина слоя контрастной среды оказывается незначительной, что приводит к формированию на рентгеновском снимке относительно слабой плотности тени. В случае же, когда лоханка обладает большей шириной, слой контрастного вещества в ней оказывается более толстым, что способствует созданию на рентгенограмме более выраженной и плотной тени лоханки и чашечек [46,81,95].

Метод мультиспиральной компьютерной томографии (МСКТ) демонстрирует высокие показатели чувствительности, достигающие 96%, и специфичности, которая может равняться 100% [17,88]. МСКТ обеспечивает широкие диагностические возможности, включая точное определение числа

конкрементов, их размеров, расположения, структуры и плотности, а также измерение расстояния от поверхности кожи до конкремента. Дополнительно, методика позволяет получить данные о прилегающей анатомии, что способствует повышению эффективности методов активного удаления почечных конкрементов и минимизации риска возникновения внутриоперационных осложнений. МСКТ эффективно выявляет ксантиновые и уратные камни, невидимые во время проведения обзорной урографии, при этом единственным типом конкрементов, не идентифицируемым при МСКТ, являются индинавировые камни. Преимущества МСКТ также включают в себя скорость проведения исследования, относительно низкий уровень радиационного облучения и возможность его использования у пациентов с почечной недостаточностью [3,61,105].

Всем больным с наличием признаков МКБ, помимо применения визуализационных методов исследования, необходимо проводить лабораторные тесты, которые являются обязательными как для группы низкого, так и высокого риска развития данного заболевания [51,85].

В стандартный комплекс диагностических мероприятий для пациентов, у которых есть подозрение на МКБ, должны быть включены следующие лабораторные исследования [52,79,102]:

1. Проведение рН-метрии мочи и анализ осадка мочи на наличие лейкоцитов, эритроцитов, солей и бактерий, что позволяет получить информацию о возможных воспалительных процессах и составе камней;
2. Определение клиренса креатинина с целью оценки состояния почечной функции;
3. Бактериологический анализ мочи для идентификации присутствующих микроорганизмов и их чувствительности к антибиотикам, что важно для выбора адекватной антимикробной терапии.

Используя данные стандартных методов обследования, диагностика МКБ, особенно при внутрипочечном типе лоханки, на современном этапе не представляет значительных сложностей. Тем не менее, поиск новых и улучшение существующих диагностических методов для выявления МКБ при

внутрипочечном расположении лоханки остаётся важной задачей. Это даёт возможность хирургу не только выбрать наиболее подходящий метод хирургического вмешательства, но и определить наиболее безопасный путь доступа к конкременту, что, в свою очередь, существенно уменьшает вероятность развития осложнений во время и после операции.

1.3. Способы лечения нефролитиаза

Современное лечение нефролитиаза можно классифицировать по нескольким основным направлениям [33,97,140]:

1. Консервативное лечение, включающее медикаментозную терапию, коррекцию питьевого режима и диеты, и направленное на предотвращение роста камней и облегчение их самопроизвольного выхода.

2. Оперативные методы лечения:

- дистанционная ударно-волновая литотрипсия (ДУВЛ) — неинвазивный метод, использующий ударные волны для разрушения камней в мочевыводящих путях.

- открытые операции — традиционный хирургический подход, в настоящее время применяется реже из-за высокой травматичности и длительного восстановительного периода.

- эндоскопические операции, подразделяющиеся на:

• лапароскопические и ретроперинеоскопические операции — минимально инвазивные методы с малым количеством осложнений и коротким сроком восстановления.

• эндоурологические операции, включающие антеградную (чрескожная нефролитотрипсия) и ретроградную (ретроградная контактная литотрипсия) техники для удаления камней через мочевыводящие пути.

Консервативное лечение мочекаменной болезни охватывает комплекс мероприятий, включающих фармакотерапию, диетотерапию, физиотерапевтические процедуры и санаторно-курортное лечение. Важно подчеркнуть, что все указанные методы должны применяться в рамках целостного подхода к лечению, цель которого – не только предотвратить рост

существующих конкрементов, но и минимизировать риск их повторного образования после хирургического вмешательства. Для достижения наилучших результатов такая терапия должна осуществляться регулярно, на протяжении длительного времени и, в зависимости от клинического случая, может включать в себя несколько этапов лечения [37,134,155].

Специализированная лекарственная монотерапия не представляет собой полноценную альтернативу оперативным способам лечения нефролитиаза. У больных с МКБ, находящихся в стадии ремиссии воспалительного процесса и получающих консервативное лекарственное лечение, эффективность такой терапии существенно ниже по сравнению с результатами хирургического вмешательства. Это особенно заметно в случаях обращения пациентов за медицинской помощью в состоянии острых болевых приступов и наличия выраженной воспалительной реакции, когда потребность в немедленной медицинской интервенции становится очевидной. На сегодняшний день отсутствуют лекарственные средства, способные растворять камни в почках, за исключением тех, которые состоят из мочевой кислоты. Лечение уратных конкрементов с плотностью не более 550 НУ, по данным КТ, а также при уровне рН мочи в диапазоне 7–7,2, может быть эффективно осуществлено с помощью препаратов с содержанием цитрата калия либо бикарбоната натрия. Эти средства способствуют изменению кислотно-основного баланса мочи, делая её более щелочной, что в свою очередь способствует растворению камней из мочевой кислоты [32,96,172]. В ходе собственного исследования было обнаружено, что плотность конкрементов, определяемая по данным КТ, не всегда точно соответствует их истинной плотности. Мы предполагаем, что такое расхождение может быть обусловлено структурными особенностями кристаллической решётки конкремента. В рамках исследования *in vitro* было выявлено, что уратные конкременты демонстрируют наибольшую плотность и для их фрагментации требуется более высокая частота импульсов и энергии, что ставит под вопрос возможность их полного разрушения исключительно консервативными способами лечения.

Врождённые уродинамические расстройства в верхних отделах мочевыделительной системы часто связаны с интратанальным расположением лоханки. Незначительное увеличение размеров лоханки в случаях её интратанального расположения зачастую сопровождается выраженной атрофией почечной паренхимы [25,30,171]. Данная форма лоханки повышает риск формирования коралловидных камней [38,98]. Если объём лоханки интратанального типа является небольшим, то её тонус становится повышенным, в то время как чашечки характеризуются большим совокупным объёмом и более низким тонусом.

Традиционные хирургические вмешательства характеризуются значительной травматизацией тканей, необходимостью применения интенсивного и продолжительного анестезии, требуют длительного периода восстановления и, как следствие, сопряжены с повышенными рисками возникновения осложнений как в процессе, так и после хирургического вмешательства. В отличие от них, лапароскопические и ретроперитонеоскопические методы представляют собой более мягкие альтернативы, которые осуществляются с минимизацией вредного воздействия на тканевые структуры, сохраняя при этом целостность основных хирургических принципов. В процессе лапароскопических процедур также неизбежно производится вскрытие просвета органов мочевыделительной системы, таких как почка и мочеточник, с воздействием на все их оболочки, что в последствии может способствовать формированию рубцовых изменений. В последнее время активно прогрессируют методики удаления камней на расстоянии, включая дистанционную литотрипсию и эндоскопические способы измельчения конкрементов [39,91,108,116,135,153].

После 1980 года наблюдается заметное сокращение количества открытых оперативных вмешательств, что стало возможным в результате внедрения и прогресса в сфере урологического медицинского оборудования. Малоинвазивные техники, такие как перкутанная нефролитотрипсия, ретроградная уретеролитотрипсия, литоэкстракция и ДУВЛ, существенно уменьшили потребность в реализации хирургических процедур с

использованием открытого доступа. Полное исключение открытых методов оперативного вмешательства из арсенала хирургического лечения нефролитиаза невозможно, поскольку в ряде случаев они остаются единственно возможным вариантом. Это касается ситуаций, когда ДУВЛ и эндоурологические методы лечения оказываются противопоказанными, нерезультативными или технически нереализуемыми. Кроме того, к открытой или лапароскопической хирургии приходится прибегать в случаях, когда несколько попыток малоинвазивного лечения не приводят к желаемому результату [49,57,83,94,137,175].

В прошлом, хирургическое лечение нефролитиаза включало в себя различные методики в зависимости от расположения и типа конкрементов. При наличии конкрементов в чашечках почек часто осуществлялась пиелолитотомия, тогда как для устранения коралловидных камней применялись методы пиелонефролитотомии и нефролитотомии. В ситуациях, когда конкременты обнаруживались в чашечке и сопровождалась отсутствием функции соответствующего участка (полюса) почки, проводилась резекция данного полюса вместе с частями полостной системы. Нефрэктомия, или полное удаление почки, рассматривалась как крайняя мера, применяемая лишь в случаях постоянных рецидивов нефролитиаза, хронического рецидивирующего воспаления, ведущего к значительному снижению или полной потере функции почки [58,92].

Современные подходы в лечении нефролитиаза значительно сократили необходимость в применении открытых и лапароскопических методов хирургического вмешательства по удалению конкрементов из почек. Такие вмешательства требуются только в исключительных, вынужденных обстоятельствах, когда другие, менее инвазивные методы оказываются неэффективными или противопоказанными.

Показания к выполнению открытой операции по удалению камней из почек охватывают следующие обстоятельства [60,107]:

- Отсутствие эффективности предыдущих лечебных вмешательств с применением ДУВЛ, перкутанной нефролитотрипсии или ретроградной уретеролитотрипсии;

- Обнаружение в почках камней сложной структуры, в том числе коралловидных, заполняющих ЧЛС полностью либо частично, при условии, что многократное использование малоинвазивных методов, а также их комбинации, не привело к положительному исходу;

- Выявление стриктур мочеточника, наличие анатомически узкой шейки чашечки или ее стенозирующего поражения;

- Высокая степень ожирения, создающая физические препятствия для проведения дистанционной ударно-волновой литотрипсии или перкутанной пункционной нефролитотрипсии, делая эти процедуры сложными или невозможными для выполнения;

- Деформационные изменения скелета и наличие контрактур, которые могут мешать выполнению ДУВЛ или перкутанной нефролитотрипсии из-за невозможности адекватного позиционирования пациента или доступа к камню;

- Самостоятельный выбор больного, предпочитающего проведение ему только одного хирургического вмешательства вместо нескольких, особенно в контексте индивидуальных предпочтений или, когда предполагается низкая вероятность успеха от малоинвазивного лечения.

Лапароскопические и ретроперитонеоскопические методы являются современными вариантами классических открытых хирургических вмешательств, и их применение рекомендуется при аналогичных медицинских показаниях, при условии доступности необходимого оборудования и наличия у уролога соответствующей квалификации. A.L. Pastore в 2016 году опубликовал результаты своей работы, демонстрируя опыт применения комбинированной хирургической техники, объединяющей лапароскопическую пиелолитотомию и эндоскопическую литотрипсию для экстракции больших коралловидных камней. В исследовании было

представлено 9 случаев успешного излечения лиц, страдающих от конкрементов, размеры которых варьировались от 6,2 до 9,0 сантиметров [83]. В рамках исследования A.L. Pastore пациентам, подвергшимся комбинированной операции, выполнялась процедура, сочетающая лапароскопическую пиелолитотомию с лазерной дезинтеграцией камней. Для дробления камней применялся гибкий цистоскоп, вводимый через троакар с диаметром 12 мм. Данный метод предлагает эффективный подход к лечению тех случаев, когда не было достигнуто желаемого результата после применения ДУВЛ, эндоскопической литотрипсии или чрескожной нефролитотомии, предоставляя новые возможности для эффективного устранения камней. Этот метод демонстрирует высокую эффективность лечения, колеблющуюся в диапазоне от 75% до 100%, что делает его сопоставимым по результативности с открытыми хирургическими вмешательствами [50,62,99].

Преимущества лапароскопических методов перед открытыми методами хирургического вмешательства заключаются не только в улучшенной визуализации операционного поля благодаря использованию увеличительной оптики, но и в минимальной инвазивности, выраженной отсутствием больших разрезов. Это способствует сокращению срока восстановления пациента, уменьшению болевого синдрома после операции и снижению риска развития послеоперационных грыж и инфекционных осложнений. Тем не менее, необходимо отметить, что, несмотря на эти преимущества, риски, связанные с лапароскопическими вмешательствами, в некоторых случаях могут быть сопоставимы или даже выше, чем при традиционных открытых операциях [36].

Способ чрескожной литотрипсии является миниинвазивным и используется при удалении конкрементов из почки и верхних отделов мочеточника. Процедура включает в себя ряд последовательных действий: прокол кожи и создание прямого доступа к полостной системе почки; дилатацию пункционного канала до необходимого диаметра для возможности введения инструмента (нефроскопа); дробление камня на мелкие части с

использованием различных источников энергии; извлечение образовавшихся фрагментов камня и установку дренажа для обеспечения оттока жидкости из почечной лоханки [31,93,152].

С целью уменьшения травматичности, связанной с использованием стандартных перкутанных инструментов, чьи размеры составляют 26–30 Fr, современные исследователи активно изучают возможности применения инструментов меньшего диаметра. Внимание уделяется мини-перкутанным (16–18 Fr) и микроперкутанным наборам инструментов, в том числе инновационной «всевидающей» игле, диаметр которой достигает всего 4.85 Fr (PolyDiagnost, Pfaffenhofen, Германия) [142,151,165,174]. Для инструментов стандартных размеров продолжают предпочитать зарекомендовавшие себя методы фрагментации, например, пневматическую и ультразвуковую литотрипсию, обеспечивающие высокую эффективность при сниженном риске травматизации. При применении микроперкутанных комплектов инструментов особенно предпочтительным является использование лазерных литотрипторов, поскольку они позволяют более точно и эффективно воздействовать на камни меньшего размера [34,89,110,123,131]. Вместе с тем, при уменьшении диаметра используемых инструментов ухудшается возможность эффективного извлечения крупных и коралловидных камней из-за ограниченного пространства для их фрагментации и удаления. В таких ситуациях целесообразно обращаться к наборам инструментов с большим диаметром, которые лучше подходят для обработки и удаления камней значительных размеров.

В специализированных научных исследованиях широко анализируется применение различных источников энергии для дезинтеграции почечных камней, в том числе пневматической, электрогидравлической, ультразвуковой и лазерной энергии [54,90,118,147]. Среди разнообразия методик именно пневматическая и ультразвуковая фрагментация заслуживают внимания благодаря своей высокой безопасности для окружающих тканей [111,128,133]. Особенно выделяется ультразвуковая техника, обладающая не только способностью эффективно разрушать камни, но и возможностью

непосредственного удаления их фрагментов в процессе операции. Это значительно ускоряет процесс лечения и сокращает время хирургического вмешательства, улучшая тем самым общие исходы лечения и уменьшая риск возможных осложнений. В отличие от этого, пневматический метод требует дополнительных действий по удалению образовавшихся фрагментов, что увеличивает время операции. Электрогидравлические и лазерные литотрипторы отличаются возможностью использования в сочетании с гибкими эндоскопическими инструментами и обладают высокой эффективностью при работе с камнями повышенной плотности, расширяя возможности лечения более сложных случаев уролитиаза.

Методика перкутанного дробления почечных конкрементов зарекомендовала себя как высокоэффективный способ лечения при крупных и коралловидных конкрементах, получивший одобрение как от российских, так и от европейских специалистов в области урологии [56,136,154,164].

В отдельном исследовании Б.Г. Гулиева была оценена результативность этой же техники при лечении пациентов с камнями в единственной функционирующей почке, где эффективность составила 79,2%. При анализе группы больных, обладающих двумя работающими почками и страдающих от наличия крупных или коралловидных камней, эффективность метода оказалась на уровне 85,7% [11,16].

В рамках исследования, проведённого М.Ф. Тарпезниковой, использование эндоурологического комплекса «Эндо-МИТ» для лечения 214 больных позволило добиться полного одноэтапного удаления камней у 156 из них, что соответствует 72,9% случаев. В то же время у оставшихся 58 пациентов (26,1%) для достижения результатов потребовалось проведение двух или более этапов лечения, включая использование дистанционного дробления камней у 24 пациентов (11,2%) [29]. Таким образом, в совокупности транскутанная пункционная нефролитотрипсия демонстрирует эффективность в 88,8% случаев, в то время как успех мини-перкутанных процедур в удалении крупных и коралловидных камней составляет 87,5% [117,125].

В исследовании, проведённом М.Ф. Джафар-заде, было продемонстрировано, что методика перкутанной нефролитотрипсии обеспечила полное избавление от камней в почках у 81% обследованных с удвоенными почками [19]. Пациенты с аномалией в виде подковообразных почек испытали успех процедуры в 85,7% случаев. Для тех, кто имел лишь одну функционирующую почку, метод показал эффективность на уровне 83,3%, в то время как у больных с кистозными образованиями в почках этот показатель достиг 87%. Эффективность применяемой методики колебалась в зависимости от степени сложности конкрементов при наличии дефектов в почках: в случае одиночных камней эффективность составила 94,6%, при наличии нескольких камней – 73,5%, в то время как для коралловидных конкрементов показатель эффективности был на уровне 59,3% [112,141,150]. Следовательно, перкутанная нефролитотрипсия демонстрирует высокую эффективность в лечении как крупных, так и коралловидных почечных камней, включая случаи с аномалиями развития почек и у пациентов, имеющих только одну функционирующую почку [35,115,146].

Вслед за процедурой дробления и извлечения конкремента из почки возникает необходимость в её дренировании с помощью разнообразных методик, включая установку нефростомического катетера и стентирование уретера. В ряде ситуаций, особенно при проведении микроперкутанных операций с использованием лазерной технологии, установка дренажа может оказаться необязательной [45,114,121,143]. В ситуациях, когда в раннем послеоперационном периоде не возникает осложнений, может быть рекомендована методика без установки дренажа (tubeless) либо полностью бездренажная (totally tubeless) [120,169]. Наложение нефростомы рекомендуется в ряде клинических ситуаций: если после операции остаются резидуальные фрагменты камней, существует вероятность проведения в ближайшем будущем повторной нефроскопии, наблюдается интенсивная кровопотеря в ходе хирургического вмешательства, происходит обструкция мочеточника, возникает мочево́й затёк, сохраняется бактериурия в случаях

инфицированных конкрементов, а также при проведении операций на единственной функционирующей почке [122,148,166].

Хотя перкутанная пункционная нефролитотрипсия является высокоэффективным методом лечения конкрементов в почках, её нельзя считать абсолютно безопасной процедурой. Как и при любом инвазивном вмешательстве, данный метод также имеет определённые риски с вероятностью развития осложнений. Возникновение последних может быть обусловлено как особенностями самого конкремента, так и индивидуальными анатомическими и физиологическими характеристиками пациента, а также техническими аспектами выполнения хирургического вмешательства [124,132]. Наиболее частым и значимым осложнением, возникающим после проведения перкутанной пункционной нефролитотрипсии, является кровотечение, частота которого, согласно данным М.Ю. Алексеева [1], колеблется в пределах 7,7–10,8%, в то время как по результатам исследования, выполненного В.В. Рогачиковым и его коллегами [45], этот показатель достигает 14%. Однако, клинический опыт Саратовского университета, основанный на сведениях от Э.Н. Гаджиева, показывает, что процент случаев кровотечения составляет лишь 2,1%, при этом общая доля осложнений не превышает 4,1% [40]. Перфорация верхних мочевыводящих путей (1,5–3,5%), повреждение плевральной оболочки (1,8–3,1%) встречаются значительно реже, а травматизация соседствующих органов происходит исключительно в исключительных случаях. Острый пиелонефрит, возникающий в качестве послеоперационного осложнения, фиксируется в 5,5–14% случаев [32,41,127,145]. Прогресс в разработке медицинских инструментов и уменьшение их размера способствуют снижению степени травмирования почечной паренхимы, что, в свою очередь, ведет к уменьшению вероятности развития осложнений [47,129,162,168].

Методика перкутанной пункционной нефролитотрипсии завоевала признание в медицинской практике как достаточно эффективный метод удаления из почки конкрементов различной степени сложности. Данная технология применяется при различных ситуациях: начиная от изолированных

крупных камней в лоханке, превышающих 2 см в размере, и заканчивая сложными коралловидными конкрементами высокой плотности, а также при камнях, расположенных в почках с аномальной анатомией. Перкутанная пункционная нефролитотрипсия выделяется своей актуальностью в случаях, когда стандартные подходы, такие как ДУВЛ или ретроградные техники, не приносят ожидаемого результата или их применение связано с определёнными сложностями. Этот метод предоставляет возможность не только эффективно удалять камни из почек, но и одновременно выполнять эндоскопическое рассечение кратковременных стриктур уретеропельвического соединения или лоханочно-мочеточникового участка [126,144,167].

Таким образом, приводимые в литературе сведения относительно комплексной диагностики и выбора хирургического лечения больных с нефролитиазом, особенно при интраренальном типе лоханки мало освещены и остаётся много спорных и нерешённых вопросов, что требует необходимости разработки новых обоснованных методов хирургического лечения и дифференцированного подхода в каждом конкретном случае с применением современных миниинвазивных технологий.

ГЛАВА 2. МАТЕРИАЛ И МЕТОДЫ ИССЛЕДОВАНИЯ

2.1. Общая характеристика исследования

Настоящая работа основана на анализе результатов комплексного обследования и лечения 154 пациентов с нефролитиазом при интратанальной лоханке с 2017 по 2022 годы в ГУ «Республиканский научно-клинический центр урологии» Министерства здравоохранения и социальной защиты населения Республики Таджикистан (МЗ и СЗН РТ) (директор – к.м.н. Ибодов Н.С.). С целью оценки анализа и результатов лечения больные данной категории были разделены на 2 группы: первая основная проспективная группа – 78 (50,6%) пациентов, для лечения которых были применены персонифицированная хирургическая тактика с применением современных технологий и вторая контрольная ретроспективная группа – 76 (49,4%) больных, для лечения которых были использованы общепринятые одноэтапные традиционные оперативные вмешательства.

Критерии для отбора участников исследования установлены следующим образом:

- больные мужского и женского пола в возрасте старше 18 лет;
- наличие внутривидной лоханки у больных с мочекаменной болезнью;
- наличие одного или нескольких камней в лоханке и чашечках почки, включая коралловидные камни;
- камни в почках размером свыше 10 мм, независимо от того, вызывают ли они нарушения уродинамики;
- камни размером до 10 мм, способные вызвать нарушения уродинамики (например, вклиненные конкременты у устья лоханки либо в шейке чашечки), и отсутствие эффективности от применения других способов лечения.

Критерии исключения участников из исследования определяются следующим образом:

- отказ больного принять участие в исследовании;

- наличие нефролитиаза при экстрауретеральной и/или смешанной форме лоханки;
- наличие нефролитиаза при интрауретеральной лоханке в сочетании с уретеролитиазом, камнями мочевого пузыря и уретры;
- наличие нефролитиаза при интрауретеральной лоханке в сочетании с аномалиями развития почек и мочевыводящих путей;
- размер камня менее 10 мм, который не вызывает нарушений уродинамики;
- присутствие острого воспалительного процесса в почках и мочевыводящих путях;
- стриктура мочеточника;
- наличие медицинских противопоказаний к выполнению оперативного вмешательства и/или применению анестезии.

Всех пациентов основной и контрольной группы распределили по возрасту и полу, и установлено, что возраст большинства из них соответствовал наиболее трудоспособному (таблица 2.1).

Таблица 2.1. – Распределение пациентов с нефролитиазом при интрауретеральной лоханке по возрасту

Возраст пациента	Группа пациентов				p	Всего (n=154)	
	Основная группа (n=78)		Контрольная группа (n=76)			абс.	%
	абс.	%	абс.	%			
До 20 лет	6	7,7	5	6,6	>0,05*	11	7,1
От 21 до 30 лет	13	16,7	11	14,5	>0,05	24	15,6
От 31 до 40 лет	22	28,2	23	30,3	>0,05	45	29,2
От 41 до 50 лет	17	21,8	15	19,7	>0,05	32	20,8
От 51 до 60 лет	10	12,8	11	14,5	>0,05	21	13,6
От 61 до 70 лет	6	7,7	5	6,6	>0,05*	11	7,1
Старше 71 лет	4	5,1	6	7,9	>0,05*	10	6,5

Примечание: p – статистическая значимость различия показателей между группами (по критерию χ^2 , *по точному критерию Фишера)

Как видно, пациентов в возрасте до 30 лет было 24 (15,6%) человека, из них 13 в основной группе и 11 в контрольной. Пациентов в возрасте 31-40 лет было 45 (29,2%) человек, из них 22 (28,2%) пациента в основной группе и 23

(30,3%) пациента в контрольной группе. Возраст от 41 до 50 лет имел место в 32 (20,8%) наблюдениях (у больных в основной - 17 и в контрольной группах - 15 случаев), в возрасте от 51 до 60 лет было 21 (13,6%) пациент и в возрасте от 61 до 70 лет составили в целом 11 (7,1%) наблюдений (среди пациентов основной – 6 и контрольной группы – 5 случаев). Пациентов старше 71 года в целом было 10 (6,5%) человек, из них 4 (5,1%) – из основной группы и 6 (7,9%) пациентов из контрольной группы. Таким образом, возраст большинства пациентов с нефролитиазом при интраренальной лоханке соответствовал трудоспособному.

Среди наблюдаемых мужчины составили 96 (62,3%) случаев, а женщины 58 (37,7%). (Рисунок 2.1)

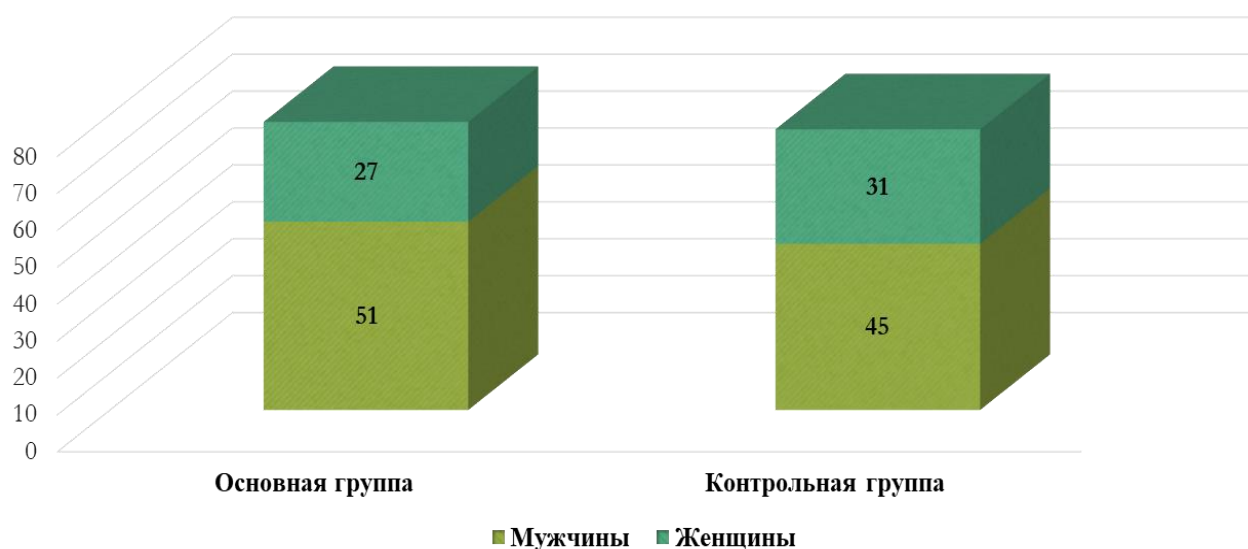


Рисунок 2.1. - Распределение по полу больных с нефролитиазом при интраренальной лоханке

Детальное и всестороннее изучение госпитализированных пациентов с МКБ в ГУ «Республиканский научно-клинический центр урологии» МЗ и СЗН РТ за период 2017 до 2022 годы в целом составило в 3610 (100%) больных. Среди них пациенты с нефролитиазом без сочетания с уретеролитиазом или камнем мочевого пузыря, а также с другими урологическими патологиями составили 1054 (29,2%) пациентов.

Среди больных нефролитиазом 1054 (100%) в зависимости от типа лоханки в большинстве случаев составили пациенты с нефролитиазом при

экстраренальной лоханке – 632 (60,0%) случаев, при смешанном (переходной) типе лоханки составили 268 (25,4%) наблюдений и в 154 (14,6%) случаях составили пациенты с нефролитиазом при интратренальной лоханке (Рисунок 2.2).

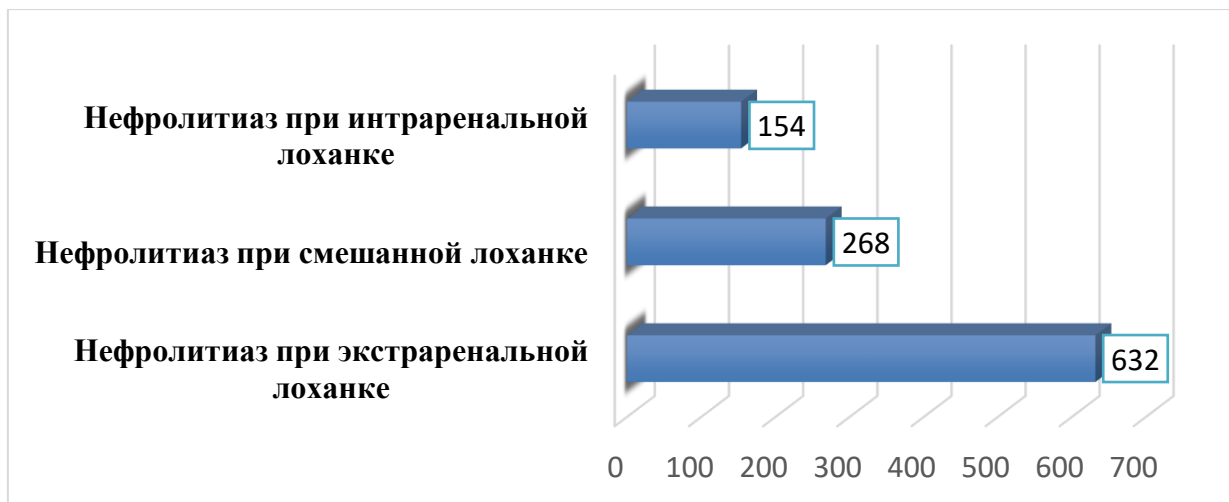


Рисунок 2.2. - Распределение пациентов с нефролитиазом в зависимости от типа лоханки

При сборе анамнеза заболевания было выявлено, что больные с нефролитиазом страдали данной патологией в течение нескольких лет. Анализ данных показал, что продолжительность наличия камней в почках у наблюдаемых больных была различной: у 34 (22,1%) пациентов этот срок составлял менее 12 месяцев, у 40 (26,0%) больных этот срок составлял от 12 до 36 месяцев. У 35 (22,7%) пациентов длительность заболевания составляла 3-5 лет, а у 26 (16,9%) больных – 5-8 лет. Длительность течения заболевания более 8 лет была отмечена в 19 (12,3%) наблюдениях (Таблица 2.2).

Таблица 2.2. – Длительность течения нефролитиаза у пациентов с интратренальным типом лоханки (n=154)

Длительность течения нефролитиаза, лет	абс.	%
До 1 года	34	22,1
От 1 до 3 лет	40	26,0
От 3 до 5 лет	35	22,7
От 5 до 8 лет	26	16,9
Более 8 лет	19	12,3
p	df=4, $\chi^2=11,153$, p=0,025	

Примечание: p – статистическая значимость различия показателей

В зависимости от локализации конкрементов в почках односторонняя имела место в 137 (89,0%) случаях, из них – правосторонняя локализация – 83 (53,9%) и левосторонняя – в 54 (35,1%) наблюдениях. Двухсторонняя билатеральная локализация камней встречалась у 17 (11,0%) пациентов (Рисунок 2.3).

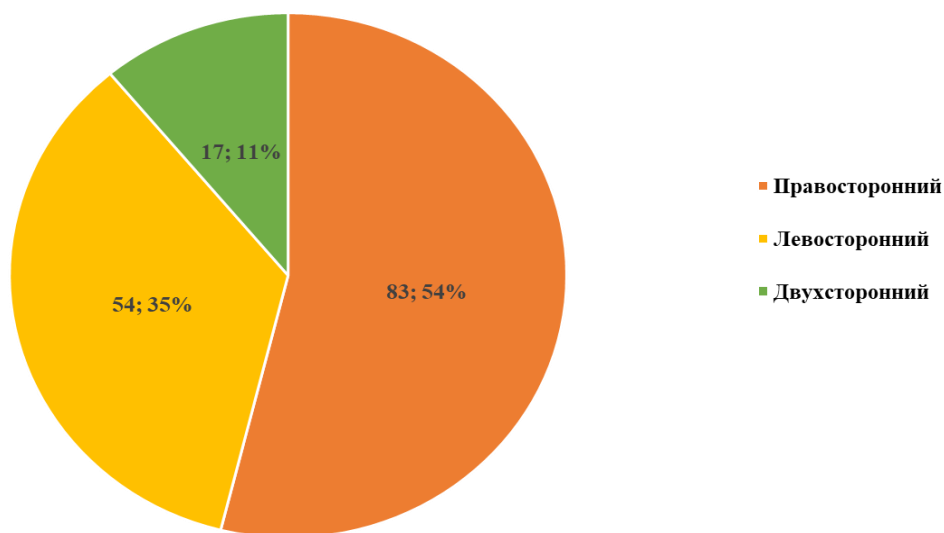


Рисунок 2.3. - Распределение пациентов в зависимости от локализации конкрементов в почках

При анализе клинического материала по количеству конкрементов у больных данной категории одиночные камни имели место в 92 (59,7%) случаях, множественные – 43 (27,9%) и коралловидные камни встречались у 19 (12,3%) пациентов (Рисунок 2.4).

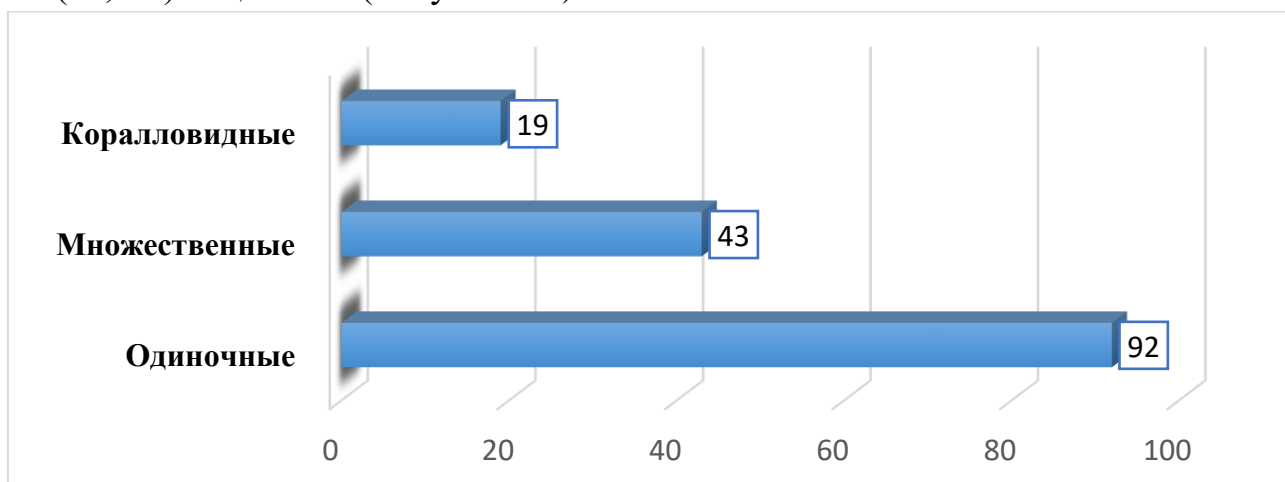


Рисунок 2.4. - Распределение пациентов в зависимости от количества и вида конкрементов в почках

Необходимо подчеркнуть, что для наиболее оптимального выбора объёма оперативных вмешательств при нефролитиазе при интраренальной лоханке и для улучшения результатов хирургического лечения важное значение имеют стадии гидронефроза. Так, анализ данных показывает, что гидронефроз 1 стадии имел место в 31 (20,1%) случае, и гидронефроз 2-й стадии наблюдался в 114 (74,0%) наблюдениях. Гидрокаликоз почек имел место в 6 (3,9%) наблюдениях и гидрокаликс – в 3 (1,9%) случаях. Среди пациентов инфицированный гидронефроз составил в целом 34 (22,1%) случая (Рисунок 2.5).

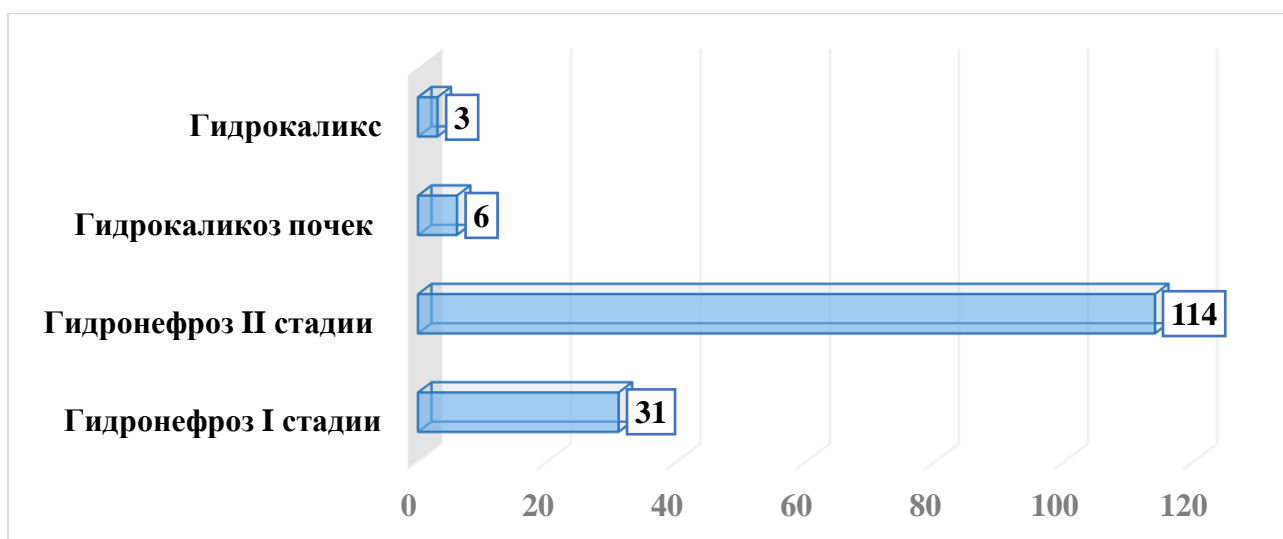


Рисунок 2.5. - Распределение пациентов в зависимости от расширения полостной системы почек

Следует отметить, что для более обоснованного выбора, проведения метода и объёма хирургического лечения у пациентов данной категории большое значение имеют наличие калькулёзного обструктивного пиелонефрита. Во всех случаях он имел вторичный характер, то есть развивался на фоне обструкции конкрементами. Среди хронического пиелонефрита активная фаза воспаления наблюдалась у 119 (77,3%) пациентов, в то время как фаза ремиссии хронического пиелонефрита была зарегистрирована всего в 35 (22,7%) случаях (Рисунок 2.6). Также среди 154 (100%) в 16 (10,3%) наблюдениях имела место хроническая болезнь почек.

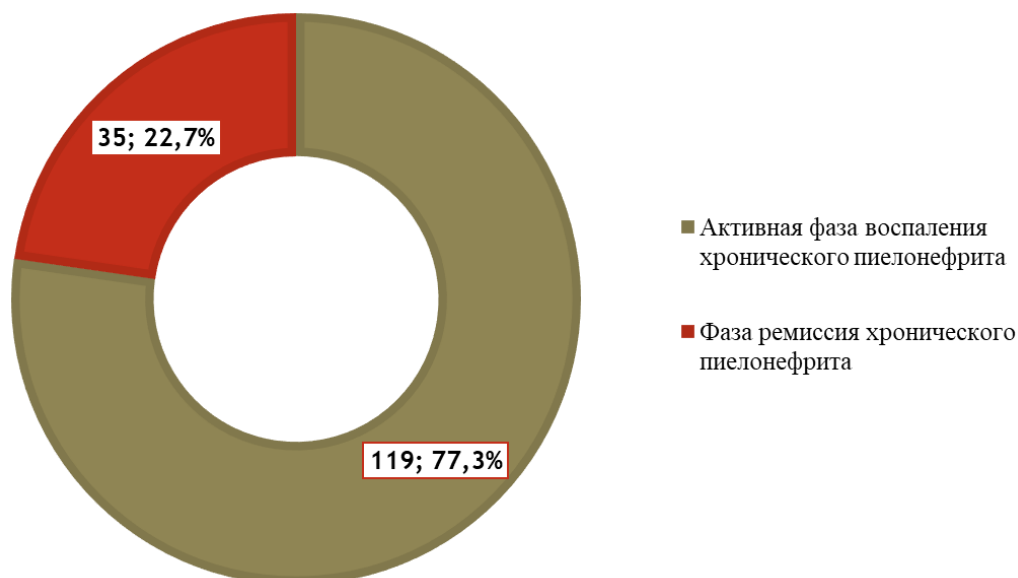


Рисунок 2.6. – Распределение пациентов в зависимости от фазы хронического пиелонефрита у больных с нефролитиазом при интратрениальной лоханке

Следует отметить, что среди больных с нефролитиазом при интратрениальной лоханке (n=154) в 138 (89,6%) наблюдениях имел место первичный нефролитиаз, в 16 (10,4%) случаях составлял рецидивный нефролитиаз, т.е. развился после перенесённой операции по поводу нефролитиаза (Рисунок 2.7).

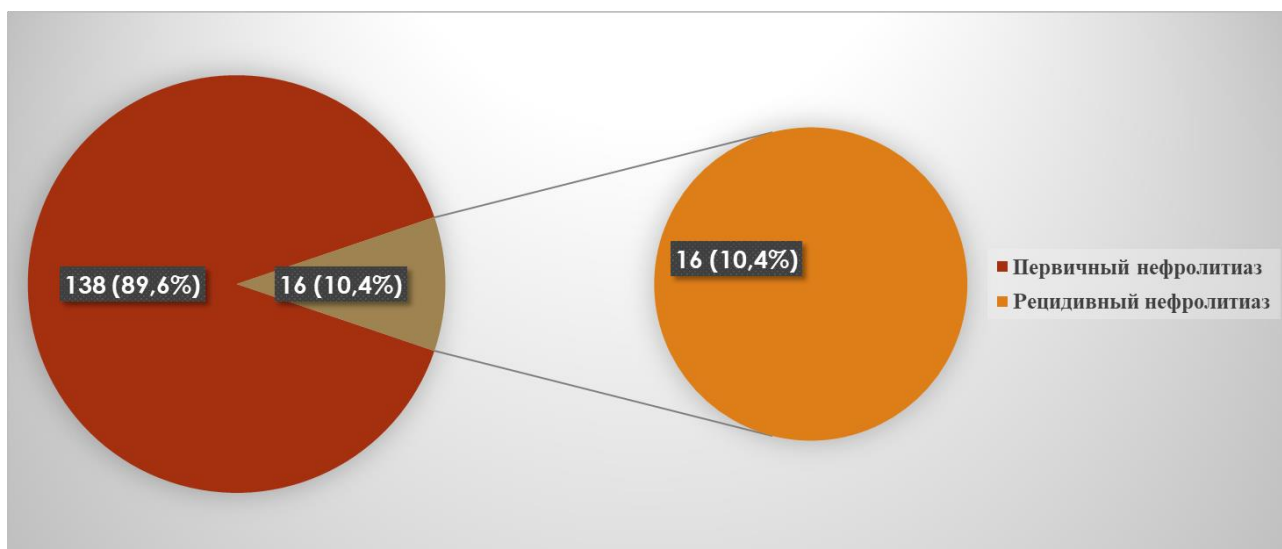


Рисунок 2.7. – Распределение пациентов в зависимости от формы нефролитиаза

Эффективность терапии у пациентов с нефролитиазом при интратрениальной лоханке зависит от своевременной диагностики патологии, а

также от наличия и тяжести сопутствующей патологии, оказывающей влияние на выбор способа операции, течение послеоперационного периода и исходы лечения (таблица 2.3).

Таблица 2.3. – Сопутствующие соматические заболевания других органов и систем у больных с нефролитиазом при интратанальной лоханке

Сопутствующая патология	Количество	%
Заболевания сердечно-сосудистой системы:		
ишемическая болезнь сердца	2	1,3
гипертоническая болезнь	8	5,2
атеросклероз аорты и сосудов сердца	4	2,6
Заболевания органов дыхания:		
хронический бронхит	5	3,2
хроническая пневмония	2	1,3
Эндокринные заболевания:		
сахарный диабет II типа	5	3,2
ожирение	6	3,9
Заболевания пищеварительной системы:		
желчнокаменная болезнь	13	8,4
хронический гастрит	2	1,3
Послеоперационная грыжа поясничной и боковой стенки живота	2	1,3

Так, из 154 больных с нефролитиазом при интратанальной лоханке в 49 (31,8%) наблюдениях имелись различные сопутствующие заболевания. Следует отметить, что из 49 пациентов с сопутствующими патологиями в 17 случаях имелось по две нозологии. Среди сопутствующей патологии отмечалось превалирование случаев с заболеваниями пищеварительной, кардиоваскулярной и эндокринной системы (желчнокаменная болезнь, артериальная гипертензии, ишемическая болезнь сердца, атеросклероз аорты и коронарных сосудов, сахарный диабет II типа, ожирение). Реже сопутствующими заболеваниями являлась патология дыхательной системы (хронический бронхит и пневмонии), а также послеоперационная грыжа поясничной и боковой стенки живота.

Используя шкалу ASA (American Society of Anesthesiologists), все пациенты с нефролитиазом при интратанальной лоханке в соответствии с

оценкой операционно-анестезиологического риска распределены следующим образом (таблица 2.4).

Таблица 2.4. – Распределение больных с нефролитиазом при интратрениальной лоханке в зависимости от степени тяжести операционно-анестезиологического риска согласно классификации ASA

Степень риска	Группа больных				p	Всего (n=154)	
	Основная группа (n=78)		Контрольная группа (n=76)			абс.	%
	абс.	%	абс.	%			
I	-	-	-	-		-	-
II	61	78,2	55	72,4	>0,05	116	75,3
III	15	19,2	18	23,7	>0,05	33	21,4
IV	2	2,6	3	3,9	>0,05*	5	3,3
V	-	-	-	-		-	-

Примечание: p – статистическая значимость различия показателей между группами (по критерию χ^2 , *по точному критерию Фишера)

В 116 (75,3%) случаях согласно шкале ASA, у пациентов имелась II степень риска, в 33 (21,4%) – III степень риска и в 5 (3,3%) наблюдениях – IV степень операционно-анестезиологического риска.

Для своевременной диагностики и выбора того или иного метода лечения больных с нефролитиазом при интратрениальной лоханке важным является проведение дополнительных лабораторно-инструментальных методов исследований.

2.2. Общая характеристика методов исследования

Всем пациентам с нефролитиазом при интратрениальной лоханки проводили клинические и биохимические исследования крови в лаборатории ГУ «Республиканский научно-клинический центр урологии» (заведующий лабораторией Щеглова И.В.). Определение уровня содержания общего белка выполнялось с использованием биуретовой реакции фракций белка по способу Hull, W.Gord [1955] в усовершенствовании Крюкова, концентрация мочевины (с использованием уреазного теста), уровень креатинина (по способу Поппера, 1937), уровень содержания белка (биуретовым способом, 1975). Для анализа состояния системы свёртывания крови и её реологических свойств

исследовали ряд показателей. К ним относились время свёртывания по методике Ли-Уайта, время рекальцификации плазмы по методу Бергергара-Рана, устойчивость плазмы к действию гепарина по способу Сутта, определение уровня фибрина по Рутбергу, а также определение фибринолитической активности крови по методу Ковальского-Наварского. При оценке состояния коагуляционного механизма гемостаза, проводимой на коагулометрах, включались такие тесты, как активированное частичное тромбопластическое время (АЧТВ), протромбиновый индекс (ПТИ) по методу Квика, тромбиновое время (ТВ), а также определение уровня фибриногена и активности антитромбина III (АТ III).

Для оценки состояния уровня эндогенной интоксикации у пациентов применялись лабораторные методы исследования. Определение молекул средней массы (МСМ) в сывороточной крови производилось методом гель-фильтрации через сефадекс G-25, производства компании «Pharmacia» (Швеция), с последующим этапом детоксикации методом прямой спектрофотометрии с волновой длиной 210 нм. Для определения уровня С-реактивного белка (СРБ) применялся турбидиметрический метод с применением диагностического набора от фирмы «Orion Diagnostika» (Финляндия), уровень прокальцитонина в сыворотке крови определяли с помощью иммунолюминометрического метода – диагностический набор «Прокальцитонин-Люми тест» (БРАМС АГ, Германия). Данное исследование проводилось в лаборатории ГУ «Республиканский научно-клинический центр урологии» под руководством заведующей лабораторией Щегловой И.В.

Исследование мочи охватывало анализ физических и химических характеристик, а также микроскопическое изучение осадка. Среди физических параметров анализировались объем, цвет, степень прозрачности, рН (реакция мочи), аромат, наличие видимого невооружённым глазом осадка и удельный вес. Химический анализ включал количественное определение содержания белка, глюкозы, билирубина, уробилиногена, а также кетоновых тел.

При проведении анализов мочи проводилась идентификация возбудителя инфекции и определение уровня бактериурии. Для достижения

этих целей использовалась методика секторных посевов (методика Гоулда). Данное исследование проводилось в лаборатории ГУ «Республиканский научно-клинический центр урологии» под руководством заведующей лабораторией Щегловой И.В. Этот метод позволяет не только количественно оценить уровень бактериурии, но и выделить возбудителя инфекции в чистой культуре, что обеспечивает точную диагностику.

Для проведения анализа используется средняя порция мочи, которая собирается в объеме 3-5 мл в стерильный контейнер после аккуратной гигиенической обработки внешних половых органов. Сбор материала производится до начала лечения антибиотиками. В процессе анализа учитывается ряд критериев: уровень бактериурии, типы идентифицированных микроорганизмов, частота их обнаружения в течение болезни, а также наличие в образце мочи одной или нескольких культур микроорганизмов.

Уровень бактериурии играет ключевую роль в различении инфекционного процесса в мочевыводящих путях от простой контаминации образца мочи естественной микрофлорой. В связи с этим, были установлены следующие критерии для интерпретации результатов:

1. Уровень бактериурии менее 10^3 микробных клеток на 1 мл мочи обычно не указывает на воспалительный процесс и может свидетельствовать о загрязнении мочи внешней микрофлорой.

2. Концентрация бактериурии в 10^3 микробных клеток на 1 мл мочи рассматривается как граничный результат, требующий повторного исследования.

3. Показатель бактериурии, превышающий 10^3 микробных клеток на 1 мл мочи, свидетельствует о наличии инфекционного воспаления в мочевыводящих путях.

Динамика уровня бактериурии в ходе заболевания служила индикатором для мониторинга прогресса воспалительного процесса и результативности лечения. Снижение уровня бактериурии указывало на положительную динамику заболевания и эффективность применяемой медикаментозной терапии.

Бактериологический анализ мочи всегда включал оценку чувствительности идентифицированных микроорганизмов к антибиотикам. Это обеспечивало возможность назначения антибактериальной терапии, основанной на данных о специфической чувствительности обнаруженного штамма, вместо использования эмпирического подхода. Для определения способности антибиотика или другого антимикробного средства подавлять рост бактерий *in vitro* использовался диск-диффузионный метод Кирби-Бауэра. Суть метода заключается в размещении на агаре, предварительно засеянном строго определённым количеством бактерий, бумажных дисков, пропитанных антибиотиками. В процессе диффузии антибиотика в агаре формируется градиент его концентрации вокруг диска. Зона, в которой наблюдается подавление роста бактерий, называемая зоной ингибирования, позволяет оценить чувствительность микроорганизма к применяемому антимикробному агенту, и её размер зависит от степени этой чувствительности.

С целью диагностики нефролитиаза у пациентов с внутрипочечным типом лоханки и его осложнений проводилось ультразвуковое исследование на аппаратуре компании «Sono Scape» (Китай). Применялись линейные и секторные датчики с частотой волн 3,5 и 5 МГц, что позволяло получить высококачественные изображения структур почек и обнаружить наличие камней. Исследование осуществлялось в тесном сотрудничестве с врачом А.А. Холалиевым. Исследование выполняли в дооперационном периоде за 6-48 часов, по показаниям проводили интраоперационное и контрольное динамическое УЗИ после операции. При необходимости проводили УЗИ дополнительно.

У пациентов с нефролитиазом при интратанальной лоханке выполняли обзорную и экскреторную урографию с использованием рентгенологического оборудования фирмы «Perlove» (Китай) в ГУ «Республиканский научно-клинический центр урологии» совместно с врачом Джураевым Р.Ш.

Мультиспиральную компьютерную томографию выполняли с помощью аппарата Toshiba Astion (Япония) с контрастированием или без в ОАО «Нури Само» совместно с врачом Туйчибоевым Ф.Х.

Минимально инвазивные эндоскопические операции проводились в хорошо оснащённых рентгеновских операционных, используя урологический комплекс для литотрипсии от «Karl Storz - ENDOSKOPE», произведённый компанией «Karl Storz» (Германия). Для обеспечения надёжного проведения инструментов через мочевыводящие пути применялась сверхпрочная проволока-проводник типа Lunderquist с гибким J-образным окончанием на дистальном конце. Для создания чрескожного доступа к почке использовали набор для пункции Амплац или, реже, телескопические металлические бужи Alken. В каждой операции применялись ригидные нефроскопы диаметром 24-26Ch, также производства компании «Karl Storz» (Германия). При выполнении перкутанных нефролитотрипсических операций использовалось оборудование «Karl-Storz - ENDOSKOPE», производства компании «Karl-Storz» (Германия), оснащённое пневматическим литотриптором. Для одновременной аспирации фрагментов камня применялся роликовый аспиратор немецкой фирмы «Richard Wolf 2207». Для удаления фрагментов камня использовались специальные щипцы. Для обеспечения дренажа почки после операции использовались нефростомические катетеры типа «pig tail», дренажные трубки из силикона различных размеров, варьирующихся от 16 до 22Ch.

Для всех пациентов, которым предстояло хирургическое вмешательство, проводилась оценка анестезиологического риска в соответствии с классификацией Американской ассоциации анестезиологов (ASA):

- I степень – относится к полностью здоровым пациентам без сопутствующих заболеваний;
- II степень – пациенты с лёгкими системными нарушениями, не оказывающими значительного влияния на общее состояние;

- III степень – пациенты с наличием тяжёлых системных патологий, ограничивающих их активность, но не представляющих непосредственной угрозы жизни;

- IV степень – пациенты с крайне тяжёлыми системными патологиями, которые постоянно угрожают их жизни;

- V степень – пациенты в критическом состоянии, выживание которых без операции крайне маловероятно;

- VI степень – пациенты, у которых констатирована смерть мозга, предназначенные для донорства органов.

Ключевым фактором оценки результативности хирургического вмешательства выступает частота развития послеоперационных осложнений. Для их детальной классификации и структурированного анализа была выбрана шкала оценки послеоперационных осложнений, разработанная Р.А. Clavien и D. Dindo в 2009 году. Эта система оценки получила широкое признание и находит своё применение в различных областях хирургии благодаря своей обоснованности и удобству в использовании, позволяя объективно оценить и сравнить качество хирургического лечения.

Статистическая обработка материала выполнялась с использованием программы Statistica 10.0 (StatSoft, США). Нормальность распределения выборок оценивалась по критериям Колмогорова-Смирнова и Шапиро-Уилка. Для количественных показателей высчитывались средние значения (M) и стандартная ошибка (m). Парные сравнения количественных показателей между независимыми группами выполнялись по U-критерию Мана–Уитни, множественные сравнения – по H-критерию Краскела-Уоллиса. Парные сравнения категориальных значений между независимыми группами выполнялись по критерию χ^2 , в том числе с поправкой Йетса и по точному критерию Фишера. Различия считались статистически значимыми при $p < 0,05$.

ГЛАВА 3. РЕЗУЛЬТАТЫ КОМПЛЕКСНОЙ КЛИНИКО- ЛАБОРАТОРНОЙ И ИНСТРУМЕНТАЛЬНОЙ ДИАГНОСТИКИ НЕФРОЛИТИАЗА ПРИ ИНТРАРЕНАЛЬНОЙ ЛОХАНКЕ

Наличие нефролитиаза при интравенальной лоханке и обоснование выбора того или иного метода хирургического лечения больных данной категории устанавливаются на основании клинических её признаков, а также данных результатов комплексного лабораторно-инструментального обследования.

3.1. Результаты клиничко-лабораторного исследования у пациентов с нефролитиазом при интравенальной лоханке

Стоит подчеркнуть, что на момент госпитализации состояние больных с нефролитиазом при интравенальной лоханке в большинстве случаев оценивалось как среднетяжёлое, и в меньшинстве случаев как относительно удовлетворительное или, наоборот, – тяжёлое состояние пациентов. При этом в большинстве случаев у больных отмечалось наличие умеренной, ноющей, тупой боли с чувством тяжести (n=129) или же острые, приступообразные боли по типу почечной колики в поясничной области (n=25), которые возникали периодически на фоне абсолютного благополучия и удовлетворительного состояния и в поясничной области (n=147). Макрогематурия имела место в 26 (16,8%) наблюдениях. Также клиническими проявлениями были повышение температуры тела (n=57), с ознобом (n=14). Кроме этого, у пациентов отмечались диспепсические расстройства: тошнота – в 24 (15,5%) наблюдениях, рвота – в 21 (13,6%) случае и повышение артериального давления (n=29) (Рисунок 3.1).

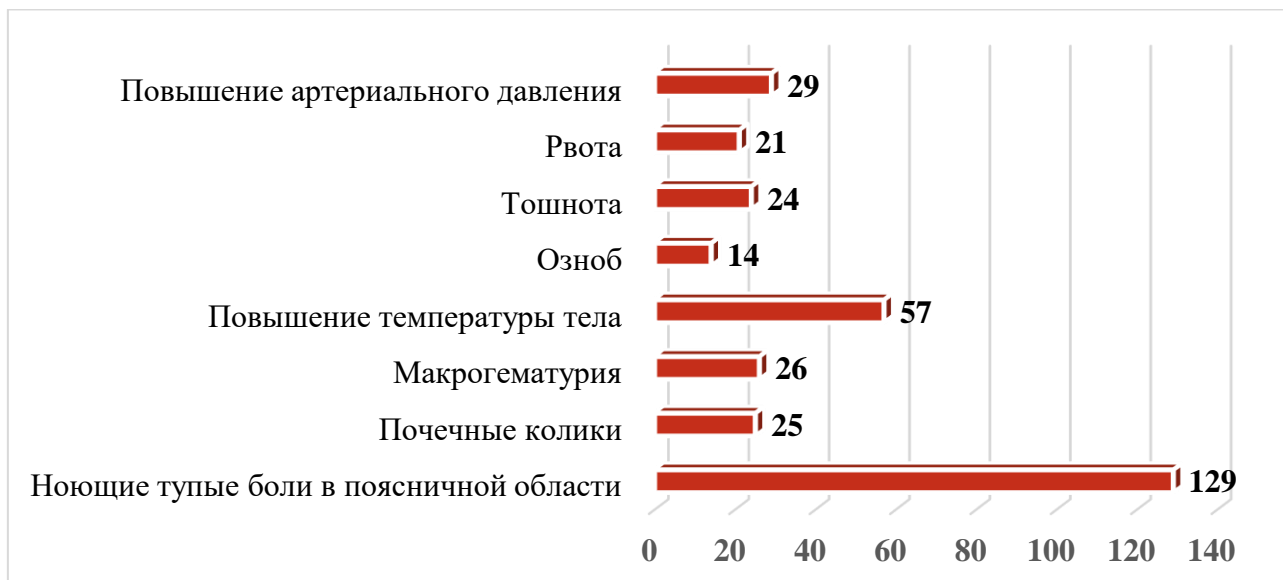


Рисунок 3.1. – Клинические проявления больных с нефролитиазом при интратрениальной лоханке

Наряду с различными клиническими проявлениями также наблюдались заметные изменения со стороны показателей эндогенной интоксикации у пациентов с нефролитиазом при интратрениальной лоханке, особенно при наличии активной фазы воспаления хронического пиелонефрита (таблица 3.1). Следует отметить, что также их выраженность зависит от давности течения патологии и наличия осложнений, в частности инфицированного гидронефроза.

Таблица 3.1. – Результаты показателей эндогенной интоксикации при различных фазах хронического пиелонефрита у больных с нефролитиазом при интратрениальной лоханке

Показатель	Норма (n=20)	Фаза ремиссии хронического пиелонефрита	Активная фаза воспаления хронического пиелонефрита	p
Пульс, уд/мин	69,4±7,5	92,4±5,7 p ₁ <0,05	118,4±6,8 p ₁ <0,01 p ₂ <0,01	<0,01
Температура тела, °C	36,5±2,4	36,9±2,7 p ₁ >0,05	38,1±2,2 p ₁ <0,05 p ₂ <0,05	<0,05
МСМ, мкг/мл	248,11±14,3	667,15±44,9 p ₁ <0,001	893,5±39,7 p ₁ <0,001 p ₂ <0,001	<0,001
Лейкоциты, x10 ⁹ /л	6,7±1,8	8,6±1,9 p ₁ <0,05	15,4±2,2 p ₁ <0,001 p ₂ <0,001	<0,001

ЛИИ, усл. ед.	1,01±0,2	2,55±0,11 p ₁ <0,001	4,64±0,13 p ₁ <0,001 p ₂ <0,001	<0,001
С-реактивный белок, мг/мл	4,5±0,03	24,7±3,2 p ₁ <0,001	63,7±5,2 p ₁ <0,001 p ₂ <0,001	<0,001
Прокальцитонин, нг/мл	0,8±0,02	1,6±0,05 p ₁ <0,001	3,5±0,07 p ₁ <0,001 p ₂ <0,001	<0,001
Мочевина, ммоль/л	7,2±0,8	11,2±1,7 p ₁ <0,001	14,7±1,8 p ₁ <0,001 p ₂ <0,001	<0,01
Креатинин, ммоль/л	85,5±5,8	156,5±12,3 p ₁ <0,001	223,7±13,7 p ₁ <0,001 p ₂ <0,001	<0,001

Примечание: p – статистическая значимость различия показателей между группами (по H-критерию Краскела-Уоллиса), p₁ – при сравнении с нормой, p₂ – при сравнении с группой пациентов с фазой ремиссии хронического пиелонефрита (по U-критерию Манна-Уитни)

Как видно, изменения в уровнях маркеров эндотоксемии у пациентов с нефролитиазом, имеющими интратрениальную лоханку, в первую очередь обусловлены характером воспалительного процесса в ЧЛС, затрагивающем почечную паренхиму, с выраженностью уродинамических нарушений, степенью бактериального загрязнения мочи и длительностью протекания болезни. В период ремиссии хронического пиелонефрита у пациентов с МКБ и наличием внутривнепочечного типа лоханки были отмечены некоторые изменения со стороны показателей таких маркеров, как прокальцитонин (1,6±0,05 нг/мл), С-реактивный белок (24,7±9,2 мг/мл), лейкоцитарный индекс интоксикации (2,55±0,11 усл. ед.) и молекулы средней массы (667,15±44,9 мкг/мл), которые значительно превышают нормативные значения. Также наблюдались повышение азотистых шлаков креатинина (156,5±12,3 ммоль/л) и мочевины (11,2±1,7 ммоль/л), косвенно указывающие на наличие хронической болезни почек.

В то же время в группах пациентов с активной фазой воспаления хронического пиелонефрита данные изменения были более выраженными – уровень прокальцитонина (3,5±0,07 нг/мл), С-реактивный белок (63,7±11,2 мг/мл), ЛИИ (4,64±0,13 усл.ед.) и МСМ (893,5±39,7 мкг/мл) соответственно, что в несколько раз было выше по сравнению с показателями в фазе ремиссии

хронического пиелонефрита у больных с нефролитиазом при интратрениальной лоханке. Выраженные изменения также имели место в показателях азотистых шлаков – креатинина ($223,7 \pm 13,7$ ммоль/л) и мочевины ($14,7 \pm 1,8$ ммоль/л) соответственно. Данные показатели констатируют наличие значительных воспалительных изменений в чашечно-лоханочной системе с вовлечением в паренхиму почки, нарушения уродинамики и выраженности бактериальной контаминации мочи, а также хронической почечной недостаточности.

Заметные изменения также были выявлены со стороны показателей общего анализа мочи при различных фазах хронического пиелонефрита у больных с нефролитиазом при интратрениальной лоханке (таблица 3.2).

Таблица 3.2. – Результаты показателей общего анализа мочи при различных фазах хронического пиелонефрита у больных с нефролитиазом при интратрениальной лоханке

Показатель	Норма (n=20)	Фаза ремиссии хронического пиелонефрита	Активная фаза воспаления хронического пиелонефрита	p
Относительная плотность	$1014,6 \pm 81,3$	$1018,2 \pm 89,2$ $p_1 > 0,05$	$1029,3 \pm 84,5$ $p_1 < 0,05$ $p_2 > 0,05$	$< 0,05$
pH	$5,7 \pm 0,4$	$6,23 \pm 0,32$ $p_1 > 0,05$	$5,32 \pm 0,21$ $p_1 > 0,05$ $p_2 < 0,05$	$< 0,05$
Белок, г/л	$0,012 \pm 0,002$	$0,033 \pm 0,005$ $p_1 > 0,05$	$0,099 \pm 0,007$ $p_1 < 0,001$ $p_2 < 0,001$	$< 0,001$
Лейкоциты, в п/зр.	$2,1 \pm 0,2$	$6,67 \pm 1,6$ $p_1 > 0,05$	$44,6 \pm 3,7$ $p_1 < 0,001$ $p_2 < 0,001$	$< 0,001$
Эритроциты, в п/зр.	$1,1 \pm 0,1$	$1,5 \pm 0,9$ $p_1 > 0,05$	$20,6 \pm 2,3$ $p_1 < 0,001$ $p_2 < 0,001$	$< 0,001$

Примечание: p – статистическая значимость различия показателей между группами (по H-критерию Краскела-Уоллиса), p_1 – при сравнении с нормой, p_2 – при сравнении с группой пациентов с фазой ремиссии хронического пиелонефрита (по U-критерию Манна-Уитни)

Как видно, результаты показателей общего анализа мочи при различных фазах хронического пиелонефрита у больных с нефролитиазом при интратрениальной лоханке, как и показателей эндотоксемии прямо

коррелировали от наличия выраженности воспалительных изменений в чашечно-лоханочной системе с вовлечением в паренхиму почки, а также от степени нарушения уродинамики и выраженности бактериальной контаминации мочи и продолжительности течения патологии. Так, при фазе ремиссии хронического пиелонефрита у больных с нефролитиазом при интратрениальной лоханке наблюдались относительные сдвиги и лейкоцитурия составила $6,67 \pm 1,6$ в п/зр., эритроцитурия - $1,5 \pm 0,9$ в п/зр., и протеинурия составила - $0,033 \pm 0,005$ г/л, тогда как у пациентов с активной фазой воспаления хронического пиелонефрита калькулёзного генеза при интратрениальной лоханке данные изменения были более выраженными – лейкоцитурия ($44,6 \pm 3,7$ в п/зр.), эритроцитурия ($20,6 \pm 2,3$ в п/зр.) и протеинурия ($0,099 \pm 0,007$ г/л) соответственно, что в несколько раз было выше по сравнению с показателями фазы ремиссии хронического пиелонефрита у больных с нефролитиазом при интратрениальной лоханке и с референсными значениями.

У пациентов с нефролитиазом при интратрениальной лоханке наблюдаются значительные изменения и со стороны микробного пейзажа мочи, основной причиной которых является наличие конкремента в почках, приводящее к развитию калькулёзного пиелонефрита, также к нарушению пассажа мочи и снижению реактивности уротелия. Следует отметить, что в результате микробиологического исследования мочи в целом бактериурия выявлена в 97 (81,5%) наблюдениях из 119 пациентов с активной фазой воспаления хронического пиелонефрита и оценивалась как качественно с определением вида возбудителя (таблица 3.3), так и количественно с определением титра (КОЕ/мл) (таблица 3.4). У 22 пациентов (18,5%) анализ мочи показал её стерильность. Отсутствие бактерий в моче может быть связано с несколькими факторами, включая предварительное антибактериальное лечение до госпитализации, раннюю стадию заболевания, а также присутствие механической преграды (камней), которая мешает нормальному оттоку мочи из почки.

Таблица 3.3. – Результаты качественного микробиологического исследования мочи при активной фазе воспаления хронического пиелонефрита у больных с нефролитиазом при интравенальной лоханке

Вид микрофлоры	абс. число	%
Грамотрицательный возбудитель (n=68)		
<i>Escherichia coli</i>	36	37,1
<i>Proteus</i>	13	13,4
<i>Pseudomonas aeruginosa</i>	8	8,2
<i>Enterobakter spp.</i>	6	6,2
<i>Klebsiella</i>	5	5,2
Грамположительный возбудитель (n=16)		
<i>Staphylococcus haemolyticus</i>	5	5,2
<i>Staphylococcus epidermidis</i>	4	4,1
<i>Staphylococcus aureus</i>	3	3,1
<i>Streptococcus spp.</i>	4	4,1
Ассоциация возбудителей (n=13)		
<i>Enterobakter spp. + Klebsiella pneumoniae</i>	7	7,2
<i>Staph. epidermidis + Escherichia coli</i>	6	6,2
Всего	97	100

Примечание: процент указан от общего числа исследуемых больных

В ходе изучения результатов бактериального посева мочи было выявлено, что у всех 68 пациентов из 97 (70,1%) присутствует бактериурия с грамотрицательными микроорганизмами, при этом наблюдался разнообразный рост бактериальной флоры. В большинстве случаев – у 36 (37,1%) – выделена *Escherichia coli*. На втором месте по частоте обнаружения находится *Proteus* – в 13 (13,4%) случаях, тогда как *Pseudomonas aeruginosa* была выявлена в меньшем количестве образцов – 8 (8,2%), *Enterobakter spp.* – 6 (6,2%) и *Klebsiella spp.* – 5 (5,2%).

Грамположительные возбудители в целом выявлены в 16 (16,5%) наблюдениях. Среди них *Staphylococcus haemolyticus* выявлен в 5 (5,2%) случаях, *Staphylococcus epidermidis* – 4 (4,1%), *Staphylococcus aureus* в 3 (3,1%) наблюдениях и *Streptococcus spp.* – в 3 (3,1%) случаях.

Ассоциации бактерий, т.е. микст инфекция, при микробиологическом исследовании мочи у больных с активной фазой воспаления хронического калькулёзного пиелонефрита были обнаружены в 13 (13,4%) наблюдениях. При этом в 7 (7,2%) случаях были выявлены ассоциации *Enterobacter spp.* + *Klebsiella pneumoniae*, а ассоциация *Staph. epidermidis* + *Escherichia coli* были обнаружены в 6 (6,2%) наблюдениях.

Результаты количественного микробиологического исследования мочи с определением титра микрофлоры приведены в таблице 3.4.

Таблица 3.4. – Результаты количественного микробиологического исследования мочи при активной фазе воспаления хронического пиелонефрита у больных с нефролитиазом при интратрениальной лоханке

Вид микрофлоры	Титр возбудителя, КОЕ/мл
Грамотрицательные возбудители	
<i>Escherichia coli</i>	10^5
<i>Proteus</i>	10^5
<i>Pseudomonas aeruginosa</i>	$10^4 - 10^5$
<i>Enterobakter spp.</i>	10^5
<i>Klebsiella</i>	$10^5 - 10^6$
Грамположительные возбудители	
<i>Staphylococcus haemolyticus</i>	$10^4 - 10^5$
<i>Staphylococcus epidermidis</i>	10^4
<i>Staphylococcus aureus</i>	$10^5 - 10^6$
<i>Streptococcus spp.</i>	10^5
Ассоциация возбудителей	
<i>Staphylococcus aureus</i> + <i>Klebsiella pneumoniae</i>	$10^5 - 10^6$
<i>Staph. epidermidis</i> + <i>Escherichia coli</i>	10^5

Как видно из представленной таблицы, наиболее высокие титры микробных тел при наличии грамотрицательной микрофлоры у больных с нефролитиазом при интратрениальной лоханке с явлением активной фазы воспаления хронического пиелонефрита обнаружены при микрофлоре

Klebsiella, среди грамположительных возбудителей - Staphylococcus aureus, а при микст инфекции при ассоциации Staphylococcus aureus с Klebsiella pneumoniae и титр возбудителей при всех наблюдениях составил 10^5 - 10^6 КОЭ/мл соответственно, что необходимо для выбора тактики и метода как консервативного, так и хирургического лечения больных данной категории.

Наряду с хирургическим лечением нефролитиаза также важное значение имеет обоснованная антибиотикотерапия с определением типа возбудителя калькулёзного пиелонефрита и чувствительности к антибактериальным препаратам (Таблица 3.5).

Таблица 3.5. – Чувствительность микрофлоры мочи к антибиотикам

Антибиотик	Грамотрицат. флора (n=68)		Грамположит. флора (n=16)		Микст инфекция (n=13)		p
	абс. число	%	абс. число	%	абс. число	%	
Цефтриаксон	55	80,9	12	75	8	61,5	>0,05
Цефтриаксон + сулбактам	60	88,2	14	87,5	10	76,9	>0,05
Цефотаксим	52	76,5	11	68,7	9	69,2	>0,05
Цефтазидим	50	73,5	10	62,5	8	61,5	>0,05
Цефазолин	40	58,8	8	50	6	46,1	>0,05
Офлоксацин	54	79,4	11	68,7	8	61,5	>0,05
Левифлоксацин	56	82,3	12	75	10	76,9	>0,05
Ципрофлоксацин	52	76,5	9	56,2	7	53,8	>0,05
Амикацин	62	91,2	13	81,2	11	84,6	>0,05
Гентамицин	58	85,3	7	43,7	9	69,2	<0,01
Меропенем	65	95,6	15	93,7	12	92,3	>0,05
Цефипем	61	89,7	12	75	11	84,6	>0,05
Ампициллин	33	48,5	6	37,5	6	46,1	>0,05
Ампициллин + сулбактам	36	52,9	8	50	8	61,5	>0,05
Амоксициллин	23	33,8	7	43,7	7	53,8	>0,05
Налидиксовая кислота	60	88,2	10	62,5	9	69,2	<0,05
Нитроксилин	54	79,4	8	50	7	53,8	<0,05
Фурадонин	55	80,9	7	43,7	5	38,5	<0,001

Примечание: p – статистическая значимость различия показателей между группами

При изучении чувствительности к антибиотикам микрофлоры мочи было установлено, что грамотрицательная микрофлора (n=68) в 65 (95,6%)

случаях была чувствительна к меропенему, в 62 (91,2%) – к амикацину и в 61 (89,7%) – к цефепиму. Грамположительная флора (n=16) в 15 (93,7%) случаях была чувствительна также к меропенему, в 14 (87,5%) наблюдениях к цефтриаксон + сульбактам в 12 (75%) - к цефтриаксону, левофлоксацину и цефепиму, в 11 (68,7%) - к цефотаксиму и офлоксацину.

Смешанная микрофлора мочи (n=13) в 12 (92,3%) наблюдениях была чувствительна к меропенему, и в 11 (84,6%) наблюдениях - к амикацину, и цефепиму.

Таким образом, у больных с нефролитиазом при интратрениальной лоханке наблюдаются выраженные изменения со стороны показателей эндогенной интоксикации, общего анализа мочи и микробного пейзажа мочи, которые прямо коррелируют с давностью патологии, нарушением уродинамики и наличием воспалительных изменений в чашечно-лоханочной системе с вовлечением в паренхиму почки и присутствием инфицированного гидронефроза.

3.2. Результаты комплексного лучевого инструментального (ультразвукового, рентгенологического и мультиспирального компьютерно-томографического) исследования в диагностике нефролитиаза при интратрениальной лоханке

Нефролитиаз - достаточно распространённая патология в урологии, уровень осложнений и летальности, особенно при осложнённых, запущенных формах, по-прежнему является высоким, несмотря на имеющиеся достижения в современной медицине. Неблагоприятные результаты обусловлены, в основном, поздней диагностикой заболевания, неадекватной тактикой терапии и возникновением в послеоперационном периоде различного рода осложнений.

Таким образом, наиболее актуальными проблемами для данной патологии считаются ранняя диагностика и выбор наиболее оптимальной тактики оперативного лечения.

К числу основных, доступных и неинвазивных лучевых методов исследования нефролитиаза при интратенальной лоханки относится ультразвуковой метод диагностики, который применялся у всех 154 (100%) пациентов. Следует отметить, что при УЗИ можно выявить и оценить все параметры касательно нефролитиаза, однако по типу лоханки, т.е. интратенальной лоханки очень трудно оценивать при УЗИ.

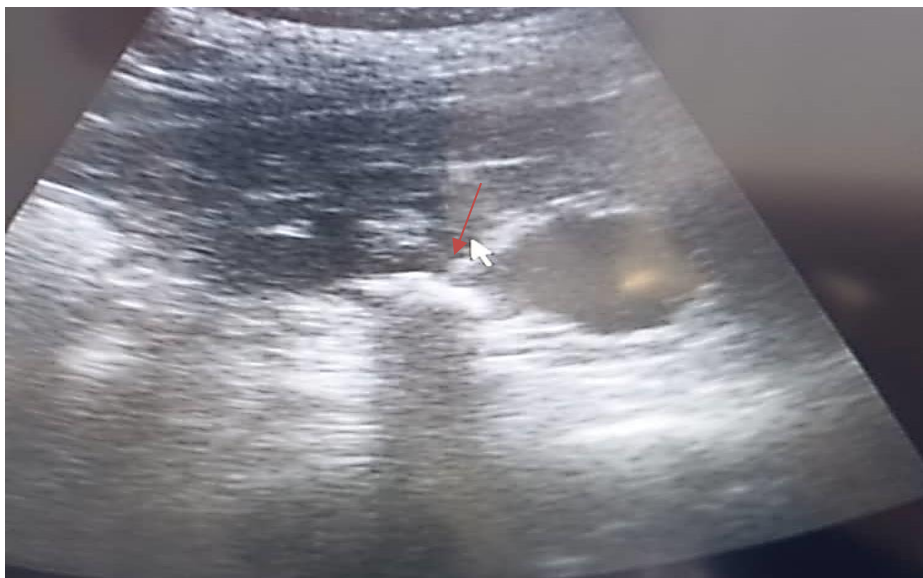Ультразвуковой мониторинг позволял контролировать:

- Наличие и степень дилатации ЧЛС;
- Состояние паренхимы почки;
- Наличие деструктивных изменений в органе.

Исходя из этого нами при УЗИ оценивали следующие параметры: количество, расположение почек, размеры, формы, контуры, структуру и толщину паренхимы почек, состояние ЧЛС. Определялись локализация конкрементов в ЧЛС, их линейные размеры и приблизительный объём.

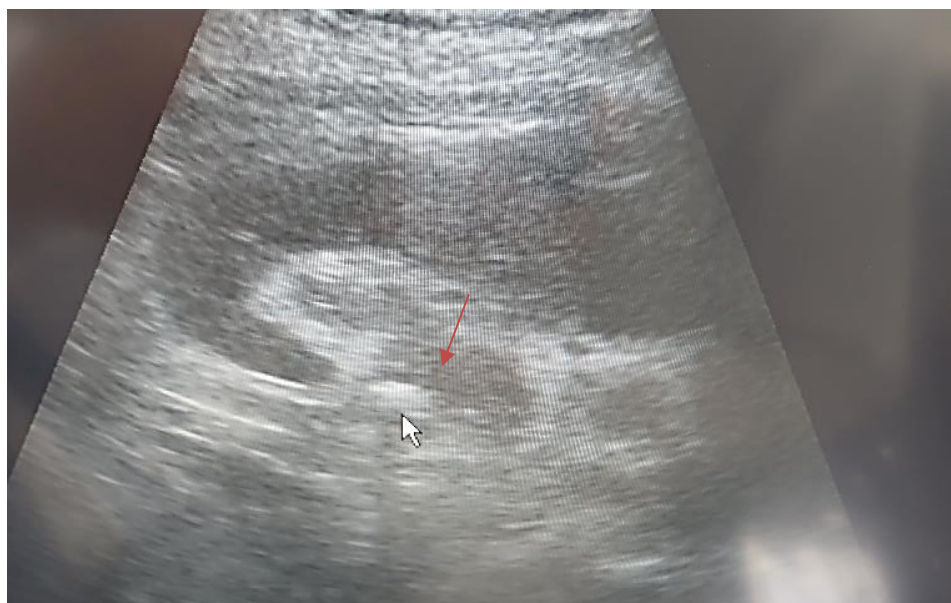УЗИ почек проводится через поясничную область, при этом датчик последовательно перемещают от нижней части почки к верхней, с шагом в 1,0-1,5 см. Продольное сканирование выполняется от внутренней к внешней поверхности почки с интервалами в 1,0 см. Для оценки степени дилатации ЧЛС определяют наибольший размер лоханки и чашечек в переднезаднем направлении.

Наличие односторонних одиночных камней у больных с данной категории при УЗИ диагностировано в 89 (57,7%) случаях. В рисунке 3.2. имеется дилатация чашечно-лоханочной системы с картиной гидронефроза II степени калькулёзного генеза, где в проекции чашечно-лоханочной системы в правой почке лоцируется наличие конкремента с гиперэхогенной структурой диаметром до 1,5 см с чёткой акустической тенью.



**Рисунок 3.2. – УЗИ. Камень правой почки (указано стрелкой).
Гидронефроз II степени справа**

Также в 7 (4,5%) наблюдениях УЗИ позволило не только выявить наличие одиночного конкремента левой почки, но также диагностировать наличие инфицированного гидронефроза с диффузным изменением левой почки (Рисунок 3.3).



**Рисунок 3.3. – УЗИ. Камень левой почки (указано стрелкой).
Инфицированный гидронефроз слева. Диффузные изменения левой
почки**

Наряду с одиночными камнями, УЗИ также позволило выявить наличие множественных конкрементов в полостных системах почек и развившихся его осложнений в 41 (95,3%) случае из 43 пациентов с множественным нефролитиазом (рисунки 3.4 и 3.5).

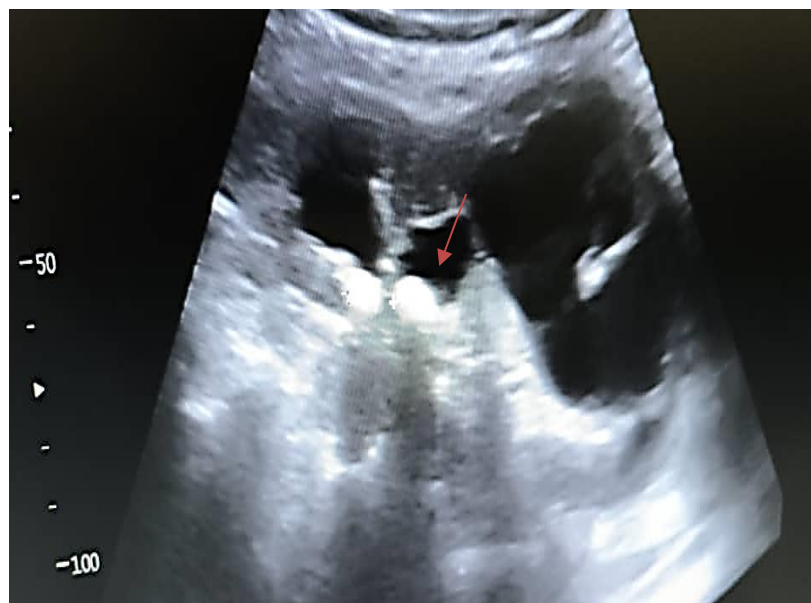


Рисунок 3.4. – УЗИ. Множественные камни правой почки (указано стрелкой). Гидронефроз II степени справа. Диффузные изменения правой почки.

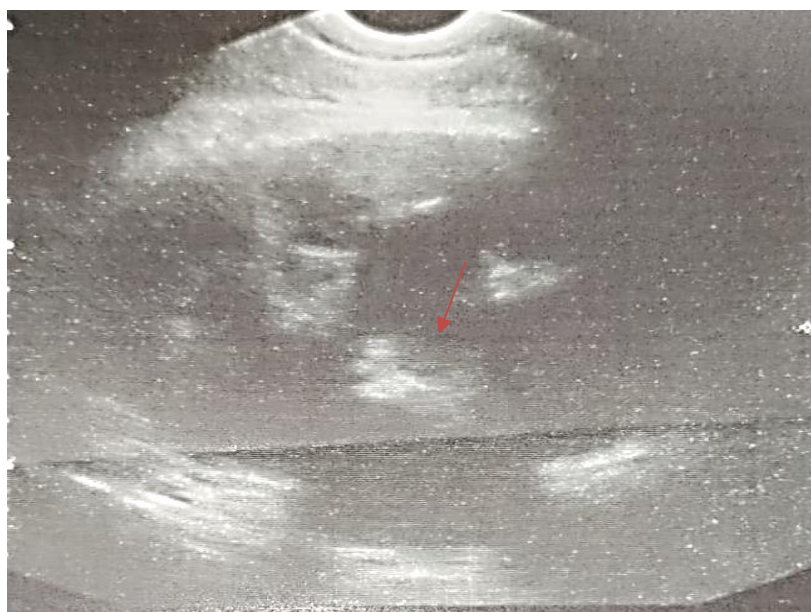


Рисунок 3.5. – УЗИ. Множественные камни в лоханке и верхней, и нижней чашечки (указано стрелкой). Инфицированный гидронефроз справа с картиной хронического пиелонефрита в фазе активного воспаления

При проведении УЗИ среди 19 больных в данной группе наличие коралловидных конкрементов было выявлено в 13 (68,4%) случаях. На рисунке 3.6 в области проекции правой почки визуализируется образование повышенной эхогенности с наличием акустической тени, которая занимает лоханку, а также верхнюю и нижнюю чашечки, с наибольшим размером до 35 мм. Визуализируются расширенные чашечки.

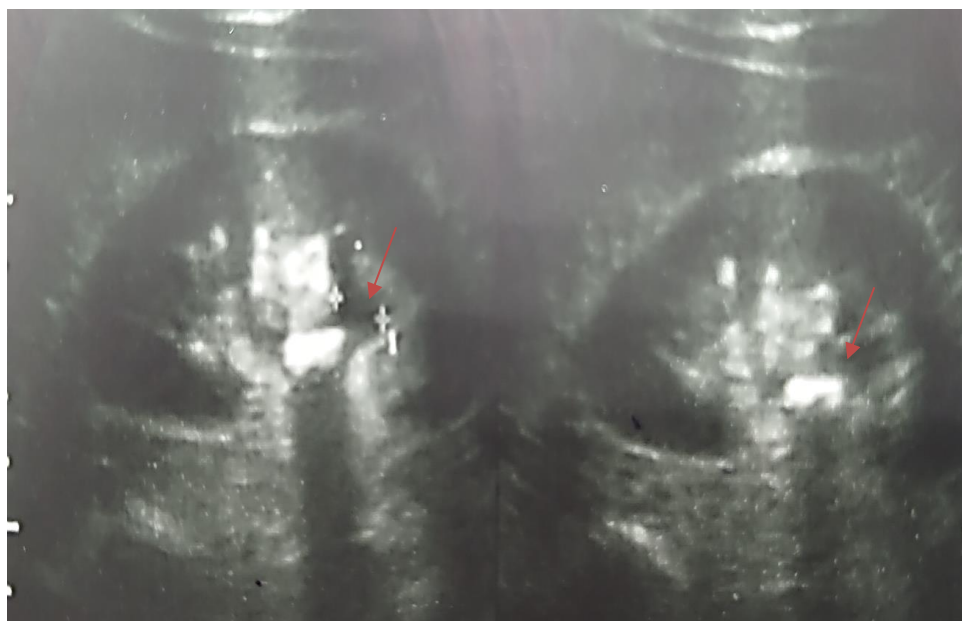


Рисунок 3.6. – УЗИ. Коралловидный камень II степени справа (указано стрелками). Гидронефроз I степени справа

Частота выполнения ультразвуковых исследований с характерной ультразвуковой семиотикой нефролитиаза и его осложнений отражена в таблице 3.4.

Таблица 3.4. - Ультразвуковые признаки нефролитиаза и его осложнений

Ультразвуковой признак	Количество	%
Наличие акустической тени (конкремента)	154	100,0
Локализация конкрементов в ЧЛС	147	95,5
Наличие и степень расширения (дилатации) ЧЛС	136	88,3
Наличие воспалительных изменений в почках (n=119)	96	80,7
Наличие инфицированного гидронефроза (n=34)	23	67,6

Как видно из представленной таблицы 3.4, при УЗИ наличие акустической тени (конкремента) у больных с нефролитиазом было диагностировано в 154 (100%) наблюдениях, локализация конкрементов в полостные системы почек (ЧЛС) установлена в 147 (95,4%) случаях, наличие и степень расширения (дилатации) ЧЛС на фоне нефролитиаза выявлены у 136 (88,3%) пациентов, в 96 (80,7%) наблюдениях диагностировано наличие воспалительных изменений в почках из 119 пациентов с активной фазой воспаления хронического пиелонефрита и наличие инфицированного гидронефроза в целом установлено в 23 (67,6%) наблюдениях из 34 пациентов данной категории.

Рентгенологические методы исследования больных с нефролитиазом при интратанальной лоханке включали обзорную и экскреторную урографию.

За день до проведения исследования всем наблюдаемым больным проводилась предварительная подготовка. Она включала выполнение очистительных клизм и отказ от употребления продуктов, способствующих газообразованию.

Обзорная рентгенография у больных с нефролитиазом при интратанальной лоханке проводилась, как и УЗИ, всем 154 (100%) пациентам с нефролитиазом. В период подготовки к операции пациентам была проведена обзорная урография для выявления теней, которые могут указывать на наличие камней. При анализе полученных изображений осуществлялась оценка расположения, количества, размеров и формы камней в почках (рисунки 3.7, 3.8, 3.9, 3.10).

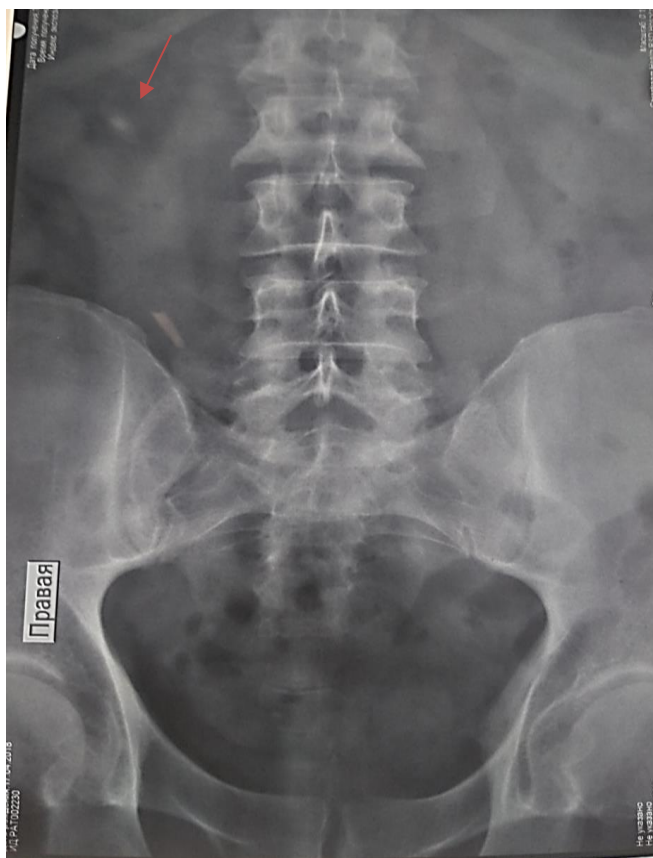

Рисунок 3.7. – Обзорная урография. Камень правой почки (указано стрелкой).

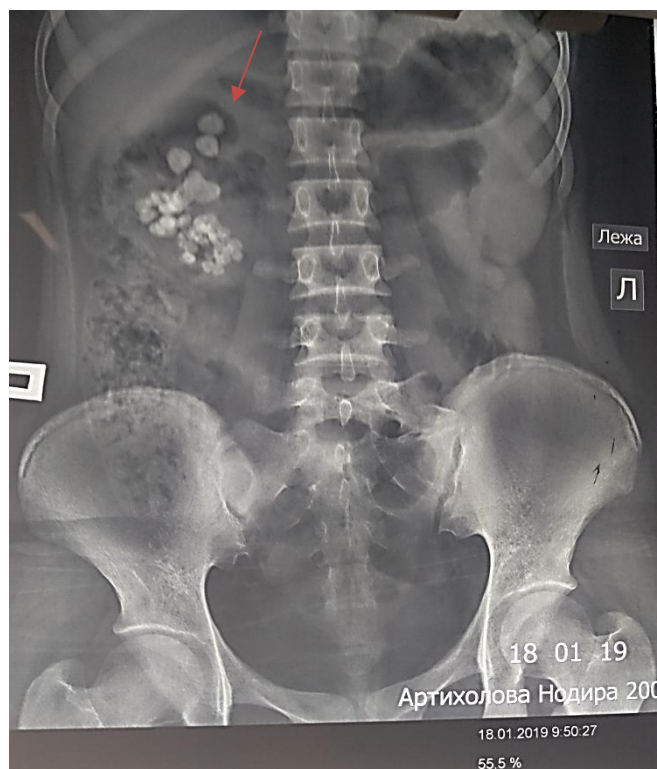


Рисунок 3.8. – Обзорная урография. Множественные камни правой почки (указано стрелкой).

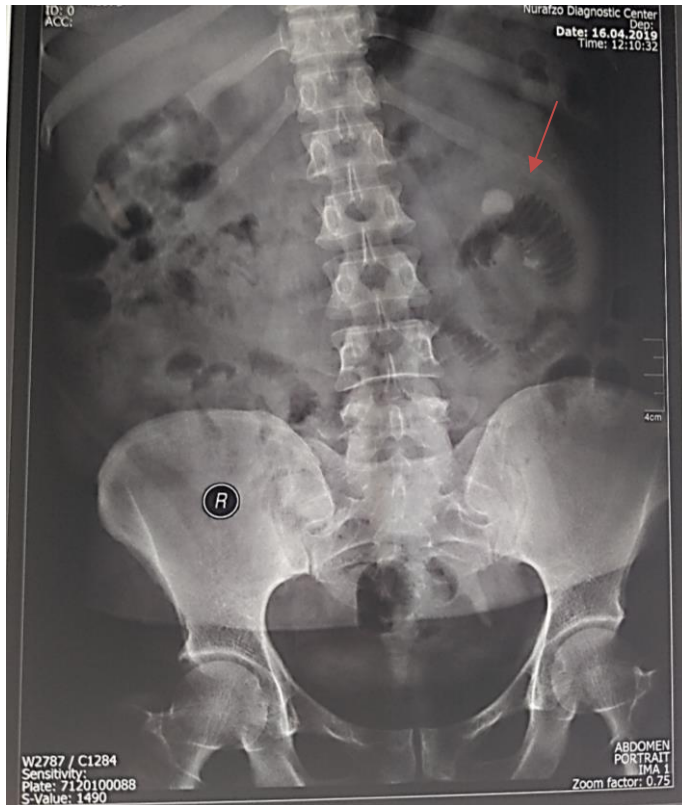


Рисунок 3.9. – Обзорная урография. Множественные камни левой почки (указано стрелкой).

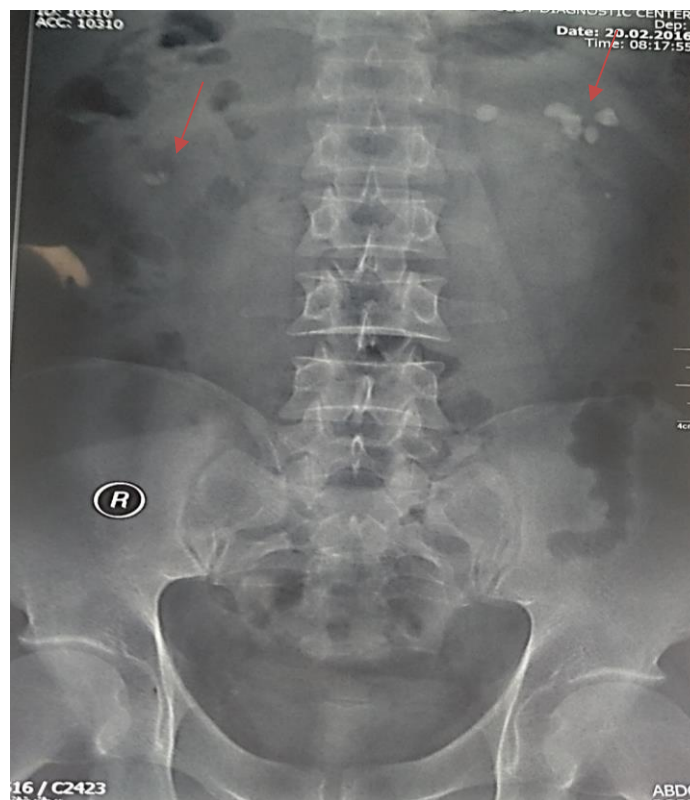


Рисунок 3.10. – Обзорная урография. Двухсторонний нефролитиаз. Множественные камни левой почки. Камень правой почки (указано стрелками).

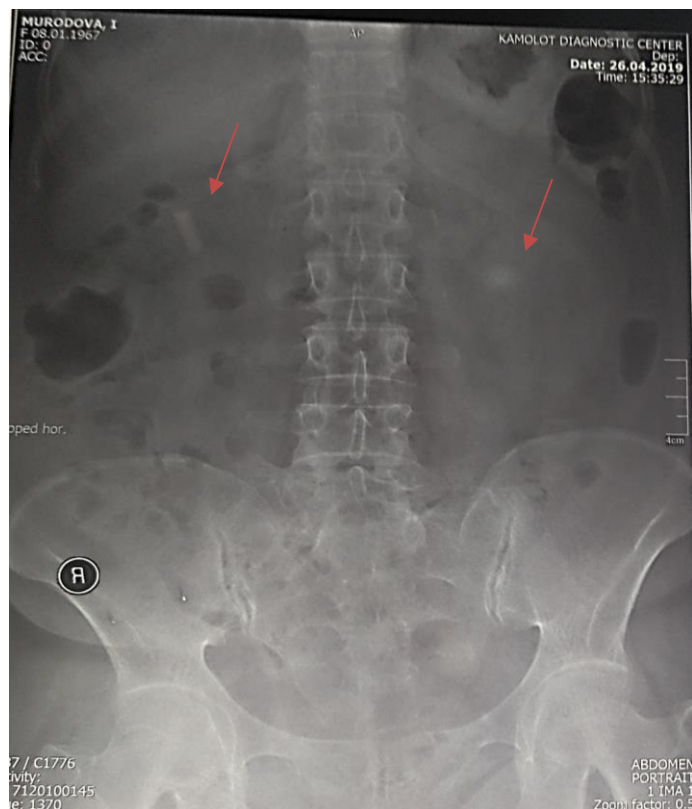


Рисунок 3.11. – Обзорная урография. Двухсторонний нефролитиаз. Камень левой почки. Камень правой почки (указано стрелками).

После выполнения обзорного снимка проводилась экскреторная рентгенография (при отсутствии противопоказаний к введению контрастного препарата).

Экскреторная урография применялась у 141 (91,6%) пациента. При проведении данного метода применялся раствор триомбраста, дозировка которого составляла 1 мл на 1 кг веса больного. У 8 больных (5,2%), имеющих признаки хронической болезни почек, и у 5 больных (3,2%), у которых в анамнезе были зафиксированы аллергические реакции на введение контрастного вещества, проведение данного исследования было невозможно.

За день до использования контрастного вещества у пациентов проверялась индивидуальная переносимость путём введения 1 мл препарата внутривенно. Для рентгеноконтрастного исследования контраст вводился в дозировке 1,0 мл на килограмм массы тела пациента, после чего выполнялись снимки спустя 10, 25 и 60 минут. Если в течение 60 минут не наблюдалось

контрастирование ЧЛС, то в этом случае применялся способ создания «отсроченных» снимков – спустя 2–4 часа и в более поздние сроки.

Экскреторная урография даёт возможность оценить функциональное состояние почек, выявить наличие уродинамических расстройств в верхних мочевых путях, обнаружить и определить локализацию конкрементов, а также изучить анатомо-морфологическую структуру ЧЛС (тип лоханки) с целью предварительного определения, выбора доступа и удаления конкрементов (рисунки 3.12, 3.13, 3.14, 3.15, 3.16).

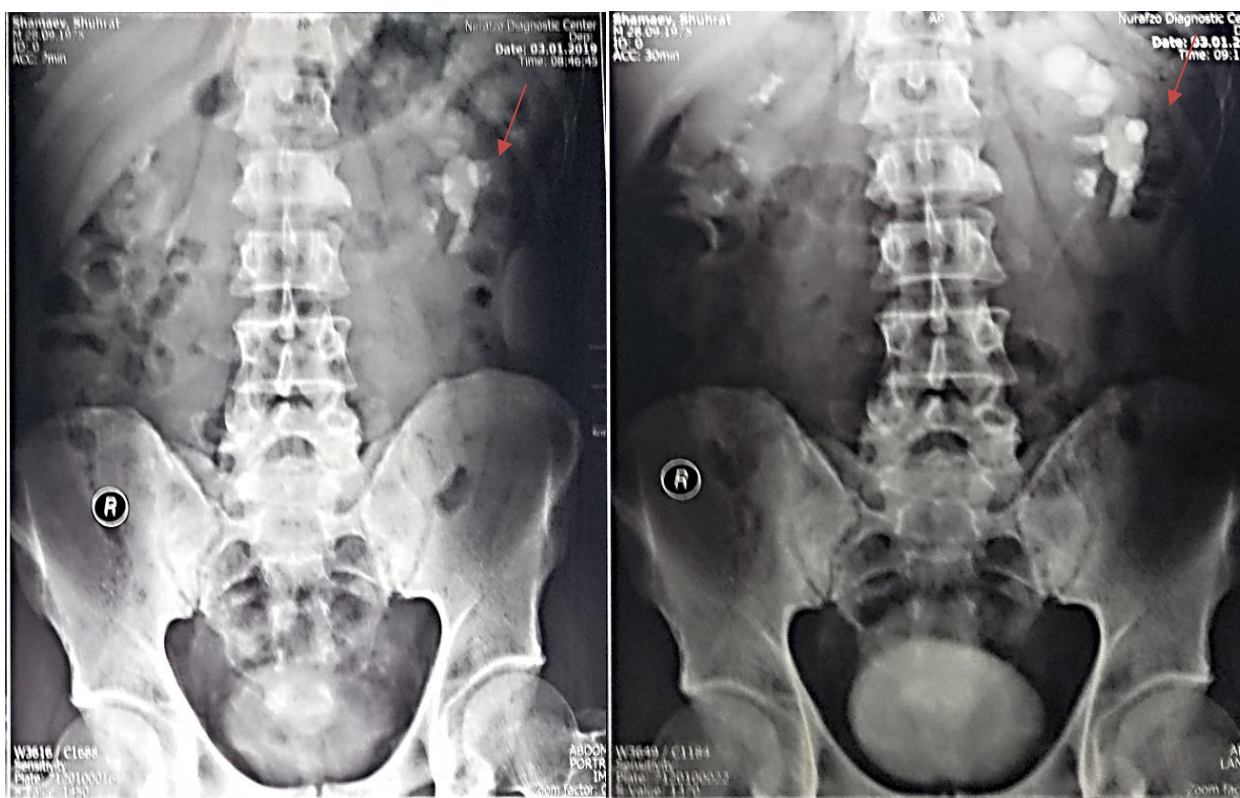


Рисунок 3.12. – Экскреторная урография. Камень левой почки (указано стрелками). Интраниальный тип лоханки. На экскреторной урографии выделительная функция обеих почек сохранена, своевременна (через 7 и 30 минут после внутривенного введения контрастного вещества), отмечается выделение контрастного вещества с обеих сторон. Гидрокаликоз слева.

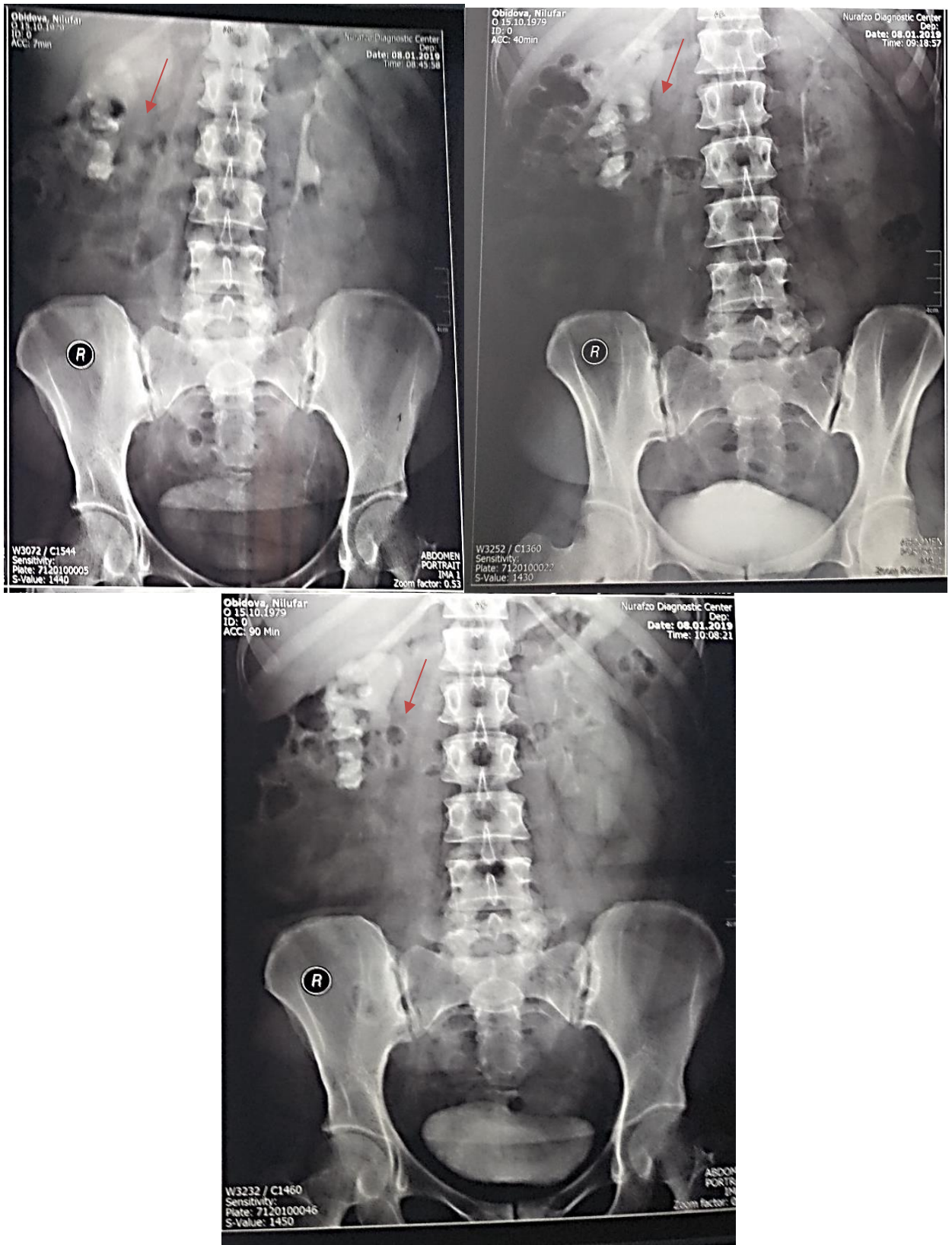


Рисунок 3.13. - Экскреторная урография. Множественные камни правой почки (указано стрелками). Интратенальный тип лоханки. На экскреторной урографии выделительная функция левой почки сохранена, своевременна, справа замедлена, отмечается выделение контрастного вещества с обеих сторон (через 7, 40 и 90 минут после

внутривенного введения контрастного вещества). Гидронефроз II степени справа.

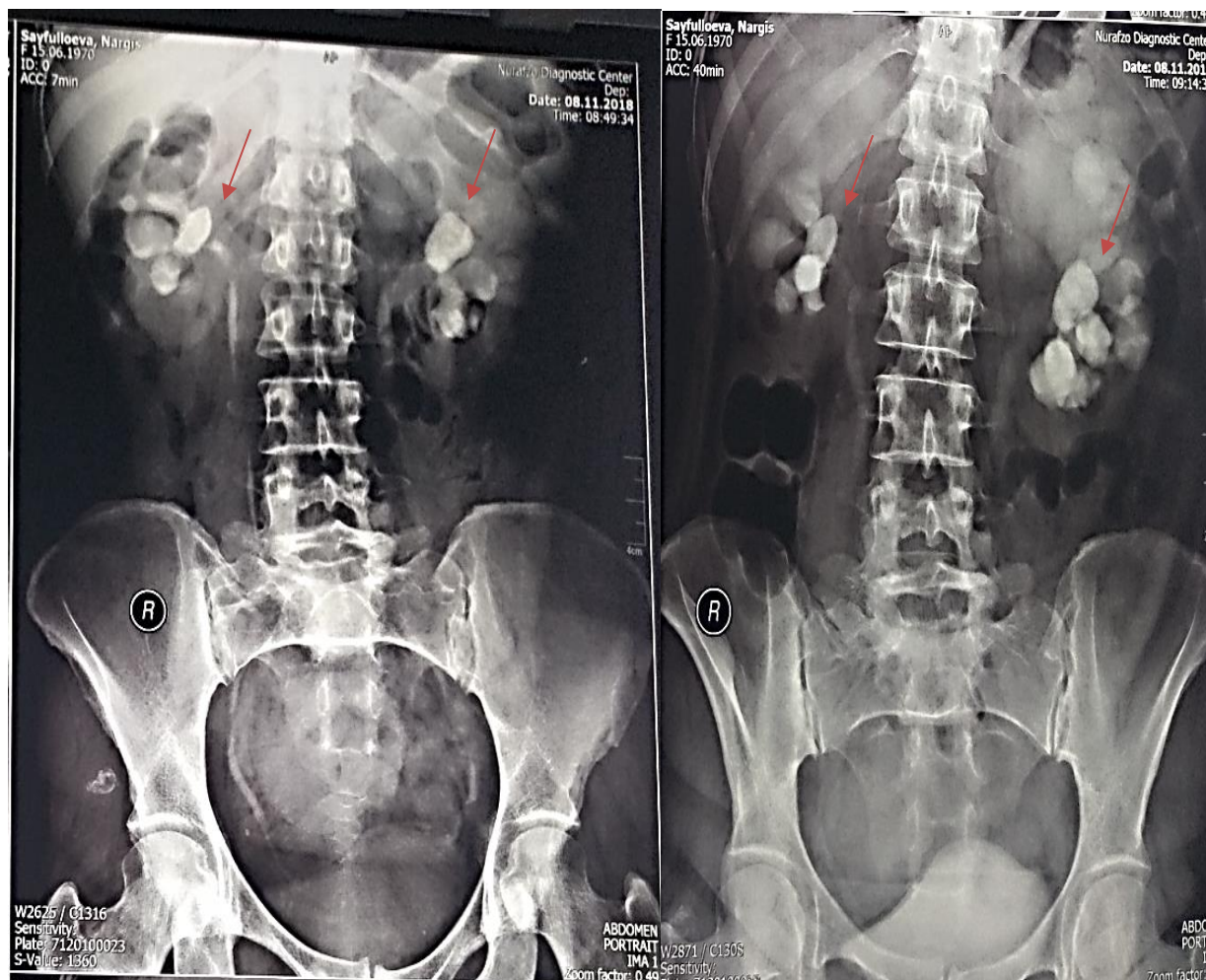


Рисунок 3.14. – Экскреторная урография. Двухсторонний нефролитиаз. Камень правой почки. Камень левой почки (указано стрелками). Интратенальный тип лоханки. На экскреторной урографии выделительная функция обеих почек сохранена, своевременна, отмечается выделение контрастного вещества с обеих сторон (через 7 и 40 минут после внутривенного введения контрастного вещества). Гидронефроз II степени с обеих сторон.

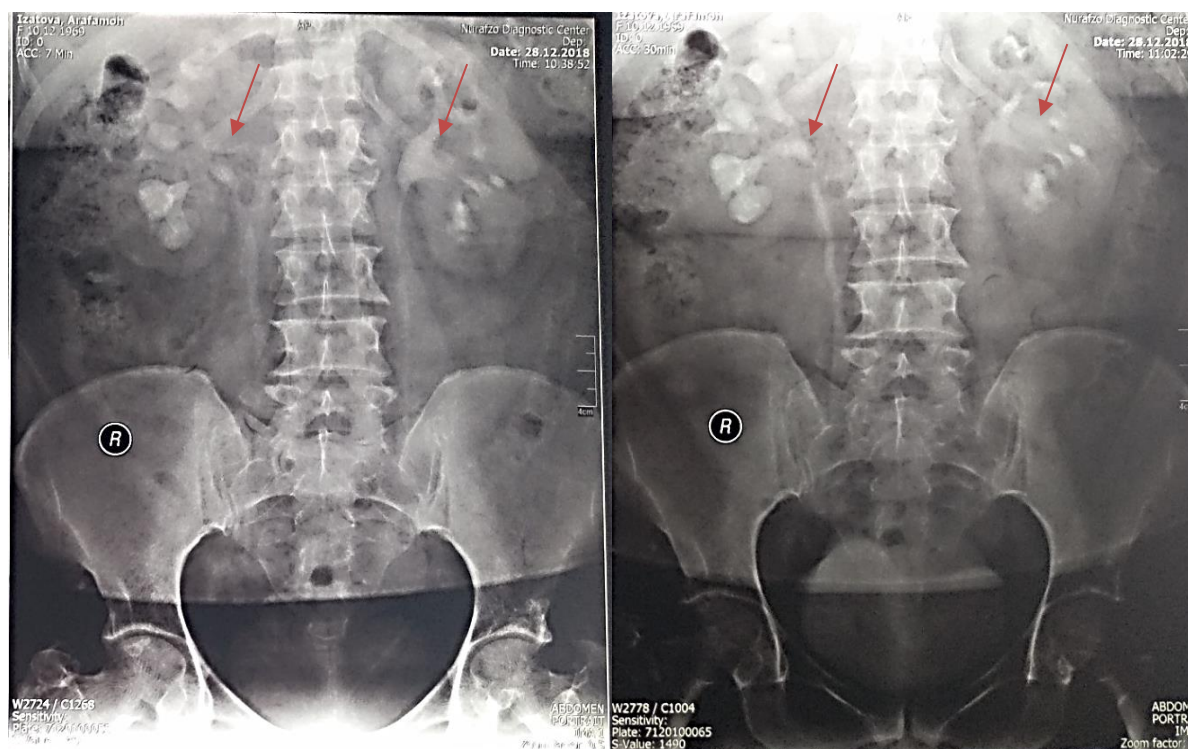


Рисунок 3.15. – Экскреторная урография. Двухсторонний нефролитиаз. Множественные камни обеих почек (указано стрелками). Интратенальный тип лоханки. На экскреторной урографии выделительная функция обеих почек сохранена, своевременна, отмечается выделение контрастного вещества с обеих сторон (через 7 и 30 минут после внутривенного введения контрастного вещества). Гидронефроз II степени справа. Гидронефроз I степени слева.

В таблице 3.5 представлена детальная характеристика основных признаков экскреторной урографии у исследуемых пациентов. Следует подчеркнуть, что многие больные имели более одного рентгенологического симптома, чем и объясняется несоответствие общего количества больных и общего количества рентген-признаков.

Таблица 3.5. – Рентгенологические признаки (экскреторная урография) нефролитиаза при интратенальной лоханке (n=141)

Рентгенологический признак	Количество	%
Выделительная функция обеих почек сохранена	122	86,5
Выделительная функция почек замедлена	19	13,5

Расширение полостной системы почек:	141	100
<i>Гидронефроз I стадии</i>	26	18,4
<i>Гидронефроз II стадии</i>	108	76,6
<i>Гидрокаликоз</i>	5	3,6
<i>Гидрокаликс</i>	2	1,4
Локализация конкрементов:	141	100
<i>В чашечке</i>	9	6,4
<i>В лоханке</i>	58	41,1
<i>В чашечно-лоханочной системе</i>	74	52,5
Инtrarенальный тип лоханки	141	100

Как видно, выделительная функция обеих почек сохранена в 122 (86,5%) наблюдениях и имело место своевременное выделение контрастного вещества с обеих сторон. Тогда как в целом в 19 (13,5%) случаях наблюдалось замедление выделительной функции почек, среди них левой почки (n=9) с сохранением функции правой почки, замедление выделительной функции правой почки (n=7) с сохранением функции левой почки и замедление выделительной функции обеих почек (n=3). Расширение полостной системы почек диагностировано во всех 141 (100%) случае, из них в 26 (18,4%) случаях установлен гидронефроз 1 стадии, гидронефроз 2 стадии имел место в 108 (76,6%) случаях, гидрокаликоз почек установлен в 5 (3,6%) и в 2 (1,4%) наблюдениях гидрокаликс почек соответственно. Также экскреторная урография позволила в 141 (100%) установить локализацию конкрементов в полостных системах почек: локализация камней в чашечках почек в 9 (6,4%) наблюдениях, в 58 (41,1%) случаях локализовались в лоханках почек, и в большинстве в 74 (52,5%) случаях в чашечно-лоханочной системе почек. Следует отметить, что экскреторная урография во всех случаях 141 (100%) также диагностировала инtrarенальный тип лоханки у больных с нефролитиазом. Выявленные рентгенологические семиотики при экскреторной урографии у больных с данной категорией имеют важное значение при выборе метода и объёма оперативного вмешательства.

Таким образом, положительными сторонами рентгенологического метода исследования, в частности экскреторной урографии, являются его

доступность и высокая диагностическая информативность в диагностике нефролитиаза при интратенальной лоханке.

На сегодняшний день немаловажное значение имеет мультиспиральная компьютерная томография (МСКТ) в диагностике нефролитиаза при интратенальной лоханке, которая в целом эффективно была проведена в 24 (30,8%) наблюдениях при сомнительных и сложных случаях.

Наличие и степень гидронефроза, определение рентген-негативных камней, структурной плотности, количество и локализации камней почки, позволяющие оптимизировать выбор метода литотрипсии и способ эвакуации фрагментов камней, были оценены по данным МСКТ в предоперационном периоде. Также МСКТ позволила определить тип лоханки. В нашем исследовании были проведены как обзорная (без введения контрастного препарата), так и экскреторная (с введением контрастного препарата омнипак) МСКТ (рисунки 3.17, 3.18, 3.19, 3.20).

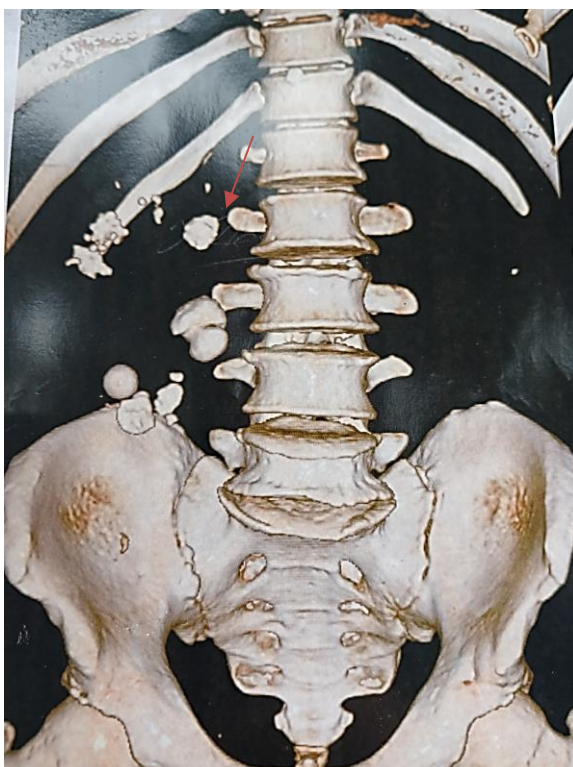


Рисунок 3.17. – МСКТ без контрастирования. Обзорный снимок. Множественные камни правой почки (указано стрелкой).

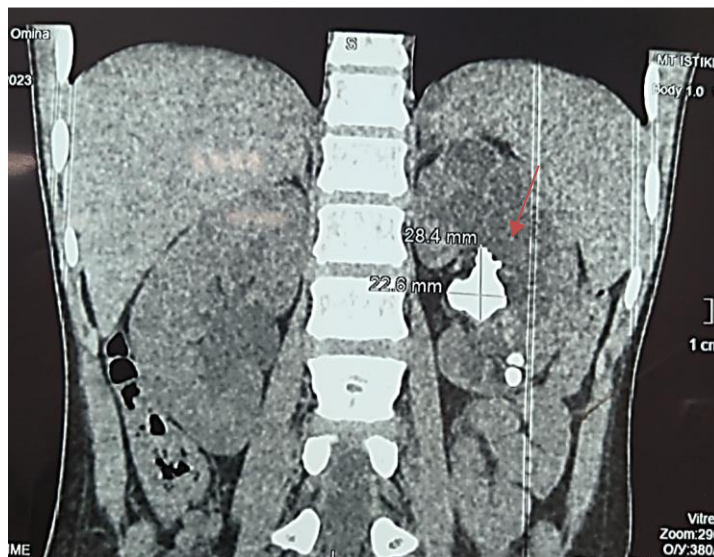


Рисунок 3.18. – МСКТ без контрастирования. Обзорный снимок. Коралловидный камень II степени слева, множественные камни левой почки (указано стрелкой).

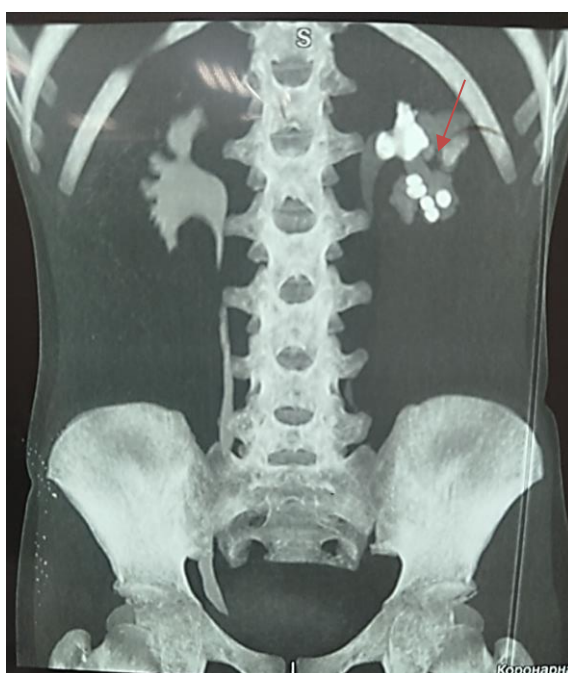


Рисунок 3.19. – МСКТ с контрастированием. Экскреторная фаза. Гидронефроз II степени слева. Коралловидный камень II степени слева, множественные камни левой почки (указано стрелкой).

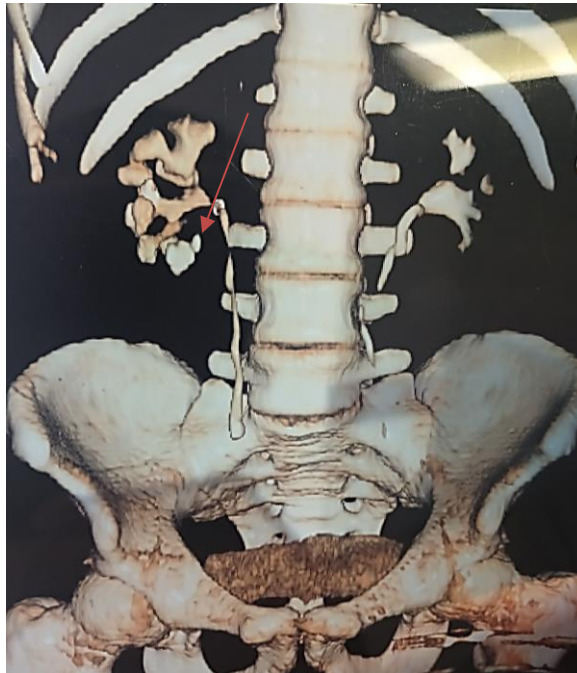

Рисунок 3.20. – МСКТ с контрастированием. Экскреторная фаза. Множественные камни правой почки (указано стрелкой). Гидрокаликоз справа

Использование нами комплекса лабораторных методов диагностики (включающего биохимический анализ крови для выявления уровней маркеров эндогенной интоксикации, общий анализ мочи, качественное и количественное микробиологическое исследование мочи, а также определение чувствительности выявленных бактерий к антибиотикам), в сочетании с инструментальными методами диагностики (обзорная и экскреторная рентгенография, мультиспиральная компьютерная томография (МСКТ) и ультразвуковые исследования), позволяет эффективно диагностировать мочекаменную болезнь у пациентов с внутрипочечным типом лоханки. Этот подход обеспечивает возможность определения наличия и степени расширения ЧЛС, состояния почечной паренхимы, выявления деструктивных поражений в почечных тканях, идентификации рентгген-негативных конкрементов, а также оценки плотности структуры, количества камней и уровень их расположения. Кроме того, это даёт возможность оценить функциональное состояние почек, нахождение камней, состояние анатомо-морфологической структуры ЧЛС, включая определение формы лоханки.

Применение данного комплекса диагностики позволяет своевременно определиться с тактикой лечения больных и выбором способа операции – миниинвазивная чрескожная пункционная нефролитотрипсия или традиционное люмботомное вмешательство, а также двухэтапное оперативное вмешательство.

В нашей клинике был разработан алгоритм для диагностики нефролитиаза при интратенальной лоханке. Основываясь на комплексном применении современных лабораторных и лучевых инструментальных методов исследования, этот алгоритм позволяет быстро установить диагноз и определить наиболее эффективные методы лечения (рисунок 3.21).

В соответствии с разработанным нами алгоритмом диагностики, пациенты, у которых имеются признаки нефролитиаза, подлежат детальному клиническому обследованию. Этот процесс включает в себя сбор жалоб и анамнеза заболевания, клинический и объективный осмотр пациента. Кроме того, проводится серия биохимических лабораторных исследований крови с исследованием уровня содержания маркеров эндотоксемии в сывороточной крови. Также выполняется общий анализ мочи, качественное и количественное микробиологическое исследование мочи, анализ на чувствительность выявленных в моче бактерий к антибиотикам, что позволяет сформировать комплексную картину состояния здоровья пациента и наличия или отсутствия нефролитиаза. Также параллельно проводится обзорная и по показаниям экскреторная урография и УЗИ органов мочевыводящей системы. При неэффективности лучевых методов диагностики при сомнительных случаях выполняется МСКТ без и с контрастированием.

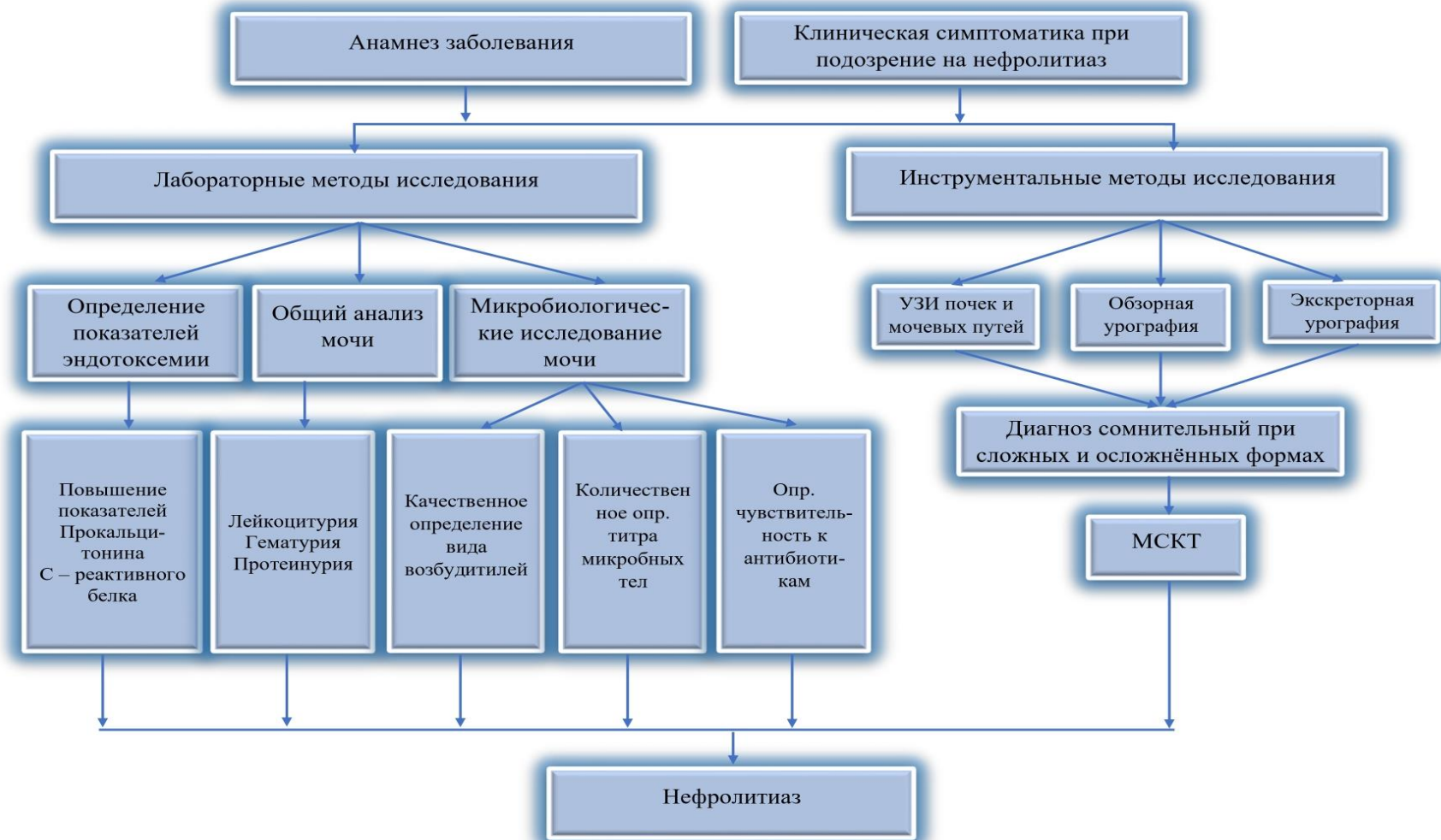

Рисунок 3.21. – Алгоритм диагностики больных нефролитоиазом.

ГЛАВА 4. ХИРУРГИЧЕСКОЕ ЛЕЧЕНИЕ БОЛЬНЫХ С НЕФРОЛИТИАЗОМ ПРИ ИНТРАРЕНАЛЬНОЙ ЛОХАНКЕ

На сегодняшний день в тактике лечения пациентов с нефролитиазом при интратрениальной лоханке имеется ряд трудностей. Было установлено, что при развитии нефролитиаза показано раннее проведение различных методов оперативного вмешательства. При проведении хирургического вмешательства у больных с нефролитиаза наряду с устранением причинного фактора развития патологии, т.е. удаление конкрементов, особое место занимают меры по предупреждению развития интра- и послеоперационных осложнений и снижению риска возникновения рецидива заболевания и его осложнений.

4.1. Предоперационная подготовка больных с нефролитиазом при интратрениальной лоханке

Объём и комплекс интенсивных консервативных мероприятий с целью дооперационной подготовки у пациентов с нефролитиазом при интратрениальной лоханке зависели, в первую очередь, от давности развития заболевания, наличия осложнений, общего состояния больного, его возраста и от наличия других системных соматических заболеваний. При этом проводились консультации со специалистами смежных профилей.

Непосредственно после госпитализации пациента с нефролитиазом при интратрениальной лоханке в урологический стационар выполняли мероприятия по подготовке к проведению операции, направленные на стабилизацию общего состояния пациента, и которые заключались в следующем:

- введение спазмолитиков;
- коррекция водно-электролитных и метаболических нарушений;
- применение антибиотиков и уросептиков;
- назначение антиоксидантов;
- по показаниям назначение препаратов, направленных на нормализацию функций сердечно-сосудистой, респираторной и эндокринной систем.

Назначение противовоспалительной терапии должно базироваться на идентификации возбудителя инфекции и определении его чувствительности к антибактериальным и химиотерапевтическим препаратам. Антибиотики применяются в адекватных дозировках и на протяжении необходимого периода времени для достижения максимального терапевтического эффекта.

В подготовке пациентов к хирургическому вмешательству по удалению конкрементов ключевое значение имеют меры, направленные на выявление причины развития данной патологии и предупреждение повторного камнеобразования. К таким мерам относится нормализация водно-солевого баланса в организме, а также хирургическое вмешательство по удалению паразитовидных желёз в случаях первичного и даже вторичного гиперпаратиреоидизма, что способствует нормализации обменных процессов и уменьшению риска рецидива камнеобразования.

В случае выявления симптомов почечной недостаточности к предоперационной подготовке добавляется витаминотерапия, включающая витамины группы В, С, А, Е, а также оксигенотерапия, применение антигистаминных и седативных средств. Используется внутривенное введение сердечных гликозидов, кокарбоксилазы и АТФ для поддержания сердечной функции и обменных процессов в организме.

При сборе анамнеза особое внимание уделяется выявлению сопутствующих заболеваний, таких как патологии органов желудочно-кишечного тракта, нарушения в системе гемостаза, заболевания костно-мышечной системы, которые могут осложнить или сделать невозможным проведение перкутанного хирургического вмешательства. Это позволяет определить оптимальный подход к лечению, минимизируя риск осложнений.

В рамках предоперационной подготовки крайне важно провести бактериологическое исследование мочи, включая тестирование на чувствительность выявленной микрофлоры к антибиотикам. В случае обнаружения бактериального роста необходимо применение курса целенаправленной антибактериальной терапии. Если инфекция отсутствует,

для профилактики инфекционно-воспалительных осложнений и повышения устойчивости паренхимы к возможному инфицированию во время операции рекомендуется введение ударной дозы широко-спектрального антибиотика. Это сочетается с применением фуросемида для усиления диуретического эффекта, что способствует лучшей профилактике воспалительных процессов.

4.2. Хирургическая тактика у больных нефролитиазом при интратенальной лоханке

С учетом данных, полученных в ходе комплексного диагностического обследования, в клинике были разработаны критерии выбора методов хирургического лечения (таблица 4.1).

Таблица 4.1. – Критерии выбора методов открытого, люмботомного, миниинвазивного (чрескожная пункционная нефролитотрипсия) или двухэтапного хирургического лечения больных нефролитиазом при интратенальной лоханке

Критерий выбора	Одноэтапное миниинвазив. вмешательство	Двухэтапное вмешательство	Традиц. вмешательство
Титр возбудителей, КОЕ/мл: До 10 ⁴ Выше 10 ⁴	+ -	- +	+ -
Инфицированный гидронефроз: Есть Нет	- +	+ -	- +
Общее состояние больного по шкале ASA: I степень II степень III степень IV степень	+ + +/- -	- - + +	+ + +/- -
Показатели эндотоксемии: Прокальцитонин, нм/мл до 1,6±0,05 более 2,4±0,07 С-реактивный белок, мг/мл до 24,7±9,2 более 43,5±10,4	+ - + -	- + - +	+ +/- + +/-
Расширение полостной системы почек: Гидрокаликс Гидроколикоз Гидронефроз I стадии Гидронефроз II стадии	+/- +/- + +	- +/- + +	+ + + +
Сердечно-лёгочная недостаточность: есть нет	- +	+ -	- +

Гемодинамические расстройства: есть	-	+	-
нет	+	-	+
Расположение конкрементов в ЧЛС: В чашечках	+/-	-	+
В лоханке	+	+	+
В чашечно-лоханочной системы	+	+	+
Наличие послеоперационной поясничной и боковой грыжи стенки живота: Есть	-	-	+
Нет	+	+	+

Все другие противопоказания могут считаться относительными и учитываются в индивидуальном порядке для каждого больного в отдельности с учётом опыта хирурга в миниинвазивных вмешательствах.

У наблюдаемых нами пациентов с нефролитиазом при интратрениальной лоханке производились различные по характеру методы и способы оперативных вмешательств в соответствии с предложенными критериями. Выполнялись открытые люмботомные, миниинвазивные (чрескожная пункционная нефролитотрипсия) или двухэтапные оперативные вмешательства (на первом этапе наложение нефростомии под УЗ-контролем и на втором этапе либо чрескожная пункционная нефролитотрипсия, либо открытые люмботомные вмешательства) в хирургическом лечении больных нефролитиазом при интратрениальной лоханке (таблица 4.2).

Таблица 4.2. – Характер оперативных вмешательств у больных нефролитиазом при интратрениальной лоханке (n=154)

Характер оперативного вмешательства	Основная группа (n=78)		Контрольная группа (n=76)	
	абс.	%	абс.	%
Одноэтапное оперативное вмешательство				
Люмботомия	12	15,4	76	100
Чрескожная нефролитотрипсия	55	70,5	-	-
Двухэтапное оперативное вмешательство				

Первый этап: нефростомия под УЗ-контролем	7	9,0	-	-
Второй этап: чрескожная пункционная нефролитотрипсия				
Первый этап: нефростомия под УЗ-контролем	4	5,1	-	-
Второй этап: люмботомия				

В целом выполнение одноэтапной миниинвазивной чрескожной пункционной нефролитотрипсии у больных нефролитиазом при интратенальной лоханке основной группы было предпринято в 55 (70,5%) случаях. Так, из них после проведения комплекса кратковременного консервативного лечения в течение 24-48 часов для купирования приступа почечной колики и стихания воспалительного процесса при фазе активного воспаления на фоне хронического калькулёзного пиелонефрита у больных нефролитиазом в отсроченном порядке была проведена одноэтапная чрескожная пункционная нефролитотрипсия 46 (59,0%) пациентам. В 9 (11,5%) наблюдениях чрескожная пункционная нефролитотрипсия была выполнена без предварительного проведения комплекса консервативного лечения.

Однако в 4 (6,4%) наблюдениях в соответствии с определёнными показаниями проводилась конверсия доступа. Это включало в себя люмботомию и проведение радикального оперативного вмешательства - субкортикальная пиелолитотомия с нефростомией (n=3) и без нефростомии (n=1). Причинами конверсии доступа были следующие: кровотечение в 1 (1,6%) случае, технические и тактические ошибки, включая утрату пункционного канала, в 1 (1,6%) случае, а также неудачная пункция чашечно-лоханочной системы, которая произошла в 2 (3,2%) случаях.

Следует отметить, что проведение первичного одноэтапного радикального хирургического лечения при нефролитиазе «высокого риска», учитывая воздействие операционной и анестезиологической агрессии, чревато

опасностью развития интра- и послеоперационных осложнений, угрожающих жизни больного. Несмотря на появление передовых технологий диагностики урологических заболеваний, определение риска гнойно-септических осложнений при тяжёлых формах мочекаменной болезни представляет определённые трудности. Исходя из этого, нами в клинике разработан и предложен способ двухэтапного хирургического лечения больных с нефролитиазом «высокого риска».

В 11 (14,1%) наблюдениях основной группы установлены показания для проведения двухэтапного хирургического лечения, и на первом этапе произведено наложение экстренного перкутано-дренирующего вмешательства, т.е. нефростомии под УЗ-контролем. Важно и необходимо подчеркнуть, что все пациенты (n=11) с нефролитиазом при интратенальной лоханке находились в зоне «высокого риска» по таким критериям, как наличие инфицированного гидронефроза с выраженными повышениями показателей эндогенной интоксикации, при наличии выше 10^4 КОЕ/мл титров возбудителей при посеве мочи, а также пожилой и старческий возраст и наличие тяжёлых сопутствующих заболеваний (сахарный диабет, ИБС) и другие. В общей сложности, двухэтапные хирургические вмешательства были проведены в 11 случаях, что составляет 14,1% от общего числа наблюдений. При поступлении больного в стационар нами проведено необходимое обследование для установления диагноза. При наличии инфицированного гидронефроза, высоких показателей эндогенной интоксикации, а также соматических заболеваний, препятствующих общей анестезии и проведению радикального оперативного вмешательства в качестве первого этапа лечения принято решение о необходимости наложения пункционной нефростомы под УЗ-мониторингом (Рисунок 4.1, 4.2, 4.3, 4.4) (рац. удост. №3532/R1020 от 27.12.2023).

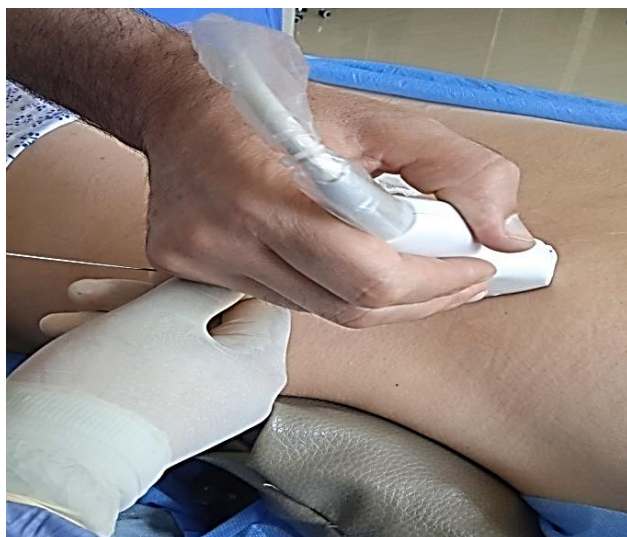

Рисунок 4.1. – Пункция чашечно-лоханочной системы почки с иглой Чибо под УЗ-контролем.

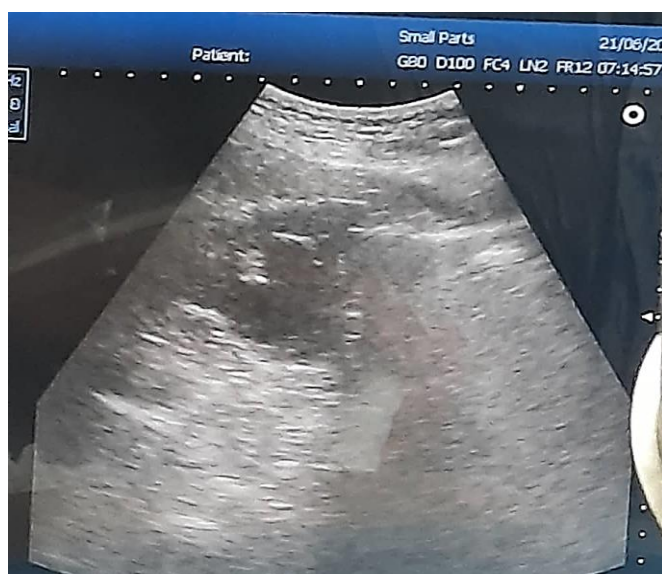

Рисунок 4.2. – УЗИ. Игла Чибо находится в чашечно-лоханочной системе почки, гидронефроз II степени справа

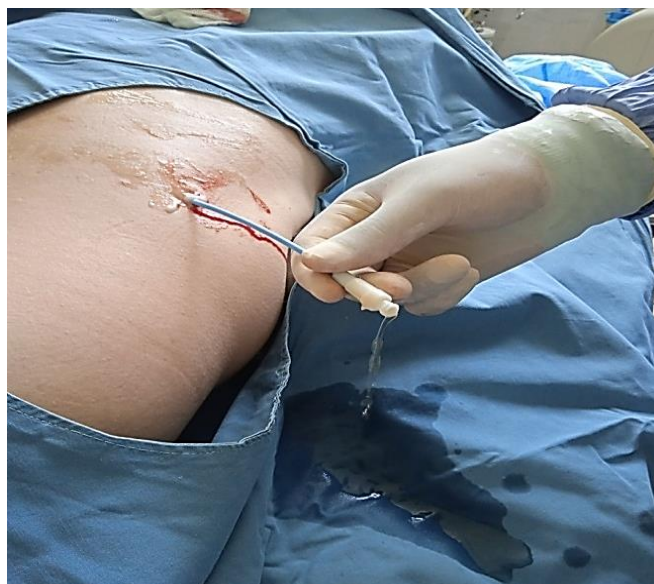

Рисунок 4.3. – Нефростома наложена, функционирует и выделяется моча со струёй.

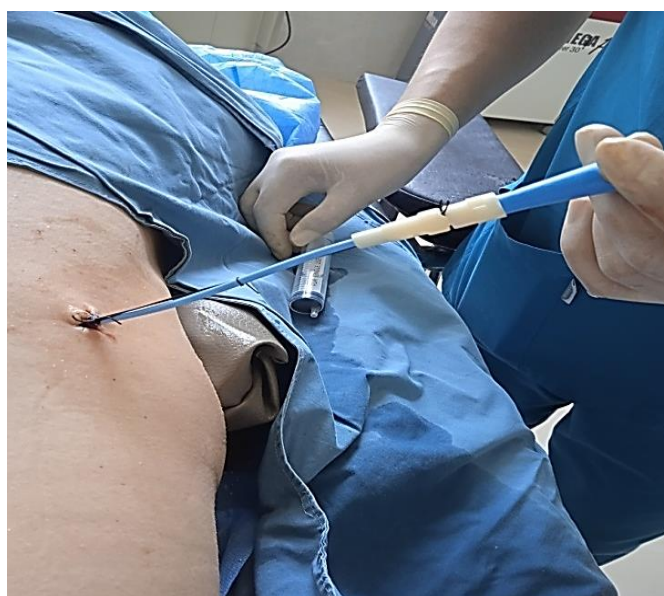


Рисунок 4.4. – Окончательный вид нефростомии.

Как было отмечено ранее, показаниями для проведения нефростомии под контролем ультразвукового исследования являлись случаи у пациентов с нефролитиазом, осложнённые инфицированным гидронефрозом второй степени (в 6 случаях), а также наличие у пациентов сопутствующих системных заболеваний (в 5 случаях).

Особо следует подчеркнуть, что после проведения перкутано-дренирующих процедур на почках под контролем ультразвукового исследования и выполнения местного промывания антисептическими растворами (такими как декасан и диоксидин) в сочетании с антибиотиками (выбор которых основан на определении чувствительности к антибиотикам), отмечается заметное улучшение общего состояния пациентов. Это сопровождается нормализацией показателей, отражающих состояние эндогенной интоксикации (таблица 4.3).

Таблица 4.3. – Показатели эндогенной интоксикации до и после перкутано-дренирующих вмешательств – нефростомии под УЗ-контролем (n=11)

Показатель	До наложения нефростомии	После наложения нефростомии	p
Пульс, уд/мин	108,4±7,4	76,4±6,2	<0,05
Температура тела, °С	37,8±1,6	36,7±1,1	>0,05
МСМ, мкг/мл	893,5±39,7	667,15±44,9	<0,05
Лейкоциты, x10 ⁹ /л	13,3±1,2	6,4±1,3	<0,01
ЛИИ, ед	4,61±0,11	2,53±0,12	<0,01
С-реактивный белок, мг/мл	63,7±11,2	12,7±8,4	<0,001
Прокальцитонин, нг/мл	3,4±0,06	1,5±0,04	<0,01

Примечание: p – статистическая значимость различия показателей до и после проведения нефростомии (по Т-критерию Вилкоксона)

Как видно, через 2-4 дня после реализации перкутано-дренирующих процедур на почках под ультразвуковым контролем было зафиксировано значительное улучшение, а именно нормализация показателей эндотоксемии в крови. Средний пульс снизился до 76,4±6,2 ударов в минуту, температура тела стабилизировалась на уровне 36,7±1,1°С. Уровни молекул средней массы (МСМ) в сыворотке крови, лейкоцитов и лейкоцитарного индекса интоксикации (ЛИИ), а также С-реактивного белка и прокальцитонина также

показали тенденцию к нормализации, что свидетельствует о снижении воспалительного процесса и общей интоксикации организма.

На втором этапе лечения, после эффективной коррекции эндотоксемии, устранения гнойного воспаления и заметного улучшения общего состояния пациентов, были проведены радикальные хирургические вмешательства. Это включало выполнение чрескожной пункционной нефролитотрипсии у 7 пациентов или традиционную субкортикальную люмботомную пиелолитотомию с установкой нефростомии у 4 пациентов.

Важно подчеркнуть, что в 12 случаях (15,4%) у пациентов с нефролитиазом и внутрпочечным типом лоханки по строгим показаниям было принято решение о проведении одноэтапных традиционных операций через люмботомный доступ. К таким показаниям относились ожирение III-IV степени, отсутствие дилатации чашечек, наличие сложных форм мочекаменной болезни, включая крупные, плотные, множественные, рецидивирующие рентген-негативные конкременты, а также случаи, когда конкремент находился в изолированной чашечке, и требовалось непосредственное пунктирование в область данного конкремента. Из общего числа, в 4 (5,1%) случаях была выполнена люмботомия и субкортикальная пиелолитотомия без установки нефростомы, а в 3 (3,8%) случаях - с нефростомией. Люмботомия с пиелонефролитотомией и установкой нефростомии была проведена в 2 (2,6%) наблюдениях, также как и без нефростомии - в 2 (2,6%) случаях. В одном (1,3%) случае выполнена люмботомия с пиелонефролитотомией без установки нефростомы.

Также во всех случаях у пациентов с нефролитиазом при интратенальной лоханке контрольной группы (n=76) были произведены открытое люботомное удаление камней из почек. Так, люмботомия, пиелолитотомия без нефростомией произведены (n=33) и с нефростомией (n=28), люмботомия, пиелонефролитотомия с нефростомией выполнены в 7 (9,2%) наблюдениях и без нефростомией – в 5 (6,6%) случаях. Лишь 3 (3,9%) пациентам выполнены люмботомия, нефролитотомия без нефростомией.

4.2.1. Чрескожная пункционная нефролитотрипсия в хирургическом лечении больных нефролитиазом при интратрениальной лоханке

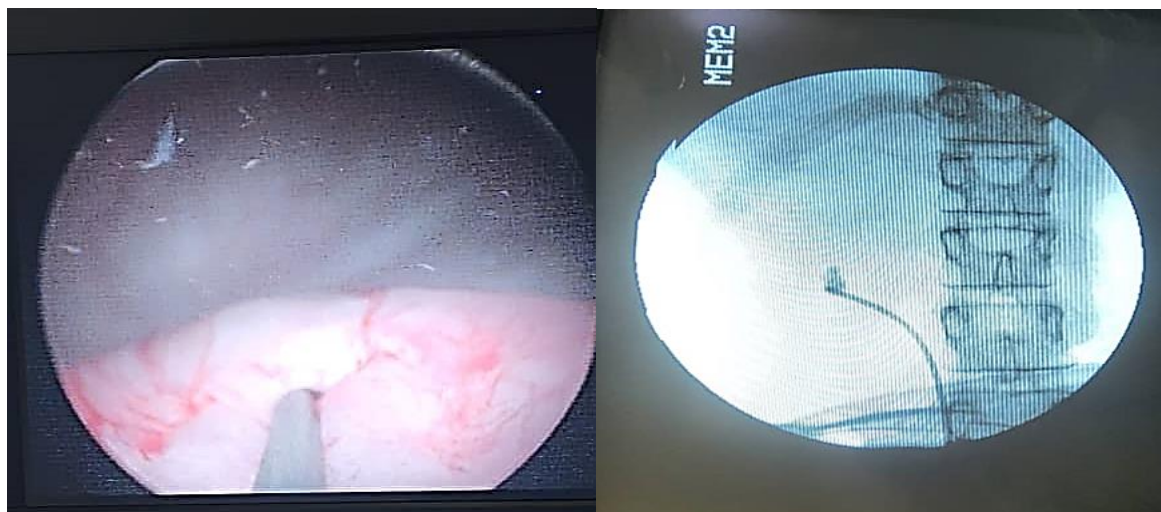
Чрескожную пункционную нефролитотрипсию выполняли под интубационной или спинальной анестезией. Первоначально проводили цистоскопию и проведение катетера в лоханку на стороне вмешательства (рисунок 4.5. А и Б). Выбор между ультразвуковым и рентгеновским методом мониторинга пункции ЧЛС зависит от индивидуальных особенностей случая. Если наблюдается расширение ЧЛС, и планируемая для пункции чашечка чётко визуализируется, то предпочтительной является ультразвуковая пункция. Если имеется необходимость для обеспечения доступа через верхнюю чашечку почки или при выполнении пункции кнаружи от лопаточной линии с вероятностью повреждения плеврального синуса и кишечника, также рекомендуется использовать ультразвуковой мониторинг во время пункции (рисунок 4.6. А). С целью формирования нефростомического канала выполняется разрез кожи и рассекается мышечно-фасциальный слой (рисунок 4.6. Б). Далее проводится последовательная дилатация нефростомического хода с использованием различных бужей (пластиковых дилататоров типа Амплац либо металлических телескопических бужей типа Алкена) (Рисунок 4.7. А и Б). Для бужирования используется рабочая струна высокой жёсткости, в то время как страховочную струну необходимо располагать вне бужа с оставлением её в этой зоне в течение всей длительности процедуры. После окончания бужирования нефростомического канала в ЧЛС устанавливается специальный рабочий кожух типа "Амплац", который используется для проведения манипуляций внутри ЧЛС (Рисунок 4.8. А и Б).

После создания рабочего хода через кожух типа "Амплац" проводится нефроскоп, с помощью которого производится осмотр чашечной-лоханочной системы и корригирование положения кожуха, поиск и выявление конкрементов камней с их удалением либо фрагментацией (Рисунок 4.9. А и

Б). При выполнении процедуры нефролитотрипсии мы применяли пневматический литотриптер.

С целью оценки степени очищения почки от камней делается контрольная рентгенография почек и мочевыводящих путей (Рисунок 4.10. А).

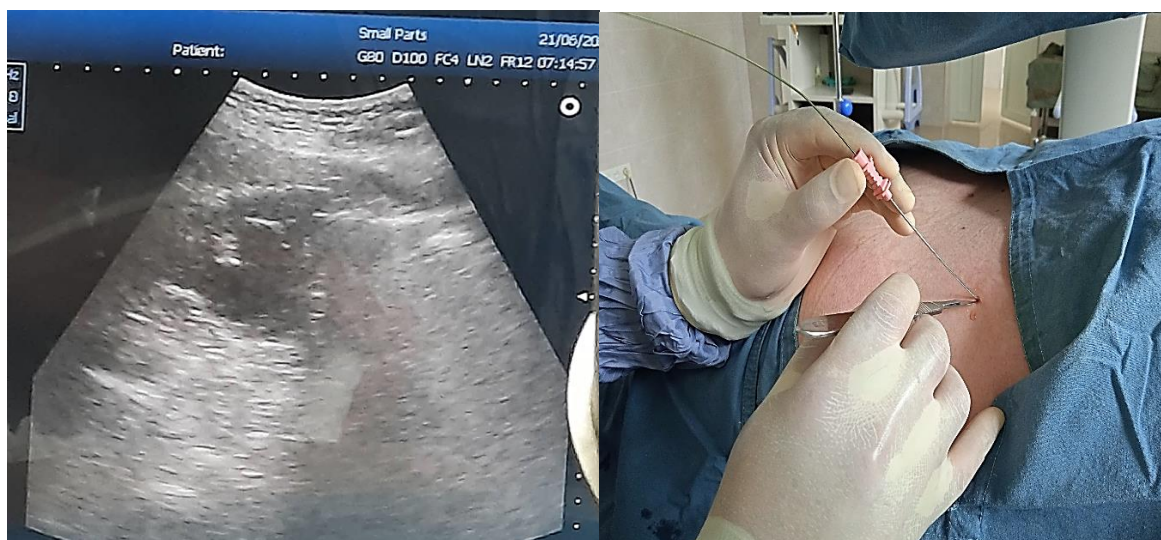
После успешной экстракции конкрементов и их фрагментов процедура завершается установкой нефростомического дренажа (Рисунок 4.10. Б).



А

Б

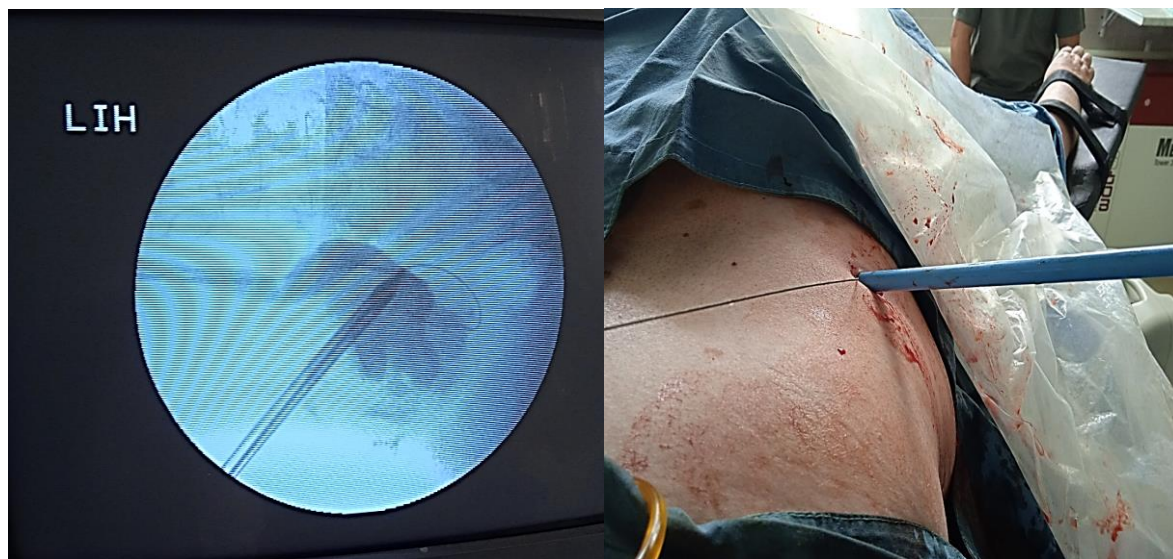
Рисунок 4.5. – Этапы чрескожной пункционной нефролитотрипсии: А – Катетеризация правого мочеточника. На рисунке устье правого мочеточника с мочеточниковым катетером. Б – Мочеточниковый катетер находится в лоханке.



А

Б

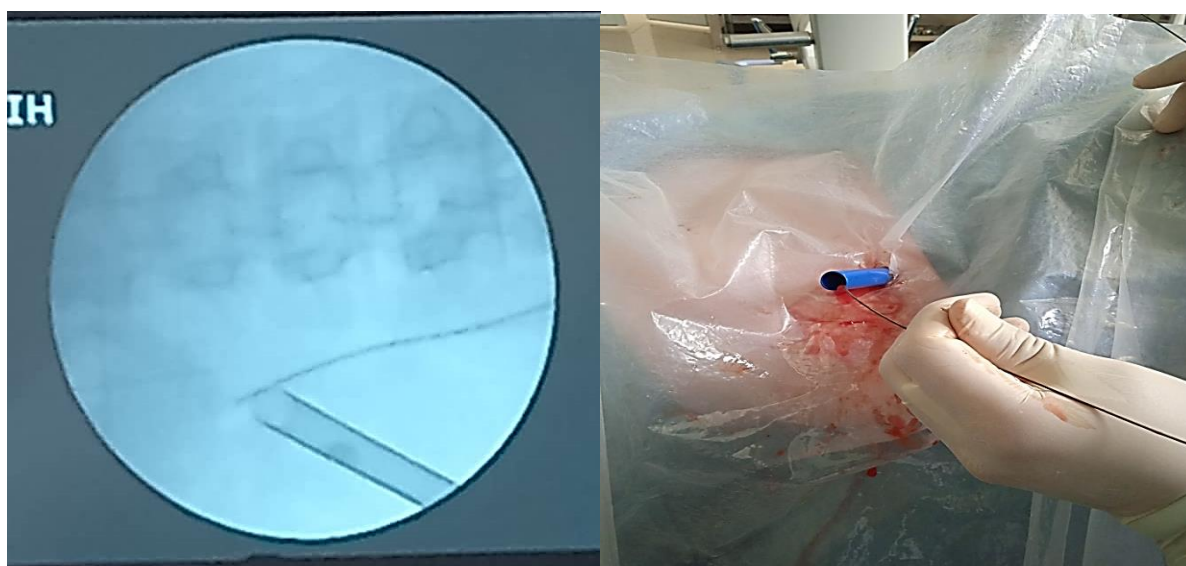
Рисунок 4.6. – А – УЗИ. Игла Чибо находится в чашечно-лоханочной системе почки. Б – Рассечение кожи и мышечно-фасциального слоя.



А

Б

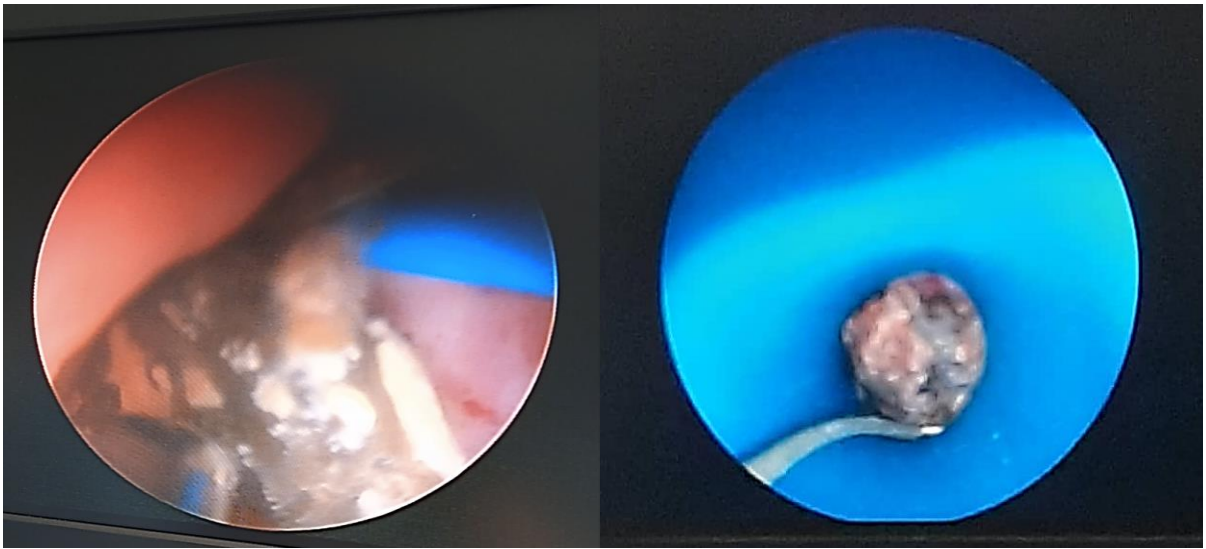
Рисунок 4.7. – А – Вид на рентгене. Бужирование раневого канала. Б – Вид снаружи. Бужирование раневого канала.



А

Б

Рисунок 4.8. – А – Вид на рентгене. Установка амплац щита. Б – Вид снаружи. Установка амплац щита.

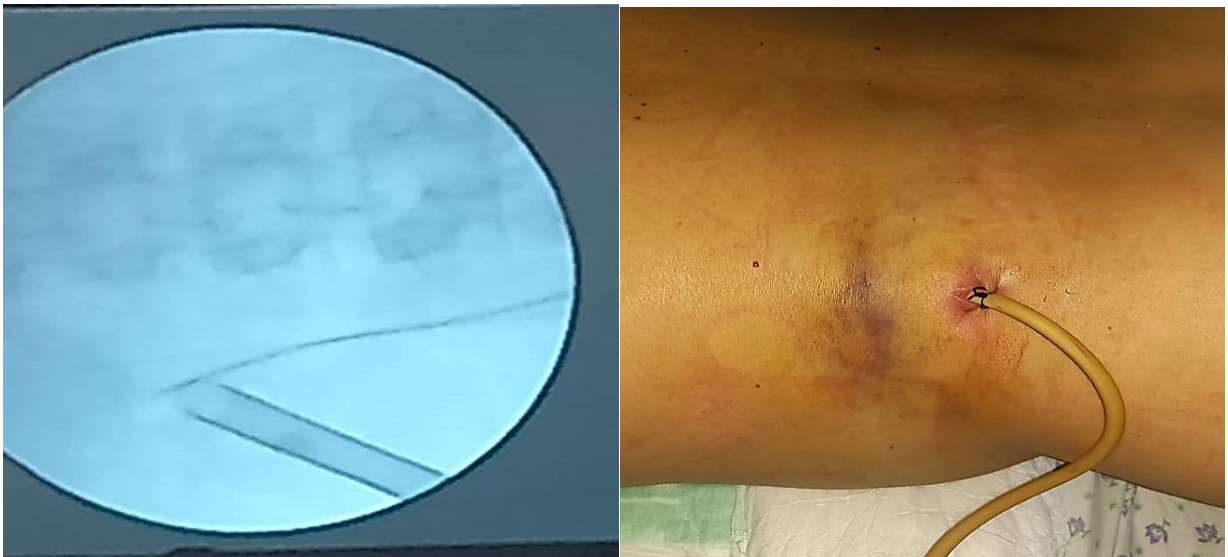

А

Б

Рисунок 4.9. – А – Дробление камня литотриптором.

Б – Экстракция фрагментов камня.



А

Б

Рисунок 4.10. – А – Контрольная рентгенография. Полостная система почек полностью очищена от камней. Б – Почка дренирована с использованием нефростомического дренажа.

4.2.2. Разработка способа бездренажной чрескожной пункционной нефролитотрипсии (перкутанной нефролитотомии) с множественными доступами у больных с нефролитиазом при интратрениальной лоханке

Нефролитиаз является широко распространённым явлением и занимает ведущее положение среди хирургических заболеваний мочевыводящей системы. С развитием технических достижений в практику урологических стационаров активно внедряются минимально-инвазивные способы лечения больных с нефролитиазом. На смену открытым хирургическим вмешательствам, которые являются более травматичными, в настоящее время приходят экстракорпоральная и чрескожная нефролитотомия, которые демонстрируют высокую эффективность в удалении конкрементов из мочевых путей. Основными целями минимально-инвазивных методик являются: снижение площади травмируемой паренхимы почки, сохранение функциональной активности почки, минимизация рисков возникновения осложнений во время и после проведения операции, уменьшение периодов анальгезии и госпитализации больного. Однако, несмотря на большое количество публикаций, посвящённых применению перкутанной нефролитотомии для лечения пациентов с нефролитиазом, всё ещё некоторые вопросы в виде показания и противопоказания, а также технического обеспечения остаются актуальными.

Исходя из этого, нами в клинике разработан и предложен способ бездренажной чрескожной пункционной нефролитотрипсии (перкутанной нефролитотомии) с множественными доступами у больных с множественными и большими камнями почки (**Патент РТ №1092 от 29.05.2020**), который был выполнен в 12 (19,3%) из 62 наблюдений, при котором после завершения процедуры перкутанной нефролитотомии не устанавливается нефростомическая трубка в почку.

При этом в положении больного на животе под ультразвуковым и/или рентген контролем делается пункция почки и через пункционную иглу вводится проводник. Затем над проводником одевается разнокалиберные

дилататоры для создания канала к почке и сверху дилататора одевается ампула щит. Через ампулинный щит вводится нефроскоп, находя камни, таким образом, проводится нефролитотрипсия (Рисунок 4.11). Затем по завершению перкутанной нефролитотомии не ставятся нефростомическая трубка в почку, а во время выхода под визуальным наблюдением удаляется кожух (ампул. щит), затем с целью гемостаза в течение от 1 до 3 минут большим пальцем сильно нажимается на место входа канала, и операция заканчивается наложением одного шва (Рисунок 4.12). Таким образом, уменьшается и продолжительность операции.

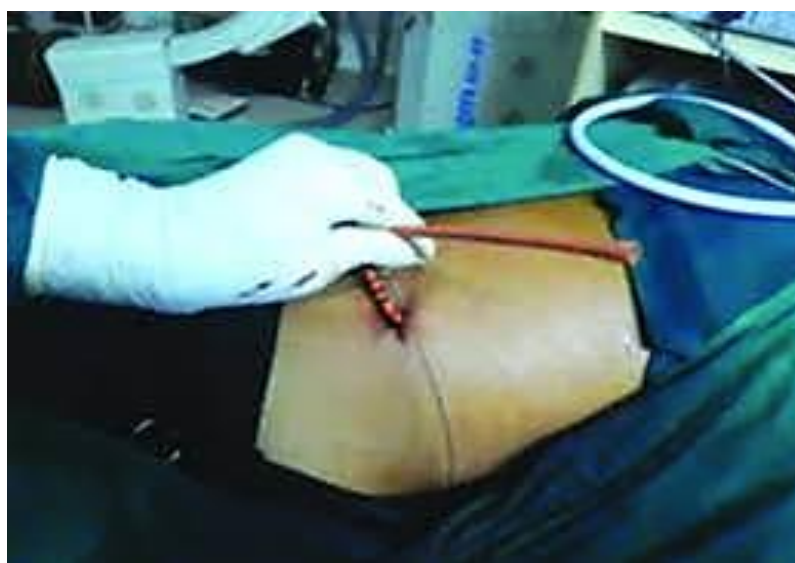

Рисунок 4.11. – Установление ампул щита и проведение нефролитотрипсии

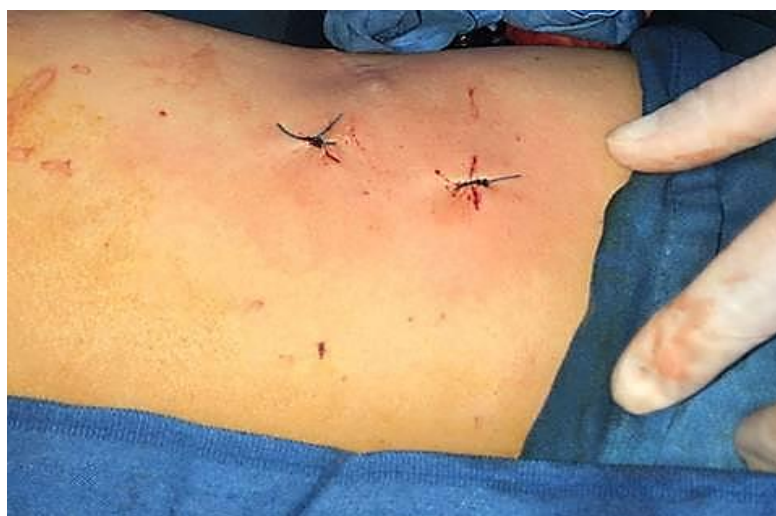

Рисунок 4.12. – Окончательный вид операции

Положительными сторонами предложенного способа являются: отсутствие дискомфорта от нефростомической трубки, уменьшение продолжительности операции, снижение потребности к анальгетикам, короткий срок восстановления и активизация больных, уменьшение койка дней и значительные низкие экономические затраты.

Предложенный нами метод находит подтверждение в следующем клиническом наблюдении.

Больная С., 51 год, поступила в отделение эндоурологии ГУ «Республиканский научно-клинический центр урологии» г. Душанбе с жалобами на тупые, ноющие боли в правой поясничной области, общую слабость. В плановом порядке 09.06.2021 пациентка была госпитализирована для оперативного лечения по поводу камня правой почки.

При изучении анамнеза больной было установлено, что в 2011 году впервые возник приступ почечной колики справа. После комплексного лабораторно-инструментального исследования был вставлен диагноз «МКБ. Камни правой почки. Гидронефроз II степени справа. Хронический пиелонефрит в стадии обострения. Больной рекомендовано оперативное лечение – люмботомия. Пиелолитотомия справа с доступом по Фёдорову. По семейному обстоятельству воздержалась от оперативного лечения традиционным методом. Неоднократно лечилась в стационарных условиях с кратковременным улучшением. Со слов больной, во время приступа почечной колики принимает спазмолитики по назначению уролога по месту жительства.

Последнее ухудшение состояния считает 10 дней, так как боли усилились в правой поясничной области, частые почечные колики.

Состояние больной при госпитализации оценивалось как среднетяжёлое. Объективно: кожа и видимые слизистые оболочки розовой окраски. Со стороны внутренних органов без патологии. А/Д - 120/80 мм.рт.ст. Пульс - 78 удара в мин.

Поясничная область с обеих сторон без видимых патологических изменений. Почки с обеих сторон не пальпируются. При пальпации

отмечается болезненность справа. Симптом поколачивания положительный справа. Область мочевого пузыря без патологических изменений. Мочевой пузырь не пальпируется, при пальпации безболезненно. Мочеиспускание самостоятельное.

В общем анализе крови: гемоглобин 120 г/л, эритроциты $4,0 \times 10^{12}/л$, лейкоциты $8,0 \times 10^9/л$, СОЭ – 12 мм/ч.

В общем анализе мочи: белок – 0,099‰, лейкоциты 60 – 80 в п/зр., эритроциты 6 - 10 в п/зр.

В биохимическом анализе крови: общий белок – 68,9 г/л, креатинин 0,122 ммоль/л, мочевины 8,5 ммоль/л.

Бактериологическое исследование мочи: E. Colli - 10^4 КОЕ/мл.

Прокальцитонин - 3,2 нг/мл, С-реактивный белок - 54,7 мг/мл.

При УЗИ: в проекции правой почки определяется гиперэхогенные образования с акустической тенью размерами от 1,0 см до 2,5 см. ЧЛС правой почки расширена (гидронефроз II степени справа).

МСКТ: в проекции правой почки определяются тени множественных конкрементов размерами от 1,0 см до 2,5 см, плотностью от 560 до 950 НУ. Выделительная функция обеих почек своевременна, отмечается выделение контрастного вещества до мочевого пузыря. Мочевой пузырь наполнен адекватно. Отмечается расширение ЧЛС правой почки. Внутрипочечная лоханка с обеих сторон.

На 2-й день после поступления выполнена чрескожная пункционная нефролитотрипсия справа, учитывая локализацию камней и анатомическое строение ЧЛС правой почки, доступ сформирован через нижнюю чашечку. При котором после катетеризации правого мочеточника в положении больной на животе под рентген контролем делали пункцию полостной системы почки через нижнюю чашечку и через пункционную иглу вводили струну проводник. Затем с целью создания доступа к полостной системе почки над проводником раневой канал расширяли до 28 Fr, используя дилататоры различного диаметра, и сверху дилататора одедали амплатц щит. Через амплатц щит

вводили нефроскоп, находя камни, проводили нефролитотрипсию. Через созданный оперативный доступ удаление камня, находившегося в изолированной верхней чашке, не увенчалось успехом. Поэтому пришлось пунктировать на камень изолированной верхней чашки и после создания оперативного доступа камень удалили благополучно. В связи с тем, что удаление камней удалось без травматично по завершению перкутанной нефролитотомии, не ставили нефростомической трубки, а во время выхода под визуальным наблюдением удаляли кожных (амплатц. щит), затем с целью гемостаза в течение от 1 до 3 минуты большим пальцем сильно нажимали на место входа канала, и операцию заканчивали наложением одного шва. В послеоперационный период у пациентки наблюдалось благополучное течение восстановления. Бактериологический анализ мочи показал высокую чувствительность выделенных микроорганизмов к антибиотикам цефалоспоринового ряда. На основании этих данных была назначена терапия, включающая применение цефалоспоринов вместе с уросептиками и проведение инфузионной терапии. На 3-и сутки после контрольного проведения ультразвукового исследования почек больная выписана домой в удовлетворительном состоянии.

4.2.3. Разработка способа U-образной пиелолитотомии в хирургическом лечении нефролитиаза при интратенальной лоханке

На сегодняшний день лечение сложных форм нефролитиаза при интратенальной лоханке представляет определённые трудности. Хирургическое удаление крупных (более 2-3 см) камней из почки при внутривенной лоханке как традиционными методами, так и малоинвазивными сопряжено большими техническими трудностями ввиду травматичности вмешательства. Из-за трудности выделения почечной лоханки и узостью площади манипуляции есть опасность повреждения сосудов почечной губы и неконтролируемого разрыва лоханки во время удаления больших камней. Поэтому во время проведения пиелолитотомии возможен разрыв крупных сосудов почки с последующим профузным

кровотечением, особенно, когда имеет место аномалия развития сосудов почки. Разрыв лоханки и мочеточниково-лоханочного сегмента в дальнейшем приводит к рубцовому сужению указанной области. Гидронефроз и рецидив камнеобразования на фоне воспалительного процесса в дальнейшем может привести к потере функциональной способности почки.

Для улучшения непосредственных и отдалённых результатов хирургического лечения нефролитиаза при интратанальной лоханке имеет особую актуальность минимизация интраоперационных и послеоперационных осложнений. Для достижения указанной цели в клинике разработан способ удаления крупных конкрементов почки у больных с интратанальной лоханкой (**рац. удост. №3533/R1021 от 27.12.2023**).

Суть разработанной методики заключается в том, что после проведения люмботомии по Федорову, заднюю поверхность лоханки тупо отслаиваем от почечной губы (рисунок 4.13.), затем заднюю почечную губу приподнимаем губоподъёмником (рисунок 4.14.), и проводим пиелотомию. Для предотвращения разрыва лоханки и лоханочно-мочеточникового сегмента и для создания оптимального доступа для удаления камней, производим U-образный разрез лоханки. Разрез лоханки начинаем от уровня перешейки верхней чашечки, продолжаем продольно вниз, затем не доходя до пиелoureтерального сегмента поворачиваем вверх и продолжаем до уровня перешейки нижней чашечки и извлекаем конкремент (рисунок 4.15). При таком разрезе в случае необходимости мы имеем возможность продолжить разрез в сторону перешейки чашечки при удалении коралловидных камней. После извлечения камня производим ревизию лоханки и чашечек, проверяем состояние прилоханочного отдела мочеточника. При необходимости (при инфицированном гидронефрозе, при множественных камнях, при кровотечении) после удаления камня полость почки промываем антисептическим раствором и накладываем нефростому (рисунок 4.16). После этого зашиваем лоханку, накладывая узловыe швы с викрилом №3/0. После ушивания разреза лоханки почечную губу опускаем и прикрываем её линию

швов (рисунок 4.17). К месту разреза подводим дренажную трубку и послойно ушиваем рану (рисунок 4.18). Параренальную дренажную трубку удаляем на 3-5 сутки после гарантированного прекращения выделения мочи.

Предложенный способ хирургического лечения нефролитиаза при интратрениальной лоханке позволяет в значительной степени предотвратить травму лоханочно-мочеточникового сегмента, создаёт оптимальный доступ для удаления камней из почки и, тем самым, позволяет минимизировать интраоперационные и послеоперационные осложнения.

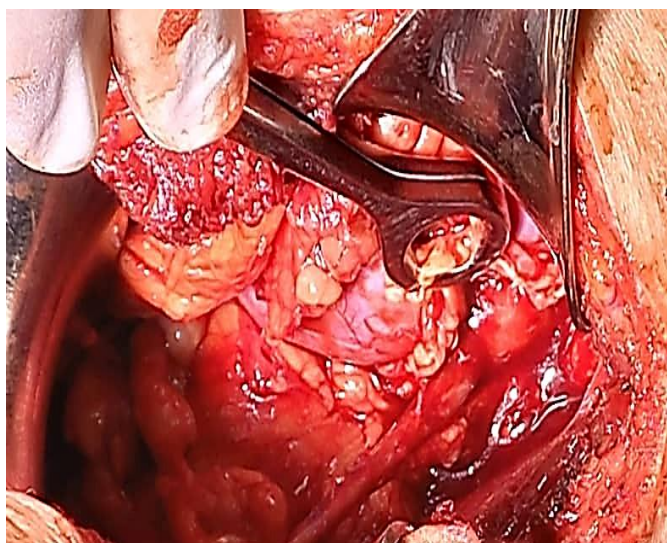


Рисунок 4.13. – Отслаивание задней стенки лоханки от почечной губы

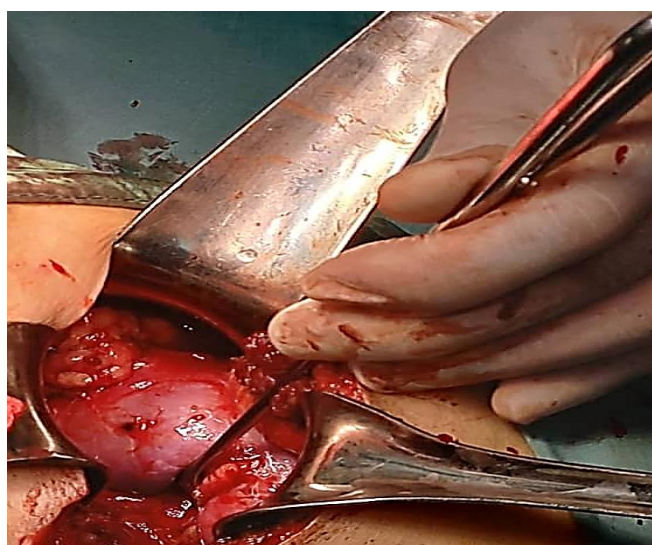


Рисунок 4.14. – Заднюю почечную губу приподнимаем губоподъёмником.

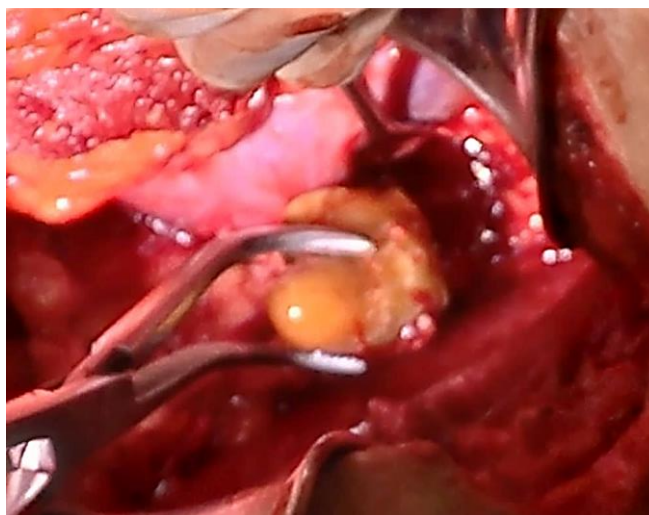


Рисунок 4.15. – Извлечение камня из U-образного разреза лоханке

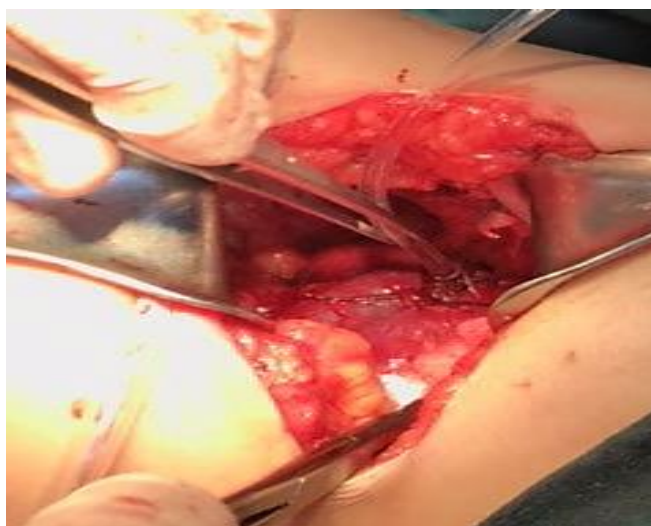

Рисунок 4.16. – Установление нефростомы (Нелатон №14 Фр.).

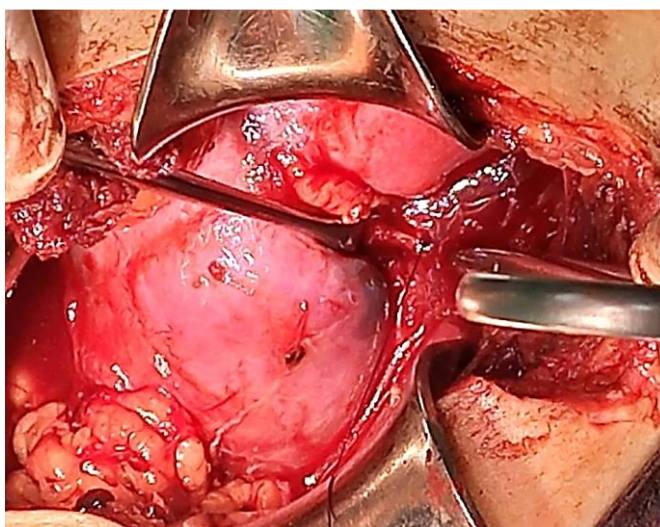


Рисунок 4.17. – Ушивание лоханки.

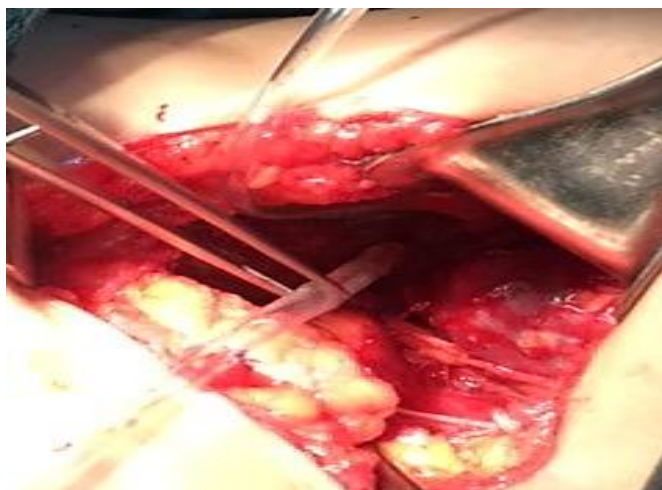

Рисунок 4.18. – Установка параренального дренажа (Нелатон №16 Фр.).

Методика лечения, предложенная нашей клиникой, нашла своё подтверждение на примере ниже приводимого клинического случая.

Пациент А., 20 лет, госпитализирован в первое урологическое отделение ГУ «Республиканский научно-клинический центр урологии» г. Душанбе спустя 10 суток после начала заболевания. У пациента имеются жалобы на боли приступообразного характера в области поясницы справа, тупые и ноющие боли в области поясницы слева, повышение температуры тела до 39°C с появлением озноба, на тошноту, рвоту и общую слабость. Госпитализирован для проведения комплексного лечения с диагнозом «МКБ. Двухсторонний нефролитиаз. Камни правой почки. Рецидивные камни левой почки. Гидронефроз II степени с обеих сторон. Хронический пиелонефрит в стадии обострения. Хроническая почечная недостаточность в стадии компенсации.

При изучении анамнеза больного было установлено, что в 2009 году впервые возник приступ почечной колики слева. После комплексных лабораторно-инструментальных исследований был диагностирован диагноз «МКБ. Двухсторонний нефролитиаз. Камни обеих почек. Гидронефроз II степени с обеих сторон. Хронический пиелонефрит в стадии обострения. В 2009 году выполнена люмботомия. Пиелолитотомия слева с доступом по Фёдорову. Неоднократно получал лечение в условиях стационара.

При поступлении в клинику состояние пациента оценивалось как умеренно тяжёлое. Внешне заметна бледно-розовая окраска кожных покровов и видимых слизистых оболочек. Аускультативно в лёгких выслушивается везикулярное дыхание без наличия патологических шумов. Тоны сердца ритмичные, отмечается учащение с частотой сердечных сокращений до 95 ударов в минуту. Артериальное давление составило 110/70 мм рт. ст. Язык пациента был сухим, с лёгким белым налётом. Живот при пальпации мягкий, без признаков перитонита. Печень и селезёнка не увеличены, при пальпации не выявлены.

Поясничная область справа без патологических изменений. Слева определяется послеоперационный рубец размером – 8,0 см, без признаков воспаления. Почки с обеих сторон не пальпируются. При пальпации отмечается болезненность с обеих сторон, больше справа. Область мочевого пузыря без патологических изменений. Мочевой пузырь не пальпируется, при пальпации без болезненно. Наружные половые органы без патологических изменений. Мочеиспускание самостоятельное.

В результате общего анализа крови пациента были выявлены следующие показатели: уровень гемоглобина составил 110 г/л, количество эритроцитов - $3,5 \times 10^{12}/л$, лейкоциты находились в пределах нормы – $8,5 \times 10^9/л$. СОЭ значительно повышена и составила 50 мм/ч.

В общем анализе мочи: белок – 0,33%, лейкоциты сплошь в п/зр., эритроциты 0 в п/зр.

В биохимическом анализе крови: общий белок – 652 г/л, креатинин 0,144 ммоль/л, мочевины 9,2 ммоль/л.

Бактериологическое исследование мочи: E. Colli - 10^4 КОЕ/мл.

Проба Реберга: КФ – 40,9 мл/мин., КР – 91,9%.

Прокальцитонин - 3,1 нг/мл, С-реактивный белок - 51,5 мг/мл.

При УЗИ: в проекции обеих почек определяются гиперэхогенные образования с акустической тенью размерами справа от 1,0 см до 4,0 см, слева

от 1,0 см до 1,8 см. ЧЛС обеих почек расширена (гидронефроз II степени с обеих сторон).

Обзорная и экскреторная урография: в проекции обеих почек определяются тени множественных конкрементов размерами справа от 1,0 см до 4,0 см, слева от 1,0 см до 2,0 см. Выделительная функция правой почки умеренно снижена, слева своевременна, отмечается выделение контрастного вещества до мочевого пузыря. Мочевой пузырь наполнен адекватно. Отмечается расширение ЧЛС обеих почек. Внутривенная лоханка с обеих сторон.

После проведения предоперационной подготовки с целью улучшения общего состояния больного (антибиотики цефалоспоринового ряда, инфузионная и дезинтоксикационная терапия, витамины, уросептики), учитывая множественные камни правой почки, наличие внутривенной лоханки, затрудняющей пункцию ЧЛС, больной подвергся оперативному вмешательству традиционным способом. При котором после проведения люмботомии по Фёдорову, заднюю поверхность лоханки тупо отслаивали от почечной губы, затем заднюю почечную губу приподнимали губоподъёмником и проводили пиелотомию. Для предотвращения разрыва лоханки и лоханочно-мочеточникового сегмента и для создания оптимального доступа для удаления камней, производили U-образный разрез лоханки и удалили камни. Размер камней от 2,0 см до 4,0 см. Производили ревизию лоханки и чашечек, проверяли состояние прилоханочного отдела мочеточника. Полость почки промывали антисептическим раствором. После этого зашивали лоханку, накладывая узловыми швами с викрилом №3/0. Операция заканчивалась дренированием забрюшинного пространства полиэтиленовой трубкой. Послеоперационный период протекал гладко, без осложнений, заживление первичным натяжением. Дренаж забрюшинного пространства удалили на 5е сутки после операции. Кожные швы сняли на 7-е сутки после операции. На 8е сутки после контрольного проведения ультразвукового

исследования почек больной выписан домой в удовлетворительном состоянии.

4.3. Анализ непосредственных и отдалённых результатов лечения нефролитиаза при интратрениальной лоханке

Следует отметить, что важным этапом данного исследования является анализ непосредственных, ближайших результатов хирургического лечения как основной, так и контрольной группы пациентов с нефролитиазом при интратрениальной лоханке.

Характер и частота ранних послеоперационных осложнений, а также летальность среди пациентов с нефролитиазом при интратрениальной лоханке в обеих группах оценивались с использованием шкалы оценки послеоперационных осложнений, разработанной Р.А. Clavien и D. Dindo в 2009 году. Результаты оценки представлены в таблице 4.4

Таблица 4.4. – Характер ранних послеоперационных осложнений в обеих наблюдаемых группах пациентов согласно классификации Clavien – Dindo

Характер осложнений	Степень тяжести	Основная группа (n=78)		Контрольная группа (n=76)	
		Абс.	%	Абс.	%
Нагноение люмботомной раны	II	2	2,6	3	3,9
Обострение пиелонефрита		3	3,8	5	6,6
Формирование мочевого свища	III	-	-	1	1,3
Наличие резидуальных осколков камней		-	-	2	2,6
Кровотечение из послеоперационной раны		1	1,3	2	2,6
Кровотечение из паренхимы почки		-	-	2	2,6
Дислокация нефростомы		1	1,3	2	2,6
Мочевой затёк (в забрюшинном пространстве)		-	-	1	1,3
Всего	-	7	9,0	18	23,7

Примечание: у одного больного одновременно имело место 2 и более осложнений

В целом в 7 (9,0%) наблюдениях имело место развитие различных ранних послеоперационных осложнений у пациентов из основной группы. Так, среди II степени тяжести послеоперационных осложнений, согласно классификации Clavien – Dindo, в 2 (2,6%) случаях развилось нагноение люмботомной раны и 3 (3,8%) наблюдениях обострение хронического пиелонефрита, которые в обоих случаях были пролечены комплексно консервативным методом. Также в 1 (1,3%) случае развилось кровотечение из мышц послеоперационной раны и в 1 (1,3%) наблюдении имели место дислокации нефростомы, для ликвидации которых потребовалось дополнительно проведение вмешательств. Летальный исход в данной группе был отмечен в 1 (1,3%) случае и был связан с развитием тромбоэмболии легочной артерии.

В когорте пациентов, отнесенных к контрольной группе, в общей сложности 18 (23,7%) человек испытали различные послеоперационные осложнения на ранней послеоперационной стадии. Так, нагноение люмботомной раны имело место в 3 (3,9%) наблюдениях и 5 (6,6%) наблюдениях обострение хронического пиелонефрита, которые пролечены комплексно консервативным способом.

Соответственно III степени тяжести послеоперационных осложнений, согласно классификации Clavien – Dindo, сложные осложнения, которые возникли в раннем послеоперационном периоде в целом имели место в 10 наблюдениях и потребовалось проведение различных дополнительных вмешательств. Так, формирование мочевого свища (n=1), для лечения которого потребовалось проведение стентирования ЧЛС почек ретроградным путём. Наличие резидуальных осколков камней имело место в 2 (2,6%) случаях, которые в 1 (50%) случае мигрировали в мочеточник, сопровождающиеся нарушением уродинамики с явлением приступа почечной колики, при которых проведена трансуретральная контактная уретеролитотрипсия. Во втором случае конкремент локализовался в ЧЛС, что вызвало гидронефроз с частыми приступами почечной колики и обострением калькулёзного пиелонефрита, для ликвидации которого потребовалось

проведении стентирования мочеточника. В 4 наблюдениях были произведены гемостатические вмешательства при кровотечении из послеоперационной раны (n=2) и при кровотечении из паренхимы почки (n=2). Дислокация нефростомы наблюдалась в 2 (2,6%) случаях, при которых проведено стентирование мочеточника (n=1) и повторно установление нефростомы (n=1). Развитие мочевого затёка в забрюшинное пространство имело место в 1 (1,3%) случае, при котором выполнены пункция и дренирование мочевого затёка под УЗ-контролем. Кроме того, в течение того же послеоперационного периода 3 (3,9%) пациента скончались от осложнений, связанных с повышенной интоксикацией и последующей полиорганной недостаточностью (n = 2), а один случай — в результате тромбоэмболии легочной артерии (n = 1).

Также важным моментом в хирургическом лечении больных нефролитиазом при интратенальной лоханке является анализ отдалённых результатов лечения. Основным критерием его эффективности является частота развития сужения ЛМС и вторичных рецидивных камней, а также и других специфических осложнений в виде послеоперационной поясничной и боковой грыжи живота. Результаты оперативного лечения пациентов с нефролитиазом с наличием интратенальной лоханки были проанализированы в период от 6 месяцев до 4 лет после выполнения хирургического вмешательства. Всего были обследованы 116 (75,3%) больных, среди которых 64 из основной группы и 52 пациента из контрольной группы (таблица 4.5).

Таблица 4.5. – Отдалённые послеоперационные осложнения у больных нефролитиазом при интратенальной лоханке основной и контрольной групп (n=116)

Характер осложнения	Основная группа (n = 62)		Контрольная группа (n = 54)		p
	абс.	%	абс.	%	
Сужение ЛМС	1	1,6	4	7,4	>0,05
Вторичное сморщивание почки	1	1,6	2	3,7	>0,05

Послеоперационная боковая и поясничная грыжа	1	1,6	2	3,7	>0,05
Всего	3	4,8	8	14,8	>0,05

Примечание: р – статистическая значимость различия показателей между группами (по точному критерию Фишера)

У пациентов основной группы в целом отдалённые послеоперационные осложнения отмечались в 3 (4,8%) наблюдениях. Так, случай сужения ЛМС возник в 1 (1,6%) наблюдении, который был ликвидирован стентированием мочеточника. Развитие вторичного сморщивания почки имело место в 1 (1,6%), где в плановом порядке произведена нефрэктомия. Развитие других осложнений – послеоперационная боковая и поясничная грыжа имела место также в 1 (1,6%) случае, в плановом порядке была оперирована, тогда как, в целом, у 8 (14,8%) больных контрольной группы наблюдалось развитие отдалённых послеоперационных осложнений в виде сужения ЛМС - 4 (7,4%), при котором произведены реконструктивно-восстановительные вмешательства (n=3) и стентирование мочеточника (n=1). Вторичное сморщивание почки имело место в 2 (3,7%) случаях, при котором в последующем потребовалось выполнение нефрэктомии. Наличие послеоперационной боковой и поясничной грыжи наблюдалось в 2 (3,7%), во всех случаях выполнена герниопластика.

В результате применения разработанного алгоритма диагностики и индивидуализированной хирургической стратегии, которая включает выбор методик открытой, люмботомной или минимально инвазивной хирургии, либо через одноэтапное, либо двухэтапное вмешательство, достигнуты значительные успехи в лечении пациентов с нефролитиазом при интратенальной лоханке в основной группе. Эти подходы позволили сократить частоту случаев развития осложнений в ближайшем послеоперационном периоде с 23,7% до 9,0% и уменьшить количество летальных исходов с 3,9% до 1,3%. Кроме того, благодаря внедрению утвержденных нами критериев для выбора лечебных методов, частота случаев

развития осложнений в отдаленном после хирургического вмешательства периоде сократилась до 4,8%.

Глава 5. Обзор результатов исследования

Нефролитиаз является одной из наиболее часто встречающихся урологических проблем, уступая лишь воспалительным заболеваниям органов мочевыделительной системы неспецифического характера по распространённости на мировом уровне. Показатель его распространённости среди населения составляет не менее 3% [Брюханов В.М. и др., 2018; Хутинаева Э.Б. 2021; Ali S. et. al. 2020]. В то же время, на долю нефролитиаза приходится около 40% от общего числа урологических патологий [Белай С.И. и др., 2016; Noureldin Y.A. et. al. 2017]. Нефролитиаз выявляется в любом возрасте.

В формировании мочекаменной болезни значимую роль играют локальные причины, такие как инфекционные поражения мочевыделительной системы, анатомические особенности и патологические состояния в верхних мочевыводящих путях, которые приводят к нарушениям уродинамики. Кроме того, важными факторами являются структурные изменения внутрипочечной лоханки и нарушения обменных процессов и сосудистой функции [Аляев Ю.Г. и др., 2016].

Выявлено, что успех хирургического удаления камней во многом зависит от топографических и анатомических характеристик чашечно-лоханочной системы (ЧЛС) и степени тяжести калькулезного пиелонефрита, в то время как химический состав и плотность камня не оказывают заметного влияния на исход операции. Однако, по данным ряда исследователей, у около 10% пациентов формирование камней обусловлено сниженным объёмом интратенальной лоханки, не соответствующим суммарному объёму чашечек, что приводит к дисфункции уродинамики [Гулиев Б.Г. и др., 2019]. Это обуславливает повышенную склонность к повреждению почечной ткани у почек с маленьким объёмом внутрипочечной лоханки по сравнению с теми, у которых присутствует расширенная экстраренальная лоханка [Трусков П.В. и др., 2019].

Присутствие внутрипочечной лоханки не только способствует формированию камней, но также представляет существенные трудности для урологов при проведении операций у таких пациентов. Эти сложности обусловлены проблемами в идентификации какой-либо части лоханки из-за наличия выраженного адгезивного педункулита в этой области, при этом лоханка обычно полностью скрыта тканями почки. До последнего времени хирургические вмешательства при наличии внутрипочечной лоханки осуществлялись с интрасинусным доступом, что было связано с высокой травматичностью, и в большинстве случаев уролог сталкивался с затруднениями при наложении швов на дефект лоханки [Аль-Шукри Ю.Г. и др., 2012; Джафар-заде М.Ф. и др., 2012]. Уменьшенный объем внутрипочечной лоханки порождает значительные сложности не только при проведении открытых хирургических операций, но также ставит под вопрос эффективность использования малоинвазивных методик. Проникновение через кожу в лоханку, полностью заполненную камнем, оказывается практически невозможным, что создаёт трудности для введения нефроскопа и достаточного количества жидкости, необходимых для обеспечения качественной визуализации в процессе выполнения необходимых манипуляций [Гончарук В.С. и др., 2022]. Использование дистанционной ударно-волновой литотрипсии не рекомендуется при уменьшенном объёме интратанальной лоханки, так как отсутствует важное условие для эффективности данного метода — наличие значительного количества жидкости вокруг камня. В ситуации, когда лоханка тесно окружает камень и не способна к расширению, в отличие от экстраренальной лоханки, невозможно создать вокруг камня достаточную жидкостную оболочку. Попытки применения форсированного диуреза через введение жидкости и диуретических средств, например, лазикса, также не дают необходимого эффекта для формирования водной среды вокруг камня, что является критически важным для успешного проведения литотрипсии [Гулиев Б.Г. и др., 2020].

Настоящая работа основана на анализе результатов комплексного обследования и лечения 154 пациентов с нефролитиазом при интратанальной лоханке с 2017 по 2022 годы в ГУ «Республиканский научно-клинический центр урологии» Министерства здравоохранения и социальной защиты населения Республики Таджикистан (МЗ и СЗН РТ). С целью оценки анализа и результатов лечения больные данной категории были разделены на 2 группы: первая основная проспективная группа – 78 (50,6%) пациентов, для лечения которых были применены персонифицированная хирургическая тактика с применением современных технологий и вторая контрольная ретроспективная группа – 76 (49,4%) больных, для лечения которых были использованы общепринятые одноэтапные традиционные оперативные вмешательства.

Критерии для отбора участников исследования установлены следующим образом:

- больные мужского и женского пола в возрасте старше 18 лет;
- наличие внутриванального типа лоханки у больных с мочекаменной болезнью;
- наличие одного или нескольких камней в лоханке и чашечках почки, включая коралловидные камни;
- камни в почках размером свыше 10 мм, независимо от того, вызывают ли они нарушения уродинамики;
- камни размером до 10 мм, способные вызвать нарушения уродинамики (например, вклиненные конкременты у устья лоханки либо в шейке чашечки), и отсутствие эффективности консервативное лечение;
- наличие камней, которые провоцируют клинические симптомы нефролитиаза, при этом не сопровождается острым воспалительным процессом.

Критерии исключения участников из исследования определяются следующим образом:

- отказ больного принять участие в исследовании;

- наличие нефролитиаза при экстрауретеральной и/ или смешанной форме лоханки;
- наличие нефролитиаза при интрауретеральной лоханке в сочетании с уретеролитиазом, камнями мочевого пузыря и уретры;
- наличие нефролитиаза при интрауретеральной лоханке в сочетании с аномалиями развития почек и мочевыводящих путей;
- размер камня менее 10 мм, который не вызывает нарушений уродинамики;
- присутствие острого воспалительного процесса в почках и мочевыводящих путях;
- стриктура мочеточника;
- наличие медицинских противопоказаний к выполнению оперативного вмешательства и/или применению анестезии.

Детальное и всестороннее изучение госпитализированных пациентов с МКБ в ГУ «Республиканский научно-клинический центр урологии» МЗ и СЗН РТ за период 2017 до 2022 годы в целом включало 3610 (100%) больных. Среди них пациенты с нефролитиазом без сочетания с уретеролитиазом или камнем мочевого пузыря, а также с другими урологическими патологиями составили 1054 (29,2%) пациента.

Среди больных с нефролитиазом 1054 (100%) в зависимости от типа лоханки в большинстве случаев составили пациенты с нефролитиазом при экстрауретеральной лоханке – 632 (60,0%) случая, при смешанной (переходной) лоханке – 268 (25,4%) наблюдений и 154 (14,6%) случая составили пациенты с нефролитиазом при интрауретеральной лоханке. При сборе анамнеза заболевания было выявлено, что больные с нефролитиазом страдали данной патологией в течение нескольких лет. Анализ данных показал, что продолжительность наличия камней в почках у наблюдаемых больных была различной: у 34 (22,1%) пациентов этот срок составлял менее 12 месяцев, у 40 (26,0%) больных этот срок составлял от 12 до 36 месяцев. У 35 (22,7%) пациентов длительность заболевания составляла 3-5 лет, а у 26 (16,9%)

больных – 5-8 лет. Длительность течения заболевания более 8 лет была отмечена в 19 (12,3%) наблюдениях.

При анализе клинического материала по количеству конкрементов у больных данной категории одиночные камни имели место в 92 (59,7%) случаях, множественные – 43 (27,9%) и коралловидные камни встречались у 19 (12,3%) пациентов.

Необходимо подчеркнуть, что для наиболее оптимального выбора объёма оперативных вмешательств при нефролитиазе при интратрениальной лоханке и улучшения результатов хирургического лечения важное значение имеют стадии гидронефроза. Так, анализ данных показывает, что гидронефроз 1 стадии имел место в 31 (20,1%) случае, и гидронефроз 2-й стадии составил 114 (74,0%) наблюдений. Гидрокаликоз почек имел место в 6 (3,9%) наблюдениях и гидрокаликс – в 3 (1,9%) случаях. Среди пациентов с инфицированным гидронефрозом количество составило в целом 34 (22,1%) случая.

Следует отметить, что для более обоснованного выбора и проведения метода и объёма хирургического лечения у пациентов данной категории большое значение имеет наличие калькулёзного обструктивного пиелонефрита. Во всех случаях он имел вторичный характер, то есть развивался на фоне обструкции конкрементами хронического течения пиелонефрита. Среди хронического пиелонефрита активная фаза воспаления наблюдалась у 119 (77,3%) пациентов, в то время как фаза ремиссии хронического пиелонефрита была зарегистрирована всего в 35 (22,7%) случаях. Также среди 154 (100%) в 16 (10,3%) наблюдениях имела место хроническая болезнь почек.

Используя шкалу ASA (American Society of Anesthesiologists), все пациенты с нефролитиазом при интратрениальной лоханке в соответствии с оценкой операционно-анестезиологического риска распределены следующим образом. В 116 (75,3%) случаях, согласно шкале ASA, у пациентов имелась II

степень риска, в 33 (21,4%) – III степень риска и в 5 (3,3%) наблюдениях – IV степень операционно-анестезиологического риска.

Стоит подчеркнуть, что на момент госпитализации состояние больных с нефролитиазом при интратрениальной лоханке большинство случаев оценивалось как среднетяжёлое, и меньшинство случаев как относительно удовлетворительное или, наоборот, – тяжёлое состояние пациентов. При этом в большинстве случаев у больных отмечалось наличие умеренных, ноющих, тупых болей с чувством тяжести (n=129) или же острые, приступообразные боли по типу почечной колики в поясничной области (n=25), которые возникали периодически на фоне абсолютного благополучия и удовлетворительного состояния и в поясничной области (n=147). Макрогематурия имела место в 26 (16,8%) наблюдениях. Также клиническими проявлениями были повышение температуры тела (n=57), с ознобом (n=14). Кроме этого, у пациентов отмечались диспепсические расстройства: тошнота - в 24 (15,5%) наблюдениях, 21 (13,6%) случай – рвота и повышение артериального давления (n=29).

Наряду с различными клиническими проявлениями, также наблюдаются заметные изменения со стороны показателей эндогенной интоксикации у пациентов с нефролитиазом при интратрениальной лоханке, особенно при наличии активной фазы воспаления хронического пиелонефрита. Следует отметить, что также их выраженность зависит от давности течения патологии и наличия осложнений, в частности инфицированного гидронефроза.

Так, степень выраженности изменений в маркерах эндогенной интоксикации у пациентов с нефролитиазом при интратрениальной лоханке, в первую очередь, зависит от характера воспалительных изменений в чашечно-лоханочной системе с вовлечением в паренхиму почки, а также от степени нарушения уродинамики и выраженности бактериальной контаминации мочи и продолжительности течения патологии. Так, при фазе ремиссии хронического пиелонефрита у больных нефролитиазом при интратрениальной лоханке наблюдались умеренные изменения в показателях прокальцитонин

($1,6 \pm 0,05$ нг/мл), С-реактивный белок ($24,7 \pm 9,2$ мг/мл), ЛИИ ($2,55 \pm 0,11$ усл.ед.) и МСМ ($667,15 \pm 44,9$ мкг/мл), что в несколько раз выше показателя нормы. Также наблюдались повышение азотистых шлаков креатинина ($156,5 \pm 6,3$ ммоль/л) и мочевины ($11,2 \pm 1,7$ ммоль/л), косвенно указывающие на наличие хронической болезни почек.

В то же время в группах пациентов с активной фазой воспаления хронического пиелонефрита данные изменения были более выраженными – уровень прокальцитонин ($3,5 \pm 0,07$ нг/мл), С-реактивный белок ($63,7 \pm 11,2$ мг/мл), ЛИИ ($4,64 \pm 0,13$ усл.ед.) и МСМ ($893,5 \pm 39,7$ мкг/мл) соответственно, что в несколько раз было выше по сравнению с показателями фазы ремиссии хронического пиелонефрита у больных нефролитиазом при интратрениальной лоханке. Выраженные изменения также имели место в показателях азотистых шлаков – креатинина ($223,7 \pm 11,7$ ммоль/л) и мочевины ($14,7 \pm 1,8$ ммоль/л) соответственно. Данные показатели констатируют наличие значительных воспалительных изменений в чашечно-лоханочной системе с вовлечением в паренхиму почки, нарушение уродинамики и выраженность бактериальной контаминации мочи, а также хронической почечной недостаточности.

У пациентов с нефролитиазом при интратрениальной лоханке наблюдаются значительные изменения и со стороны микробного пейзажа мочи, основной причиной которого является наличие конкремента в почках, приводящее к развитию калькулёзного пиелонефрита, также нарушение пассажа мочи и снижение реактивности уротелия. Следует отметить, что в результате микробиологического исследования мочи в целом бактериурия выявлена в 97 (81,5%) наблюдениях из 119 пациентов с активной фазой воспаления хронического пиелонефрита и оценивалась как качественно с определением вида возбудителя, так и количественно с определением титра (КОЕ/мл). У 22 пациентов (18,5%) анализ мочи показал её стерильность. Отсутствие бактерий в моче может быть связано с несколькими факторами, включая предварительное антибактериальное лечение до госпитализации, раннюю стадию заболевания, а также присутствие механической преграды

(камней), которая мешает нормальному оттоку мочи из почки. В ходе изучения результатов бактериального посева мочи было выявлено, что у всех 68 пациентов из 97 (70,1%) присутствует бактериурия с грамотрицательными микроорганизмами, при этом наблюдался разнообразный рост бактериальной флоры. В большинстве случаев – у 36 (37,1%) – выделена *Escherichia coli*. На втором месте по частоте обнаружения находится *Proteus* – в 13 (13,4%) случаях, тогда как *Pseudomonas aeruginosa* была выявлена в меньшем количестве образцов – 8 (8,2%), *Enterobacter spp.* – 6 (6,2%) и *Klebsiella spp.* – 5 (5,2%).

Грамположительные возбудители в целом выявлены в 16 (16,5%) наблюдениях. Среди них *Staphylococcus haemolyticus* выявлен в 5 (5,2%) случаях, *Staphylococcus epidermidis* – 4 (4,1%), *Staphylococcus aureus* в 3 (3,1%) наблюдениях и *Streptococcus spp.* – в 3 (3,1%) случаях.

Ассоциации бактерий, т.е. микст инфекция, при микробиологическом исследовании мочи у больных с активной фазой воспаления хронического калькулёзного пиелонефрита были обнаружены в 13 (13,4%) наблюдениях. При этом в 7 (7,2%) случаях были выявлены ассоциации *Enterobacter spp.* + *Klebsiella pneumoniae*, а ассоциации *Staph. epidermidis* + *Escherichia coli* были обнаружены в 6 (6,2%) наблюдениях.

Так, наиболее высокие титры микробных тел при наличии грамотрицательной микрофлоры у больных нефролитиазом при интратанальной лоханке с явлением активной фазы воспаления хронического пиелонефрита обнаружены при микрофлоре *Klebsiella*, среди грамположительных возбудителей - *Staphylococcus aureus*, а при миксте инфекции при ассоциации *Staphylococcus aureus* с *Klebsiella pneumoniae* и титр возбудителей при всех наблюдениях составил 10^5 - 10^6 КОЭ/мл соответственно, что необходимо для выбора тактики и метода как консервативного, так и хирургического лечения больных с данной категорией.

К числу основных, доступных и неинвазивных лучевых методов исследования нефролитиаза при интратанальной лоханке, относится

ультразвуковой метод диагностики, который применялся у всех 154 (100%) пациентов. Следует отметить, что при УЗИ можно выявить и оценить все параметры касательно нефролитиаза, однако тип лоханки, т.е. интратрениальной лоханки, невозможно оценить при УЗИ.

Ультразвуковой мониторинг позволял контролировать:

- наличие и степень дилатации ЧЛС;
- состояние паренхимы почки;
- наличие деструктивных изменений в органе.

При УЗИ наличие акустической тени (конкремента) у больных нефролитиазом было диагностировано в 154 (100%) наблюдениях, локализация конкрементов в полостные системы почек (ЧЛС) установлена в 147 (95,4%) случаях, наличие и степень расширения (дилатации) ЧЛС на фоне нефролитиаза выявлены у 136 (88,3%) пациентов, в 96 (80,7%) наблюдениях диагностировано наличие воспалительных изменений в почках из 119 пациентов с активной фазой воспаления хронического пиелонефрита и наличие инфицированного гидронефроза в целом установлено в 23 (67,6%) наблюдениях из 34 пациентов данной категории.

Обзорную рентгенографию у больных с нефролитиазом при интратрениальной лоханке проводили, как и УЗИ, всем 154 (100%) пациентам с нефролитиазом. В период подготовки к операции пациентам была проведена обзорная урография для выявления теней, которые могут указывать на наличие камней. При анализе полученных изображений осуществлялась оценка расположения, количества, размеров и формы камней в почках.

После выполнения обзорного снимка проводили экскреторную рентгенографию (при отсутствии противопоказаний к введению контрастного препарата).

Экскреторная урография применялась у 141 (91,6%) пациента. При проведении данного метода применялся раствор триомбраста, дозировка которого составляла 1 мл на 1 кг веса больного. У 8 больных (5,2%), имеющих признаки хронической болезни почек в стадии ремиссии, и у 5 больных (3,2%),

у которых в анамнезе были зафиксированы аллергические реакции на введение контрастного вещества, проведение данного исследования было невозможно.

За день до использования контрастного вещества у пациентов проверялась индивидуальная переносимость путём введения 1 мл препарата внутривенно. Для рентгеноконтрастного исследования контраст вводился в дозировке 1,0 мл на килограмм массы тела пациента, после чего выполнялись снимки спустя 10, 25 и 60 минут. Если в течение 60 минут не наблюдалось контрастирование ЧЛС, то в этом случае применялся способ создания «отсроченных» снимков – спустя 2–4 часа и более поздние сроки.

Экскреторная урография даёт возможность оценить функциональное состояние почек, выявить наличие уродинамических расстройств в верхних мочевых путях, обнаружить и определить локализацию конкрементов, а также изучить анатомо-морфологическую структуру ЧЛС (тип лоханки) с целью предварительного определения и выбора доступа и удаления конкрементов.

Рентгенологические признаки (экскреторная урография) нефролитиаза при интратенальной лоханке были следующими: выделительная функция обеих почек сохранена в 122 (86,5%) наблюдениях и имело место своевременное выделение контрастного вещества с обеих сторон. Тогда как в целом в 19 (13,5%) случаях наблюдалось замедление выделительной функции почек, среди них левой почки (n=9) с сохранением функции правой почки, замедление выделительной функции правой почки (n=7) с сохранением функции левой почки и замедление выделительной функции обеих почек (n=3). Расширение полостной системы почек диагностировано во всех 141 (100%) случае, из них в 26 (18,4%) случаях установлен гидронефроз 1 стадии, гидронефроз 2 стадии имел место в 108 (76,6%) случаях, гидроколикоз почек установлен в 5 (3,6%) и в 2 (1,4%) наблюдениях – гидрокаликс почек соответственно. Также экскреторная урография позволила в 141 (100%) установить локализацию конкрементов в полостных системах почек: локализация камней в чашечках почек в 9 (6,4%) наблюдениях, в 58 (41,1%)

случаях локализовались в лоханках почек, и в большинстве – в 74 (52,5%) случаях – в чашечно-лоханочной системе почек. Следует отметить, что экскреторная урография во всех случаях 141 (100%) также диагностировала интратрениальный тип лоханки у больных нефролитиазом. Выявленные рентгенологические семиотики при экскреторной урографии у больных с данной категорией имеют важное значение при выборе метода и объёма хирургического вмешательства.

Наличие и степень гидронефроза, определение рентген-негативных камней, структурной плотности, количество и локализации камней почки, позволяющие оптимизировать выбор метода литотрипсии и способ эвакуации фрагментов камней, были оценены по данным МСКТ в предоперационном периоде. Также МСКТ позволила определить тип лоханки. В нашем исследовании были проведены как обзорная (без введения контрастного препарата), так и экскреторная (с введением контрастного препарата омнипак) МСКТ.

На основании проведённых комплексных всесторонних методов диагностики нефролитиаза при интратрениальной лоханке с применением современных лабораторных и лучевых инструментальных методов исследования нами в клинике разработан алгоритм диагностики больных с нефролитиазом при интратрениальной лоханке, позволяющий в кратчайшие сроки установить диагноз и провести наиболее обоснованные методы лечения.

В соответствии с разработанным нами алгоритмом диагностики, пациенты, у которых имеются признаки нефролитиаза, подлежат детальному клиническому обследованию. Этот процесс включает в себя сбор жалоб и анамнеза заболевания, клинический и объективный осмотр пациента. Кроме того, проводится серия биохимических лабораторных исследований крови с исследованием уровня содержания маркеров эндотоксемии в сывороточной крови. Также выполняется общий анализ мочи, качественное и количественное микробиологическое исследование мочи, анализ на чувствительность выявленных в моче бактерий к антибиотикам, что позволяет

сформировать комплексную картину состояния здоровья пациента и наличия или отсутствия нефролитиаза. Также параллельно проводится обзорная и по показаниям экскреторная урография и УЗИ органов мочевыводящей системы. При неэффективности лучевых методов диагностики при сомнительных случаях выполняется МСКТ без и с контрастированием.

На основании результатов анализа данных комплексного диагностического обследования в клинике были разработаны критерии выбора методов хирургического лечения.

У наблюдаемых нами пациентов с нефролитиазом при интратенальной лоханке производились различные по характеру методы и способы оперативных вмешательств в соответствии с предложенными критериями. Выполнялись открытые люмботомные, миниинвазивные (чрескожная пункционная нефролитотрипсия) или двухэтапные оперативные вмешательства (на первом этапе наложение нефростомии под УЗИ-контролем и на втором этапе либо чрескожная пункционная нефролитотрипсия, либо открытые люмботомные вмешательства) в хирургическом лечении больных нефролитиазом при интратенальной лоханке.

В целом выполнение одноэтапной миниинвазивной чрескожной пункционной нефролитотрипсии у больных с нефролитиазом при интратенальной лоханке основной группы было предпринято в 55 (70,5%) случаях. Так, из них после проведения комплекса кратковременного консервативного лечения в течение 24-48 часов для купирования приступа почечной колики и стихания воспалительного процесса при фазе активного воспаления на фоне хронического калькулёзного пиелонефрита у больных нефролитиазом в отсроченном порядке была проведена одноэтапная чрескожная пункционная нефролитотрипсия у 46 (59,0%) пациентов. В 9 (11,5%) наблюдениях чрескожная пункционная нефролитотрипсия была выполнена без предварительного проведения комплекса консервативного лечения.

Однако в 4 (6,4%) наблюдениях в соответствии с определёнными показаниями проводилась конверсия доступа. Это включало в себя люмботомию и проведение радикального оперативного вмешательства - субкортикальная пиелолитотомия с нефростомией (n=3) и без нефростомии (n=1). Причинами конверсии доступа были следующие: кровотечение в 1 (1,6%) случае, технические и тактические ошибки, включая утрату пункционного канала, в 1 (1,6%) случае, а также неудачная пункция чашечно-лоханочной системы, которая произошла в 2 (3,2%) случаях.

Следует отметить, что проведение первичного одноэтапного радикального хирургического лечения при нефролитиазе «высокого риска», учитывая воздействие операционной и анестезиологической агрессии, чревато опасностью развития интра- и послеоперационных осложнений, угрожающих жизни больного. Несмотря на появление передовых технологий диагностики урологических заболеваний, определение риска гнойно-септических осложнений при тяжёлых формах мочекаменной болезни представляет определённые трудности. Исходя из этого, нами в клинике разработан и предложен способ двухэтапного хирургического лечения больных нефролитиазом «высокого риска» (**рац. удост. №3532/R1020 от 27.12.2023**). В 11 (14,1%) наблюдениях основной группы установлены показания для проведения двухэтапного хирургического лечения, и на первом этапе произведено наложение экстренно перкутано-дренирующего вмешательства, т.е. нефростомии под УЗ-контролем. Важно подчеркнуть, что все пациенты (n=11) с нефролитиазом при интратенальной лоханке находились в зоне «высокого риска» по таким критериям, как наличие инфицированного гидронефроза с выраженными повышениями показателей эндогенной интоксикации, при наличии выше 10^4 КОЕ/мл титр возбудителей при посеве мочи, а также пожилой и старческий возраст и наличие тяжёлых сопутствующих заболеваний (сахарный диабет, ИБС) и другие. В общей сложности, двухэтапные хирургические вмешательства были проведены в 11 случаях, что составляет 14,1% от общего числа наблюдений. В первые сутки

поступления в стационар, при выполнении УЗИ на основании установленных показаний и после совместного решения с анестезиологами-реаниматологами, диагностическая процедура была преобразована в лечебную. Это означает, что на основе ультразвукового исследования было принято решение о необходимости наложения нефростомы под УЗ-мониторингом. Как было отмечено ранее, показаниями для проведения нефростомии под контролем УЗИ являлись случаи у пациентов с нефролитиазом, осложнённым инфицированным гидронефрозом второй степени (в 6 случаях), а также наличие у пациентов сопутствующих системных заболеваний (в 5 случаях).

Особо следует подчеркнуть, что после проведения перкутано-дренирующих процедур на почках под контролем ультразвукового исследования и выполнения местного промывания антисептическими растворами (такими как декасан и диоксидин) в сочетании с антибиотиками (выбор которых основан на определении чувствительности к антибиотикам), отмечается заметное улучшение общего состояния пациентов. Это сопровождается нормализацией показателей, отражающих состояние эндогенную интоксикацию. Так, через 2-4 дня после реализации перкутано-дренирующих процедур на почках под ультразвуковым контролем было зафиксировано значительное улучшение, а именно нормализация показателей эндотоксемии в крови. Средний пульс снизился до $76,4 \pm 6,2$ ударов в минуту, температура тела стабилизировалась на уровне $36,7 \pm 1,1$ °С. Уровень молекул средней массы (МСМ) в сыворотке крови, лейкоцитов и лейкоцитарного индекса интоксикации (ЛИИ), а также С-реактивного белка и прокальцитонина также показали тенденцию к нормализации, что свидетельствует о снижении воспалительного процесса и общей интоксикации организма.

На втором этапе, после успешной коррекции состояний, связанных с эндотоксемией, ликвидации гнойного воспаления и значительного улучшения общего состояния больных, были проведены радикальные операции – либо выполнение чрескожной пункционной нефролитотрипсии ($n=7$), либо

проведение традиционной субкортикальной люмботомной пиелолитотомии с нефростомией (n=4).

Следует отметить, что в 12 (15,4%) наблюдениях у больных нефролитиазом при интратенальной лоханке по строгим показаниям – ожирение III-IV степени, отсутствие расширения чашечек, сложные варианты нефролитиаза (крупные, плотные, множественные, рецидивные рентген-негативные камни), и камень изолированной чашечки, требующий пунктировать на «камень», произведено одноэтапное традиционное хирургическое лечение люмботомным доступом. Из них у 4 (5,1%) пациентов произведены люмботомия, субкортикальная пиелолитотомия без нефростомии и в 3 (3,8%) наблюдениях выполнены люмботомия, субкортикальная пиелолитотомия с нефростомией. Люмботомия, пиелонефролитотомия с нефростомией – 2 (2,6%) и без нефростомии также в 2 (2,6%) наблюдениях. Только в 1 (1,3%) случае выполнены люмботомия, пиелонефролитотомия без нефростомией.

Также во всех случаях у пациентов с нефролитиазом при интратенальной лоханке контрольной группы (n=76) были произведены открытое люботомное удаление камней из почек. Так, люмботомия, пиелолитотомия без нефростомией произведены (n=33) и с нефростомией (n=28), люмботомия, пиелонефролитотомия с нефростомией выполнены в 7 (9,2%) наблюдениях и без нефростомии – в 5 (6,6%) случаях. Лишь 3 (3,9%) пациентам выполнены люмботомия, нефролитотомия без нефростомии.

Нефролитиаз является широко распространённым явлением и занимает ведущее положение среди хирургических заболеваний мочевыводящей системы. С развитием технических достижений в практику урологических стационаров активно внедряются минимально-инвазивные способы лечения больных с нефролитиазом. На смену открытым хирургическим вмешательствам, которые являются более травматичными, в настоящее время приходят экстракорпоральная и чрескожная нефролитотомия, которые демонстрируют высокую эффективность в удалении конкрементов из

мочевых путей. Основными целями минимально-инвазивных методик являются: снижение площади травмируемой паренхимы почки, сохранение функциональной активности почки, минимизация рисков возникновения осложнений во время и после проведения операции, уменьшение периодов анальгезии и госпитализации больного. Однако, несмотря на большое количество публикаций, посвящённых применению перкутанной нефролитотомии для лечения пациентов с нефролитиазом, всё ещё некоторые вопросы в виде показания и противопоказания, а также технического обеспечения остаются актуальными.

Исходя из этого нами в клинике разработан и предложен способ бездренажной чрескожной пункционной нефролитотрипсии (перкутанной нефролитотомии) с множественными доступами у больных с множественными и большими камнями почки (**Патент РТ №1092 от 29.05.2020**), который был выполнен в 12 (19,3%) из 62 наблюдений, при котором после завершения процедуры перкутанной нефролитотомии не устанавливается нефростомическая трубка в почку.

При этом в положении больного на животе под флюроскопом делается пункция почки и через пункционную иглу вводится проводник. Затем над проводником одеваются разнокалиберные дилататоры для создания канала к почке и сверху дилататора одевается амплатц щит. Через амплатцинный щит вводится нефроскоп, находя камни, таким образом, проводится нефролитотрипсия. Затем по завершению перкутанной нефролитотомии, не ставятся нефростомическая трубка в почку, а во время выхода под визуальным наблюдением удаляется кожух (амплатц. щит), затем с целью гемостаза в течение от 1 до 3 минуты большим пальцем сильно нажимается на место входа канала, и операция заканчивается наложением одного шва. Таким образом, уменьшается и продолжительность операции.

Положительными сторонами предложенного способа являются: отсутствие дискомфорта от нефростомической трубки, уменьшение продолжительности операции, снижение потребности к анальгетикам,

короткий срок восстановления и активизации больных, уменьшение койка дней и значительные низкие экономические затраты.

Для улучшения непосредственных и отдалённых результатов хирургического лечения нефролитиаза при интратенальной лоханке имеет особую актуальность минимизация интраоперационных и послеоперационных осложнений. Для достижения указанной цели в клинике разработан способ удаления крупных конкрементов почки у больных интратенальной лоханкой (**рац. удост. №3533/R1021 от 27.12.2023**).

Суть разработанной методики заключается в том, что после проведения люмботомии по Фёдорову, заднюю поверхность лоханки тупо отслаиваем от почечной губы, затем заднюю почечную губу приподнимаем губоподъёмником, и проводим пиелотомию. Для предотвращения разрыва лоханки и лоханочно-мочеточникового сегмента и для создания оптимального доступа для удаления камней, производим U-образный разрез лоханки. Разрез лоханки начинаем от уровня перешейки верхней чашечки, продолжаем продольно вниз, затем не доходя до пиело-уретерального сегмента поворачиваем вверх и продолжаем до уровня перешейки нижней чашечки и извлекаем конкремент. При таком разрезе в случае необходимости мы имеем возможность продолжить разрез в сторону перешейки чашечки при удалении коралловидных камней. После извлечения камня производим ревизию лоханки и чашечек, проверяем состояние прилоханочного отдела мочеточника. При необходимости (при инфицированном гидронефрозе, при множественных камнях, при кровотечении) после удаления камня полость почки промываем антисептическим раствором и накладываем нефростому. После этого зашиваем лоханку, накладывая узловые швы с викрилом №3/0. После ушивания разреза лоханки почечную губу опускаем и прикрываем её линией швов. К месту разреза подводим дренажную трубку и послойно ушиваем рану. Параренальную дренажную трубку удаляем на 3-5 сутки после гарантированного прекращения выделения мочи.

Предложенный способ хирургического лечения нефролитиаза при интратрениальной лоханке позволяет в значительной степени предотвратить травму лоханочно-мочеточникового сегмента, создаёт оптимальный доступ для удаления камней из почки и, тем самым, позволяет минимизировать интраоперационные и послеоперационные осложнения.

Характер и частота ранних, ближайших послеоперационных осложнений и летальности у больных с нефролитиазом при интратрениальной лоханке обеих групп оценивали согласно шкале оценки послеоперационных осложнений, предложенной Р.А. Clavien и D. Dindo (2009).

Так, в целом в 7 (9,0%) наблюдениях имело место развитие различных ранних послеоперационных осложнений у пациентов из основной группы. Так, среди II степени тяжести послеоперационных осложнений, согласно классификации Clavien – Dindo, в 2 (2,6%) случаях развилось нагноение лапаротомной раны и 3 (3,8%) наблюдениях обострение хронического пиелонефрита, которые в обеих случаях были пролечены комплексно консервативным методом. Также в 1 (1,3%) случае развилось кровотечение из мышц послеоперационной раны и в 1 (1,3%) наблюдении имели место дислокации нефростомы, для ликвидации которых потребовалось дополнительно проведение вмешательств. Отмечался 1 (1,3%) летальный исход, причиной которого являлась тромбоэмболия лёгочной артерии.

В контрольной группе пациентов, в целом, в 18 (23,7%) случаях в раннем послеоперационном периоде развились различные по характеру послеоперационные осложнения. Так, нагноение лапаротомной раны имело место в 3 (3,9%) наблюдениях и 5 (6,6%) наблюдениях обострение хронического пиелонефрита, которые пролечены комплексно консервативным способом.

Соответственно III степень тяжести послеоперационных осложнений, согласно классификации Clavien – Dindo, характеризовалась сложными осложнениями, которые возникли в раннем послеоперационном периоде и в целом имели место в 10 наблюдениях и потребовалось проведение различных

дополнительных вмешательств. Так, формирование мочевого свища (n=1), для лечения которого потребовалось проведение стентирования ЧЛС почек ретроградным путём. Наличие резидуальных осколков камней имело место в 2 (2,6%) случаях, которое в 1 (%) случае мигрировало в мочеточник, сопровождающееся нарушением уродинамики с приступами почечной колики, при котором проведена трансуретральная контактная уретеролитотрипсия. Во втором случае конкремент локализовался в ЧЛС, который вызвал гидронефроз с частыми приступами почечной колики и обострением калькулёзного пиелонефрита, для ликвидации которого потребовалось проведение стентирования мочеточника. В 4 наблюдениях были произведены гемостатические вмешательства при кровотечении из послеоперационной раны (n=2) и при кровотечении из паренхимы почки (n=2). Дислокацию нефростомы наблюдали в 2 (2,6%) случаях, при которых проведено стентирование мочеточника (n=1) и повторно установление нефростомы (n=1). Развитие мочевого затёка в забрюшинные пространства имело место в 1 (1,3%) случае, при котором выполнены пункция и дренирование мочевого затёка под УЗ-контролем. В послеоперационном периоде от нарастания интоксикации и развития полиорганной недостаточности (n=2), а также вследствие развития тромбоза лёгочной артерии (n=1) в целом в контрольной группе умерли 3 (3,9%) больных.

Также важным моментом в хирургическом лечении больных нефролитиазом при интратанальной лоханке является анализ отдалённых результатов лечения. Основным критерием его эффективности является частота развития сужения ЛМС и вторичных рецидивных камней, а также и других специфических осложнений в виде послеоперационной поясничной и боковой грыжи живота. Отдалённые результаты эффективности хирургического вмешательства у больных нефролитиазом при интратанальной лоханке были изучены в сроки от 6 месяцев до 4 лет и были исследованы по возможности у 116 (75,3%) пациентов (64 – основной и 52 – контрольной групп).

У пациентов основной группы в целом отдалённые послеоперационные осложнения отмечались в 3 (4,8%) наблюдениях. Так, случай сужения ЛМС возник в 1 (1,6%) наблюдении, который был ликвидирован стентированием мочеточника. Развитие вторичной сморщенной почки имело место в 1 (1,6%), при котором в плановом порядке произведена нефрэктомия. Развитие других осложнений – послеоперационная боковая и поясничная грыжа имела место также в 1 (1,6%) случае, в плановом порядке была оперирована, тогда как, в целом, у 8 (14,8%) больных контрольной группы наблюдалось развитие отдалённых послеоперационных осложнений в виде сужения ЛМС - 7 (7,4%), при котором произведены реконструктивно-восстановительные вмешательства (n=3) и стентирование мочеточника (n=1). Вторичное сморщивание почки имело место в 2 (3,7%) случаях, при котором в последующем потребовалось выполнение нефрэктомии. Наличие послеоперационной боковой и поясничной грыжи наблюдалось в 2 (3,7%), во всех случаях выполнено герниопластика.

В результате применения разработанного алгоритма диагностики и индивидуализированной хирургической стратегии, которая включает выбор методик открытой, люмботомной или минимально инвазивной хирургии, либо через одноэтапное, либо двухэтапное вмешательство, достигнуты значительные успехи в лечении пациентов с нефролитиазом при интратенальной лоханке в основной группе. Эти подходы позволили сократить частоту случаев развития осложнений в ближайшем послеоперационном периоде с 23,7% до 9,0% и уменьшить количество летальных исходов с 3,9% до 1,3%. Кроме того, благодаря внедрению утвержденных нами критериев для выбора лечебных методов, частота случаев развития осложнений в отдаленном после хирургического вмешательства периоде сократилась до 4,8%.

ВЫВОДЫ

1. Анализ показывает, что 14,6% случаев нефролитиаза наблюдались у пациентов с интратанальным типом лоханки, что подчёркивает важность учёта анатомических особенностей в клинической практике [1-А, 2-А, 3-А].

2. Комплексный подход к диагностике нефролитиаза у пациентов с интратанальной лоханкой с применением усовершенствованного диагностического алгоритма с включением современных методов инструментальной и лучевой диагностики и определением биохимических маркеров воспаления, таких как прокальцитонин и С-реактивный белок в сыворотке крови, демонстрирует высокую информативность. Это позволяет точно диагностировать заболевание, оценить общее состояние здоровья пациента и разработать оптимальную стратегию лечения [2-А, 3-А, 6-А, 7-А, 9-А, 10-А, 11-А].

3. При выборе метода лечения нефролитиаза при интратанальной лоханке, будь то чрескожная пункционная нефролитотрипсия, традиционная хирургия или двухэтапное вмешательство, учитываются множество факторов. Каждый случай рассматривается индивидуально, опираясь на такие критерии, как наличие инфицированного гидронефроза, степень расширения полостной системы почек, положение конкрементов в чашечно-лоханочной системе, общее состояние пациента, оцениваемое по шкале ASA, наличие патогенных микроорганизмов в моче и уровень эндогенной интоксикации. Эти параметры служат основой для строгой дифференциации методов лечения, направленных на максимально эффективное и безопасное удаление камней из почек [1-А, 2-А, 3-А, 4-А, 5-А, 8-А].

4. Использование дифференцированной тактики оперативного лечения, основываясь на строго определенных объективных критериях, позволило значительно уменьшить частоту урологических и общих осложнений в послеоперационный период. В группе, где применялись эти методы, процент осложнений снизился на 9,0% относительно контрольной группы, где данная частота составляла 23,7%. В отдаленном периоде, число пациентов,

испытывающих послеоперационные осложнения, сократилось до 4,8%, в сравнении с 14,8% в контрольной группе [2-А, 3-А, 12-А, 13-А, 14-А].

РЕКОМЕНДАЦИИ ПО ПРАКТИЧЕСКОМУ ИСПОЛЬЗОВАНИЮ РЕЗУЛЬТАТОВ ИССЛЕДОВАНИЯ

1. В процессе диагностики нефролитиаза при интратрениальной лоханке рекомендуется использование специально разработанного диагностического алгоритма. Это включает проведение экскреторной урографии или мультиспиральной компьютерной томографии, а также анализ на определение концентрации прокальцитонина и С-реактивного белка в крови для своевременной постановки точного диагноза.

2. Для оптимизации лечебного процесса нефролитиаза при интратрениальной лоханке крайне важно выполнение бактериологического посева мочи у каждого пациента для идентификации возбудителя инфекции и определения уровня бактериурии. Следует осуществлять подбор антибактериальной терапии на основе чувствительности выявленных микроорганизмов в раннем послеоперационном периоде.

3. Выбор метода хирургического лечения пациентов с нефролитиазом при интратрениальной лоханке должен базироваться на разработанных объективных критериях, учитывая данные комплексного обследования. Это позволит индивидуализировать подход к выбору наиболее оптимального метода лечения, включая чрескожную пункционную нефролитотрипсию, двухэтапные или люмботомные вмешательства, обеспечивая таким образом наилучшие клинические исходы.

4. В случаях, когда пациенты с нефролитиазом относятся к категории «высокого риска», целесообразно применение двухэтапной лечебной тактики. На первом этапе рекомендуется экстренное выполнение нефростомии под контролем УЗИ, что способствует немедленному облегчению состояния больного за счёт устранения застоя мочи и снижения внутривисочечного давления. После стабилизации клинического состояния больного, коррекции эндогенной интоксикации и устранения гнойно-воспалительных процессов, а

также достижения улучшения общего состояния здоровья, на втором этапе осуществляется радикальное хирургическое вмешательство. Выбор между миниинвазивным и традиционным подходами к операции определяется индивидуальными особенностями и состоянием пациента. Двухэтапный подход позволяет достичь оптимального результата лечения, снижая риски и способствуя быстрому восстановлению больного.

5. При выборе традиционного хирургического лечения нефролитиаза при интратенальной лоханке, особенно при наличии крупных камней, рекомендуется использование разработанного метода U-образной пиелолитотомии.

СПИСОК ЛИТЕРАТУРЫ

1. Алексеев, М.Ю. Предупреждение и лечение осложнений перкутанной нефролитотрипсии: дис. ... канд. мед. наук [Текст] / М.Ю. Алексеев. – Санкт-Петербург, 2012. – 163 с.
2. Аль-Шукри, С.Х. Урология: учебник [Текст] / С.Х. Аль-Шукри, В.Н. Ткачук. – Санкт-Петербург, 2012. – 480 с.
3. Аляев, Ю.Г. Мочекаменная болезнь. Современный взгляд на проблему. Руководство для врачей [Текст] / Ю.Г. Аляев, П.В. Глыбочко, В.С. Саенко // Медфорум. - 2016. - С. 7-8.
4. Амосов, Н. А. Рентгенэндоскопические операции в лечении пациентов с коралловидными камнями [Текст] / Н. А. Амосов, С. Б. Уренков, А. А. Подойницын // Вопросы урологии и андрологии. 2016. – Т. 4, № 2. – С. 29–33.
5. Белай, С.И. Мочекаменная болезнь: актуальность вопроса и перспективы его развития [Текст] / С.И. Белай, М.А. Довбыщ, И.М. Белай // Вестник Витебского государственного медицинского университета. – 2016. – №5, Т.5. – С.19-26.
6. Бережной, А.Г. Изменение экспрессии молекул сосудистой адгезии при мочекаменной болезни [Текст] / А.Г. Бережной, С.С. Дунаевская // Современные проблемы науки и образования – 2021. – № 1. – С. 1-8.
7. Брюханов, В.М. Современные представления о методах лечения мочекаменной болезни [Текст] / В.М. Брюханов, Г.В. Жарикова // Бюллетень медицинской науки. - 2018. – Т.9. - № 1. - С. 42 - 54.
8. Возможности ретроградной интратрениальной хирургии в лечении коралловидного нефролитиаза [Текст] / Н. А. Амосов, [и др.] // Уральский медицинский журнал. – 2018. – № 9. – С. 61–64.
9. Гайнетдинов, А. И. Современные методы хирургического лечения пациентов с мочекаменной болезнью при неотложных состояниях [Текст] / А. И. Гайнетдинов // Практическая медицина – 2017. – № 8 (109). – С. 47–49.

10. Гончарук, В.С. Осложнения ретроградной интратренальной хирургии у пациентов с камнями чашечек почки [Текст] / В.С. Гончарук, В.В. Дутов, С.В. Дутов // Урология. – 2022. – № 5. – С. 96-101.
11. Гулиев, Б.Г. Влияние анатомии нижней группы чашечек почек на риск резидуальных фрагментов при лечении МКБ [Текст] / Б.Г. Гулиев, В.М. Черемисин, А.Э. Талышинский // Вестник урологии. – 2019. – Т. 7, № 3. – С. 5-13.
12. Гулиев, Б.Г. Инфекционные осложнения перкутанной нефролитотрипсии [Текст] / Б.Г. Гулиев, А. Ю. Заикин, О. Исмати // Урология. – 2018. – № 5. – С. 128–133.
13. Гулиев, Б.Г. Оценочные шкалы при перкутанной нефролитотрипсии / Б.Г. Гулиев // Урология. – 2022. – № 3. – С. 130-142.
14. Гулиев, Б.Г. Перкутанная нефролитотрипсия под ультразвуковым контролем [Текст] / Б.Г. Гулиев // Урология. – 2014. – № 5. – С. 111-115.
15. Гулиев, Б.Г. Перкутанная нефролитотрипсия при камнях единственной почки / Б.Г. Гулиев, А.Э. Талышинский // Урология. – 2020. – № 2. – С. 107-112.
16. Гулиев, Б.Г. Сравнительный анализ результатов перкутанной нефролитотрипсии и лапароскопической пиелолитотомии [Текст] / Б.Г. Гулиев, Б.К. Комяков, А.Ю. Заикин // Урология. – 2019. – № 2. – С. 26-30.
17. Двухэнергетическая компьютерная томография в диагностике мочекаменной болезни [Текст] / Л.Б.Капанадзе, [и др.] // Урология. - 2019. - № 5. - С. 31 - 36.
18. Джафар-заде, М.Ф. Оперативное лечение камней подковообразной почки [Текст] / М.Ф. Джафар-заде, А.Г. Мартов, О.В. Теодорович // Урология. – 2011. – N 4. – С. 82–84.
19. Джафар-заде, М.Ф. Чрескожная пункционная нефролитотрипсия у больных с различными аномалиями почек [Текст] / М.Ф. Джафар-заде, А.Г. Мартов, С.В. Дутов // Вестник Российского Научного Центра рентгенорадиологии. – 2012. – N 12. – С. 1–15.

20. Ершов, А.В. Результаты применения нейросетевых программ при прогнозировании эффективности дистанционной литотрипсии камней почек [Текст] / А.В. Ершов, Ф.П. Капсаргин, А.Г. Бережной // Урологические ведомости. – 2019. – Спецвыпуск. – С. 38-39.

21. Зуева, Л.Ф. Результаты метафилактического лечения уратного нефролитиаза, основанного на данных двухэнергетической компьютерной томографии [Текст] / Л.Ф. Зуева, Е.А. Безруков // Медицинский вестник Башкортостана. - 2020. - Т. 15, № 6 (90). - С. 113-117.

22. Исаенко, В.И. Хирургия нефролитиаза на современном этапе [Текст] / В.И. Исаенко, И.В. Феофилов // Медицина и образование в Сибири. – 2015. – № 3. – С. 64.

23. Капустин, С.В. Ультразвуковое исследование в урологии и нефрологии [Текст] / С.В. Капустин, Оуен Р., Пиманов С.И. // М.: Умный доктор. – 2018. – 176 с.

24. Ковылько, Е.М. Мочекаменная болезнь: анализ заболеваемости и механизм развития [Текст] / Е.М. Ковылько, О.В. Лидохова // Молодежный инновационный вестник. - 2018. - Т.7. - № 1. - С. 10 - 12.

25. Комбинация ретроградной и антеградной контактной электроимпульсной литотрипсии при камнях почки и лоханочно-мочеточникового сегмента [Текст] / А.В. Гудков, [и др.] // Вестник урологии. – 2021. – Т. 9, N 1. – С. 39–46.

26. Косимов, М.М., Лечение и пути профилактики осложнений мочекаменной болезни у беременных [Текст] / М.М.Косимов, А.М. Ходжамуродов, М.Ф. Додхоева // Доклады Академии наук Республики Таджикистан. - 2014. - №1 (57). – С. 82-86.

27. Лапароскопическая пиелолитотомия и её роль в современной хирургии нефролитиаза [Текст] / П.В. Глыбочко, [и др.] // Урология. – 2017, № 4. – С. 12-17.

28. Левенков, К.О. Цифровая обработка результатов ультразвуковой доплерографии у больных хроническим пиелонефритом и мочекаменной

болезнью [Текст] / К.О. Левенков, Е.Н. Коровин // Системный анализ и управление в биомедицинских системах. – 2018. – Т. 17, № 3. – С. 686-692.

29. Малоинвазивные технологии в лечении мочекаменной болезни с применением нового отечественного оборудования [Текст] / М.Ф. Трапезникова, [и др.] // Урология. – 2009. – N 3. – С. 3–6.

30. Мартов, А.Г. Реабилитация пациентов после выполнения современных эндо- урологических операций по поводу мочекаменной болезни [Текст] / А.Г. Мартов, Д.В. Ергаков // Урология. – 2018. – № 4. – С. 49-55.

31. Мартов, А.Г. Ультраминиперкутанная нефролитотрипсия в лечении камней почек [Текст] / А.Г. Мартов, С.В. Дутов, А.С. Андронов // Урология. – 2016. – N 2. – С.82–89.

32. Меринов, Д.С. Прогнозирование результатов перкутанной нефролитотрипсии посредством специальных систем оценки [Текст] / Д.С. Меринов, Ш.Ш. Гурбанов, А.В. Артемов // Экспериментальная и клиническая урология. – 2020. – № 1. – С. 73-79.

33. Методы хирургического лечения мочекаменной болезни в современной урологической практике [Текст] / И.В. Зубков, [и др.] // Справочник врача общей практики. – 2022. – № 5. – С. 6-14.

34. Микроперкутанная лазерная нефролитотрипсия [Текст] / А.Г. Мартов, [и др.] // Урология. – 2019. – № 3. – С. 72-79.

35. Минимально инвазивная перкутанная лазерная нефролитотрипсия в лечении коралловидного нефролитиаза [Текст] / О.В. Теодорович, [и др.] // Медицинский вестник Башкортостана. – 2015. – Т. 10, N 3. – С. 68–72.

36. Миниперкутанная нефролитотомия без катетеризации мочеточника. сравнение со стандартной методикой клиническое исследование [Текст] / И.Э. Мамаев, [и др.] // Экспериментальная и клиническая урология. – 2021. – Т. 14, № 2. – С. 58-6.

37. Мочекаменная болезнь: клинические рекомендации (пересмотр 2019 г.) [Текст] / Российское общество урологов. – Москва, 2019. – 73 с.

38. Мультиперкутанная нефролитотомия в лечении коралловидного нефролитиаза [Текст] / Д.С. Меринов, [и др.] // Урология. – 2018. – № 4. – С. 96-101.

39. Никулина, Е. С. Выбор метода лечения больных камнями лоханочно-мочеточникового сегмента [Текст] / Е.С. Никулина, М.Ф. Трапезникова, С.Б. Уренков, // Урология. – 2013. – № 6. – С. 20–23.

40. Осложнения перкутанной нефролитотрипсии: диагностика и лечение [Текст] / Н.К. Гаджиев, [и др.] // Урология. – 2020. – № 5. – С. 139-148.

41. Осложнения после перкутанной нефролитотрипсии: диагностика и лечение [Текст] / Н.К. Гаджиев, [и др.] // Урология. – 2020. – № 5. – С. 139-148.

42. Особенности лечения рецидива уратного нефролитиаза [Текст] / П.В. Глыбочко, [и др.] // Терапия. – 2017. – № 4. – С. 93–101.

43. Перкутанная нефролитолапаксия: прошлое, настоящее, будущее [Текст] / В.В. Рогачиков, [и др.] // Экспериментальная и клиническая урология. – 2016. – N 2. – С. 58–66.

44. Перкутанная нефролитотомия в лечении крупных и коралловидных камней почек [Текст] / Д.А. Мазуренко, [и др.] // Вестник урологии. – 2015. – N 2. – С. 21–32.

45. Перкутанная нефролитотрипсия: сравнение стандартных и миниинвазивных технологий [Текст] / В.В. Рогачиков, [и др.] // Экспериментальная и клиническая урология. – 2019. – N 2. – С. 60–68.

46. Подойницын, А. А. Чрескожная нефролитотрипсия при коралловидном нефролитиазе степеней КН-1, -3: pro et contra [Текст] / А.А. Подойницын, В.В. Дутов, С. Б. Уренков // Клиническая нефрология. – 2015. – № 2–3. – С. 57–59.

47. Послеоперационные инфекционные осложнения у больных с мочекаменной болезнью [Текст] / А.Ч. Усупбаев, [и др.] // Research'n Practical Medicine Journal. – 2018. – №1. – С. 30-37.

48. Применение гемостатического матрикса при бездренажной методике выполнения, перкутанной нефролитотрипсии [Текст] / Д.С.

Меринов, [и др.] // Экспериментальная и клиническая урология. – 2016. – N 2. – С. 42–46.

49. Результаты перкутанной нефролитотрипсии с применением двух доступов в лечении пациентов с коралловидным нефролитиазом [Текст] / Д.С. Меринов, [и др.] // Урология. – 2022. – № 1. – С. 11-16.

50. Ретроградная интратанальная хирургия заболеваний почек [Текст] / Б.Г. Гулиев, [и др.] // Урология. – 2022. – № 5. – С. 84-89.

51. Саъдуллоев, Ф.С., Внутрибольничные инфекции у больных с мочекаменной болезнью в послеоперационном периоде [Текст] / Ф.С. Саъдуллоев // Исследования и практика в медицине. – 2015. - № 3 (2). –С. 25-29.

52. Саъдуллоев, Ф.С., Основные формы клинического проявления внутрибольничной инфекции у больных с мочекаменной болезнью в послеоперационном периоде / Ф.С. Саъдуллоев // Научно-Медицинский журнал «Вестник Авиценны». – 2015. - №1. - С. 44-49.

53. Сравнительная оценка эффективности современных методов лечения больных с камнями в чашечках почек [Текст] / С.Х. Аль-Шукри, [и др.] // Научно – медицинский журнал «Вестник Авиценны». - 2011. - №3, - С. 62–64.

54. Темуров, З.А., Улучшение результатов лечения калькулёзного холецистита, сочетающегося с мочекаменной болезнью [Текст] / З.А. Темуров, Ф.И. Махмадов, З.С. Назаров // Доклады Академии наук Республики Таджикистан. - 2013. - №6, - С. 499-504.

55. Трусов, П.В. Лечение камней почек: стандарты и инновации [Текст] / П.В. Трусов, А.А. Гусев // Вестник урологии. – 2019. – Т. 7, N 2. – С. 93–111.

56. Трусов, П.В. Эффективность и безопасность мини-перкутанной нефролитотрипсии в лечении крупных и коралловидных камней почек [Текст] / П.В. Трусов, М.И. Коган, В.К. Хван // Вестник урологии. – 2017. – Т. 5, N 1. – С. 32–36.

57. Хасигов, А.В. Эффективность и безопасность дистанционной ударноволновой литотрипсии простых лоханочных камней [Текст] / А.В. Хасигов, М.А. Хажоков, А.В. Ильяш // Вестник урологии. – 2017. – Т.5, №3. – С. 39-48.

58. Холодова, В.Е. Методы хирургического лечения мочекаменной болезни: сравнительный анализ [Текст] / В.Е. Холодова // Аллея науки. – 2019. – Т.2, №1 (28). – С. 503-505.

59. Хутинаева, Э.Б. Мочекаменная болезнь: причины, симптомы и методы лечения [Текст] / Э.Б. Хутинаева // Молодой учёный. - 2021. - № 28. - С. 158 - 161.

60. Черненко, Д.В. Лечение больных с резидуальными камнями почек после перкутанной нефролитотрипсии [Текст] / Д.В. Черненко, В.В. Черненко, Н.И. Желтовская // Здоровье мужчины. – 2014. – Т. 50, №3. – С. 116.

61. Шатохина, С. Н. Новые представления о течении нефролитиаза [Текст] / С. Н. Шатохина, Д. С. Уварова, В. Н. Шабалин // Патологическая физиология и экспериментальная терапия. – 2018. – Т. 62, № 4. – С. 273–276.

62. Юнкер, А.И. Перкутанная нефролитотрипсия в лечении кораллоподобного нефролитиаза [Текст] / А.И. Юнкер, М. А. Фирсов, Л.Ф. Зуева // Уральский медицинский журнал. – 2016. – № 1(134). – С. 39–41.

63. Analysis of factors affecting radiation exposure during percutaneous nephrolithotomy procedures [Text] / S.S. Balaji [et al.] // BJU Int. – 2019. – Vol. 124. – P. 514-521.

64. Antegrade mini-percutaneous nephrolithotomy versus retrograde ureteroscopy for treating impacted proximal ureteric stones of 1-2 cm: a prospective randomized study [Text] / O. Elgebaly, [et al.] // Arab. J. Urol. – 2020. – Vol. 18, № 3. – P. 176-180.

65. Are endourological procedures for nephrolithiasis treatment associated with renal injury? A review of potential mechanisms and novel diagnostic indexes [Text] / I. Mykoniatis, [et al.] // Clin. Kidney J. – 2020. – Vol. 13, № 4. – P. 531-541.

66. Artificial neural network system to predict the postoperative outcome of percutaneous nephrolithotomy [Text] / A. Aminsharifi, D. Irani, S. Pooyes, F. Zibaie // J. Endourology. – 2017. – Vol. 31, № 5. – P. 461-467.

67. Assessment of the contrast-enhanced ultrasound in percutaneous nephrolithotomy for the treatment of patients with nondilated collecting system [Text] / X. Guo, [et al.] // J. Endourol. – 2021. – Vol. 35, № 4. – P. 436-443.

68. Association between OPN genetic variations and nephrolithiasis risk [Text] / X. Xiao [et all.] // Biomed Rep. – 2016. – Vol.5(3). – P.321-326.

69. Atassi, N. Future of kidney stone management: surgical intervention miniaturization of PCNL: where is the limit? [Text] / N. Atassi, T. Knoll // Curr. Opin Urol. – 2020. – Vol. 30, № 2. – P. 107-112.

70. Atis, G. The Fate of Residual Fragments After Retrograde Intrarenal Surgery in Long-Term Follow-up [Text] / G. Atis, E.S. Pelit, M. Culpan // Urol. J. – 2019. – Vol. 16, N. 1. – P. 1–5.

71. Aune, D. Body fatness, diabetes, physical activity and risk of kidney stones: a systematic review and meta-analysis of cohort studies [Text] / D. Aune, Y. Mahamat Saleh, T. Norat // Eur. J. Epidemiol. – 2018. – Vol. 33. – P. 1033-1047.

72. Baralo, B. Percutaneous kidney surgery and radiation exposure: a review [Text] / B. Baralo, P. Samson, D. Hoeing // Asian J. Urol. – 2020. – Vol. 7. – P. 10-17.

73. Beara-Lasic, L. Nephrolithiasis in women: how different from men? [Text] / L. Beara Lasic, D.S. Goldfarb // Curr. Opin Nephrol. Hypertens – 2020. – Vol. 29, № 2. – P. 202-206.

74. Bhat, A. Nephropleural fistula after supracostal approach for PCNL: report of two cases with review of literature [Text] / A. Bhat, J.E. Katz, N. Smith // BMJ Case Rep. – 2021. – Vol. 14, № 4. – P. e241360.

75. Bishop, K. Nephrolithiasis [Text] / K. Bishop, T. Momah, J. Ricks // Prim Care. – 2020. – Vol. 47, № 4. – P. 661-671.

76. Carbone, A. Obesity and kidney stone disease: a systematic review [Text] / A. Carbone, Y. Al Salhi, A. Tasca // *Minerva Urol Nephrol.* – 2018. – Vol. 70, № 4. – P. 393-400.

77. Characterization of urolithiasis in patients following lower urinary tract reconstruction with intestinal segments [Text] / T. Marien, [et al.] // *J. Endourol.* – 2017. – Vol. 31, № 3. – P. 217-222.

78. Choi, Y. Effect of a three-dimensional printed kidney model on patient understanding of the percutaneous nephrolithotomy procedure: a preliminary study [Text] / Y. Choi, S. Lee, H. Kim // *Urolithiasis.* – 2022. – Vol. 50, № 3. – P. 375-380.

79. Cicerello, E. Changing in gender prevalence of nephrolithiasis [Text] / E. Cicerello, M.S. Mangano, G. Cova // *Urologia.* – 2021. – Vol. 88, № 2. – P. 90-93.

80. Classification and standardized reporting of percutaneous nephrolithotomy: International Alliance of Urolithiasis consensus statements [Text] / S. Choong, [et al.] // *Minerva Urol. Nefrol.* – 2021. – Vol. 74, № 1. – P. 110-118.

81. Clinical comparison of mini- percutaneous nephrolithotomy with vacuum cleaner effect or with a vacuum-assiste access sheath: a single-center experience [Text] / E. Lievore, [et al.] // *J. Endourol.* – 2021. – Vol. 35, № 5. – P. 601-608.

82. Comparison of selective versus empiric pharmacologic preventive therapy with kidney stone recurrence [Text] / R.S. Hsi, [et al.] // *Urology.* – 2021. – Vol. 149. – P. 81-88.

83. Combined laparoscopic pyelolithotomy and endoscopic pyelolithotripsy for staghorn calculi: long-term follow-up results from a case series [Text] / A.L. Pastore [et al.] // *Ther. Adv. Urol.* – 2016. – Vol. 8, N 1. – P. 3–8.

84. Desai J. Mini percutaneous kidney stone removal: applicable technologies [Text] / J. Desai, H.N. Shah // *Urol. Clin North Am.* – 2022. – Vol. 49, № 1. – P. 161-173.

85. Desoky, E. Outcomes of flank-free modified supine percutaneous nephrolithotomy based on body mass index [Text] / E. Desoky, K.A. Elwahab, I.M. El-Babouly // *Urol. Int.* – 2021. – Vol. 105, № 1-2. – P. 77-82.

86. Di Bianco, J.M. Percutaneous stone surgery: current status of miniaturized percutaneous nephrolithotomy [Text] / J.M. DiBianco, K.R. Ghani // Curr. Urol. Rep. – 2021. – Vol. 22, № 4. – P. 24.

87. Fluorless endourological surgery for stone disease: A review of the literature, A. Torkey, A. Elshaer – tips and tricks [Text] / E. Emiliani, [et al.] // Curr. Urol. Rep – 2020. – Vol. 21. – P. 27.

88. Fluoroscopy versus ultrasound for image guidance during percutaneous nephrolithotomy: A systematic review and meta-analysis [Text] / Q. Liu, [et al.] // Urolithiasis. – 2017. – Vol. 45. – P. 481-487.

89. Frailty as predictor of complications in patients undergoing percutaneous nephrolithotomy [Text] / V.P. Bhatia, [et al.] // World J. Urol. – 2021. – Vol. 39, № 2. – P. 3971-3977.

90. Ganpule, A. Percutaneous nephrolithotomy: a critical review [Text] / A. Ganpule, M. Vijayakumar, A. Malpani // Int. J. Surg. – 2016. – Vol. 36. – P. 660-664.

91. Garbens, A. Causes and prevention of kidney stones: separating myth from fact [Text] / A. Garbens, M.S. Pearle // BJU Int. – 2021. – Vol. 128, № 6. – P. 661-666.

92. Geraghty, R.M. Risk of metabolic syndrome in kidney stone formers: a comparative cohort study with a median follow-up of 19 years [Text] / R.M. Geraghty, P. Cook, R. Roderick // J. Clin. Med. – 2021. – Vol. 10, № 5. – P. 978.

93. Geraghty, R.M. Worldwide trends of urinary stone disease treatment over the last two decades: A systematic review [Text] / R.M. Geraghty, P. Jones, B.K. Somani // J. Endourol. – 2017. – Vol. 31. – P. 547-556.

94. Ghani, K.R. Percutaneous Nephrolithotomy: Update, Trends, and Future Directions [Text] /K.R. Ghani, S. Andonian, M. Bultitude // Eur. Urol. – 2016. – Vol. 70, N. 2. – P. 382–396.

95. Guliev, B. The use of the three-dimensional printed segmented collapsible model of the pelvicalyceal system to improve residents' learning curve

[Text] / B. Guliev, B. Komyakov, A. Talyshinskii // Turkish J. Urol. – 2020. – Vol. 46, № 3. – P. 226-230.

96. Gupta, P. Air vs contrast pyelogram for initial puncture access in percutaneous nephrolithotomy: a randomized controlled trial [Text] / P. Gupta, [et al.] // Urolithiasis. – 2021. – Vol. 49, № 3. – P. 261-267.

97. Hajiha, M. New technologies to aid in percutaneous access [Text] / M. Hajiha, D.D. Baldwin // Urol. Clin. North Am. – 2019. – Vol. 46. – P. 225-243.

98. Heinze, A. Tract sizes in percutaneous nephrolithotomy: does miniaturization improve outcome? [Text] / A. Heinze, A. Gozen, J. Rassweiler // Curr Opin Urol. – 2019. – Vol. 29, № 2. – P. 118-123.

99. Hughes, T. Guideline of guidelines for kidney and bladder stones [Text] / T. Hughes, H.C. Ho, A. Pietropalo // Turk J. Urol. – 2020. – Vol. 46, Suppl. 1. – P. S 104-112.

100. Impact of obesity on outcomes of supine percutaneous nephrolithotomy [Text] / T.A. Ferreira, [et al.] // J. Endourol. – 2020. – Vol. 34, № 12. – P. 1219-1222.

101. Incidence of posterolateral and retrorenal colon in supine and prone position in percutaneous nephrolithotomy [Text] / K.J. Hur, [et al.] // Urolithiasis. – 2021. – Vol. 49, № 6. – P. 585-590.

102. Introduction of an ex-vivo pig model for teaching percutaneous nephrolithotomy access techniques [Text] / C.M. Forbes, [et al.] // Can. Urol. Assoc J. – 2019. – Vol. 13, № 10. – P. 355-360.

103. Khadgi, S. Comparison of standard and mini- percutaneous nephrolithotomy for staghorn stones [Text] / S. Khadgi, A.R. El-Nahas, M. El-Shazly // Arab J. Urol. – 2021. – Vol. 19, № 2. – P. 147-151.

104. Khadgi, S. Tubeless mini-percutaneous nephrolithotomy for renal stones larger than 20 mm [Text] / S. Khadgi, M. Darrad, A. El-Nahas // Indian J. Urol. – 2021. – Vol. 37, № 1. – P. 54-58.

105. Littlejohns, Th. Fluid intake and dietary factors and the risk of incident kidney stones in UK Biobank: a population-based prospective cohort study [Text] /

Th. Littlejohas, N.L. Neal, K.E. Bradbury // Eur. Urol. – 2020. – Vol. 6, № 4. – P. 752-761.

106. Liu, Y. Percutaneous nephrolithotomy with suction: is this the future? [Text] / Y. Liu, W. Zhu, G. Zeng // Curr. Opin Urol. – 2021. – Vol. 31, № 2. – P. 95-101.

107. Ma, R. Innovations in urologic surgical training [Text] / R. Ma, S. Reddy, E.B. Vanstrum // Curr. Urol. Rep. – 2021. – Vol. 22, № 4. – P. 26.

108. Medina, M. An introduction to the epidemiology and burden of urinary tract infections [Text] / M. Medina, E. Castillo-Pino // Ther. Adv. Urol. – 2019. – Vol. 11. – P. 17.

109. Metabolic diagnoses of recurrent stone formers: temporal, geographic and gender differences [Text] / L.M. Huynh, [et al.] // Scand J. Urol. – 2020. – Vol. 54, № 6. – P. 456-462.

110. Metzler, I.S. Surgical trends in nephrolithiasis: increasing De Novo access by urologists for percutaneous nephrolithotomy [Text] / I.S. Metzler, S. Holt, J.D. Harper // J. Endourol. – 2021. – Vol. 35, № 6. – P. 769-774.

111. Micro-percutaneous nephrolithotomy (Microperc) for renal stones, outcomes and learning curve [Text] / F. Michel, [et al.] // Prog. Urol. – 2021. – Vol. 31, № 2. – P. 91-98.

112. Minimally invasive percutaneous nephrolithotomy: initial North American experience [Text] / D.D. Holst, [et al.] // J. Endourol. – 2021. – Vol. 35, № 5. – P. 596-600.

113. Modified supine versus prone percutaneous nephrolithotomy: surgical outcomes from a tertiary teaching hospital [Text] / M.N. Jines, [et al.] // Invest. Clin. Urol. – 2016. – Vol. 57. – P. 268-273.

114. Nackeeran, S. Association between sex hormones and kidney stones: analysis of the national health and nutrition examination survey [Text] / S. Nackeeran, J. Katz, R. Ramasamy // World J. Urol. – 2021. – Vol. 39, № 4. – P. 1269 -1275.

115. Nephrolithiasis in pregnancy: treating for two urology [Text] / J.C. Dai, [et al.] // J. Urology. – 2021. – Vol. 151. – P. 44-53.
116. Non papillary mini-percutaneous nephrolithotomy: early experience [Text] / P. Kallidonis, [et al.] // World J. Urol. – 2021. – Vol. 39. – P. 1241-1246.
117. Nottingham, C. A comparison of perioperative stone-free rate and complications following unilateral, single-access percutaneous nephrolithotomy by access location in 767 patients [Text] / C. Nottingham, T. Large, J.E. Lingeman // Urology. – 2020. – Vol. 142. – P. 70-75.
118. Noureldin, Y.A. Do percutaneous nephrolithotomy outcomes depend on the way stone burden is measured? [Text] / Y.A. Noureldin, S. Andonian // J. Endourol. – 2017. – Vol. 29, № 9. – P. 975-977.
119. Noureldin, Y.A. How to use virtual- reality simulators to assess competency in basic endourologic and robotic skills? [Text] / Y.A. Noureldin, M. Aloosh, S. Andonian // J. Endourol. – 2017. – Vol. 31. – P. 10-19.
120. Noureldin, Y.A. Is there place for virtual reality simulators in assessment of competency in percutaneous renal access? [Text] / Y.A. Noureldin, N. Fahmy, M. Anidjar // World J. Urol. – 2016. – Vol. 34, № 5. – P. 733-739.
121. Olvera-Posada, D. Natural History of Residual Fragments After Percutaneous Nephrolithotomy: Evaluation of Factors Related to Clinical Events and Intervention [Text] / D. Olvera-Posada, S.N. Ali, M. Dion // Urology. – 2016. – Vol. 97. – P. 46–50.
122. Olvera-Posada, D. Risk Factors for Postoperative Complications of Percutaneous Nephrolithotomy at a Tertiary Referral Center [Text] / D. Olvera-Posada, T. Tailly, H. Alenezi // J. Urol. – 2015. – Vol. 194, N. 6. – P. 1646–1651.
123. Özman, O. External validation of Modified Seoul National University Renal Stone Complexity Score to predict outcome and complications of retrograde intrarenal surgery: a RIRSearch Group study [Text] / O. Özman, C. Başataç, H.M. Akgül // Minim Invasive Ther Allied Technol. – 2022. – Vol. 31, N. 6. – P. 917–922.

124. Patel, S.R. The history and development of percutaneous nephrolithotomy [Text] / S.R. Patel, S.Y. Nakada // The History of Technologic Advancements in Urology. – 2017. – P. 123–132.

125. Percutaneous nephrolithotomy for staghorn calculi: Troubleshooting and managing complications [Text] / N. Gadzhiev, [et al.] // Asian J. Urol. – 2020. – Vol. 7, № 2. – P. 139-148.

126. Percutaneous nephrolithotomy in previously operated patients: a prospective study [Text] / A. Gulani, [et al.] // Urol. Ann. – 2021. – Vol. 13, № 1. – P. 24-29.

127. Percutaneous nephrolithotomy with ultrasound-assisted puncture: does the technique reduce dependence on fluoroscopic ionizing radiation [Text] / E. Pulido-Contreras, [et al.] // World J. Urol. – 2021. – Vol. 39, № 9. – P. 3579-3585.

128. Percutaneous puncture during percutaneous nephrolithotomy: new perspective for the future with virtual imaging guidance [Text] / E. Checucci, [et al.] // World J Urol. – 2022. – Vol. 40, № 3. – P. 639 650.

129. Perioperative indices predicting fever following percutaneous nephrolithotomy [Text] / M.C. Temel, [et al.] // J. Coll. Physicians Surg Pak. – 2020. – Vol. 30, № 12. – P. 1306-1311.

130. Personalized renal collecting system mockup for procedural training under ultrasound guidance [Text] / T. Aro, [et al.] // J. Endourol. – 2020. – Vol. 34, № 5. – P. 619-623.

131. Pesegov, S.V. Modern radiology diagnostics of cup-pelvic system within surgical treatment planning in patients with nephrolithiasis [Text] /S.V.Pesegov, V.I. Rudenko, V.S. Sayenko // Russian Electronic Journal of Radiology. – 2019. – Vol. 9, N. 3. – P. 127-133.

132. Poudyal, S. Current insights on haemorrhagic complications in percutaneous nephrolithotomy [Text] / S. Poudyal // Asian J. Urol. – 2022. – Vol. 9. – P. 81-93.

133. Preoperative risk factors for complications of percutaneous nephrolithotomy [Text] / A.R. El-Nahas, [et al.] // Urolithiasis. – 2021. – Vol. 49, № 2. – P. 153-160.

134. Prevalence and trends in kidney stone among adults in the USA: analyses of national health and nutrition examination survey 2007-2018 data [Text] / M. Abufaraj, [et al.] // Eur. Urol. Focus. – 2020. – Vol. 7, № 6. – P. 1468-1475.

135. Proposal for a simple anatomical classification of the pelvicaliceal system for endoscopic surgery [Text] / R. Takarawa, [et al.] // J. Endourol. – 2018. – Vol. 32, № 8. – P. 753-758.

136. Qualitative review of clinical guidelines for medical and surgical management of urolithiasis: consensus and controversy 2020 [Text] / P. Jiang, [et al.] // J. Urol. – 2021. – Vol. 205, № 4. – P. 999-1008.

137. Quhal, F. Guideline of the guidelines: urolithiasis [Text] / F. Quhal, C. Seitz // Curr. Opin Urol. – 2021. – Vol. 31, № 2. – P. 125-129.

138. Quirke, K. Learning curves in urolithiasis surgery: a systematic review / K. Quirke, [et al.] // J. Endourol. – 2018. – Vol. 32, № 11. – P. 1008-1020.

139. Radfar, M.H. A study on comparative outcomes of totally ultrasonography-guided percutaneous nephrolithotomy in prone versus flank position: a randomized clinical trial [Text] / M.H. Radfar, [et al.] // World J. Urol. – 2021. – Vol. 39, № 11. – P. 4241-4246.

140. Recent advances in percutaneous lithotripsy techniques [Text] / M. De Sio, [et al.] // Curr. Opin Urol. – 2021. – Vol. 31, № 1. – P. 24-28.

141. Sabler, I.M. Present indications and techniques of percutaneous nephrolithotomy: what the future holds? [Text] / I.M. Sabler, I. Katafigiotis, O.N. Gofrit // Asian J. Urol. – 2018. – Vol. 5. – P. 287-294.

142. Safety and efficacy of superior calyceal access versus inferior calyceal access for pelvic and/or lower calyceal renal calculi – a prospective observational comparative study [Text] / M. Amaresh, [et al.] // World J. Urol. – 2021. – Vol. 39, № 6. – P. 2155-2161.

143. Saluk, J. Fellowship training in endourology: impact on percutaneous nephrolithotomy access patterns [Text] / J. Saluk // Can. Urol. Assoc. J. – 2022. – Vol. 16, № 2. – P. 76-81.

144. Scoffone, C.M. Supine percutaneous nephrolithotomy and ECIRS: The new way of interpreting PNL [Text] / C.M. Scoffone, A. Hoznek, C.M. Cracco // Supine Percutaneous Nephrolithotomy and ECIRS: The New Way of Interpreting PNL. – 2014. – P. 1–312.

145. Strohmaier, W. Epidemiologie und Pathogenese der Urolithiasis [Text] / W. Strohmaier // Die Urologie / Part of the series Springer Reference Medizin. – 2016. – P. 473-478

146. Shi Y. Can color doppler ultrasound challenge the paradigm in percutaneous nephrolithotomy? [Text] / Y. Shi, X. Yang, B. Mathis // J Endourol. – 2022. – Vol. 36, № 3. – P. 373-380.

147. Sivalingam, S. Current practices in percutaneous nephrolithotomy among endourologists [Text] / S. Sivalingam, S.T. Cannon, S.Y. Nakada // J. Endourol. – 2014. – Vol. 28, N. 5. – P. 524–527.

148. Smith, A. A nephrolithometric nomogram to predict treatment success of percutaneous nephrolithotomy [Text] / A. Smith, T. D. Averch, K. Shahrour, // J. Urol. – 2013. – Vol. 190, N. 1. – P. 149–156.

149. Smith, A. Super-mini percutaneous nephrolithotomy / A. Smith, T. Aro // Asian J. Urol. – 2021. – Vol. 8, № 2. – P. 251-252.

150. Super-mini percutaneous nephrolithotomy (SMP): A new concept in technique and instrumentation [Text] / G. Zeng, [et al.] // British Journal of Urology. – 2016. – № 117. – P. 655–661.

151. Techniques ultrasound-guided percutaneous nephrolithotomy: how we do it? [Text] / D. Beiko, [et al.] // Can Urol. Assoc J. – 2020. – Vol. 14, № 3. – P. E104-110.

152. The effect of percutaneous nephrolithotomy on the estimated glomerular filtration rate in patients with chronic kidney disease [Text] / V. Izol, [et al.] // J. Endourol. – 2021. – Vol. 35, № 5. – P. 583-588.

153. The retrospective experience of day-surgery semi tubeless ultra-mini percutaneous nephrolithotomy [Text] / Q. Chen, [et al.] // *Transl. Androl. Urol.* – 2021. – Vol. 10, № 2. – P. 654-661.

154. Three-dimensional printed nonbiological simulator for percutaneous nephrolithotomy training [Text] / S. Ali, [et al.] // *Scand J. Urol.* – 2020. – Vol. 54. – P. 349-354.

155. Torricelli, F. Staghorn renal stones: what the urologist needs to know [Text] / F. Torricelli, M. Monga // *Int. Braz. J. Urol.* – 2020. – Vol. 46, № 6. – P. 927-933.

156. Trends in urinary calculi composition from 2005 to 2015: a single tertiary center study [Text] / V.M. Talafi, [et al.] // *Urolithiasis.* – 2020. – Vol. 48, № 4. – P. 305-311.

157. Trinchieri, A. Obesity and urolithiasis: evidence of regional influences [Text] / A. Trinchieri, E. Croppi, E. Montanari // *Urolithiasis* – 2017. – Vol. 45, № 3. – P. 271-278.

158. Tundo, G. Beyond prevalence: annual cumulative incidence of kidney stones in the United States [Text] / G. Tundo, A. Vollstedt, W. Meeks // *J. Urol.* – 2021. – Vol. 205, № 6. – P. 1704-1709.

159. Tundo, G. Gender equivalence in the prevalence of nephrolithiasis among adults younger than 50 years in the United States [Text] / G. Tundo, S. Khaleel, V.M. Pais // *J. Urol.* – 2018. – Vol. 200, № 6. – P. 1273-1277.

160. Ultra-mini-PCNL using the urological Dyna-CT in small infants: a single-center experience [Text] / B. Grune, [et al.] // *Int. Urol. Nephrol.* – 2022. – Vol. 54, № 5. – P. 979-984.

161. Ultrasound for kidney access in percutaneous nephrolithotomy: a contemporary review [Text] / A. Iordache, [et al.] // *Med. Ultrason.* – 2018. – Vol. 20, № 4. – P. 508-514.

162. Ultrasound guidance can be used safely for renal tract dilatation during percutaneous nephrolithotomy [Text] / M. Armas-Phan, [et al.] // *BJU Int.* – 2020. – Vol. 125, № 2. – P. 284-291.

163. Ultrasound guidance reduces percutaneous nephrolithotomy cost compared to fluoroscopy [Text] / M. Hudnall, [et al.] // Urology – 2017. – Vol. 103. – P. 52-58.

164. Ultrasound or fluoroscopy for percutaneous nephrolithotomy access, is there really a difference? a review of literature [Text] / M. Corrales, [et al.] // J. Endourol. – 2021. – Vol. 35, № 3. – P. 241-248.

165. Ultrasound-guided percutaneous nephrolithotomy: advantages and limitations [Text] / F.C. Ng, [et al.] // Investig. Clin. Urol. – 2017. – Vol. 58, № 5. – P. 346-352.

166. Ureteric stents vs percutaneous nephrostomy for initial urinary drainage in children with obstructive anuria and acute renal failure due to ureteric calculi: a prospective, randomised study [Text] / M.S. ElSheemy, [et al.] // BJU Int. - 2015. – N 115. - P. 473.

167. Ureteroscopy-assisted percutaneous kidney access made easy: first clinical experience with a novel navigation system using electromagnetic guidance (IDEAL Stage 1) [Text] / E. Lima, [et al.] // Eur. Urol. – 2017. – Vol. 72. – P. 610-616.

168. Ureteroscopy-assisted puncture for ultrasonography-guided renal access significantly improves overall treatment outcomes in endoscopic combined intrarenal surgery [Text] / K. Taguchi, [et al.] // Int. J. Urol. – 2021. – Vol. 28, № 9. – P. 913-919.

169. Van den Broeck, T. Percutaneous nephrolithotomy with intraoperative computed tomography scanning improves stone-free rates [Text] / T. Van den Broeck, X. Zhu, A. Kusters // J Endourol. – 2021. – Vol. 35, № 3. – P. 267-273.

170. Wang, C. External validation of the R.I.R.S. scoring system to predict stonefree rate after retrograde intrarenal surgery [Text] / C. Wang, S. Wang, X. Wang, J. Lu // BMC Urology. – 2021. – Vol. 21, N. 1. – P. 1-7.

171. Wishahi, M. Computed tomography versus plain radiogram in evaluation of residual stones after percutaneous nephrolithotomy or pyelonephrolithotomy for

complex multiple and branched kidney stones [Text] / M. Wishahi, H. Elganzoury, A. Elkhoully // J. Egypt Soc. Parasitol. – 2015. – Vol. 45, N. 2. – P. 321–324.

172. X-ray-free ultrasound-guided percutaneous nephrolithotomy in supine position using Alken metal telescoping dilators in a large kidney stone: A Case Report [Text] / P. Birowo, [et al.] // Res. Rep. Urol. – 2020. – Vol. 12. – P. 287-293.

173. Yang, Y.H. Ultrasound-guided versus fluoroscopy-guided percutaneous nephrolithotomy: A systematic review and meta-analysis [Text] / Y.H. Yang, Y.C. Wen, K.C. Chen // World J. Urol. – 2019. – Vol. 37. – P. 777-788.

174. Yazici, C.M. Supine or prone percutaneous nephrolithotomy: do anatomical changes make it worse? [Text] / C.M. Yazici, A. Kayhan, C. Dogan // J. Endourol. – 2014. – Vol. 28, N. 1. – P. 10–16.

175. Zheng, X. Dual-energy computed tomography for characterizing urinary calcified calculi and uric acid calculi: A meta-analysis [Text] / X. Zheng, Y. Liu, M. Li // European Journal of Radiology. – 2016. – Vol. 85, № 10. – P. 1843–1848.

Список публикаций соискателя учёной степени кандидата наук

Статьи в рецензируемых журналах

[1-А]. Муротов Х.М. Бахогузории муқоисавии самаранокии муолиҷаи ҷарроҳии нефролитиаз хангоми ҳавзаки дохилигурдавӣ (Сравнительная оценка эффективности хирургического лечения нефролитиаза при интратенальной лоханке) [матн] / Х.М. Муротов, М.М. Қосимов, Н.Х. Темиров, Х.Ғ. Салимов, Б.Н. Усмонов // Авҷи Зухал. – 2020. - № 2. – С. 9- 14.

[2-А]. Муротов Х.М. Персонифицированная тактика лечения нефролитиаза при интратенальной лоханке [текст] / Х.М. Муротов, Дж.А. Шамсиев, М.М. Косимов, А.А. Абдувохидов, Ф.С. Саъдуллоев, Н.К. Ашуралиев, Б.Дж. Рашидов // Здравоохранения Таджикистана. – 2023. - №3. – С. 61 – 66.

[3-А]. Муротов Х.М. Применение перкутанной нефролитотрипсии в лечении больных нефролитиазом при интратенальной лоханке [текст] / Х.М. Муротов, М.М. Косимов, Дж.А. Шамсиев, Ф.С. Саъдуллоев, А.А. Абдувохидов, Б.Дж. Рашидов, Х.Ғ. Салимов // Медицинский вестник Национальной академии наук Таджикистана. – 2023. - №4. Т. XIII. – С. 34 – 42.

Статьи и тезисы в сборниках конференции

[4-А]. Муротов Х.М. Сравнительная оценка эффективности современных методов лечения мочекаменной болезни [текст] / Б.А. Назаров, Х.М. Муротов, Х.С. Одинаев // Материалы научно – практической конференции молодых учёных и студентов ТГМУ им. Абуали ибни Сино с международным участием посвящённой «Году молодёжи». – Душанбе. - 2017. - С. 175.

[5-А]. Муротов Х.М. Современные методы лечения мочекаменной болезни [текст] / Х.М. Муротов., М.М. Косимов, Б.Н. Усмонов, Н.К. Уринов // Материалы 66-й годичной научно–практической конференции ТГМУ им. Абуали ибни Сино с международным участием на тему «Роль и место

инновационных технологий в современной медицине» посвящённой «Году развития туризма и народных ремёсел. – Душанбе. - 2018. - С. 163 – 164.

[6-А]. Муротов Х.М. Применение чрескожной пункционной нефростомии в урологической практике [текст] / Х.М. Муротов, С.С. Рачабов, Т.Ч. Кавраков // Материалы XVI научно – практическая конференция молодых учёных и студентов с международным участием ГОУ ТГМУ им. Абуали ибни Сино, посвящённой 30-летию Государственной независимости Республика Таджикистан и годам развития села, туризма и народных ремёсел (2019-2021). – Душанбе. - 2021. - С. 95 – 96.

[7-А]. Муротов Х.М. Хирургическое лечение нефролитиаза при интратенальной лоханке [текст] / Х.М. Муротов, Х.Г. Салимов, Б.Ч. Рашидов // Материалы XVI научно – практическая конференция молодых учёных и студентов с международным участием ГОУ ТГМУ им. Абуали ибни Сино, посвящённой 30-летию Государственной независимости Республика Таджикистан и годам развития села, туризма и народных ремёсел (2019-2021). Душанбе. - 2021. - С. 96.

[8-А]. Муротов Х.М. Оптимизация выбора метода лечения нефролитиаза при интратенальной лоханке у больных с единственной и/или единственно функционирующей почкой [текст] / Х.М. Муротов, Дж.А. Шамсиев, М.М. Косимов // Материалы научно – практической конференции (69-й годичной) ГОУ «ТГМУ им. Абуали ибни Сино» на тему «Достижения и проблемы фундаментальной науке и клинической медицины» с международным участием, посвящённой 30-летию Государственной независимости Республика Таджикистан и «Годам развития села, туризма и народных ремесел (2019-2021)». Душанбе. - 2021. Том – 1. - С. 130-131.

[9-А]. Муротов Х.М. Эффективность малоинвазивных методов хирургического лечения нефролитиаза при интратенальной лоханке [текст] / Х.М. Муротов, Дж.А. Шамсиев, М.М. Косимов, С.С. Раджабов // Сборник тезисов 20-го юбилейного конгресса по андрологии Профессиональной ассоциации андрологов России. Москва. - 2021. - С. 29 - 30.

[10-А]. Муротов Х.М. Оптимизация хирургических методов лечения нефролитиаза при интратенальной лоханке [текст] / Х.М. Муротов, Х.Г. Салимов, Ш.Т. Култаев // Материалы XVII научно – практической конференции молодых учёных и студентов ГОУ ТГМУ им. Абуали ибни Сино с международным участием на тему «Актуальные вопросы современных научных исследований». Душанбе. - 2022. Том – 1. - С. 282.

[11-А]. Муротов Х.М. Сравнительная оценка различных способов нефролитолапаксии при интратенальной лоханке [текст] / Дж.А. Шамсиев, Х.М. Муротов, Р.С. Мираков // Материалы юбилейной (70-й) научно – практической конференции ГОУ ТГМУ им. Абуали ибни Сино «Современная медицина: традиции и инновации» с международным участием. Душанбе. - 2022. Том – 1. - С. 523-524.

[12-А]. Муротов Х.М. Профилактика послеоперационных инфекционных осложнений чрескожной пункционной нефролитотрипсии [текст] / Б.Дж. Рашидов, Ф.С. Саъдуллоев, Х.М. Муротов, О.З. Олимов // Материалы международной научно – практической конференции «Актуальные вопросы урологии: единство теории и практики». Самарканд. - 2022. - С. 391-392.

[13-А]. Муротов Х.М. Оптимизация критериев выбора хирургического лечения нефролитиаза при интратенальной лоханке [текст] / Х.М. Муротов, С.С. Рачабов, К.Б. Курбонов, Р.Ш. Чураев // Материалы симпозиума урологов Республики Таджикистан с международным участием «Современные тенденции клинической урологии», посвящённого 65-летию кафедры урологии ГОУ ТГМУ имени Абуали ибни Сино и 90-летию профессора Аслиддина Осими. Душанбе. - 2023. - С. 103-105.

[14-А]. Муротов Х.М. Муолиҷаи муосири ҷарроҳии нефролитиаз ҳангоми ҳавзаки доҳилигурдавӣ [матн] / Х.М. Муротов, М.М. Косимов, Дж.А. Шамсиев, Б.Х. Нарзиев // Материалы симпозиума урологов Республики Таджикистан с международным участием «Современные тенденции клинической урологии», посвящённого 65-летию кафедры урологии ГОУ

ТГМУ имени Абуали ибни Сино и 90-летию профессора Аслиддина Осими.
Душанбе. - 2023. - С. 90-91.

Патент на изобретение

1. Абдувохидов А.А., Мусавибахор С.Х., Аминов М.М., Амирхасани Ш., Саъдуллоев Ф.С., Муротов Х.М. «Способ бездренажной перкутанной нефролитотомии с множественными доступами». Патент РТ № ТЈ 1230 от 28.12.2021.

Рационализаторские предложения

1. Способ U-образной пиелолитотомии хирургического лечения нефролитиаза при интратрениальной лоханке / Ибодов Н.С., Косимов М.М., Муротов Х.М.// Рационализаторское предложение №3533/R1021 от 27.12.2023.

2. Способ двухэтапного хирургического лечения больных с нефролитиазом «высокого риска» /Косимов М.М., Шамсиев Дж.А., Муротов Х.М.// Рационализаторское предложение №3532/R1020 от 27.12.2023.