МИНИСТЕРСТВО ЗДРАВООХРАНЕНИЯ И СОЦИАЛЬНОЙ ЗАЩИТЫ НАСЕЛЕНИЯ РЕСПУБЛИКИ ТАДЖИКИСТАН
ТАДЖИКСКИЙ ГОСУДАРСТВЕННЫЙ МЕДИЦИНСКИЙ УНИВЕРСИТЕТ ИМЕНИ АБУАЛИ ИБНИ СИНО

На правах рукописи

МИРБЕГИЕВ ДЖАМШЕДЖОН

ОПТИМИЗАЦИЯ ТАКТИКИ ЛАПАРОСКОПИЧЕСКОЙ ХОЛЕЦИСТЭКТОМИИ У БОЛЬНЫХ СО СПАЕЧНОЙ БОЛЕЗНЬЮ

14.01.17 – хирургия

ДИССЕРТАЦИЯ
на соискание ученой степени
кандидата медицинских наук

Научный руководитель:
доктор медицинских наук
Махмадов Фарух Исроилович

Душанбе – 2020

ОГЛАВЛЕНИЕ

СПИСОК СОКРАЩЕНИЙ ……..…….. 4

ВВЕДЕНИЕ ……..... 5

Глава 1. СОВРЕМЕННОЕ ПРЕДСТАВЛЕНИЕ О ЧАСТОТЕ, ПРИЧИНЫ И ФАКТОРОВ РИСКА ФОРМИРОВАНИЯ СПАЕЧНОГО ПРОЦЕССА В ВЕРХНЕМ ЭТАЖЕ БРЮШНОЙ ПОЛОСТИ У БОЛЬНЫХ С ЖКБ ……... 10

1.1. Спаечный процесс брюшной полости. Этиология и патогенез …….... 10

1.2. Лапароскопическая холецистэктомия у больных со спаечной болезнью……. 18

Глава 2. МАТЕРИАЛ И МЕТОДЫ ИССЛЕДОВАНИЯ ……..….. 23

2.1. Общая характеристика клинических наблюдений ……..... 23

2.2. Методы исследований..…….. 33

Глава 3. СОВРЕМЕННЫЕ ПОДХОДЫ К КОМПЛЕКСНОЙ ДИАГНОСТИКЕ БОЛЬНЫХ ЖКБ СОПУТСТВУЮЩЕЙ СПАЕЧНОЙ БОЛЕЗНЬЮ ...……... 37

3.1. Клинико-лабораторные методы исследования……...…… 37

3.2. Ультразвуковые критерии ЖКБ у больных со спаечной болезнью…. 40

3.3. Морфологические исследования спаек верхнего этажа брюшной полости у больных с ЖКБ……..... 51

Глава 4. ЛАПАРОСКОПИЧЕСКАЯ ХОЛЕЦИСТЭКТОМИЯ У БОЛЬНЫХ СО СПАЕЧНОЙ БОЛЕЗНЬЮ……. 57

4.1. Особенности воздействия различных видов электрокоагуляции на ткани спаек и близлежащих органов верхнего этажа брюшной полости, у больных с ЖКБ…… 57

4.2. Показания к лапароскопической холецистэктомии у больных со спаечной болезнью…….... 63

4.3. Особенности лапароскопической холецистэктомии у больных со спаечной болезнью…… 70

4.3.1. Разработка способа профилактики ятрогенных повреждений ВЖП при ЛХЭ у больных со спаечной болезнью...……..……... 76
4.3.2. Разработка способа дифференциальной диагностики ВЖП при ЛХЭ у больных со спаечной болезнью …….. 79
4.4. Непосредственные результаты ЛХЭ и ТХЭ у больных со спаечной болезнью……. 83
ЗАКЛЮЧЕНИЕ ...……..... 86
ВЫВОДЫ..…… 105
ПРАКТИЧЕСКИЕ РЕКОМЕНДАЦИИ...……..…….. 107
СПИСОК ЛИТЕРАТУРЫ …….……...…… 108

С П И С О К С О К Р А Щ Е Н И Й

АсАТ	аспартатаминотрансфераза
АСЛ	антигенсвязывающие лимфоциты
АлАТ	аланинаминотрансфераза
ГКБ СМП	городская клиническая больница скорой медицинской помощи
ГПДЗ	гепатопанкреатодуоденальная зона
ЖВП	желчевыводящие протоки
ЖП	желчный пузырь
ИОУЗИ	интраоперационное ультразвуковое исследование
КТ	компьютерная томография
МЖ	механическая желтуха
МРТ	магнитно-резонансная томография
МРХПРГ	магнитно-резонансная холангиопанкреатикография
ОЖП	общий желчный проток
СКТ	спиральная компьютерная томография
УЗИ	ультразвуковое исследование
ЭРХПГ	эндоскопическая ретроградная панкреато-холангиография

ВВЕДЕНИЕ

Актуальность. Закономерно, что основными факторами риска развития спаечного процесса в верхнем этаже брюшной полости, в частности гепатодуоденальной зоны являются оперативные вмешательства в анамнезе и частые приступы печеночной колики. До сих пор наиболее сложную группу с точки зрения выбора рациональной хирургической тактики представляют больные ранее перенесенные операции, что зачастую многие авторы считают противопоказанием к выполнению ЛХЭ [6,13,56,112]. Это связанно с техническими сложностями выполнения ЛХЭ у данной категории больных, что, в первую очередь, обусловлено «слепым» введением троакаров, высоким риском повреждения внутренних органов, вследствие спаечного процесса. Количество больных с ЖКБ, ранее перенесших оперативное вмешательство на верхнем этаже брюшной полости, составляет 12-16% [4,29,63,101,134]. Выполнение таким больным повторной лапаротомии приводит к техническим затруднениям самой операции холецистэктомии, усугубляет спаечный процесс брюшной полости и увеличивает вероятность развития послеоперационных грыж. В связи, с чем актуальность проблемы улучшения тактики лапароскопической холецистэктомии у больных со спаечной болезнью послужила основанием для настоящего исследования.

Цель исследования. Улучшение результатов лапароскопической холецистэктомии у больных со спаечной болезнью, путем снижения частоты и степени тяжести спаечного процесса в брюшной полости.

Задачи исследования:

1. Провести анализ частоты, причин и факторов риска формирования спаечного процесса в верхнем этаже брюшной полости у больных с желчнокаменной болезнью.
2. Выявить патоморфологические особенности формирования спаек различной этиологии и определить уровень экспрессии провоспалительных цитокинов и активатора плазминогена в пределах висцеро-париетальной

спайки.

3. Изучить эффективность дооперационной диагностики и лапароскопических методов коррекции спаечной болезни у больных с ЖКБ.
4. Разработать меры профилактики субоперационных осложнений лапароскопических холецистэктомий у больных со спаечной болезнью.
5. Оценить результаты сравнительного анализа лапароскопических и традиционных холецистэктомии у больных со спаечной болезнью.

Научная новизна. На большом клиническом материале изучена частота, причины и факторы риска развития спаечного процесса у больных с желчнокаменной болезнью. Оценены возможности инструментальных методов исследования и видеолапароскопии в определении тактики ЛХЭ у этой категории больных и прогнозирования риска интра- и послеоперационных осложнений.

Разработаны прогностические критерии и шакала бальной оценки возможности выполнения ЛХЭ у больных со спаечной болезнью. Разработан алгоритм тактики хирургического ЖКБ у больных со спаечной болезнью

Разработан усовершенствованный способ ЛХЭ в виде лапароскопического варианта операции Прибрама (Удост. на рацпредложение №3350/R565 от 28.10.13 г. ТГМУ им. Абуали ибн Сино).

Предложен новый способ дифференциальной диагностики внепеченочных желчных протоков при лапароскопической холецистэктомии (Патент РТ №TJ 361 от 09.2014 г.).

Разработан новый способ профилактики ятрогенных повреждений внепеченочных желчных протоков при «трудных» лапароскопических холецистэктомиях (Патент РТ № TJ 368 от 09.2014 г.).

Практическая значимость работы.

Установлено, что лапароскопическая холецистэктомия у больных со спаечной болезнью сопровождается меньшей по частоте интра- и послеоперационных осложнений по сравнению с традиционной холецистэктомией.

Адгезиолизис при ЛХЭ с помощью технологии «LigaSure», в частности деструктивных и осложненных форм ОКХ с массивным спаечным процессом в верхнем этаже брюшной полости и перивезикальной зоны, позволяет избежать значительных технических трудностей и уменьшает риск рецидива спайкообразования.

Предложенные методы ЛХЭ у больных со спаечной болезнью, позволяют максимальному применению лапароскопической технологий у данного континента больных.

Разработанные способы профилактики интра- и послеоперационных осложнений ЛХЭ позволяют обосновать методику для предупреждения и снижения грозных осложнений, у больных со спаечной болезнью.

Основные положения, выносимые на защиту

1. Спаечная болезнь у больных с калькулёзным холециститом, имея полиэтиологический характер, основными причинами которого являются раннее перенесенные операции, частые приступы печеночной колики в анамнезе, а также осложненные формы ЖКБ.

2. Спаечный процесс верхнего этажа брюшной полости у больных с ЖКБ сопровождается значительным нарушением показателей уровня экспрессии провоспалительных цитокинов и имеет прямую корреляционную зависимость от формы спаек, степени воспалительного процесса и состояния близлежащих органов.

3. Возникновение технических затруднений и риск интра- и послеоперационных осложнений ЛХЭ у больных со спаечной болезнью, до

операции в 75-80% случаев прогнозируема. При этом лапароскопический адгезиолизис с технологией «LigaSure», является наиболее безопасным методом, что может уменьшит рецидив спайкообразования.

4. Одним из узловых технических моментов выбора ЛХЭ у больных со спаечной болезнью является учет технической сложности, а также «малых» и «больших» признаков «трудной» ЛХЭ.

5. Применение ЛХЭ у больных со спаечной болезнью способствует малоинвазивному лечению больных ЖКБ, и в значительной степени улучшают результаты лечения.

Внедрение результатов исследования в практику

Разработанные метода ЛХЭ внедрены в клиническую практику хирургических отделений Городской клинической больницы скорой медицинской помощи и ГУ Медицинский комплекс «Истиклол» г. Душанбе.

Материалы диссертации используются на лекциях и практических занятиях кафедр хирургических болезней №1 ТГМУ им. Абуали ибни Сино.

По материалам диссертации опубликовано 9 научных работ, из них 2 в журналах рекомендуемое ВАК РФ. Получено 1 удостоверение на рационализаторское предложение.

Апробация работы. Основные положения диссертационной работы доложены на: Первом Съезде хирургов Дальневосточного федерального округа России (Владивосток, 2017); Конгрессе Российского общества рентгенологов и радиологов (Москва, 2017); Международном симпозиуме “Фундаментальные и прикладные исследования в современном мире” ТГМУ им. Абуали ибни Сино (Душанбе, 2017); The 1st Korea Digestive Disease Week (Seoul, Korea, 2017); Joint meeting of the Asian-Oceanic Pancreatic Association, the Korean Pancreatobiliary Association, and the Korean Pancreas Surgery Club 2018 (Seoul, Korea, 2018); The 42nd Congress of Korean Society of Endoscopic & Laparoscopic Surgeons and 8th International Symposium (Jeju-do, South Korea, 2018); 2nd International Advanced

Liver & Pancreas Surgery Symposium (Seoul, Korea, 2018); 44th Korean Society of Endoscopy & Laparoscopic Surgery and 9th International Symposium (Seoul, Korea, 2019); обсуждены и доложены на заседании межкафедральной экспертно-проблемной комиссии ТГМУ им. Абуали ибн Сино (протокол №).

Личный вклад автора. Диссертантом определены основные идеи исследования. Автор самостоятельно проанализировал современную литературу по изучаемой проблеме, архивный материал клиники, лично участвовал в проспективном комплексном обследовании и лечении пациентов ЖКБ со спаечной болезнью. Автором самостоятельно выполнена статистическая обработка полученных данных.

Объем и структура диссертации. Диссертация изложена на 128 страницах машинописного текста и состоит из введения, обзора литературы, главы, посвященной материалам и методам исследований, 2 глав собственных исследований, заключения, выводов, практических рекомендаций. Работа иллюстрирована 17 таблицами, 30 рисунками и 1 схемой. Указатель литературы включает 188 источников, в том числе 89 на русском и 99 на иностранных языках.

Глава 1. СОВРЕМЕННЫЕ ПРЕДСТАВЛЕНИЯ ОБ ЧАСТОТЕ, ПРИЧИН И ФАКТОРОВ РИСКА ФОРМИРОВАНИЯ СПАЕЧНОГО ПРОЦЕССА В ВЕРХНЕМ ЭТАЖЕ БРЮШНОЙ ПОЛОСТИ У БОЛЬНЫХ С ЖЕЛЧНОКАМЕННОЙ БОЛЕЗНИ

(обзор литературы)

1.1. Спаечный процесс брюшной полости. Этиология и патогенез

Проблема спаечного процесса брюшной полости до настоящего времени остается одной из актуальных и до конца нерешенных в абдоминальной хирургии. Несмотря на внедрение новых технологий и высокоэффективных лекарственных препаратов, частота встречаемости больных со спаечной болезнью не имеет тенденцию к уменьшению, что прежде всего связано с неизученными до конца механизмов ее формирования, так и не совершенствованием профилактических и лечебных мероприятий [2,17,35,88,95,146].

Однозначно, что образование висцеро-висцеральных и висцеро-париетальных спаек, является результатом не только раннее перенесенных операций, но и в ряде случаев, ее появление связано с разными воспалительными патологиями органов брюшной полости [5,20,69,91,109,154]. Имеется много работ посвященные изучению послеоперационных спаечных процессов брюшной полости, и спайкообразованию, ассоциированное с воспалительными заболеваниями органов брюшной полости. Относительно научных работ, посвященные изучению процессов спайкообразования в верхнем этаже брюшной полости, у больных с желчнокаменной болезнью, имеется единичные публикации [32,80,84].

Закономерно, что спаечный процесс в верхнем этаже брюшной полости, имеет отрицательное влияние как на тяжесть имеющиеся желчнокаменной болезни, так и общего состояния больного, что при неэффективном методе ее профилактики и лечения, проблема приобретает большую актуальность [22,78,105,119,144,169].

Статистика Соединенных Штатов Америки показывает, что за год в стационарах лечатся ¼ млн. пациентов со спаечной болезнью, перенесенные гинекологические вмешательства. Стоимость лечения этих пациентов, за год в среднем, достигает 1`200`000 долларов [172,187]. А в РФ ежегодно регистрируется около 200 тысяч пациентов с различными проявлениями спаечной болезни [26,32,42,61,87].

Как известно наличие спаечной болезни зачастую осложняется кишечной непроходимостью, в данном случае высокой ОКН, дискинезии желчного пузыря и желчевыводящих путей, а также формированию хронических болей, нивелирующих печеночную колику [51,70,89,98,126,161]. Однозначно грозные хирургические осложнения спаечной болезни верхнего этажа брюшной полости, зачастую требуют больших травматичных операций, с высокой экономической затратой [32,176].

Согласно разным обстоятельствам, связанное с этиологическими факторами и патогенезом спайкообразования, до сих пор не до конца решены вопросы ее профилактики [57,73,94,128,179,185].

У пациентов с ЖКБ спаечный процесс отмечается между желчным пузырем и 12 перстной кишки, поперечно-ободочной кишки, желудком и прядью большого сальника. Наряду с этим во время ЛХЭ, эти спайки являются основными факторами возникновения таких грозных интраоперационных осложнений, как ятрогенное повреждение припаянных полых органов и кровотечение [21,33,49,86,103,123]. Вместе с тем рецидив спайкообразования и невозможность ее прогнозирования, иногда негативно влияет на послеоперационное течение ЛХЭ, в том числе могут быт одной из причин постхолецистэктомического синдрома [7,12,58,99,127,133].

По мнению разных авторов, [11,34,40,75,114,141] инфекция играет ведущую роль в процесс спайкообразования, что может проникать в брюшную полость как во время операции, так и гематогенным или лимфогенным путем. Зачастую причинами воспалительных процессов органов брюшной полости,

вслед за инфекцией, передающихся половым путем, являются кокковые инфекции, в ассоциации с другими микробами и грибковой флорой. Данные литературы также подтверждает в происхождении воспалительного процесса брюшной полости анаэробной инфекции, актиномицетов, пневмококков, микрококков, микоплазм, а также условно-патогенной микрофлоры [43,66,137,150, 167,175].

Непарадоксально, что частые приступы печеночной колики также могут быть одним из факторов формирования спаечного процесса в верхнем этаже брюшной полости, что подтверждается на операционном столе. При этом само по себе операция холецистэктомия, по сути, является фактором возникновения спаечного процесса в верхнем этаже брюшной полости. Указанное лишний раз подтверждает необходимость разработки индивидуальных подходов к тактике ведения этой категории больных [8,36,55,97,118,143].

Ряд авторов [22,45,65,102,149,178] основными причинами спайкообразования в брюшной полости наряду с инфекцией, считают повышение провоспалительных интерлейкинов, которые выделяются за счет воспаленных органов, в частности желчного пузыря в перитонеальную жидкость.

Есть мнения, что применение различных антибиотиков и сульфаниламидов для орошения брюшной полости, соприкасаясь с висцеральной и париетальной брюшины, закономерно, вызывает воспалительную реакцию, что приводят к спайкообразованию. Однако, применение указанных препаратов в низких концентрациях, оказывает положительное влияние на процесс спайкообразования [18,39,53,77,121,148].

Общеизвестно, что линия шовного материала в брюшной полости (в висцеральной и париетальной брюшине), является основанием образования спаек. Несмотря на то, что некоторые предпочитают не рассасывающие шовные материалы (шёлк, лавсан), так как они не вызывают перифокальное воспаление, однако не исключается в этой области, также процесс

спайкообразования. Тогда как рассасывающие шовные материалы, которые по сути вызывают значительное перифокальное воспаление, являются предпосылками образования массивного спаечного процесса в этой области [81,115,138,153,160,181]. Последнее подтверждает, что рассасывающие шовные материалы, с учётом происходящих воспалительных процессов, создают условия для образования массивных фиброзных и часто грубых спаек. Немаловажное значение в образовании спаек имеет долгое открытие брюшной полости, что негативно влияет на влажность висцеральных и париетальных покровов, т.е. закономерно разница уровня парциального давления воздуха и брюшной полости, приводит одновременно и к высыханию и охлаждению брюшины.

Как считают ряд авторов, гипоксия тканей, приводящее к нарушению её метаболизма, является одной из ведущих этиологических факторов спайкообразования. Авторы указывают, что снижение процессов метаболизма в результате лимитирует спайкообразование, а не индуцирует [46,67,93,116,121].

Также немаловажное значение в процесс спайкообразования играет ишемия тканей париетальной и висцеральной брюшины [125,157,171]. При этом оставление определенного количества крови и её сгустков в брюшной полости, способствуют развитию фибропластического процесса, однако ряд других авторов оставление крови в брюшной полости играет роль профилактики образования спаек [43,115].

Не парадоксально, что гипоксия считается как основной фактор образования спаек. Фибробласты, нейтрофилы и макрофаги необходимые для репарации поврежденной поверхности, нуждаются в гликолизе для пополнения энергии. Решающее значение в заживлении раневых поверхностей, отводится лактату, что в основном образуется в условиях гипоксии [182].

Как показывают результаты исследования ряд авторов, узловым моментом образования спаечного процесса считаются процессы альтерации, инфламации и пролиферации [54,73,114,147].

Механизм формирования послеоперационного спаечного процесса, как указывают источники, являются полиэтиологичными. Особую роль при этом играет механическое воздействие тем или иным способом (интсрументария, марлевые салфетки, перчатки и т.п.) на ткани висцеральной и париетальной брюшины. В том числе дренирование брюшной полости дренажными трубками и полуперчатками, также являются предпосылкой спаечного процесса в брюшной полости [155,164,173].

Имеются исследования, касательно дренажной трубки, которое закономерно соприкасаясь с париетальной и висцеральной брюшиной, вызывает перифокальное воспаление, но с учетом того что оно находится в брюшной полости в короткий срок, не может способствовать спаечному процессу. Также в литературе особо акцентируется на роль асептических растворов (йод, вазелиновое масло, люголь, спирт и др.), при контакте которых происходит асептическое воспаление, что закономерно приводит к спаечному процессу в этой области [180,188].

Другие авторы [151], указывают, что инородные тела, как лигатуры, тальк и марлевые нити также могут быть причиной спаечного процесса в брюшной полости, вследствие ответной воспалительной реакции.

Данные литературы показывает, что зачастую специалистами акцентируется на послеоперационную спаечную болезнь, тогда как не уделяется достаточного внимания спаечного процесса, причиной которой являются воспалительные процессы внутренних органов. Несмотря на что по сути механизм образования спаечного процесса, несмотря на полиэтиологических факторов воздействия, не отличаются.

Ряд авторов [148,170], предполагают, что не исключается генетическая предрасположенность к формированию спаечного процесса, которые могут

привести к массивному спаечному процессу, характеризующиеся болевым синдромом, нивелирующие печеночную колику.

Вследствие указанного полагается, что образование тех или иных спаек могут быт обусловлены как перенесенными операциями на верхнем этаже брюшной полости, так и воспалительными патологиями внутренних органов. Однако вариант специфической ответной реакции париетальной и висцеральной брюшины на механическое воздействие, не исключается [17,54,115,168].

Следует отметить, что до настоящего времени среди исследователей имеются разногласия, касательно механизма происходящих патологических процессов в организме, в ответ на механическое повреждение париетальной и висцеральной брюшины [43,115,183]. Есть мнения, что снижение адгезивных свойств как париетальной, так и висцеральной брюшины приводит к генерализации воспалительного процесса в брюшной полости. А спаечный процесс на этом фоне считается как физиологическая реакция брюшины на повреждение, направленное на ограничение зоны повреждения [74,117,152].

Что касается висцеро-париетальным спайкам, оно происходит вследствие снижения антиадгезивных свойств брюшины [7,33,136,142].

Механизм формирования спаечного процесса, обоснуется тем, что механическое повреждение париетальной и висцеральной брюшины способствует процессу выброса экссудации фибриногена, которое со временем образует фиброзные сращения в области повреждения, и после проникновения фибробластов, эти сращения превращаются в спайки. Судья по указанному механизму, узловым моментом профилактики спаечного процесса после операции, считается тщательная перитонизация. Вместе с тем имеются и противоположные мнения, о том, что механическое повреждение париетальной и висцеральной брюшины, не всегда чревато формированием спаечного процесса, вне зависимости от диаметра участка поврежденного брюшины [43,113,184]. Авторами на основании собственных наблюдений, доказано, что

наиболее часто спаечный процесс формируется на ушитой поверхности брюшины, нежели незашитой раны париетальной и висцеральной брюшины [14,37,62,174,186].

Закономерно, что мгновенно в травмированной области париетальной и висцеральной брюшины происходит фаза серозно-фибринозной экссудации, из которой выпадает фибрин, и поврежденная поверхность брюшины покрывается фибрином. На 48 часы после повреждения на поверхности брюшины появляются тонкие фибринозные образования. Именно в этот момент по перистальтическим волнам кишечников за счёт волокон фибрина, отмечается образование рыхлых спаечных сращений. А на 3-5 сутки за счёт скопления аргирофильных волокон, формируется густая сеть, и по увеличении количества коллагеновых волокон, происходит ремоделирование соединительной ткани, превращающиеся в плотный спаечный процесс. Когда травма париетальной брюшины более глубокая, то закономерно ее заживление происходит по типу вторичного натяжения [41,82,139,163].

Все указанное приводит к формированию полноценного васкуляризированного спаечного процесса, появлением в ней многочисленных анастомозов венозных сосудов и нервных волокон. По данным разных авторов, подобные спаечные процессы не эффективны консервативными мероприятиями [19,90,107,131,165].

В зависимости от диаметра травмы брюшины, как ответная реакция в перитонеальной жидкости наблюдается некоторые обратные изменения её цитологического и белкового состава.

Многие десятилетия проблема механизмов формирования спаечного процесса, является предметом исследования учёных [16,52,111,130,159]. Образование спаек по сути считается результатом срыва нормального течения воспалительно-репаративных процессов [9,31,72,100,122,156].

При сохранности фибринолитической активности париетальной брюшины, в течение 2-3 суток после операции происходит лизис фибринозных

сращений, т.е. формирование спаечного процесса исключается. Снижение фибринолитической активности париетальной брюшины, закономерно приводит к формированию спаечного процесса в брюшной полости [27,48,71,92,110,162].

В последнее время считается, что образование спаек связано с повреждением не серозной мембраны париетальной или висцеральной брюшины, а сосудов предлежащих тканей [10,16]. Если ранее обязательным считалось проведение перитонизации, то сегодня ряд авторов склоняются к тому, что это не всегда нецелесообразно, поскольку увеличение гипоксии брюшины и повреждение сосудов могут привести к повышению спайкообразования.

Немаловажную роль в образовании спаечного процесса в различных областях брюшной полости, играет провоспалительные цитокины ИЛ-1 и ФНО-α. Ряд авторов в своих исследованиях доказали значительный рост уровня показателей ИЛ-1 и ФНО-α в перитонеальной жидкости у больных с острыми гинекологическими патологиями. Также авторы убедительно подчёркивают, что повышение уровня провоспалительных цитокинов при воспалительных патологиях органов брюшной полости имеют прямую корреляционную зависимость с количеством и тяжести спаечного процесса. Вместе с тем, следует отметить, что воспалительный процесс является естественным механизмом заживления ран и восстановления нарушенной в процессе операции целостности париетальной и висцеральной брюшины, равно как и нормальной реакцией организма на бактериальную инвазию. В подобных случаях повышение показателей провоспалительных цитокинов нецелесообразно воспринимать как патологическое явление [188].

Следует отметить, что в отличие от ИЛ-1 и ФНО-α, о роли ИЛ-6 в формировании спаечного процесса существуют противоречивые данные. В своих исследованиях ряд авторов [10,32,105] доказали, что ИЛ-6 участвует в образовании спаечного процесса, касательно свойств провоспалительных

цитокинов. Однако ряд авторов подтверждают, что концентрация ИЛ-6 не имеет прямую корреляционную зависимость со спаечным процессом, а другие авторы считают, что этот интерлейкин проявляет себя как противовоспалительный фактор на стадии завершения воспалительного процесса [24,76].

1.2. Лапароскопическая холецистэктомия у больных со спаечной болезнью

Новая миниинвазивная технология по сути является перспективным методом, которое своему малому травматизму и более наименьшей вероятности контакта с париетальной и висцеральной брюшины, уменьшает образование спаечного процесса в брюшной полости в послеоперационном периоде. Как показывают исследования ведущих клиник, занимающиеся видеолапароскопией, формирование спаечного процесса после этих вмешательств достигает до 12%, тогда как при открытых операциях эти показатели находятся в пределах 50-93% [1,25,28,48,79]. Вместе с тем анализ данных литературы показывает, что применение видеолапароскопии полностью не избавляют пациентов от образования спаечного процесса, особенно тогда, когда речь идет об расширенном адгезиолизисе [30,47,64,132,145]. Уже в своих исследованиях ряд авторов подтверждали, что рассечение спаек, зачастую приводит к повторному их образованию, несмотря на то что в этой области раннее не было спаечного процесса или в области видеолапароскопического адгезиолизиса [3,38,68,120,166].

Массивный спаечный процесс, острая патология желчного пузыря и перивезикальной области, являются основными факторами, влияющие на переход к конверсии при ЛХЭ. J.S. Abelson и соавт. (2015) [94] изучили основные причины риска перехода на конверсии при ЛХЭ. Из 1382 пациентов, которые госпитализированы за период 2008 по 2011 годы, у 592 (42,8%) диагностирована картина острого калькулезного холецистита. При проведении

ЛХЭ у специалистов, проходящих стажировку по эндоскопической хирургии, количество конверсии было намного меньше, чем у специалистов, не проходящие специальные курсы стажировки, что соответственно составило 1,7% и 8,5%. Закономерно, частота интраоперационных и послеоперационных осложнений в сравниваемых группах отличалась. Продолжительность операции было немного дольше в группе, не прошедшая специального обучения (104 мин против 111 мин).

Таким образом авторы утверждают, что прохождение специальной стажировки в области эндохирургии, существенно снижает количество конверсии при ЛХЭ, включая острые процессы гепатопанкреатодуоденальной зоны. При этом соответственно уменьшается и нахождение пациентов в стационаре.

Особый интерес у исследователей вызывает особенности ЛХЭ при декстрапозиции органов (Situs inversus totalis). Jae Yool Jang и соавт. (2018) [134] (SIT) сообщали о двух случаях ЛХЭ, выполненных у пациентов с SIT. У 63 летнего мужчины с SIT был диагностирован симптоматический ЖКБ, где ЛХЭ выполнена из трех портов. А пациентка 57 лет с SIT перенесла ЛХЭ по поводу острого калькулезного холецистита. Во втором случае из-за сильного воспалительного и спаечного процесса выполнены нестандартная ЛХЭ. Авторы утверждают, что особенностью ЛХЭ SIT является непривычная рабочая рука хирурга.

Для более подробного изучения механизма спайкообразования в послеоперационном периоде, сравнительный анализ морфологической структуры различных авторов показали, что повреждения париетальной и висцеральной брюшины имеет два исхода: при первом случае происходит заживление раны, при втором – формирование спаек [23,44,50,106,124].

Наряду с этим имеется исследования, касательно перитонеальной жидкости, в котором содержится макрофаги, со временем трансформировавшиеся в мезотелиальные клетки [108]. Однако указанное

утверждение другими авторами отрицается, и указывается на наличие митогенной активности макрофагов, которые способны «привлекать» флотирующие мезотелиальные клетки к месту повреждения [140].

ЛХЭ у больных со спаечной болезнью закономерно чревато высокой частотой конверсии, что последнее утверждают многочисленные авторы [15,60,102,135,158]. В мировой литературе имеются многочисленные исследования, касательно подсчета баллов, прогнозирующие предоперационные факторы риска перехода на конверсию при ЛХЭ [102,135,158]. Brajesh Kumar и соавт. (2018) [114] провели исследование, касательно системы оценки прогнозирования конверсии ЛХЭ на открытую холецистэктомию. Было проведено проспективное исследование 158 пациентов, которым было выполнено холецистэктомия. Во всех наблюдениях операция начиналась с лапароскопическим путем, и по разным обстоятельствам были случаи перехода на открытую.

По результатам оперативного вмешательства пациенты были разделены на легкие, умеренные, очень сложные и экстремальные. Пациенты с тяжелыми и экстремальными баллами имели наибольшее количество конверсий в открытую холецистэктомию. А наоборот, у тех пациентов, который общий балл был меньше 5, имели единичные случаи конверсии. На основании указанного исследования авторы утверждают, что система начисления баллов, которая учитывает интраоперационные результаты при лапароскопической холецистэктомии, может с большой долей вероятности, при ЛХЭ прогнозировать переход на конверсию.

Закономерно, что вид возбудителя и распространенность формирования спаек имеют прямую корреляционную зависимость, т.е. чем устойчив возбудитель, тем и выражен массивное формирование спаек. Также другие исследователи утверждают, что несмотря от устойчивости возбудителя «большие» операции сопровождаются массивным формированием спаек, нежели чем «малые» [10,59,85,141,177].

Bethany Lowndes, Ph.D. и соавт. (2016) [117] изучали базу Национальных данных хирургии пациентов с печеночной коликой за период 2005 по 2013 годы. Предметом изучения стало выявления продолжительности ЛХЭ с учетом оценки различных факторов и предикторов, способствующие продолжительности операций. В материалы исследования были включены 24 099 ЛХЭ. Как утверждают Bethany Lowndes, Ph.D. и соавторы, время проведения ЛХЭ более часа, оказалось менее вероятным для больных старше 40 лет и менее 30 лет и более вероятно для мужчин, индекс массы тела (ИМТ) которых больше 30 по сравнению с ИМТ от 18,5 до 24,9, а также нарушение функции печени и более высокий класс ASA. Немаловажное значение при этом придавали предикторам, как курение, сердечно-сосудистые заболевания, хроническая обструктивная болезнь легких и диабет. Авторы пришли к выводу, что более высокий ИМТ, более молодой возраст, мужской пол, более высокий ASA и печеночная недостаточность являются возможными предикторами продления длительности ЛХЭ, что изучение указанных факторов до операции, могут положительно повлиять на прогноз ЛХЭ.

N. Gupta и соавт. (2013) [185] у 210 пациентов проанализировали различные факторы риска и предположения степени сложности ЛХЭ до операции с использованием начисления баллов. В критериях оценки были включены возраст, пол, анамнез заболевания, ожирение, раннее перенесенное оперативное вмешательство на верхнем этаже брюшной полости, пальпируемый желчный пузырь, толщина стенки желчного пузыря и перивезикальные осложнения ЖКБ. Результаты исследования авторов показали, что чувствительность и специфичность указанных методов предоперационной оценки составили 95,74% и 73,68% соответственно. Положительные прогностические значения - 90% и 88% для неосложненных и осложненных случаев соответственно. Коэффициент конверсии из лапароскопической в открытую холецистэктомию составило 4,28%. Таким

образом, предлагаемые авторами критерии прогноза конверсии, имеют немаловажную прогностическую значимость.

На современном этапе холецистэктомия производится с помощью робота, включая наличие спаечного процесса в верхнем этаже брюшной полости. Например, Yuan Yu Cheng и соавт. (2017) [169] проведено 40 холецистэктомии с помощью робота, за период августа месяца 2014 года по декабрь 2015 года. При этом средняя продолжительность операции составило 49,63±10,82 мин (диапазон от 24 до 90 мин). Ни в одном случае не потребовалась дополнительная лапароскопическая рука, дополнительная рука робота или переход на обычную лапароскопическую холецистэктомию. На основании проведенной работы авторы пришли к выводу, что робота техника может обеспечить безопасную холецистэктомию с хорошими непосредственными и отдаленными результатами, а также вызывает меньшую утомляемость хирурга. Указанный вывод подтверждают и другие зарубежные авторы [38,83,96,104,129].

Достаточная частота встречаемости ЖКБ, развитие опасных для жизни больного осложнений, немаловажный фактор риска повторных операций - высокая частота рецидива спаечного процесса, подтверждают актуальности проблемы этого тяжелого контингента больных.

Глава 2. МАТЕРИАЛ И МЕТОДЫ ИССЛЕДОВАНИЯ

2.1. Общая характеристика клинических наблюдений

Диссертационная работа основана на анализе 120 пациентов ЖКБ со спаечной болезнью, госпитализированные в отделениях хирургии ГКБ скорой медицинской помощи и ГУ «Медицинский комплекс Истиклол» г. Душанбе за период 2010 по 2018 годы, на базе кафедры хирургических болезней №1 Таджикского государственного медицинского университета имени Абуали ибни Сино (зав. кафедрой д.м.н., проф. Назаров Ш.К.). Больных мужского пола было 41 (34,2%) человек, женского – 79 (65,8%), в возрасте от 19 до 81 лет. В зависимости от способа оперативного вмешательства, пациенты были разделены на две группы. В первую (основную) группу были включены 70 (58,3%) больных, оперативные вмешательства у которых выполнялись лапароскопическими методами (ЛХЭ). Контрольную группу составили 50 (41,7%) пациентов, оперативные вмешательства у которых выполнялись путём открытой холецистэктомии (ОХЭ). Все пациенты ранее были оперированы на органах брюшной полости и имели картину спаечной болезни.

Распределение больных в зависимости от пола и возраста представлено в таблице 1.

Таблица 1

Половозрастная характеристика больных (n, %)

Возраст, лет	Основная группа (n=70)		Контрольная группа (n=50)		Всего (n=120)	
	Муж.	Жен.	Муж.	Жен.	Муж.	Жен.
19-29	1 (1,4%)	11 (15,7%)	1 (2,0%)	8 (16,0%)	2 (1,7%)	19 (15,8%)
30-39	7 (10,0%)	12 (17,1%)	5 (10,0%)	9 (18,0%)	12 (10,0%)	21 (17,5%)
40-49	8 (11,4%)	9 (12,9%)	4 (8,0%)	7 (14,0%)	12 (10,0%)	16 (13,3%)
50-59	6 (8,6%)	8 (11,4%)	3 (6,0%)	6 (12,0%)	9 (7,5%)	14 (11,7%)

60-69	1 (1,4%)	3 (4,3%)	2 (4,0%)	1 (2,0%)	3 (2,5%)	4 (3,3%)
70-79	1 (1,4%)	2 (2,9%)	1 (2,0%)	1 (2,0%)	2 (1,7%)	3 (2,5%)
80 и старше	-	1 (1,4%)	1 (2,0%)	1 (2,0%)	1 (0,8%)	2 (1,7%)
Итого	24 (34,3%)	46 (65,7%)	17 (34,0%)	33 (66,0%)	41 (34,2%)	79 (65,8%)

Как видно из таблицы 1, обе группы больных были сопоставимыми между собой по полу и возрасту. Большую часть пациентов в исследуемых групп, составили лица трудоспособного возраста.

Пациентам диагноз спаечная болезнь поставлена на основании ранее проведенных оперативных вмешательств в верхнем этаже брюшной полости и особенности клинического течения самой спаечной болезни. Характер перенесенных оперативных вмешательств в брюшной полости приведен в таблице 2.

Таблица 2

Характер раннее перенесенных оперативных вмешательств в верхнем этаже брюшной полости у больных ЖКБ

Характер операций	Основная группа (n=70)		Контрольная группа (n=50)		Всего (n=120)	
	Абс.	%	Абс.	%	Абс.	%
Ушивание перфораций язвы 12 перстной кишки	15	21,4	11	22,0	26	21,7
Пилородуоденопластика по Гейнеку-Микуличу	17	24,3	12	24,0	29	24,2
Эхинококкэктомия из печени	19	27,1	12	24,0	31	25,8
Резекция желудка по Бильрот II	6	8,6	3	6,0	9	7,5
Ушивание кровоточащей язвы желудка	6	8,6	6	12,0	12	10,0
Спленэктомия	3	4,3	4	8,0	7	5,8
Фундопликация по Ниссену	4	5,7	2	4,0	6	5,0
Итого	70	100,0	50	100,0	120	100

При анализе структуры причин спаечного процесса верхнего этажа брюшной полости было установлено, что у 25 (20,8%) в анамнезе послеоперационный период протекал с длительным парезом желудочно-кишечного тракта, у 28 (23,3%) – послеоперационный спаечный процесс сочеталась с неоднократными приступами печеночной колики в анамнезе, в 45 (37,5%) наблюдениях пациенты в анамнезе имели сочетание наличия инфекции в брюшной полости и длительного послеоперационного пареза кишечника. Следует отметить, что 22 (18,3%) больные не имели в анамнезе ни единого фактора из вышеперечисленных, что никак не помешало формированию спаек у них.

Структура причин спаечного процесса в верхнем этаже брюшной полости сравниваемых групп представлена на рисунке 1.

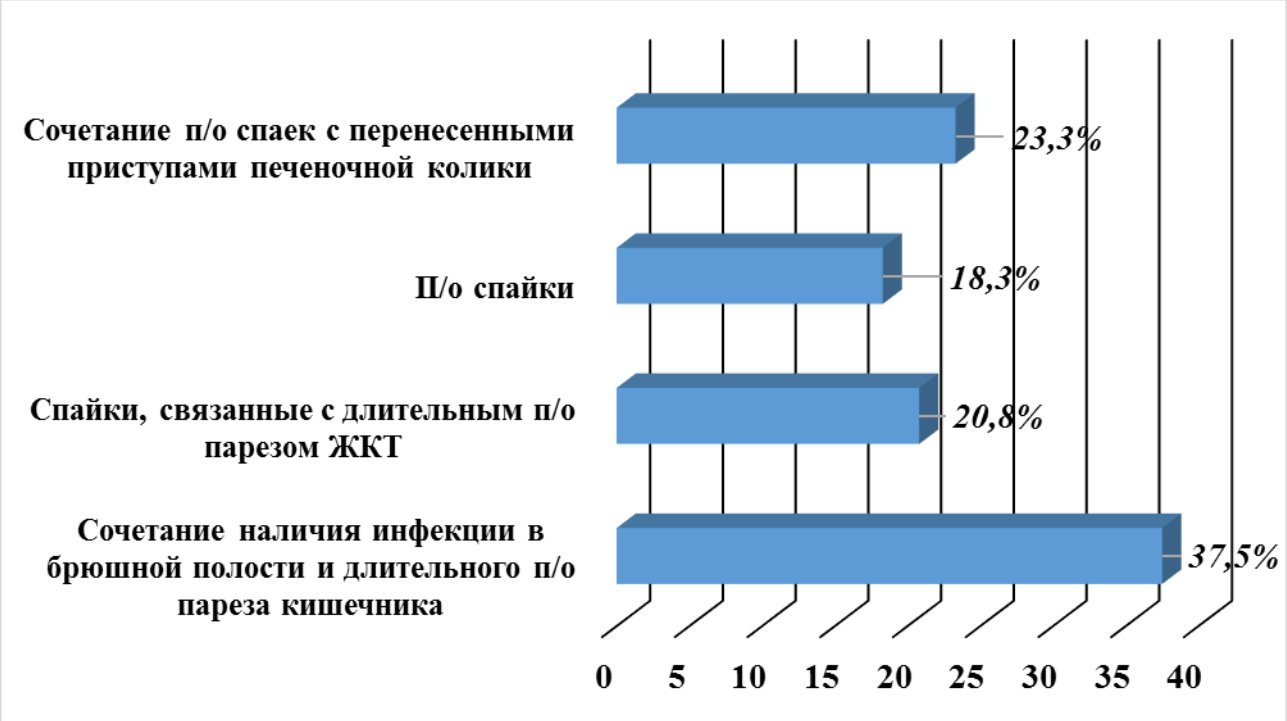

Рис. 1. Структура этиологических факторов спаечного процесса в верхнем этаже брюшной полости

Проведение видеолапароскопии у больных основной группы, позволило с большой вероятностью точности определить область, характер спаечного процесса, ее вид и одновременно провести ревизию органов брюшной полости. Закономерно, что лапароскопический адгезиолизис являясь менее агрессивным вмешательством, способствует минимизации формирования послеоперационно го спаечного процесса и её рецидива.

Немаловажное значение в выборе тактики и прогноза заболевания имела период протекания ЖКБ, т.е. в случаях ЛХЭ хронического калькулезного холецистита, исход имел более благоприятный характер (табл. 3).

Таблица 3

Характер патоморфологических изменений желчного пузыря в сравниваемых группах

Характер патоморфологических изменений	Основная группа (n=70)		Контрольная группа (n=50)		Всего (n=120)	
	Абс.	%	Абс.	%	Абс.	%
ХКХ	7	10,0	6	12,0	13	10,8
Острый калькулезный холецистит						
Катаральный ОКХ	25	35,7	21	42,0	46	38,3
Флегмонозный ОКХ	23	32,9	15	30,0	38	31,7
Гангренозный ОКХ	7	10,0	4	8,0	11	9,2
Водянка ЖП	6	8,6	3	6,0	9	7,5
Перивезикальный абсцесс	2	2,9	1	2,0	3	2,5

Как видно из таблицы 3, больше превалировали пациенты с острым калькулезным холециститом (89,2%), что в свою очередь закономерно усложняло тактику ведения этой категории больных. Особую проблему, касательно технических трудностей холецистэктомии, создавали больные с флегмонозным (n=38), гангренозным ОКХ (n=11), водянкой ЖП (n=9) и

перивезикальными абсцессами (n=3), что наряду со спаечным процессом усугубляли технические моменты вмешательства.

Выраженность спаечного процесса в брюшной полости также мы косвенно оценили по продолжительности давности заболевания, частота приступов печеночной колики и давности ранее перенесенной операции.

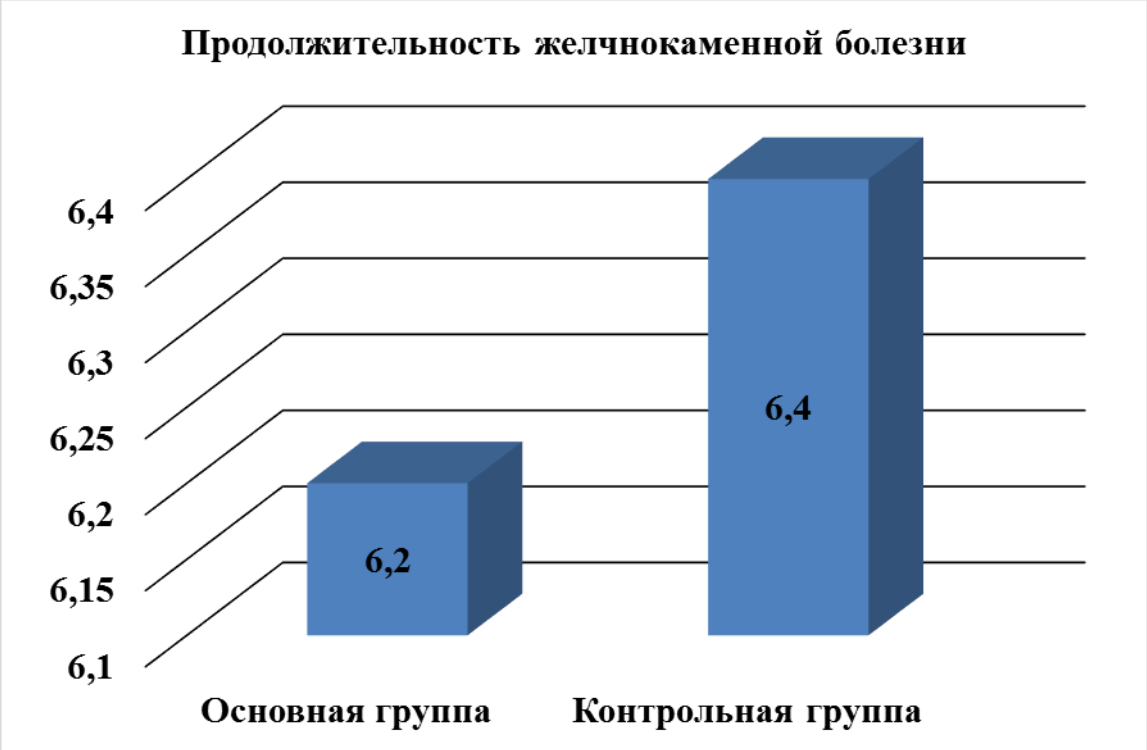

Рис. 2. Средняя продолжительность заболевания (год) в сравниваемых группах

Как показали результаты исследования, средняя продолжительность желчнокаменной болезни у пациентов основной группы составила 6,2 года, тогда как в контрольной группе этот показатель составил 6,4 года.

Рис. 3. Соотношение частоты приступа печеночной колики (%) в год в сравниваемых группах. Примечание: ППК – приступ печеночной колики

Ранее нашими исследованиями [35] было установлено, что после приступа печеночной колики на протяжении определенного периода в области желчного пузыря и близлежащих тканей сохраняются воспалительно-деструктивные изменения. Болевой приступ имеет большое значение в образовании спаек между воспаленной стенкой желчного пузыря и прядью большого сальника, а также другими соседними органами. Так, всего в 3 (4,3%) наблюдениях у пациентов основной группы отмечен однократный приступ печеночной колики (в контрольной n=2), 3-4 раза в год – в 39 (55,7%), более 4 раза в год – в 28 (40,0%) случаях.

Показатель давности раннее перенесенной операции показало, что 65,7% и 70,0% пациентов основной и контрольной группы, соответственно перенесли оперативные вмешательства на верхнем этаже брюшной полости от 1 до 3 лет.

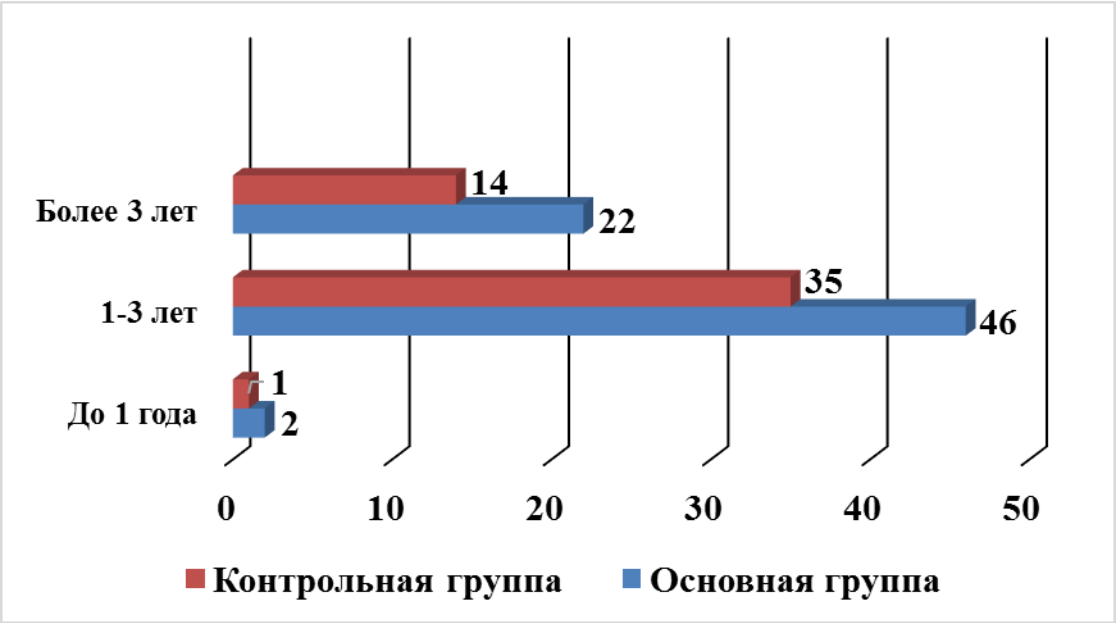

Рис. 4. Соотношение давности раннее перенесенной операции

В послеоперационном периоде в макропрепаратах (желчный пузырь) были гистологически были определены различные формы воспаления и деструкции стенки желчного пузыря, как первичных, так и вторичных изменений (табл. 4.)

Таблица 4

Распределение больных в зависимости от формы воспаления, выявленной гистологически (n=107)

Форма острого холецистита	Основная группа (n=63)		Контрольная группа (n=44)		Всего (n=107)	
	Абс.	%	Абс.	%	Абс.	%
Первичное воспаление						
Катаральный	4	6,3	2	4,5	6	5,6
Флегмонозный	2	3,2	1	2,3	3	2,8
Гангренозный	-	-	-	-	-	-
Острые явления на фоне имеющегося хронического воспаления						
Катаральный	21	33,3	19	43,2	40	37,4
Флегмонозный	13	20,6	11	25,0	24	22,4
Флегмонозно-	5	7,9	2	4,5	7	6,5

язвенный						
Флегмонозный с участками некроза	3	4,8	1	2,3	4	3,7
Гангренозный	7	11,1	4	9,1	11	10,3
Водянка	6	9,5	3	6,8	9	8,4
Очаги абсцесса в стенке ЖП	2	3,2	1	2,3	3	2,8
Итого	63	100,0	44	100,0	107	100,0

С учетом стабилизации показателей клинико-лабораторных и УЗ-исследований в динамике, которые полноценно показали состояние желчного пузыря и близлежащих органов, проведение ЛХЭ считали целесообразным.

Ведущим признаком у пациентов ЖКБ со спаечной болезнью были характерные приступы печеночной колики, но учитывая имеющиеся спаечный процесс в верхнем этаже брюшной полости, боли по интенсивности и характеру отличались от зачастую имеющиеся у этой категории пациентов. Вместе с тем при деструктивных формах острого калькулезного холецистита, еще присоединилась картина интоксикации организма (табл. 5).

Таблица 5

Особенности симптомокомплекса желчнокаменной болезни у больных со спаечной болезнью (n=120)

Симптомы	Основная группа (n=70)		Контрольная группа (n=50)		Всего (n=120)	
	Абс.	%	Абс.	%	Абс.	%
Боли в правом подреберье	70	100	50	100	120	100
Многократная рвота	24	34,3	14	28,0	38	31,7
Тошнота	28	40,0	17	34,0	45	37,5
Горечь во рту	68	97,1	47	94,0	115	95,8
Общая слабость	64	91,4	43	86,0	107	89,2

Лихорадка	17	24,3	9	18,0	26	21,7
Метеоризм	41	58,6	23	46,0	64	53,3
Нарушение стула	19	27,1	11	22,0	30	25,0
Прочие	11	15,7	9	18,0	20	16,7

Более приемлемым критерием оценки процесса спайкообразования в верхнем этаже брюшной полости, считали балльную систему подсчета индуцированных спаек (табл. 6), предложенную M.P. Diamond et al. (1997).

Таблица 6

Шкала балльной системы для подсчета индуцированных послеоперационных спаек париетальной брюшины

Характеристика спаек	Баллы
Распространенность, %	
Спайки отсутствуют	0
Площадь спаечного процесса меньше 25	1
Площадь спаечного процесса меньше 50	2
Площадь спаечного процесса меньше 75	3
Площадь спаечного процесса меньше 75	4
Тип	
Спайки отсутствуют	0
Тонкие, прозрачные, бессосудистые спайки	1
Непрозрачные, бессосудистые спайки	2
Непрозрачные, с множественными мелкими визуализируемы ми сосудами спайки	3
Непрозрачные, с множественными крупными визуализируе мыми сосудами спайки	4
Плотность	
Спайки отсутствуют	0
Спайки лизируются без напряжения	1

Спайки лизируются с напряжением	2
Лизис спаек производится путем рассечения	3

42,5% (n=51) из 120 пациентов ЖКБ со спаечной болезнью сопутствовали те или иные соматические патологии, что закономерно требовали индивидуальной предоперационной подготовки (табл. 7).

Таблица 7

Характер сопутствующих заболеваний у больных ЖКБ со спаечной болезнью

Сопутствующие заболевания	Основная группа (n=70)		Контрольная группа (n=50)	
	абс	%	абс	%
Гастродуоденальный рефлюкс	3	4,3	4	8,0
Язвенная болезнь 12 п.кишки	3	4,3	4	8,0
Гастродуоденит	7	10,0	8	16,0
Хронический панкреатит	10	14,3	12	24,0
Хронический бронхит	4	5,7	5	10,0
Киста яичника	2	2,9	-	-
Ожирение II-III степени	7	10,0	6	12,0
Вирусные гепатиты В и С	3	4,3	2	4,0
Стенокардия, ИБС	8	11,4	6	12,0
Цирроз печени	2	2,9	-	-
Почечная недостаточность	1	1,4	-	-
Сахарный диабет	3	4,3	5	10,0

В ходе проведенного исследования по тяжести, имеющиеся сопутствующей патологии, пациенты с ХПН (n=1), цирроз печени (n=2), и язвенной болезни 12 перстной кишки (n=7), требовали особого подхода. Например, двум пациенткам с сопутствующими кистами яичника были проведены симультанные лапароскопические вмешательства.

Вместе с тем больным старших возрастных групп, в особенности, госпитализированные с различными осложнениями ЖКБ, и при этом имеющие

тяжелые сопутствующие патологии, для выбора патогенетически обоснованного индивидуального подхода, в обязательном порядке определили степень операционно-анестезиологического риска, согласно классификации ASA (табл. 8).

Таблица 8

Степень операционно-анестезиологического риска по ASA (n=120)

Класс ASA	Основная группа (n=70)		Контрольная группа (n=50)		p	Всего (n=120)	
	Абс.	%	Абс.	%		Абс.	%
I	31	44,3	14	28,0	>0,05	45	37,5
II	27	38,6	24	48,0	>0,05	51	42,5
III	12	17,1	10	20,0	>0,05	22	18,3
IV	-	-	2	4,0		2	1,7
V	-	-	-	-		-	-

Примечание: p – статистическая значимость различия показателей между группами (по критерию χ^2)

Таким образом, операционно-анестезиологический риск III и IV класса наблюдался у 22 больных с различными осложнениями ЖКБ, которым сопутствовало тяжелая соматическая патология. Не парадоксально, что в определении степени риска по ASA, большое значение имеет возраст пациента.

2.2. Методы исследования

В исследования всех больных были включены клинические и биохимические анализы крови и мочи (исследования проводились в клинико-биохимической лаборатории ГКБ скорой медицинской помощи г. Душанбе, зав. - Кувватова Л.Ф.). Концентрация мочевины определена диацетилмоновым методом, а концентрация билирубина (общего и прямого) - унифицированным методом Ендрассика-Грофа.

Активность ферментов АлАТ и АсАТ определены унифицированным методом Райтмана-Френкеля (лаборатория НИИ профмедицины МЗ РТ - к.б.н.

Краснокутская З.Е. и лаборатория клинико-диагностического отдела ГКБ СМП – зав. Кувватова Л.Ф.).

Показатели цитокинов крови, оксида азота и её метаболитов определили по методу Метельской В.А. (2005) в лаборатории Республиканской СЭС (зав. лабораторией к.б.н. Краснокутская З.Е.).

Для определения уровня экспрессии провоспалительных цитокинов в пределах висцеро-париетальной спайки, материал (n=28) брали во время видеолапароскопии. В качестве сравнения брали фрагменты париетальной брюшины у больных ЖКБ, не имеющие спаечные процессы в верхнем этаже брюшной полости. С учётом объективного морфологического исследования, кусочки висцеро-висцеральных и висцеро-париетальных спаек, иссечены без применения термокоагуляции. После промывания в физрастворе, материал в течение суток консервировался в 10% растворе формалина. Иммуногистохимическое исследование проводилось по стандартной методике с использованием парафиновых блоков, реактивов компании Dako и моноклональных антител к ФНО-α (Anti-TNF alphaantibody (ab6671)) и ИЛ-1 (Anti-IL-1alpha antibody [as5] (ab17281)) компании Abcam с автоматической системой окрашивания DakoCytomation. Исследование производили с помощью микроскопа OLYMPUS CX 41 с фотокамерой DCM 130. С целью интерпретации полученных результатов данного исследования под микроскопом при увеличении х400 и в зависимости от интенсивности окрашивания подсчитывали число положительно окрашенных клеток в 10 полях зрения. Выраженность иммуногистохимического ответа на рост интерлейкинов изучали путём гистологического счета HScore по формуле: S=1a+2b+3.

Биоптат ткани спаек (n=28), исследовали в ЦНИЛ-е, лаборатории морфологии ТГМУ им. Абуали ибни Сино (зав. к.м.н. Усманов Дж.Н.). Отпрепарированные ткани спаек вырезали поперек для ее последующего гистологического изучения на пластинке толщиной 3-5 мм. Ткань вместе с

бирками данных и последующей нумерацией, помещали в марлевые мешочки и опускали в 10% раствор нейтрального формалина на сутки. После проводки на спиртах зафиксированный материал заливали в парафиновые блоки. Затем производились срезы толщиной 5-7 мкм с последующей окраской гематоксилин-эозином.

Патоморфологические исследования выполнялись с использованием микроскопа фирмы Olympus CX 21 FS 1 и камеры Digital MicroScope Camera Spesification MC-DO 48U (E) при различных увеличениях.

Рентгенологические исследования брюшной полости выполнялись на аппарате с цифровым изображением фирмы «Stephanix» (Франция) (ГКБ СМП, зав. Жабинов Ф.И.).

Для проведения УЗИ использовался аппарат фирмы "Toshiba" и "Siemens - CV-70" (Германия) с линейными и секторными датчиками частотой 3,5 и 5 МГц. Цветное допплеровское картирование - на аппарате Combison 530 (Австрия) (ГКБ СМП, зав. Восиев А.).

В 14 (20,0%) случаях выполняли КТ гепатобилиарной зоны с помощь аппарата Somatom plus 4 фирмы "Siemens" (Германия) («Медицинский комплекс Истиклол», зав. Назифов С.Т.).

ЭРХПГ осуществлялась с помощью рентгенаппарата TUR-19 (Германия) и дуоденоскопа FD-34W фирмы "Pentax" (Япония) в ГКБ СМП, зав. Мудинов С.М.

В 19 (27,1%) наблюдениях проведена МРТ аппаратом «Concegto» фирмы «Siemens» (Германия) и аппарат «Toshiba» 1,5 Тц (Япония), в условиях ГКБ СМП, (Улаев Н.А.) и «Медицинского комплекса Истиклол» (Назифов С.Т.).

Информативность методов исследования оценивалась по методике В.В. Двойрина и А.А. Клименкова (1985).

Статистическая обработка материала проводилась с использованием программы «Statistica 6.0» for Windows (StatSoft® Inc, США, 2001). Количественные величины описывались в виде среднего значения (M) и его стандартной ошибки (m), для относительных величин вычислялись доли (%).

Парные сравнения независимых количественных величин выполнялись по U-критерию Манна-Уитни, относительных величин - по критерию $\chi 2$ и точному критерию Фишера, зависимые величины сравнивали по Т-критерию Вилкоксона. Множественные количественные сравнения независимых величин проводились с помощью ANOVA Краскела-Уоллиса. Уровень значимости принимался при $p<0,05$.

Глава 3. СОВРЕМЕННЫЕ ПОДХОДЫ К КОМПЛЕКСНОЙ ДИАГНОСТИКЕ КАЛЬКУЛЕЗНОГО ХОЛЕЦИСТИТА У БОЛЬНЫХ С СОПУТСТВУЮЩЕЙ СПАЕЧНОЙ БОЛЕЗНЬЮ

3.1. Клинико-лабораторные методы исследования

Исследование пациентов проведено комплексно, согласно стандарту и алгоритму диагностики. В первую очередь изучался характер клинического проявления заболевания, в том числе местных и общих гое признаков.

Вместе с тем при осмотре особо акцентировали на выраженность симптомов деструкции желчного пузыря, перитонита, функционального состояния жизненно важных органов. Результат проведенного тщательного осмотра, помогло оценить общее состояние больных, тяжести деструкции желчного пузыря и ее осложнений. Изложенное способствовало также корригировать нарушения различных жизненно-важных систем организма в процессе предоперационной подготовки и послеоперационного периода.

Непарадоксально, что у всех пациентов ЖКБ со спаечной болезнью (n=120) заболевание начиналось с приступов печеночной колики, связанное с погрешностями в диете. Следует отметить, что с анамнеза зачастую этих пациентов беспокоили постоянные ноющие боли, продолжительного характера в правой подреберной области, не связанное с погрешностями в диете, что наверняка была связано со спаечным процессом в этой области. В 83 (69,2%) наблюдениях болевой синдром сопровождался тошнотой, многократной рвотой с примесью желчи и прогрессирующей общей слабостью. У 64 (53,3%) пациентов имелось лихорадка, с повышением температуры тела от 38,0°С до 39,4°С, иногда с периодическими ознобами. Иктеричность склер (n=19) являлся одним из признаков интоксикации организма на фоне осложненных форм, но в 7 (5,8%) наблюдениях причиной иктеричности склер явилась сдавление воспаленного конгломерата желчного пузыря, состоящих из сращений с прядью большого сальника и других соседних органов.

Наряду с указанными симптомами, также мы изучали и абдоминальные ее проявления, как напряжение и болезненность в правом подреберье, пальпируемый желчный пузырь, симптомы Ортнера-Мерфи, Щеткина - Блюмберга.

Пальпаторно болезненность в правом подреберье являлась основным симптомом, которое была отмечена во всех наблюдениях. При осложненных формах заболевания, как обтурация (n=95), водянка желчного пузыря (n=9) и перивезикальных абсцессах (n=3), симптомы раздражения и напряжение мышц передней брюшной стенки были положительными. Симптомы Мерфи и Ортнера в 112 (93,3%) наблюдениях оказались положительными. У 64 (53,3%) больных была отмечена тахикардия до 100 ударов в 1 минуту, а у 56 (46,7%) - свыше 100 уд. в 1 минуту.

Клинические исследования закономерно дополнялись клинико-лабораторные методы, что имеют определенные и весьма практически важное значение в диагностике течения острого калькулезного холецистита у больных со спаечной болезнью (табл. 9).

Таблица 9

Некоторые гематологические показатели больных ЖКБ со спаечной болезнью (M±m)

Показатели	Форма ОКХ			ANOVA Краскела-Уоллиса
	Катаральная (n=46)	Флегмонозная (n=38)	Гангренозная (n=11)	
Гематокрит, %	41,1±1,9	43,8±2,4 $p_1<0,05$	49,2±3,8 $p_1<0,05$ $p_2>0,05$	<0,05
Гемоглобин, г/л	150,9±12,3	142,8±11,6	133,9±10,8	>0,05
Лейкоциты, 10^9	8,7±0,9	11,1±1,1 $p_1<0,01$	14,0±1,3 $p_1<0,001$ $p_2<0,05$	<0,01
СОЭ, мм/час	17,2±2,5	25,4±3,6 $p_1<0,01$	31,5±3,4 $p_1<0,001$ $p_2>0,05$	<0,01
ЛИИ	2,2±0,3	5,3±0,7	6,2±0,8	<0,001

		p_1<0,001	p_1<0,001 p_2>0,05	
Пт	24,1±3,0	18,1±2,3 p_1<0,05	16,6±1,4 p_1<0,05 p_2>0,05	<0,05

Примечание: p_1 – статистическая значимость различия показателей по сравнению с таковыми при катаральной форме ОКХ; p_2 – статистическая значимость различия показателей по сравнению с таковыми при флегмонозной форме ОКХ (по U-критерию Манна-Уитни)

Общеизвестно, что при патологических сдвигах стенки желчного пузыря, закономерно изменяются определенные показатели крови. Происходящие изменения параметров красной крови соответствовали тяжестью деструктивных изменений стенки желчного пузыря, и особое значение эти показатели имеют у пациентов группы риска с стёртой и (или) атипичной клинической картины. Указанное лишний раз подтверждает, что показатели интоксикации и гемоконцентрации имеют прямую корреляционную зависимость с тяжестью воспалительного процесса в стенке желчного пузыря. Вместе с тем, в диагностике ОКХ немаловажное значение имеют показатели биохимических анализов крови, что соответственно дают определенную и весьма высокую информацию о функциональном состоянии печени (табл.10).

Таблица 10

Функциональное состояние печени у больных ЖКБ со спаечной болезнью (M±m)

Показатели	Форма ОКХ			ANOVA Краскела-Уоллиса
	Катаральная (n=46)	Флегмонозная (n=38)	Гангренозная (n=11)	
Билирубин, мк/моль	17,0±1,5	26,0±2,1 p_1<0,001	35,2±2,8 p_1<0,001 p_2<0,01	<0,001
АлАТ, ммоль/л	2,1±0,2	2,1±0,3	2,1±0,3	>0,05
АсАТ, моль/л	0,80±0,04	0,81±0,03 p_1>0,05	0,12±0,02 p_1<0,001 p_2<0,001	<0,001
Альбумин, %	51,5±4,2	43,0±4,9	43,1±3,8	>0,05

Глобулин, %	18,3±1,5	23,1±1,8 p_1<0,001	21,1±1,7 p_1<0,001 p_2>0,05	<0,001
Щелочная фосфатаза, Ед. акт/л	71,0±12,5	99,4±13,6 p_1<0,05	114,5±16,4 p_1<0,01 p_2>0,05	<0,01

Примечание: p_1 – статистическая значимость различия показателей по сравнению с таковыми при катаральной форме ОКХ; p_2 – статистическая значимость различия показателей по сравнению с таковыми при флегмонозной форме ОКХ (по U-критерию Манна-Уитни)

Как видно из таблицы 10, функциональное состояние печени имеет прямую корреляционную зависимость от степени воспалительного процесса желчного пузыря и его осложненных форм.

3.2. Ультразвуковые критерии желчнокаменной болезни у больных со спаечной болезнью

Закономерно УЗ-исследование в диагностике ЖКБ является высокоинформативным неинвазивным методом. У больных ЖКБ на фоне спаечной болезни, УЗ-картирование позволяет с наибольшей точностью дифференцировать степень деструкции стенки ЖП, когда имеется несоответствие клиники и самого происходящего воспалительного процесса, косвенные признаки спаечного процесса в перивезикальной области, что в конечном итоге улучшает непосредственные и отдаленные результаты хирургического лечения.

Применение УЗ-исследования в свою очередь дает возможность своевременно определить не только показания к операции, но и выбрать оптимальный способ операции в конкретном случае.

Основными УЗ признаками калькулезного холецистита в остром периоде считаются: удвоение контура стенки ЖП, утолщение стенок более 4 мм, увеличение ее размеров, наличие «вколоченного» камня в устье пузырного протока или ущемленного обтурирующего конкремента в пузырном протоке,

наличие перивезикальной жидкости, положительный УЗ-признак Мерфи (рис.5).

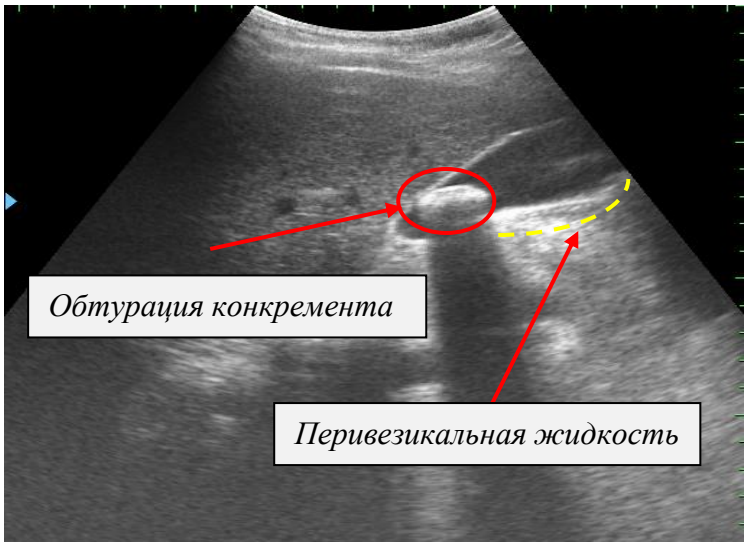

Рис.5. УЗ-исследование. Обтурированный камень у шейки желчного пузыря. Утолщение стенки желчного пузыря, с перивезикальной жидкостью.

УЗ-исследование также позволяет определить наличие инфильтративно-воспалительных и массивных спаечных процессов в перивезикальной зоны, размер, консистенцию, что имеет определенное практическое значение, при определении показаний к ЛХЭ. Кроме того, данный вид исследования позволяет прогнозировать определённые трудности предстоящей ЛХЭ. К таким признакам относятся: просвет желчного пузыря не определяется, увеличение стенки в размерах, наличие конкремента больших размеров в области шейки или кармана Гартмана, а также скопление околопузырной жидкости (рис.6).

Рис.6. УЗИ. Острый обтурационный КХ. Инфильтрат в области кармана Гартмана

Катаральная форма ОКХ при УЗ-исследовании характеризуется увеличением ее размеров, ровные на всем протяжении утолщение стенок до 4-5 мм. Зачастую дополнительно на УЗ-картинках отмечается изменения в окружающих тканях, желчного пузыря. УЗ-сонография позволяет также выявить признаки деструкции стенки ЖП, в том числе: увеличение его размеров, толщина стенок >6 мм, контуры пузыря неровные, сдвоенность стенок, а также определение взвешенных мелких образований повышенной эхогенности без акустической тени в полости желчного пузыря. При осложненных формах, как перивезикальный инфильтрат, местный перитонит, водянка ЖП, на УЗ-картинках обнаруживается наличие жидкости в паравезикальной области, иногда доходящий до подпеченочной и зоны повышенной эхогенности близлежащих органов и тканей, что являются достоверными признаками осложнений КХ. Вместе с тем УЗ-картина перивезикального абсцесса имеет свои особенности, как наличие симптома эхонегативной полосы различной ширины и формы (в зависимости от размера абсцесса), прилегающего к желчному пузырю. Закономерно, что основной причиной деструкции ЖП является обтурированный конкремент у шейки желчного пузыря, что при сонографии характеризуется наличием фиксированного эхоструктуры с акустической тенью в области шейки ЖП. При этом УЗ признак Мерфи, лишний раз подтверждает указанное УЗ заключение.

На основании проведенного исследования можно сделать вывод, что деструкция стенки ЖП основывается на суммировании совокупности клинико-лабораторных инструментальных методов диагностики (рис. 7).

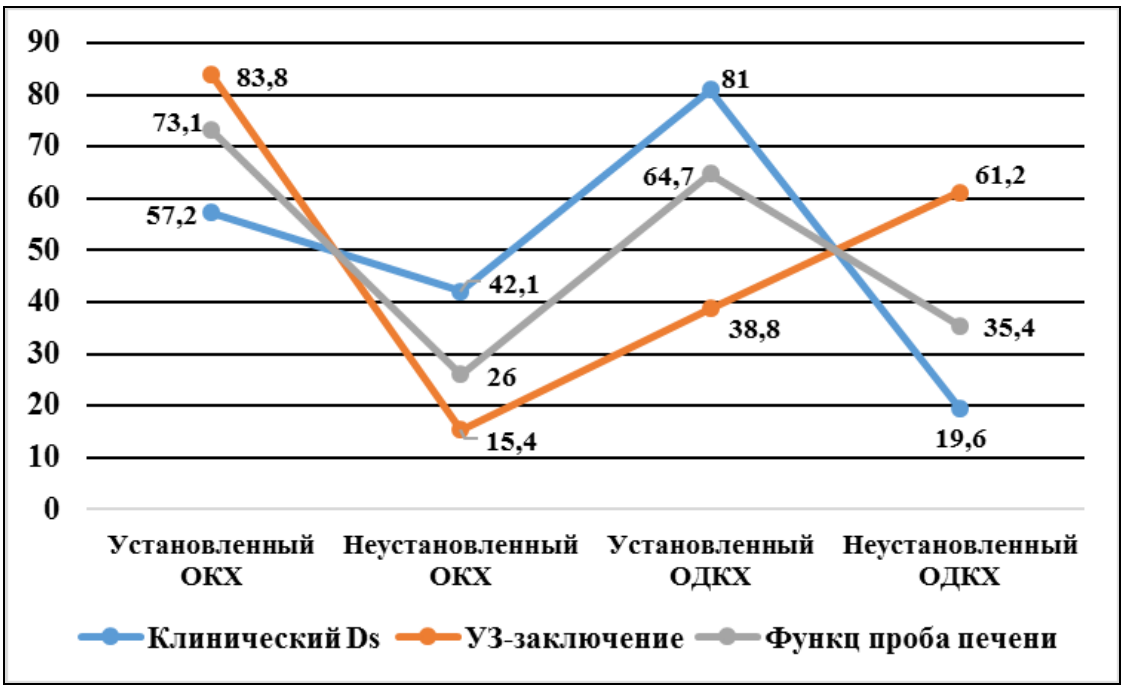

Рис. 7. Количество больных ОКХ, выявленных при клиническом, ультразвуковом и лабораторном исследованиях (%).

Для деструктивного КХ характерными особенностями являлись: появление приступа печеночной колики длительностью более 12 часов, пальпаторно определяемый желчный пузырь, повышение уровня лейкоцитов более $10{,}7 \times 10^9$, симптом Мерфи положительный, признаки интоксикации организма.

На УЗИ наблюдалось наличие конкрементов в просвете ЖП с признаками их обтурации у шейки пузыря, при этом отмечалось утолщение стенки ЖП (>3 мм), увеличение его поперечного размера (>34,9 мм), и скопление жидкости в перивезикальном пространстве (рис.8).

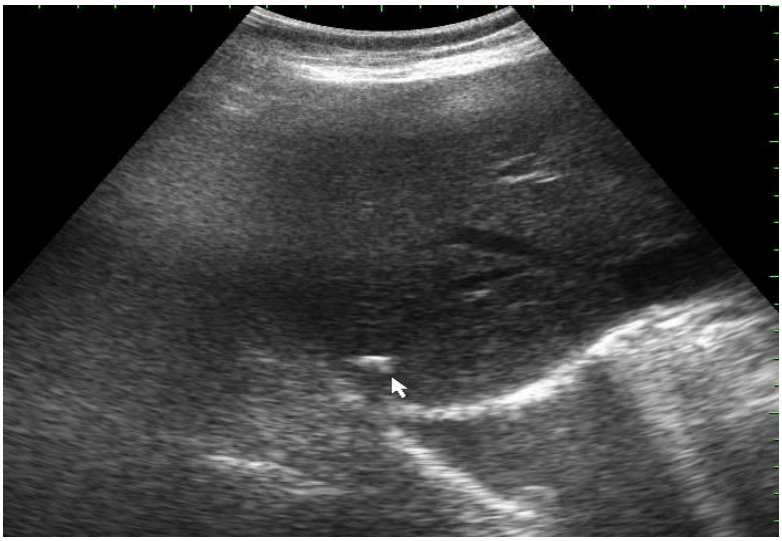

Рис.8. УЗИ. Острый деструктивный калькулёзный холецистит.

Билирубинемия (>24,9 мкмоль/л) считалась ведущим диагностическим признаком при деструктивных формах ОКХ. Для оценки информативности клинико-инструментальных методов исследования и функциональных печёночных проб в диагностике деструктивных форм острого калькулёзного холецистита у больных со спаечной болезнью были изучены их чувствительность, специфичность и точность (рис. 9).

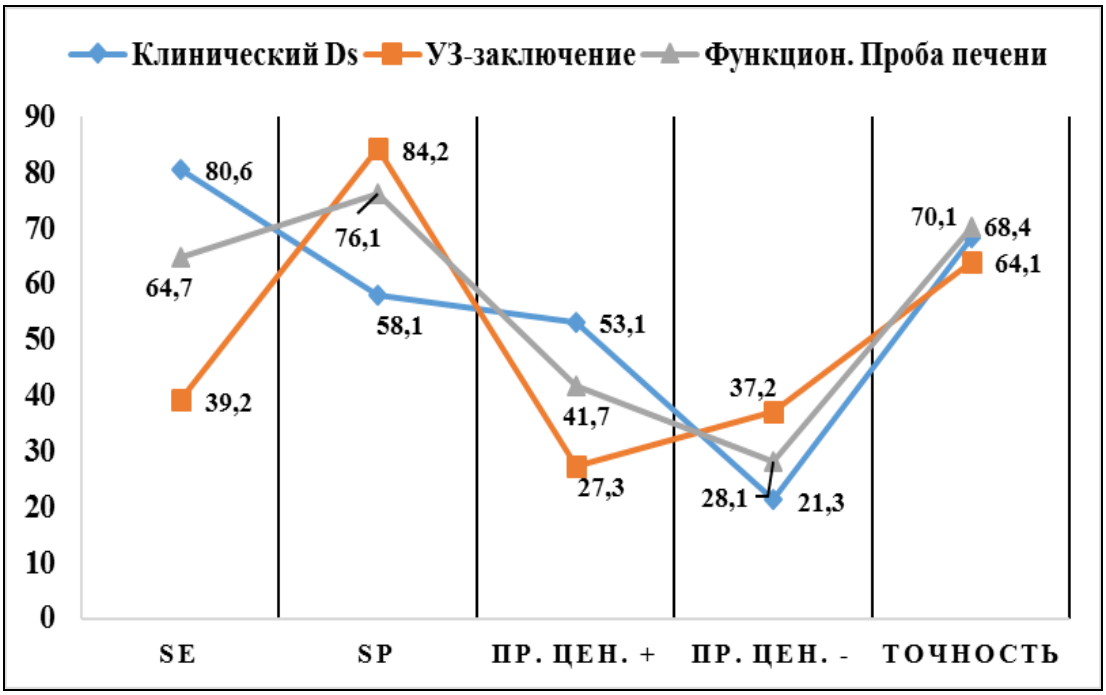

Рис. 9. Диагностическая эффективность клинического, инструментального и лабораторного методов исследования (%).

Примечание: SE – чувствительность, SP- специфичность, Пр. цен. – прогностическая ценность.

Среди общего числа исследуемых больных с ЖКБ и спаечной болезнью у 43 пациентов были установлены деструктивные формы заболевания. Результаты исследования показали, что чувствительность клинических методов исследования составила 80,6%, а их специфичность составила 58,1%.

У 8 (11,4%) пациентов основной группы, в ходе исследования возникли определенные затруднения, которые усложняли диагностику. При этом последним этапом неинвазивной диагностики, которое дает более уточненную топическую и морфологическую диагностику, явилась МРТ (рис.10).

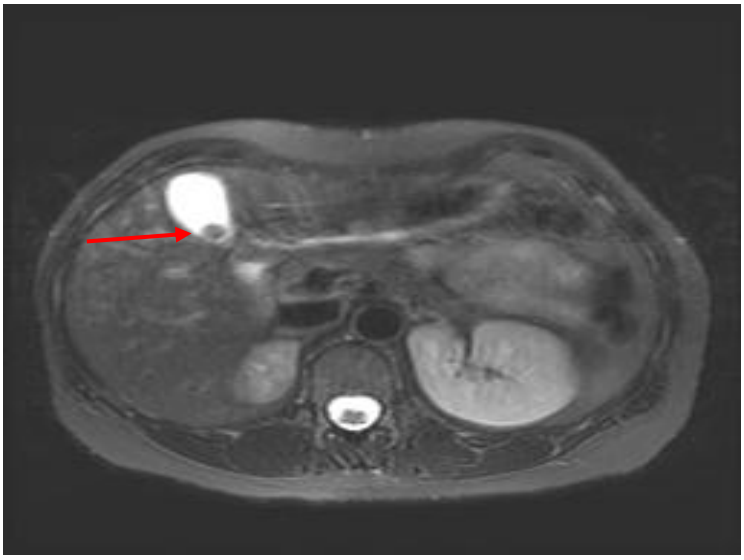

Рис.10. МРТ. Хронический калькулезный холецистит у больного со спаечной болезнью.

Биохимические анализы в 37 (52,9%) наблюдениях острого деструктивного КХ, показали повышение уровня билирубина. В 17 случаях одновременно соответствовали острому деструктивному КХ клиника, сонографическая картина и функциональные пробы. Достоверность указанных диагностических критерий были подтверждены гистологическими исследованиями, при которой в 11 наблюдениях установлен флегмонозный КХ, в 6 – гангренозный. Результаты исследования показали, что положительная прогностическая ценность одновременного выявления всех 3-групп признаков,

составляет 90-95%. Вместе с тем указанные признаки не были отмечены в 13 (18,6%) наблюдениях, что в 53,8% случаев было связано с выявленным катаральным изменениям стенки желчного пузыря. У этой группы пациентов положительная прогностическая ценность составила всего лишь 90%.

Диагностика и выявление синдрома Мириззи до операции считается одним из узловым моментом в тактике лечения больных ЖКБ со спаечной болезнью, так как заведомо поставленный диагноз синдрома Мириззи, позволяет провести профилактику многих интра- и послеоперационных осложнений и технических затруднений. До операции синдром Мириззи устанавливается при сонографии, где отмечается эхокартина расширения внутрипеченочных желчных протоков и проксимального отдела общего печеночного протока, в сочетании с нерасширенным холедохом, обтурации пузырного протока и сморщенный ЖП (рис. 11).

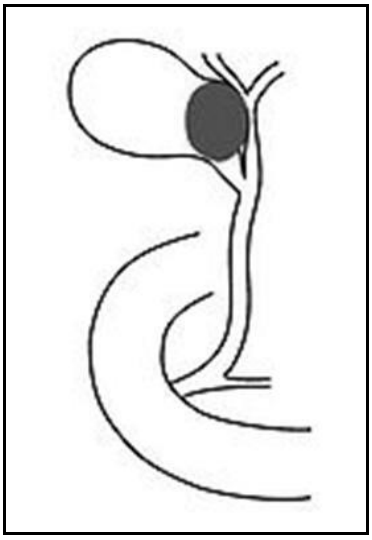

Рис. 11. Схематичное изображение и УЗ-картина синдрома Мириззи I

В нашем исследовании были диагностированы два типа синдрома Мириззи. В 7 (10%) наблюдениях на УЗИ был диагностирован синдром Мириззи I типа, в 2 (2,8%) - синдром Мириззи II типа. Указанные диагнозы окончательно были подтверждены при ЛХЭ, проведением интраоперационной холангиографии, по разработанной нашей методике. Разработанный способ во всех случаях оказался высокоэффективным. Следует отметить, что УЗ-картина

синдрома Мириззи нами основано на общепринятых признаках, при этом нередко у одного пациента наблюдалось сочетание 2-х и более признаков (табл. 11).

Таблица 11

Ультразвуковая семиотика синдрома Мириззи

УЗ признаки	Количество	
	Абс.	%
Не лоцируется стенка ЖП в области прилегания к ГХ	3	33,3
Вклинённый крупный конкремент у шейки ЖП	4	44,4
Расширение гепатикохоледоха выше места прилегания ЖП	1	11,1
Деформация стенки гепатикохоледоха в месте прилегания ЖП	1	11,1
Всего	9	100

У пациентов со спаечной болезнью из-за массивного спаечного процесса в верхнем этаже брюшной полости, при проведении сонографии в В-режиме, зачастую возникали определенные трудности в дифференциальной диагностике отдельных форм ОКХ, определении положительной и отрицательной динамики течения патологического процесса.

УЗ-исследование ЖВП было выполнено всем исследуемым пациентам (n=120). При этом больные распределены согласно принятой УЗ-классификацией, где в 18 (15,0%) наблюдениях выявлены I вариант, в 40 (33,3%) - II вариант, в 55 (45,8%) - III вариант, и в 7 (5,8%) - IV вариант. Последние были верифицированы гистологическим исследованием макропрепаратов.

Также нами проводилось исследование кровотока в стенках ЖП с использованием цветового и энергетического допплера в В-режиме по Jeffrey R.B. et al. (1995). При этом в ЖП было выделено 4 сегмента: I сегмент – шейка ЖП, II и III - тело, IV сегмент - дно (табл. 12).

Таблица 12

Кровоток стенки желчного пузыря у больных с различными ультразвуковыми вариантами КХ (в %)

Сегменты желчного пузыря		В - режим (варианты)			
		1	2	3	4
Передняя стенка	I	30,1±1,89	50,1±10,09	49,3±6,46	59,4±13,20
	II	24,1±2,29	49,5±10,14	58,6±7,26	78,3±12,4
	III	7,6±2,84	82,2±8,16	69,1±6,24	99,6±0,4
	IV	8,1±1,02	66,0±9,84	19,6±5,54	19,9±11,1
Задняя стенка	I	32,1±1,93	50,1±10,04	40,2±5,53	20,0±9,9
	II	24,1±1,77	50,2±9,91	50,5±5,45	20,3±9,9
	III	8,3±1,08	83,0±7,42	60,3±5,40	60,1±12,24
	IV	8,1±1,8	66,6±9,35	20,1±4,41	20,3±9,2

В результате I вариант В-режима был определен у 18 больных, при котором кровоснабжение передней стенки ЖП в I сегменте было определено в 30,1% случаях, во II-ом сегменте было установлено у 24,1% больных, в III сегменте - у 7,6% больных и в 8,1% случаев было определено в IV сегменте. При этом частота наблюдения кровоснабжения в задней стенке пузыря была несколько выше и составила для I-IV сегментов 32,1%, 24,1%, 8,3% и 8,1%, соответственно.

При II варианте было установлено, что данные показатели кровоснабжения в передней и задней стенке желчного пузыря мало отличались друг от друга. При III варианте в I сегменте частота визуализации кровотока в передней и задней стенке составила 49,3% и 40,2%, соответственно, а при IV варианте – 59,4% и 20,0%, соответственно. Во II сегменте этот показатель при III варианте в передней и задней стенке составил 58,6% и 50,5%, соответственно, а при IV варианте в том же сегменте – 78,3% и 20,3%. В IV сегменте при 3 и 4 вариантах эти показатели практически не отличались и

составили - 19,6 и 19,9% в передней стенке, соответственно и 20,1 и 20,3% в задней стенке.

Таким образом, результаты проведенного исследования показали, что у больных с I вариантом УЗ-картины, кровоснабжение чаще наблюдалось в области шейки ЖП и его тела, тогда как в других его отделах оно наблюдалось реже. Также, наличие сосудов чаще определялось при II варианте, чем при I. При этом в дистальных отделах они визуализировались чаще. При III и IV вариантах частота визуализации кровоснабжения имела тенденцию к увеличению.

Вышеуказанные характерные особенности кровотока стенки желчного пузыря у пациентов с ЖКБ в сочетании со спаечной болезнью могут быть обусловлены наличием патоморфологических изменений в желчном пузыре. Т.е. вышеуказанные показатели кровотока стенки ЖП совпадает с результатами, расцениваемых в литературе по ультразвуковой диагностике как признак гиперваскуляризации [28]. Так, при допплеровском исследовании визуализация кровоснабжения стенки желчного пузыря у больных с ХКХ возможна только в некоторых случаях в I и во II сегментах и благодаря большой разрешающей способности современных аппаратов УЗИ. Для стадии инфильтрации характерным является повышенное кровоснабжение стенки органа, сопровождающееся увеличением числа и размеров сосудов. Своих наибольших показателей кровоток в стенке ЖП достигает в стадии ее деструкции, при этом данный показатель имеет прямую корреляционную связь с выраженностью воспалительного процесса. При развитии гангрены (некроз) стенки органа, характерным является исчезновение кровотока.

Результаты нашего исследования показали, что использование при ЖКБ со спаечной болезнью допплера с данными В-режима способствует оптимальному изучению характера патоморфологических изменений в стенке ЖП. К УЗ-признаку можно также отнести наблюдаемую прямую зависимость повышения кровоснабжения стенки ЖП от стадии воспалительного процесса.

Данный УЗ-признак позволяет охарактеризовать картину патологического процесса в динамике, что способствует определению тактики предстоящей операции и сроков её проведения.

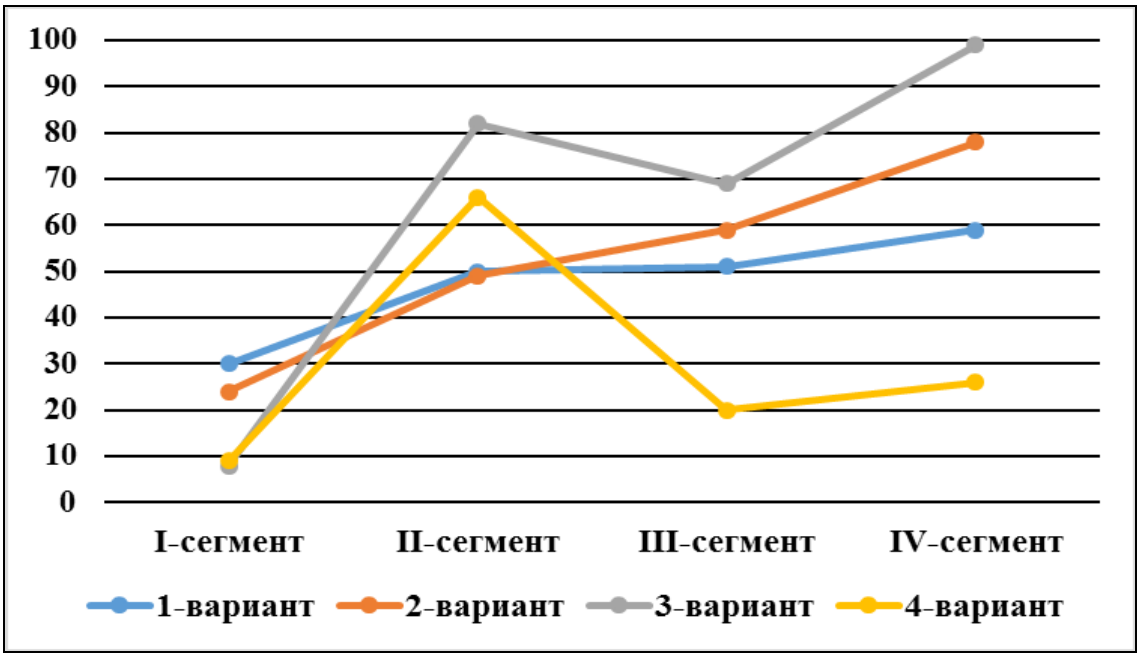

Рис.12. Показатели кровоснабжения в сегментах передней стенки ЖП у пациентов с различными вариантами УЗ-визуализации ЖКБ (%).

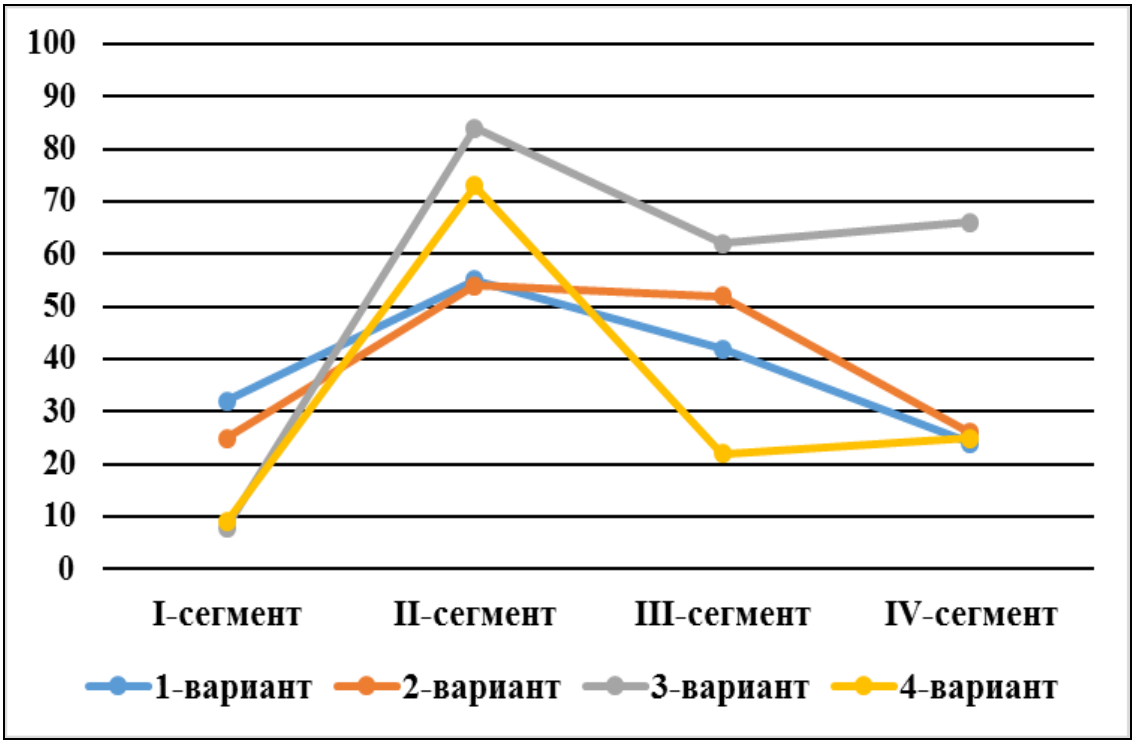

Рис. 13. Показатели кровоснабжения в сегментах задней стенки ЖП у пациентов с различными вариантами УЗ-визуализации ЖКБ (%).

Таким образом, УЗ-исследование у пациентов с ЖКБ, сопутствующей спаечной болезнью, считается обязательным и уточняющим методом. Основываясь на полученных результатах УЗ-исследования можно выбирать оптимальную хирургическую тактику. По проведенным исследованиям чувствительность этого метода у больных ЖКБ со спаечной болезнью составила 95%, специфичность - 98%.

3.3. Морфологические исследования спаек верхнего этажа брюшной полости у больных калькулезным холециститом сопутствующей спаечной болезнью

Фактический материал для исследования набрали на операционном столе, во время ЛХЭ у больных сопутствующей спаечной болезнью. Объектом исследования явилось висцеро-висцеральные и висцеро-париетальные спайки (n=18).

Отпрепарированные ткани спаек у больных с ЖКБ вырезали поперек для последующего гистологического изучения, пластинку толщиной 3-5 мм. Ткань вместе с бирками данных и последующей нумерацией, помещали в марлевые мешочки и опускали в 10% раствор нейтрального формалина на сутки. После проводки на спиртах, зафиксированный материал заливали в парафиновые блоки. Вырезали срезы толщиной 5-7 мкм, окрашивали гематоксилин-эозином.

Для оценки результатов патоморфологических исследований использовали, систему компьютерного анализа микроскопических изображений, состоящую из светооптического микроскопа. Микропрепараты изучили под микроскопом model Olympus CX 21 FS 1, камерой Digital MicroScope Camera Spesification MC-DO 48U (E), при различных увеличениях.

Морфологические исследования ткани спаек проводили в лаборатории морфологии ЦНИЛ ТГМУ им. Абуали ибни Сино.

При гистологическом исследовании тканей париетальной брюшины у больных с ЖКБ без наличия спаек в верхних отделах брюшной полости, в единичных клетках выявлялись интерлейкины: ИЛ-1, ИЛ-2, ИЛ-6 и ФНО-α. Данный результат оценивался как отрицательный и указывающий на отсутствие воспалительного процесса. (рис.14).

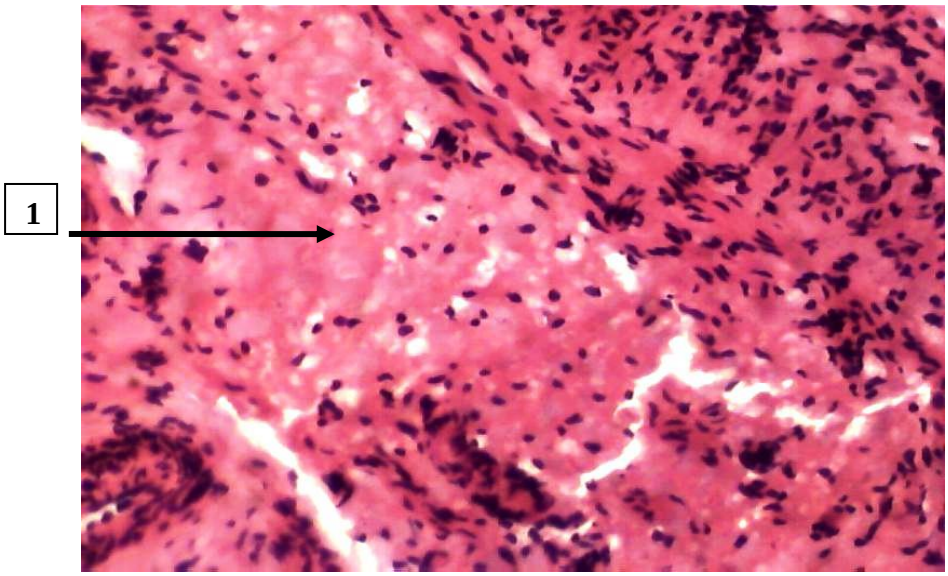

Рис 14. Гистологическая картина ткани париетальной брюшины у пациента с ЖКБ и отсутствием спаек в верхних отделах брюшной полости. 1. Единичные гранулы позитивно окрашенного материала (ИЛ-1) в мезотелиальных клетках париетальной брюшины. Окраска гематоксилин-эозином. Микропрепарат. Ув. х 100.

В участках спаечного процесса отмечается слабовыраженная экспрессия ФНО-α, которая в среднем составляет 34,89±3,15 балла. Чаще всего позитивное окрашивание наблюдалось в цитоплазме мезотелиоцитов, которые располагались на спайках, и несколько реже позитивное окрашивание встречалось в лимфоидно-макрофагальных скоплениях (рис. 15).

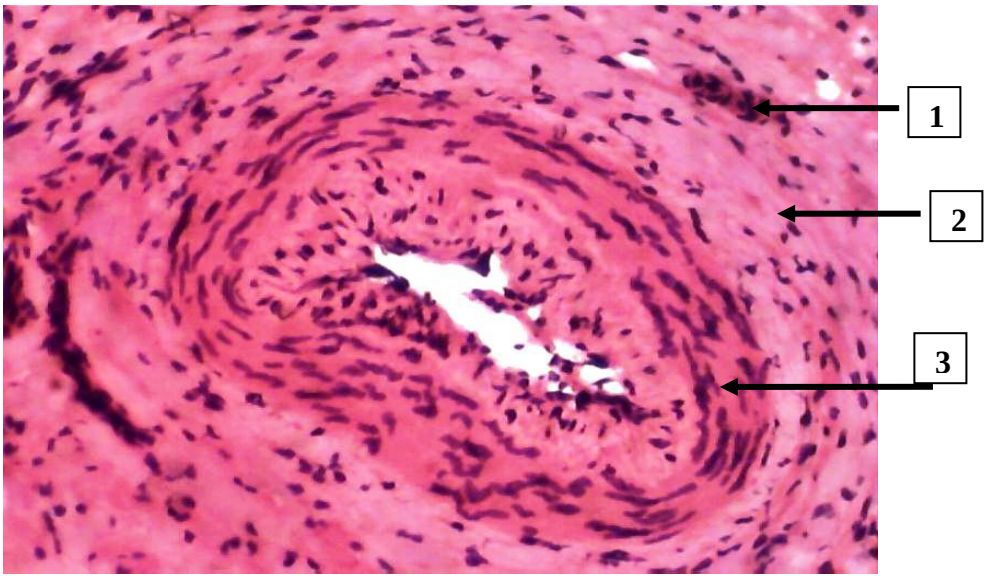

Рис. 15. Гистологическая картина ткани париетальной брюшины у пациента с ЖКБ и участках спаечного процесса. Слабо выраженная экспрессия ФНО-α в ткани спайки воспалительного характера. 1. Единичные гранулы позитивно окрашенного материала (ИЛ-1) в мезотелиальных клетках париетальной брюшины; 2. Лимфоидно-макрофагальных скоплениях; 3. В стенке сосуда со склерозом. Окраска гематоксилин-эозином. Микропрепарат. Ув. х 100.

Цитокин ИЛ-1 определялся в биоптатах спаек в очень малом количестве, при этом в цитоплазме мезотелиальных клеток этот показатель составил в среднем 16,86±2,24 балла (Рис. 16).

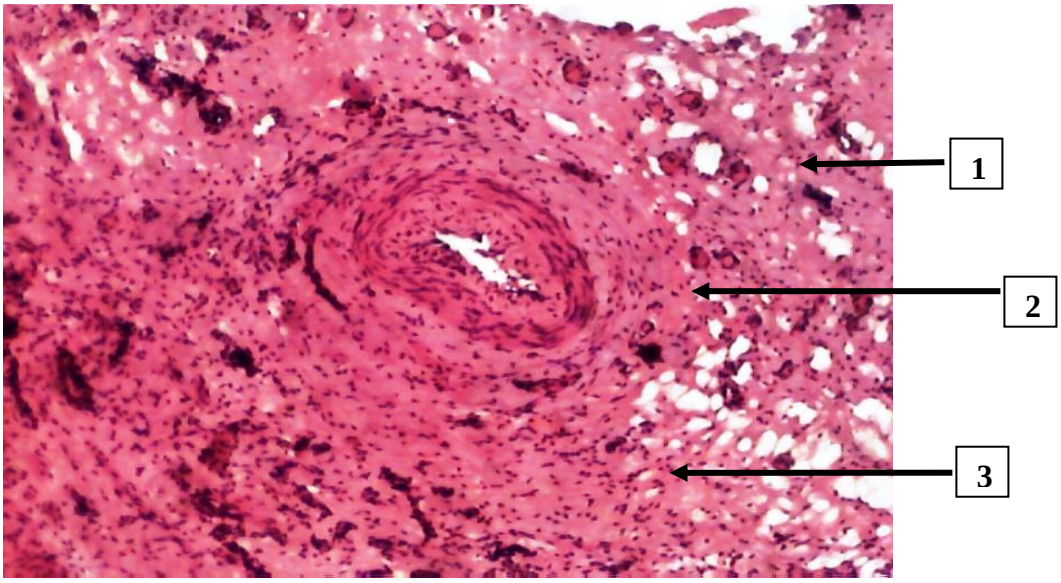

Рис 16. Гистологическая картина ткани париетальной брюшины у пациента с ЖКБ и биоптатах спаек. Слабо выраженная экспрессия ИЛ-1 в цитоплазме фибробластов, на фоне нарушения кровотока в спайках воспалительного генеза 1. При этом в очень малом количестве, в цитоплазме мезотелиальных клеток и (ИЛ - 1) в мезотелиальных клетках париетальной брюшины; 2. Лимфоидно-макрофагальных скоплениях. Окраска гематоксилин-эозином. Микропрепарат. Ув. х 100.

Также невыраженная экспрессия было отмечено в показателях ИЛ-2, что в среднем составило 18,91±1,57 баллов. Позитивное окрашивание выявлялось, прежде всего, в цитоплазме периваскулярно расположенных лимфоцитов и рыхлой соединительной ткани (рис. 17).

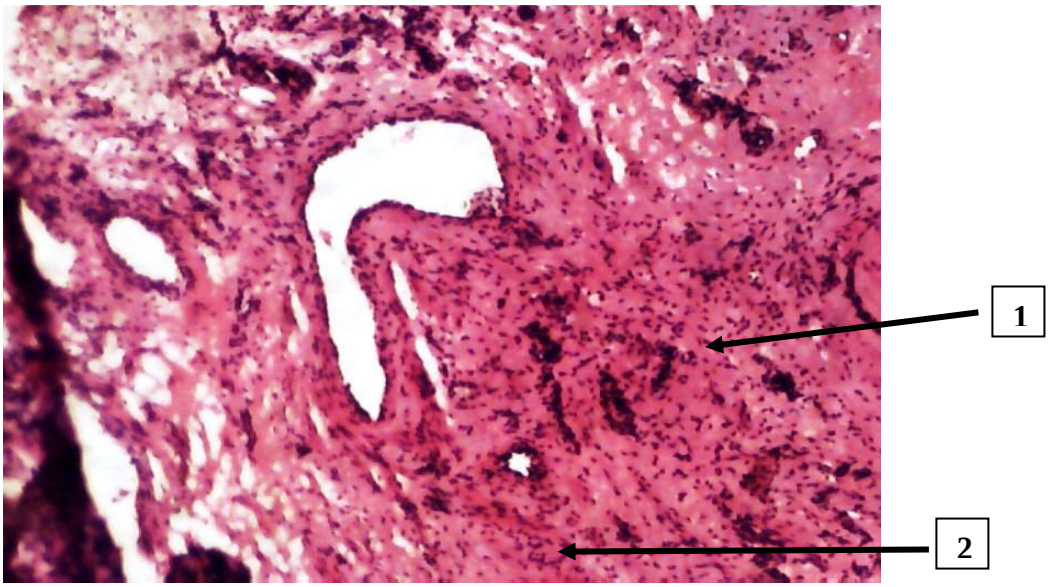

Рис. 17. Гистологическая картина ткани париетальной брюшины у пациента с ЖКБ и биоптатах спаек. Единичные периваскулярно расположенные ИЛ-2 позитивные клетки в послеоперационной спайке. ИЛ-1 в цитоплазме фибробластов на фоне нарушения кровотока и в спайках воспалительного генеза; 1. Периваскулярно расположенных лимфоцитах в рыхлой соединительной ткани; 2. Лимфоидно-макрофагальных скоплениях. Окраска гематоксилин-эозином. Микропрепарат. Ув. х 100.

Морфология ткани спаек у пациентов с ЖКБ, которым раннее произведены неотложные оперативные вмешательства в верхнем этаже брюшной полости и (или) в анамнезе имели неоднократные приступы печеночной колики, характеризовались умеренной экспрессией ИЛ-6, показатели которого составляли 64,79±4,51 балла. В большинстве случаев позитивное окрашивание определялось в цитоплазме мезотелиоцитов, расположенных на спайках, а в цитоплазме фибробластов и рыхлой соединительной ткани определялась слабая и очаговая умеренная экспрессия данного цитокина (рис. 18).

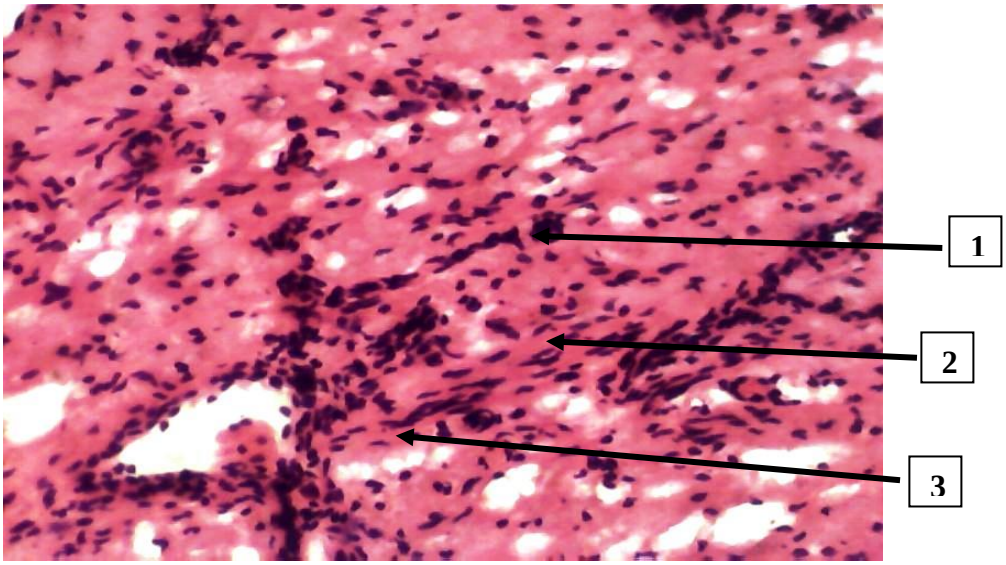

Рис. 18. Гистологическая картина ткани париетальной брюшины у пациента с ЖКБ и биоптатах спаек. Умеренно выраженная экспрессия ИЛ-6 в мезотелиоцитах и фибробластах спаек воспалительного генеза. 1. ИЛ-6, мезотелии; 2. Периваскулярно расположенных лимфоцитах рыхлой соединительной ткани; 3. Лимфоидно-макрофагальных скоплениях. Окраска гематоксилин-эозином. Микропрепарат. Ув. х 200.

Пониженная экспрессия провоспалительных цитокинов в спайках у больных с ХКХ говорит о подавлении фазы экссудации воспалительного процесса с усилением процессов перестройки фиброзной ткани с повышенным образованием коллагена и созданием плотных грубоволокнистых спаек.

Резюме

При патоморфологическом исследовании фрагментов спаечного процесса верхнего этажа брюшной полости и перивезикальной зоны выраженность экспрессии цитокинов, зависело от имеющиеся воспалительного процесса. А экспрессия ФНО-α, была слабо выраженная, что составило 34,89±3,15 балла. Позитивное окрашивание выявлялось, прежде всего, в цитоплазме мезотелиоцитов, покрывающих спайку, реже в лимфоидно-макрофагальных скоплениях. Также невыраженная экспрессия было отмечено в показателях ИЛ-2, что в среднем составило 18,91±2,57 баллов. Позитивное окрашивание выявлялось, прежде всего, в цитоплазме периваскулярно расположенных лимфоцитов и рыхлой соединительной ткани.

Глава 4. ЛАПАРОСКОПИЧЕСКАЯ ХОЛЕЦИСТЭКТОМИЯ У БОЛЬНЫХ СО СПАЕЧНОЙ БОЛЕЗНЬЮ

4.1. Особенности воздействия различных видов электрокоагуляции на ткани спаек и близлежащих органов верхнего этажа брюшной полости, у больных с желчнокаменной болезнью

Прогрессивная тенденция внедрения новейших технологий в хирургии, дает уникальную возможность проводить менее травматичные операции на органах брюшной полости, что в свою очередь способствует уменьшению частоты осложнений и повышению качества жизни больных. К основным способам лечения при наличии спаек относятся их диссекция и коагуляция [3,4]. Особенно это является значимым у больных с ЖКБ в сочетании со спаечной болезнью.

На сегодняшний день отсутствуют универсальные физические методы диссекции спаек без гемостаза. Использование того или иного способа электрокоагуляции является высокоэффективным для определенного органа, однако не дает желаемого результата соседнему органу, не считая развитие осложнений [3,4].

В нашем материале в основной группе пациентов при проведении ЛХЭ, соответственно во всех этапах операции были применены следующие методы диссекции и гемостаза: в первой группе (n=44) применялся биполярный коагулятор KARL STORZ (Германия), во второй группе (n=26) - «LigaSure» компания Valleylab (Smart technology).

При проведении исследования установлено, что биполярная коагуляция обладает способностью быстрого разрушения тканей, при этом могут поражаться и окружающие зону воздействия ткани. Таким образом,

отрицательной стороной данного метода рассечения спаек является возможное развитие осложнений.

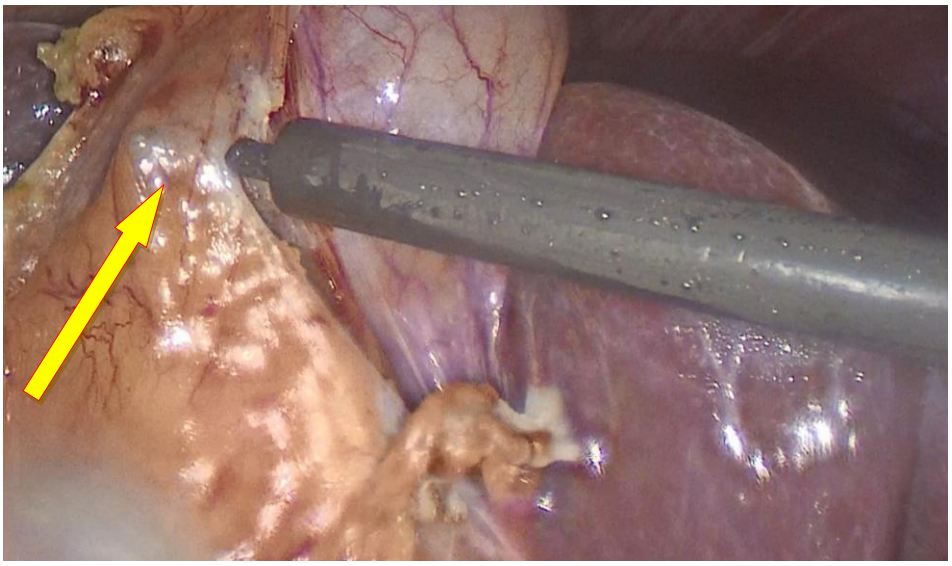

Рис. 19. ЛХЭ. Рассечение спаек биполярным коагулятором

При гистологическом анализе спаечной ткани на участках воздействия биполярного коагулятора наблюдается перифокальная реакция. После рассечения спаек и коагуляции кровоточащих сосудов в зоне воздействия образуется струп темного цвета. Немаловажным побочным эффектов, затрудняющий видимость при ЛХЭ, являлось образование дыма, что дополнительно требовало аспирации.

Принцип диссекции и гемостаза при ЛХЭ у больных со спаечной болезнью технологией «LigaSure» характеризуется некоторыми особенностями. Возникающая при напряжении энергия быстро проникает в ткани, в результате чего в стенках сосудов и соединительной ткани также быстро происходит плавление коллагена, который в виде гомогенного вещества на пораженном сосуде формирует своеобразную «пластиковую клипсу», что позволяет выполнить лигирование намного быстрее со стойким эффектом. В свою очередь, надавливание инструментом на участки коагуляции способствует уплотнению формируемого фрагмента. Но главное заключается в том, что при

применении коагулятора технологии «LigaSure» не наблюдается поражение интактных тканей.

Таким образом, преимуществом коагулятора «LigaSure» является сохранение интактных тканей без повреждения. Кроме того, в отличие от биополярного метода, при использовании коагулятора «LigaSure» не наблюдается образование темного струпа в зоне его воздействия. К достоинствам технологии «LigaSure» также можно отнести отсутствие дыма при коагуляции, что способствует уменьшению продолжительности хирургического вмешательства. Также положительным моментом при работе коагулятором «LigaSure» является возможность выполнения манипуляций вблизи от камеры, благодаря формированию мелкодисперсной взвеси, при биполярной электрокоагуляции обзор области воздействия периодически ухудшается. Последнее практически не встречается при применении технологии «LigaSure».

Учитывая последнее, такие параметры, как продолжительность ЛХЭ, явления субфебрилитета в раннем послеоперационном периоде и послеоперационные осложнения, относительно отличались (табл. 13).

Таблица 13

Сравнительная характеристика различных видов электрокоагуляции

Критерии	Биполярная коагуляция (n=44)	«LigaSure» (n=26)	p
Продолжительность ЛХЭ, мин.	71,6±6,3	67,3±4,7	<0,01
Субфебрилитет, ºС (до 4 суток)	4	-	
Послеоперационные осложнения, n (%)	3 (6,8%)	1 (3,8%)	>0,05*

Примечание: p – статистическая значимость различия показателей между способами коагуляции (по U-критерию Манна-Уитни; * - по точному критерию Фишера)

При ЛХЭ длительность хирургического вмешательства с использованием биполярной коагуляции и технологии «LigaSure» составляла, соответственно,

71,6±12,4 мин и 67,3±9,7 мин (p<0,01). При проведении ЛХЭ в 4 (6,8%) случаях, на фоне околопузырного инфильтрата и выраженного спаечного процесса возникала необходимость применения дополнительных механических способов остановки кровотечения. После проведенных вмешательств в дальнейшем не наблюдалось развитие осложнений, связанных с неудовлетворительно проведенным гемостазом.

Послеоперационный период (до 4 суток) у пациентов с биполярной коагуляцией в 4 наблюдениях характеризовалась явлениями повышения температуры тела до 37,5ºС, что, наверняка было связанно с термическим поражением прилежащих тканей. Послеоперационные осложнения были отмечены в 6,8% и 3,8% случаев, соответственно.

Характерно то обстоятельства, что подбор частоты температуры электрокоагулятора проводится с учетом морфологических форм спаечного процесса, и в частности оно является индивидуальным выбором оператора. Для более углубленного изучения действия электрокоагуляции и профилактики рецидива спайкообразования, нами были изучены корреляционная зависимость различных форм спаек верхнего этажа брюшной полости у больных с ЖКБ, к биполярной коагуляции (рис. 20).

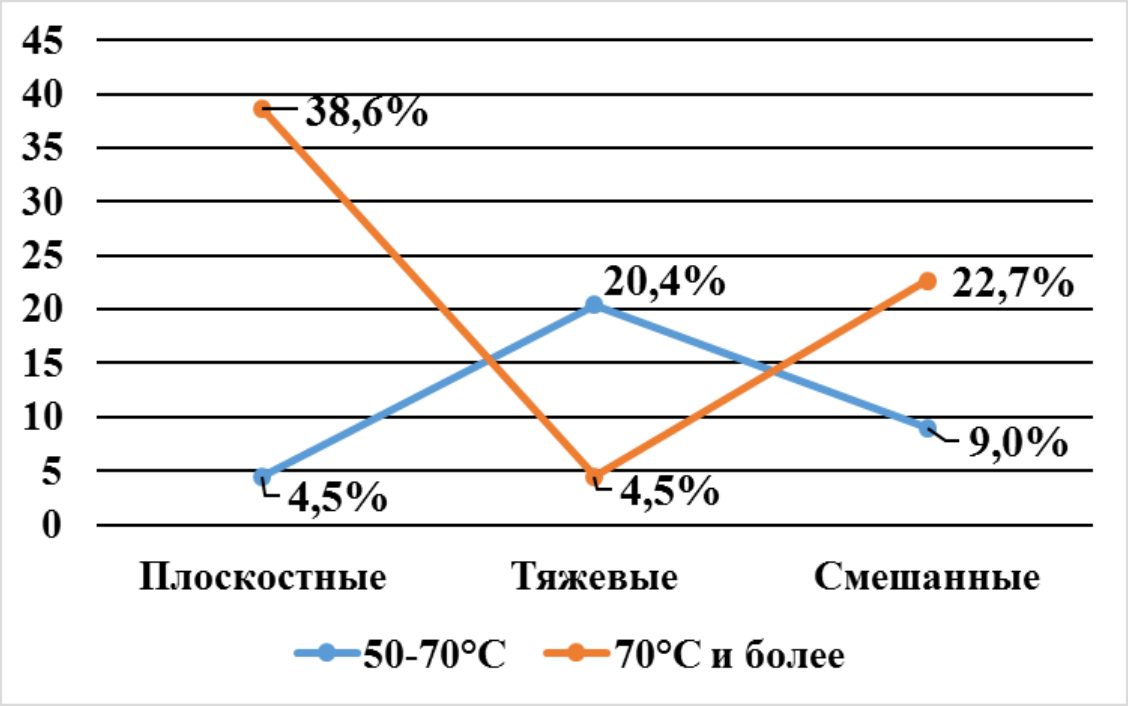

Рис. 20. Рассечение и гемостаз биполярным коагулятором при различных формах спаечного процесса верхнего этажа брюшной полости у больных с ЖКБ

При биполярной коагуляции возникают некоторые тканевые изменения в зависимости от температуры воздействия. Как известно, при температуре воздействия на ткани с нормальным кровообращением до 45°С не наблюдаются их повреждение. При повышении температуры воздействия на ткани от 45 до 70°С, возникновение в них изменений будет зависеть от продолжительности воздействия. А в случае использования коагуляции с температурой воздействия 70-100°С коллаген начинает терять свои естественные свойства, происходит разрушение клеток с формированием коагуляционного струпа. При повышении температуры более 100°С внутриклеточная жидкость начинает испаряться. Учитывая указанное в 15 (34,1%) наблюдениях, диссекция и гемостаз тяжевых форм спаечного процесса верхнего этажа брюшной полости, проведена при температуре от 50 до 70°С, а в остальных 29 (65,9%) случаях плоскостных и смешанных формах – температура колебалась от 70 до 100°С.

Характер и степень повреждения спаек оценена проведением гистологического исследования иссеченных спаек во время операции. Препараты, окрашенные классическими методами, изучались под микроскопом при его увеличении ×40 и 160 (табл. 14).

Таблица 14

Морфологические исследования фрагментов спаечного процесса верхнего этажа брюшной полости, в зависимости от способа диссекции и гемостаза (n=70)

Способ коагуляции	Форма спаечного процесса		
	Плоскостные	Тяжевые	Смешанные
Биполярная коагуляция, ºС 50-70º (n=15)	4	3	8
70º и более (n=29)	7	5	17
«LigaSure» (n=26)	12	5	9

Морфологическая характеристика фрагментов исследуемых спаек выявила, что на всем протяжении отсутствует эндотелиальная выстилка, просвет мелких сосудов резко сужен до щелевидной формы, с участками обугливания мягких тканей. При этом мышечная оболочка спаек была отечной, наблюдались дегенеративно-дистрофические изменения в виде разволокнения и фрагментации мышц с образованием «оптических пустот» (рис. 21).

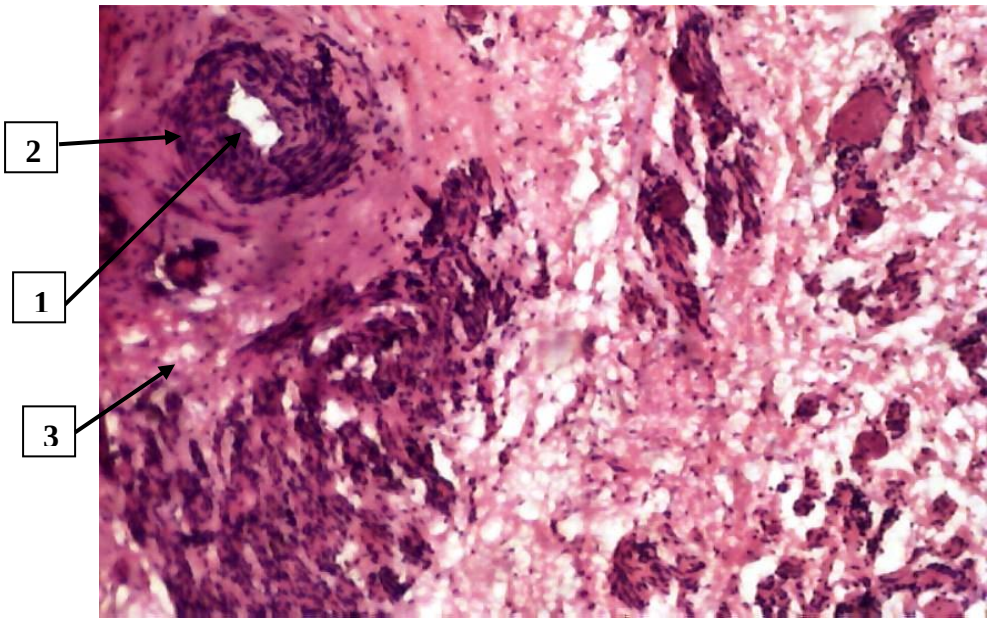

Рис. 21. Морфологическая картина спаек после биполярной коагуляции. Указать стрелками электрокоагуляции: 1 – просвет вены; 2 – стенка вены; 3 – подкожно-жировая клетчатка. Окраска гематоксилином и эозином, увеличение 10×40

Резюме

Исследования показали, что уровень температуры коагулятора, ее экспозиция имеют прямую корреляционную зависимость с рецидивом спайкообразования.

Изучение эффективности различных способов диссекции и гемостаза установило, что применение биполярного коагулятора требует прецизионного механического гемостаза, а применение технологии «LigaSure» позволяет эффективно произвести гемостаз. При биполярной коагуляции происходит повреждение тканей не только в области воздействия, но и за её пределами с

образованием коагуляционного струпа, который не наблюдается при коагуляции «LigaSure». При выполнении ЛХЭ наиболее оптимальным методом рассечения спаек и остановки кровотечения у пациентов со спаечной болезнью является дозированная электрокоагуляция, которая является результативной и относительно безопасной как на этапах диссекции спаечного процесса, так и основного этапа операции. Технологии «LigaSure» целесообразно использовать при ЛХЭ, когда имеются плоскостные и смешанные формы спаечного процесса в верхнем этаже брюшной полости, и осложненных формах ЖКБ, где имеется воспалительный перипроцесс. Несомненно, технология «LigaSure» может быть реализован с максимальной эффективностью при ЛХЭ у больных со спаечной болезнью.

Таким образом применение технологии «LigaSure» в значительной степени позволяет уменьшит рецидив спайкообразования.

4.2. Показания к лапароскопической холецистэктомии у больных со спаечной болезнью

Немаловажным фактором ЛХЭ у больных со спаечной болезнью является дооперационная диагностика состояния Гартмановского кармана и перивезикальной области. А у пациентов раннее оперированных несколько раз в верхнем этаже брюшной полости, необходимо иметь представление о правой половине в целом, что в абсолютном большинстве случаев позволяет ультразвуковое исследование. Его данные и являются отправной точкой для определения возможного способа холецистэктомии, в том числе ЛХЭ.

Так как зачастую при массивном спаечном процессе в верхнем этаже брюшной полости, ЛХЭ сопровождают технические трудности, считали целесообразным придерживаться классификации А.Н. Токина с соавт. (2008) [39]. Автором до ЛХЭ оценивались возможности возникновения того или иного осложнения. Далее принималось решение о тактике выполнения хирургического вмешательства либо о его отмене. В свою очередь признаки

затруднений ЛХЭ автор разделил на «малые»: перенесенная операция в верхнем этаже брюшной полости, в анамнезе неоднократный приступ печеночной колики, конституциональный тип, специфические поражения органов ЖКТ с выраженными спайками, абдоминальные грыжи, воспалительные заболевания органов брюшной полости, а также наличие различных стом кишечника. А врожденная и приобретенная патология желчевыводящих путей, наличие воспалительного инфильтрата, камней в билиарном тракте, утолщение стенок желчного пузыря >5мм; интрагепатический желчный пузырь; околопузырный абсцесс, сморщенный ЖП, а также наличие спаек в bursa subhepatica считались «большими» признаками сложности выполнения ЛХЭ. Сюда же были отнесены и заболевания сердечно-сосудистой системы, патологии органов дыхания и нарушения реологических свойств крови.

С учетом вышеперечисленных признаков оценивался риск при выполнении ЛХЭ по балльной шкале у пациентов со спаечной болезнью. Риск оценивали, как умеренный при выставлении одного балла. При наличии технической сложности, связанной с риском возникновения вторичных осложнений, и при сумме баллов 2 (один «большой» признак и любое число «малых»), риск оценивался как значительный. В случае определения 2-х «больших» признаков риск оценивался в три балла и считался высоким. Таким образом, при определении высокого риска (сумма баллов - 3) не рекомендуется выполнение ЛХЭ. Следует отметить, что выше перечисленные трудности, возникающие при ЛХЭ, преодолевается при накоплении соответствующего опыта хирурга и достаточного технического оснащения операционной бригады.

Выполнение ЛХЭ у больных со спаечной болезнью часто предполагает наличие технических трудностей, связанных, во-первых, с массивным спаечным процессом после перенесенных раннее неоднократных оперативных вмешательств, во-вторых – перивезикальными инфильтративно-воспалительными процессами, что в свою очередь создаю смешанную форму

спаечного процесса. В связи с этим эту категорию пациентов, по нашему мнению, можно отнести к «трудным» ЛХЭ. Вместе с тем для практического здравоохранения, мы считаем приемлемым классификацию ЛХЭ по степени технической сложности, разработанной Русином В.В. (2013) [22], где также применены такие критерии, как инфильтративно-воспалительный процесс перивезикальной области, интраоперационные осложнения и длительность ЛХЭ, что и в классификации Чалык Ю.В. и соавт. (2011) [27]. Согласно классификации ЛХЭ были распределены на I степень сложности - «простые», II степень сложности - «сложные», и III степень сложности - «опасные».

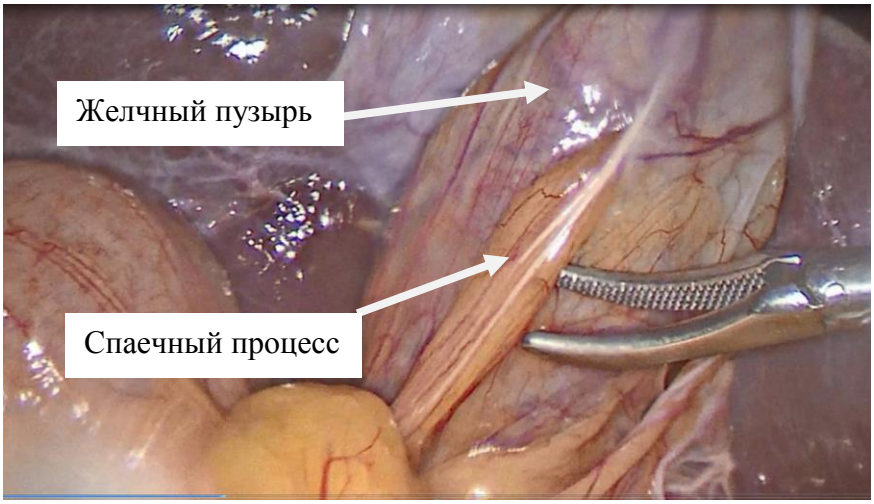

Рис. 22. Спаечный процесс перивезикальной области. Этап рассечения спаек

Во всех случаях ЛХЭ у больных со спаечной болезнью в ходе операции были те или иные технические сложности. Однако в 67 (95,7%) наблюдениях технические сложности и осложнения, как риск ятрогенного повреждения полых органов, сосудов, желчевыводящих путей и кровотечения, были преодолимы в ходе операции. Преодолимые при ЛХЭ технические сложности, были следующими: наложения пневмоперитонеума и установки троакаров в брюшную полость у пациентов раннее оперированных в верхнем этаже брюшной полости (n=15), разделения спаечного процесса верхнего этажа брюшной полости (n=29) и разделения спаечного процесса перивезикальной области (n=23). Как прогнозировали до операции, все эти технические

трудности, впрямую были обусловлены разными вариантами спаечного процесса верхнего этажа брюшной полости, что с помощью индивидуального подхода и полноценной оснащенности операционной, не требовали перехода на конверсию. Однако, несомненно, они усложняли ход самой операции и тем самым удлиняли время её проведения.

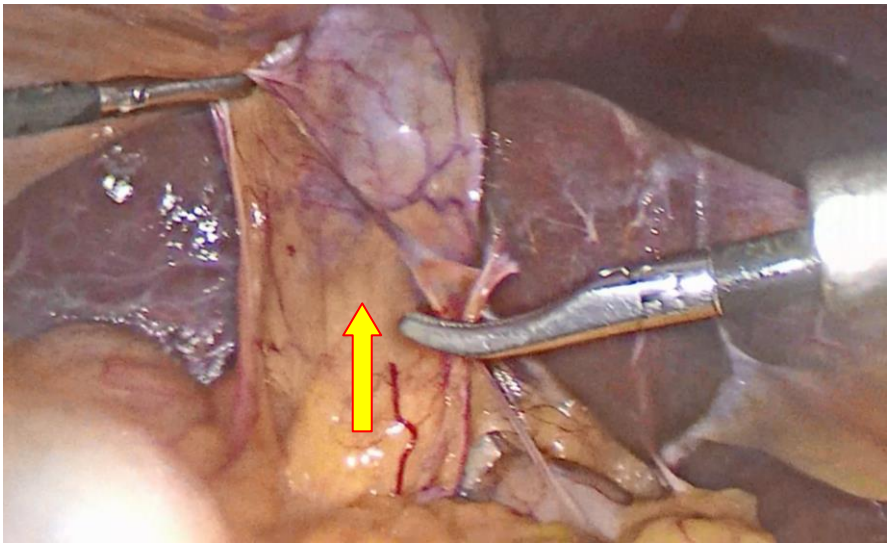

Рис. 23. ЛХЭ. Этапы рассечения висцеро-висцеральных спаек и сращений между желчным пузырем с большим сальником.

В 3 (4,3%) наблюдениях из-за массивного спаечного процесса, на фоне синдрома Мириззи 2 типа (n=2) и перивезикального абсцесса (n=1), выполнено конверсия, и соответственно эти пациенты были отнесены к «опасным» ЛХЭ (рис. 24).

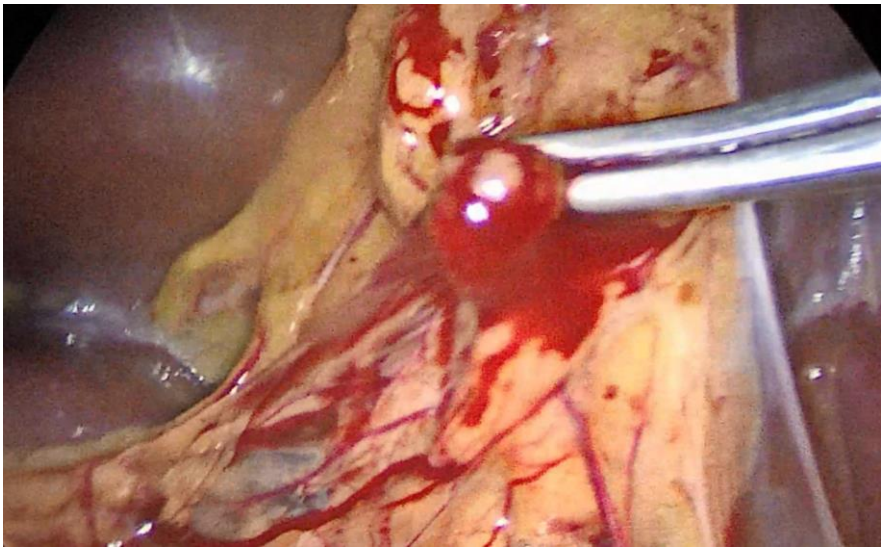

Рис. 24. ЛХЭ. Этапы рассечения висцеро-висцеральных спаек и сращений между желчным пузырем с большим сальником. Кровотечение во время адгезиолизиса.

Немаловажным фактором при адгезиолизисе верхнего этажа брюшной полости и перивезикальной зоны, является первичная дифференцировка формы спаечного процесса, т.к. способ лапароскопического адгезиолизиса необходимо подбирать с учетом последнего. Когда имеется тяжевые формы спаек со сращением с 12 перстной кишкой, желудком или поперечно-ободочной кишки, следует отдавать предпочтение тупому методу рассечения, с помощью тупфера, так как имеется высокий риск термической или технической ятрогении.

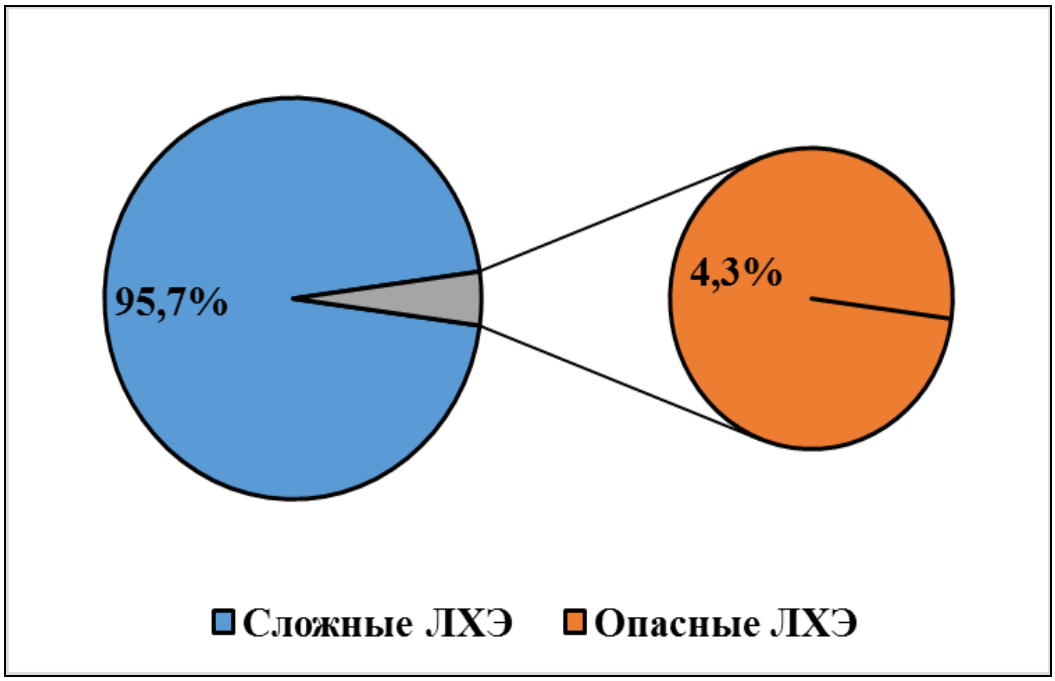

Рис.25. Соотношение ЛХЭ по сложности выполнения

У 6 (8,6%) пациентов во время ЛХЭ из-за массивного спаечного процесса перивезикальной области, а также сращений желчного пузыря с прядью большого сальника и кишечником возникли технические трудности. Из них в 4 (5,7%) случаев причиной спаечного процесса являлись деструктивные формы заболевания, в 2 (2,9%) – перенесенные ранее приступы печеночной колики.

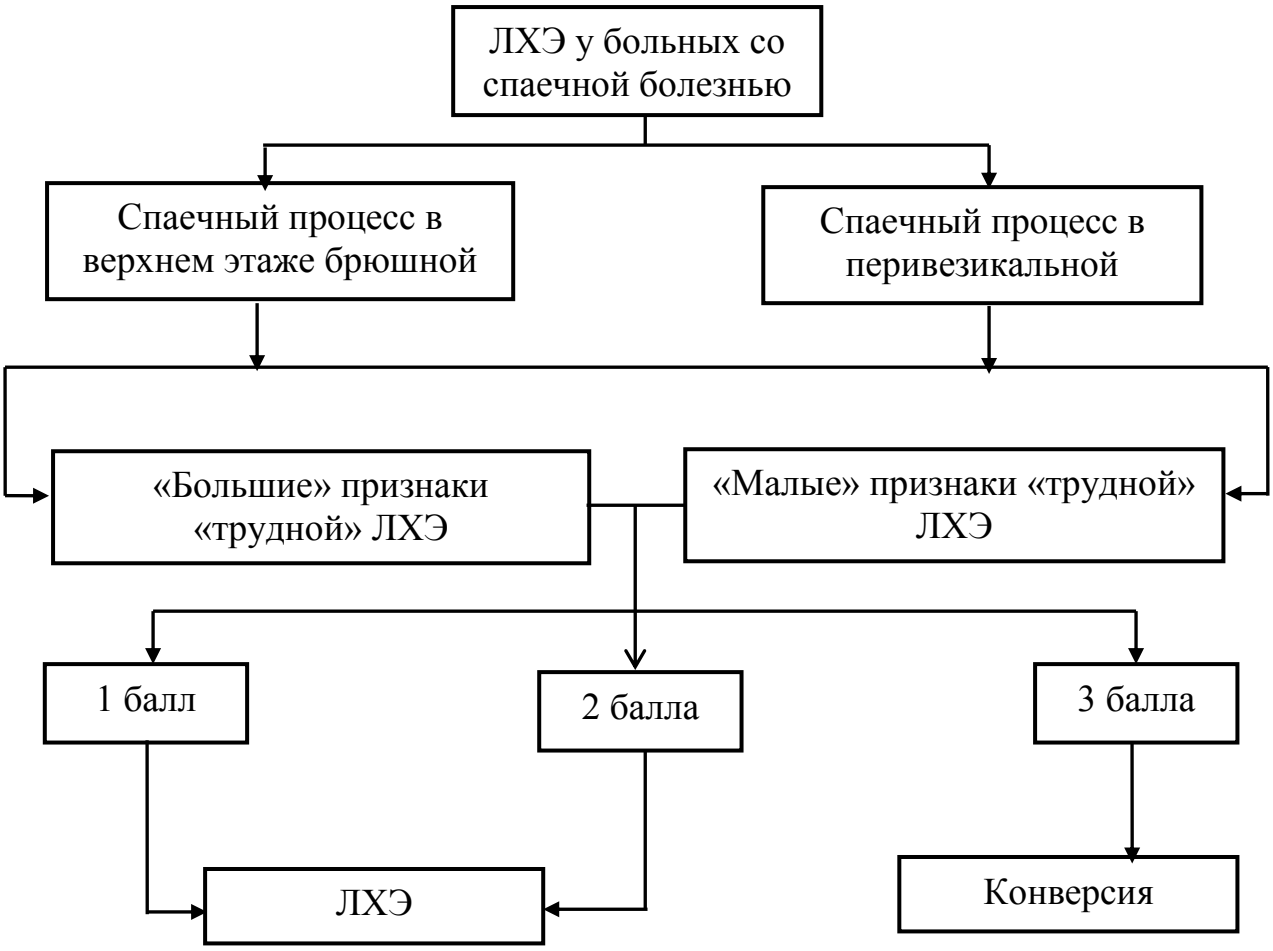

Схема 1. Выбор ЛХЭ у больных со спаечной болезнью

С учетом сложности ЛХЭ у пациентов со спаечной болезнью изучены сравнительные параметры длительности операции, которые представлены в рисунке 26.

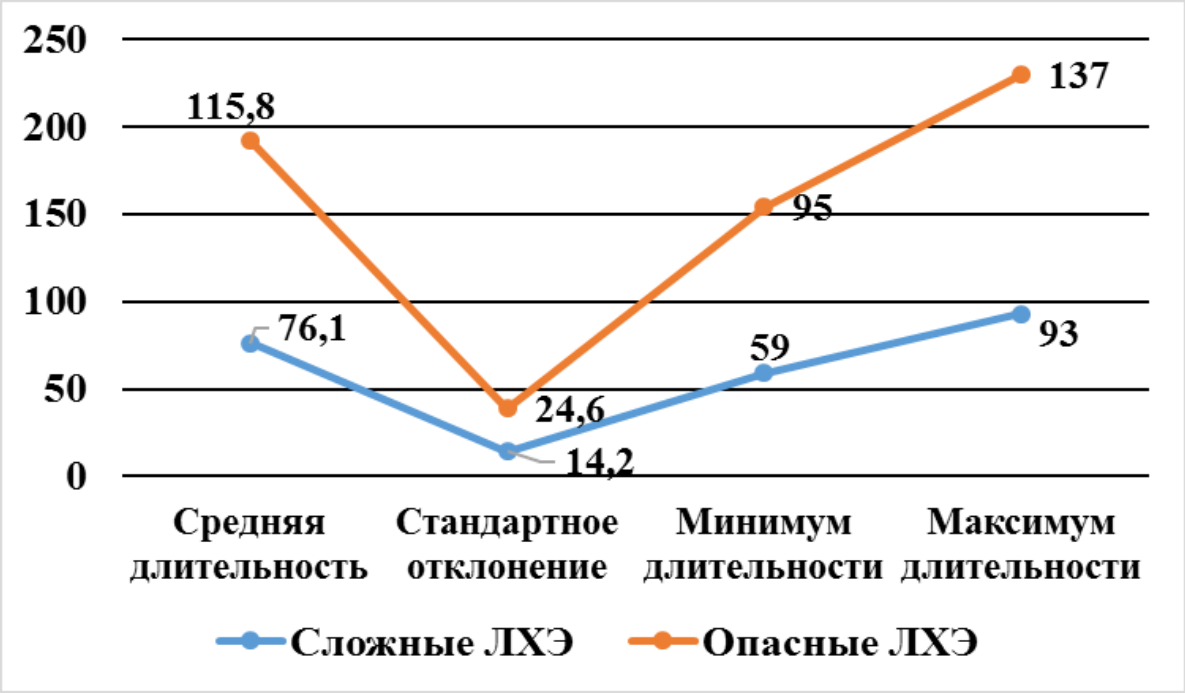

Рис. 26. Сравнительные параметры длительности ЛХЭ, с учетом сложности (в мин.).

Несмотря на степень сложности вмешательства, обе группы больных по своему послеоперационному течению, необходимости применения обезболивающих средств, дренажей, продолжительности пребывания в клинике, объему кровопотери при хирургическом вмешательстве, антибактериальной терапии практически не различались (табл. 15).

Таблица 15

Сравнительная оценка течение послеоперационного периода (n=70)

Степень сложности	Длительность, сутки			Кровопотеря (мл)	Антибиотикопрофилактика
	Нуждаемость в анальгетиках	П/о к/день	Дренаж		
«Сложные»	1,2±0,2	4,3±0,4	1,1±0,1	100,1±0,4	4,7±0,5
«Опасные»	1,4±0,1	4,8±0,5	1,7±0,3	110,2±0,8	5,2±0,9

Таким образом, тактика ЛХЭ у больных со спаечной болезнью требует индивидуального подхода и соблюдение тактики принятых классификаций, что позволяет предупредить развитие осложнений, определить необходимую

тактику во время операции, послеоперационного периода, а также прогнозировать различные трудности ЛХЭ и своевременно отказаться от нее.

Контрольную группу составили 50 (41,7%) больных ЖКБ со спаечной болезнью, которым выполнена традиционная холецистэктомия. Учитывая технические сложности, возникшие за счет массивного спаечного процесса, инфильтративно-воспалительного процесса гепатопанкреатодуоденальной зоны, были произведены различные способы традиционной холецистэктомии (табл.16).

Таблица 16

Варианты хирургического вмешательства у пациентов контрольной группы (n=50)

ЖКБ	Стандартная		Нестандартная	
	Абс.	%	Абс.	%
ОКХ (n=41)	13	26,0	28	56,0
ХКХ (n=9)	2	4,0	7	14,0
Всего	15	30,0	35	70,0

Результаты исследования показывают, что при остром КХ в частности произведены нестандартные ТХЭ (56,0%), как холецистэктомия от дна (n=17), по Прибраму (n=9), и методом кускования (n=2). При этом в послеоперационном периоде у 8 (16,0%) пациентов отмечены осложнения, и у одного больного с массой сопутствующих патологий сердечно-сосудистой и дыхательной недостаточности – летальный исход, что составило 2,0%.

4.3. Особенности лапароскопической холецистэктомии у больных со спаечной болезнью

Наиболее сложную подгруппу составили 4 (5,7%) пациентов старших возрастных групп, страдающих ожирением, что наряду со спаечным

процессом в верхнем этаже брюшной полости, создавали технические трудности, что соответственно удлиняло и продолжительность операций (100,4±17,6 мин.). В связи с изложенным для профилактики интра- и послеоперационных у данной категории, провели тщательный отбор для ЛХЭ, соответствующая предоперационная подготовка, и опытная бригада хирургов и анестезиологов.

Учитывая некоторые предположения в технических затруднениях во время ЛХЭ у этих пациентов с ожирением III-IV степени, были применены нестандартные варианты, которые позволяли успешно закончить ЛХЭ, не прибегая к конверсии. Первая техническая проблема операции возникала уже на стадии введения троакара, когда ее длина не соответствовало толщины подкожной жировой клетчатки. Далее массивный спаечный процесс в верхнем этаже брюшной полости, рассечение которых занимала больше треть времени ЛХЭ. Закономерно у этой категории пациентов технические трудности возникли у тучных больных, когда прядь большого сальника полностью «накрывает» зону желчного пузыря и гепатикохоледоха, практически исключающее идентификацию трубчатых структур. В подобных случаях индивидуальный подход, осторожность и богатая практика, позволило пациентам значительно легко перенести ЛХЭ.

С учетом последнего в нашей клинике был разработан ряд технических приёмов, что позволило минимизировать интра- и послеоперационные осложнения ЛХЭ у данной категории больных.

При проведении видеолапароскопии первично оценили форму спаечного процесса верхнего этажа брюшной полости и (или) перивезикальной зоны, макроскопическую картину ЖП и гепатодуоденальной зоны.

После адгезиолизиса установлено, что в 1 наблюдении дно и тело воспаленного и напряженного ЖП свободно находились в брюшной полости, что при проведении пальпации выдавало картину инфильтрата. В остальных

3-х случаях наблюдалось вовлечение желчного пузыря в инфильтрат, в который были включены 12-перстная и поперечная ободочная кишки, а также участок большого сальника. При разделении висцеро-висцеральных и висцеро-париетальных спаек, была обнаружена резко гиперемированная стенка ЖП, что сопровождалось капиллярным кровотечением.

Инфильтративные изменения в стенках пузыря вместе с их утолщением были настолько выраженными, что иногда не представлялось возможности его взятия даже мощным зажимом. При взятии органа инструментом наблюдалось "расползание" деструктивно измененной стенки ЖП. При таких ситуациях дальнейшие действия проводились согласно рекомендациям С.И. Емельянова с соавт. [69], т.е. произвели прошивание стенки дна ЖП, П-образным швом на широкой ножке. Последняя позволило произвести тракцию ЖП в удобное направление. Указанный приём при необходимости применяли и при инфильтрации шейки ЖП, когда также невозможно эту область удержать зажимом.

Так как ЖП у этой категории пациентов зачастую фиксирован висцеро-висцеральными и висцеро-париетальными спайками, адгезиолизис проведен поэтапно с помощью моно- и биполярной коагуляции. Следует отметить, что в ряде случаев указанные приёмы не дали положительного эффекта, в связи с чем устанавливали еще один дополнительный 5 мм троакар (левая срединно-ключичная линия, на 3-4 см ниже реберной дуги), что позволило манипулировать ЖП и одновременно произвести аспирацию брюшной полости.

По литературным данным деструктивные формы КХ варьируют в пределах 4,0-56,0%, что закономерно во время операции создают технические затруднения, которые чреваты с большой вероятности риском возникновения ятрогенных повреждений. Касательно этой проблемы на сегодняшний день разработка нетипичных способов ЛХЭ, позволяющие минимизировать риск

ятрогенного повреждения, и тем самым частоты перехода на конверсию, представляет большой практический интерес.

Нами разработан способ ЛХЭ, в виде лапароскопического варианта операции Прибрама (рац. предложение №3350/R565 от 2013 г.), что показано при деструктивных формах КХ, невозможности дифференцировки сосудисто-секреторных структур ЖП и ВЖП, перивезикальных инфильтратов и абсцессов.

Суть способа заключается в следующем: Создаётся пневмоперитонеум с последующей ревизией органов брюшной полости. Через 10,0 мм троакар, наложенный в эпигастральной области, вводится диссектор, с помощью которого рассекаются "рыхлые" спайки в области ЖП. При наличии плотных спаек последние рассекаются путём монополярной электрокоагуляции с помощью эндокрючка в режиме "резания". Манипуляции рекомендуется проводить на предельно близком расстоянии от желчного пузыря.

В области с/3 медиальной переходной складки производится диссекция брюшины с помощью эндокрючка для выделения ЖП. Затем расширяется U-образный разрез над Гартмановским карманом с заходом на латеральную область. Выполняется ревизия указанного кармана, обращая внимание на достаточно оптимальное и полное выделение ЖП из инфильтрата. Затем диссектором или "пяточкой" эндокрючка тупым путём в проксимальном направлении к печёночно-двенадцатиперстной связке отодвигаем вскрытую брюшину шейки пузыря, создавая таким образом "хобот слона".

В случае невозможности определения анатомических структур желчного пузыря вследствие наличия инфильтрации, брюшина выделяется по боковым поверхностям вверх, которые соединяются в области дна ЖП. После чего выделяется желчный пузырь до определения анатомических структур. В случае безуспешности применения данного приёма рекомендуется следующее: после выделения ЖП от печени до неопределяемой области производится его иссечение по периметру с укладыванием в контейнер. После

этого применяется лапароскопический способ операции Прибрама - электрокоагуляция слизистой оставшейся части желчного пузыря. Применение лапароскопического способа операции Прибрама также рекомендуется в случае невозможности определения соединительно-тканной прослойки между пузырем и печеночным ложем, а также при возникновении сложности его субсерозного выделения.

К преимуществам данного метода относятся: относительная безопасность, предупреждение развития осложнений во время и после хирургического вмешательства, избежание необходимости перевода операции на традиционные методы. Кроме этого, данный способ характеризуется своей малой травматичностью, что способствует уменьшению продолжительности хирургического вмешательства.

Как выше указывали, у 9 (12,9%) пациентов интраоперационно было выявлено подозрение на синдром Мириззи, в связи с чем во время операции им была проведена холангиография. При этом в 7 случаях процедура выполнялась через пузырный проток, в остальных двух случаях холангиография выполнялась при пункции общего печеночного протока. В результате проведения холангиографии синдром Мириззи I типа был выявлен в 7 (77,8%) случаях, еще в 2-х (22,2%) случаях был установлен II тип.

После этого у 7 (77,8%) больных с диагностированным синдромом Мириззи I типа была произведена холецистэктомия лапароскопическими методами. В остальных 2-х (22,2%) случаях у больных с синдромом Мириззи II типа был выполнен переход на открытую холецистэктомию с проведением холедохоскопии во время операции и установлением дренажа в общий желчный проток.

В некоторых ситуациях не представлялось возможным в дооперационном периоде оценить состояние желчевыводящих путей, особенно при синдроме Мириззи (n=9), массивного спаечного процесса верхнего этажа брюшной полости и перивезикальной зоны. В подобных

случаях проводили интраоперационную холангиографию (Рац. предложение №3275-Р-491 от 2011г.), которая позволяла провести дифференциальную диагностику ВЖП, и, тем самым, предупредить развитие осложнений во время и после хирургического вмешательства.

При использовании холангиографии во время операции производилось клипирование пузырного протока, после чего ниже этого участка вскрывался микроножницами проток так, чтобы можно было ввести катетер в просвет пузырного протока. При этом сам холангиографический катетер заранее проводили через зажим Olsen. Далее накладывался зажим на пузырный проток с целью предупреждения подтекания контраста. После исследования желчных путей переходили на следующий этап хирургического вмешательства. У проксимальной части на пузырный проток накладывали две клипсы, после чего ножницами пересекался проток. В двух случаях диаметр пузырного протока оказался больше длины клипсы, в связи с чем возникала необходимость его лигирования и наложения интракорпорального узла, при этом использовались рассасывающиеся нити.

При возникновении трудностей с определением пузырного протока, а также в случаях его неправильного расположения рекомендуется применение способа предупреждения ятрогенных повреждений (Рац. предложение №3273-Р-489 от 2011г.). Для этого в печеночно-двенадцатиперстную связку проводится турникет, с помощью которого выполняется мобилизация элементов у шейки желчного пузыря с определением стенок холедоха, а также изучаются участки впадения в желчный пузырь ductus cysticus и a. cysticus, что позволяет предупредить возможные повреждения указанных элементов. Эта методика способствовала выполнению любых манипуляций с достаточным обзором в зоне работы инструментами, предотвращая, тем самым, возможность повреждения и лигирования общего желчного протока.

4.3.1. Разработка способа профилактики ятрогенных повреждений внепеченочных желчных протоков при лапароскопических холецистэктомиях

На сегодняшний день вопрос такого грозного осложнения при удалении желчного пузыря, как ятрогенное повреждение желчных протоков, остаётся дискутабельным, и относится к наиболее актуальным, так как может привести к потере трудоспособности или даже к гибели пациента. Не парадоксально, что одним из простых способов профилактики этого грозного осложнения является полноценное дооперационное обследование желчных протоков, самыми доступными неинвазивными методами, как УЗ-исследование и рентгенографии. К сожалению, указанные методы имеют и свои недостатки, в частности у неотложных пациентов, когда невозможно оценить состояние идентификации стенки холедоха, когда пузырный проток сложится в дубликатуру к внепеченочному желчному протоку. В связи с этим нами был разработан способ профилактики ятрогенных повреждений внепеченочных желчных протоков при лапароскопической холецистэктомии (патент на изобретение TJ №361 от 2014 г.). При данном способе в случае определения неправильного расположения ЖП или пузырного протока, а также при наличии трудности с определением пузырного протока, через бессосудистый участок печеночно-двенадцатиперстной связки с помощью инструментов II-го и III-го троакара проводится турникет, сформированный из салфетки или резиновой трубки. Это способствует осуществлению тракции ЖП в латеральном направлении, для оптимального выделения элементов шейки пузыря с определением стенок холедоха, а также участка впадения в желчный пузырь ductus cysticus и a. cysticus, что позволяет предупредить возможные повреждения указанных элементов (рис.27,28).

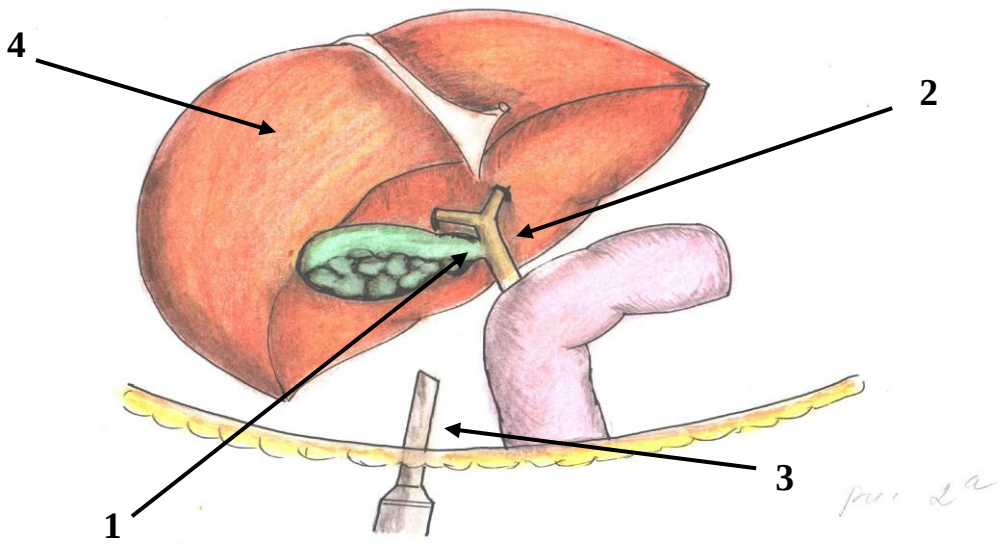

Рис.27. Перегиб пузырного протока. Невозможность определения холедоха (1 – Гартмановский карман; 2 – печеночно-двенадцатиперстная связка; 3 – троакар; 4 - печень).

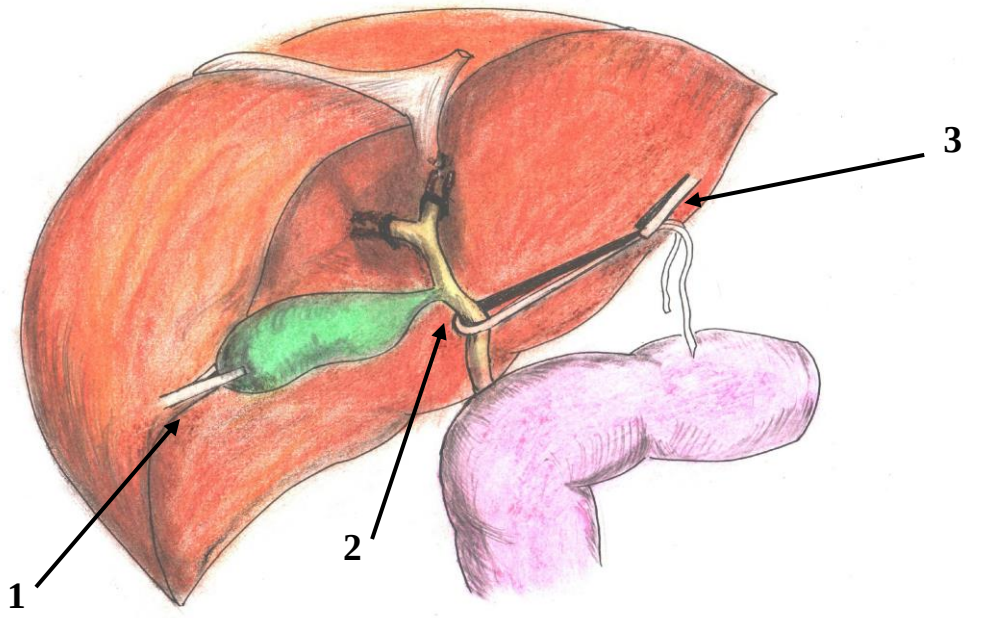

Рис.28. Состояние после тракции печеночно-двенадцатиперстной связки в латеральном направлении (1 – подтягивание желчного пузыря в цефалическом направлении; 2 - определение ductus cysticus и холедоха; 3 – подтягивание печеночно-двенадцатиперстной связки)

К преимуществам данной методики можно отнести:

1. Возможность визуального контроля участка наложения клипсы на ductus cysticus.
2. Данный способ способствует выполнению любых манипуляций с достаточным обзором в зоне работы инструментами, предотвращая, тем самым, возможность повреждения и лигирования общего желчного протока.
3. При обнаружении аномалии развития общего печеночного протока данный способ помогает произвести коррекцию и перейти на открытые методы оперативного лечения.

Приводим клинический пример.

Пациентка А., 51 лет госпитализирована в отделение эндохирургии ГКБ СМП г. Душанбе спустя 36 часов от начала заболевания. При поступлении больная жаловалась на приступообразные боли в области подреберья справа с иррадиацией в правое плечо и межлопаточную область, тошнота, многократная рвота, горечь во рту и общую слабость. По словам самой пациентки, она болеет в течение 6 лет, многократно наблюдались приступы печеночной колики, которые возникали главным образом после нарушения диеты. Проводимая консервативная терапия оказывала временный эффект. Раннее (7 лет назад) оперирована по поводу эхинококковой кисты левой доли печени. За сутки до поступления в стационар у пациентки появились вышеперечисленные симптомы, которые она связывает с нарушением диеты. В домашних условиях больная самостоятельно принимала анальгетики, без эффекта. На основании ультразвуковой сонографии у больной установлена: ЖКБ. Острый обтурационный калькулёзный холецистит.

После неэффективности проведенного комплекса консервативной терапии, и с учётом анамнеза заболевания, через 12 часов произведено отсроченная ЛХЭ. При ревизии вокруг ЖП обнаружены массивные спаечные

сращения, что вероятнее всего связано неоднократными приступами печеночной колики в анамнезе. Сращения освобождены с помощью электрокоагулятора. Размеры ЖП увеличенные, отмечается инфильтрация его стенок с участками кровоизлияния. При надавливании с помощью инструмента у шейки пузыря наблюдается вклинившийся конкремент. Проведена пункция ЖП, откуда было извлечено 160,0 мл желчи белого цвета. С помощью диссектора конкремент был перемещён ко дну желчного пузыря. При тракции ЖП вследствие перегиба ductus cysticus, а также сложенных в дубликатуру вместе с ним и общего желчного протока, было невозможным определение участка впадения ductus cysticus в общий желчный проток. По данной причине в брюшную полость через 5,0 мм порт был проведен турникет, с помощью которого под непосредственным контролем была выделена печеночно-двенадцатиперстная связка, которая была фиксирована турникетом. Далее через порт-3 был введен зажима, с помощью которого выполнялась противоположная тракция печеночно-двенадцатиперстной связки и желчного пузыря. Это позволило при полном визуальном контроле наложить клипсы на ductus cysticus. После чего были наложены клипсы и на пузырную артерию. Затем выполнялась ЛХЭ. Послеоперационный период без осложнений. Пациентка на 5 сутки в удовлетворительном состоянии была выписана на амбулаторное лечение.

При использовании данного метода удалось заметно уменьшить число осложнений во время и после проведения ЛХЭ.

4.3.2. Разработка способа дифференциальной диагностики внепеченочных желчных протоков при лапароскопической холецистэктомии у больных со спаечной болезнью

Общеизвестно, что ЛХЭ на сегодняшний день считается «золотым» стандартом. Несмотря на это бывают ситуации, когда по разным

обстоятельствам, необходимо провести дифференциальную диагностику вне печёночных желчных протоков. Для профилактики интра- и послеоперационных осложнений ЛХЭ у больных со спаечной болезнью, нами был разработан способ проведения холангиографии во время лапароскопического хирургического вмешательства (патент на изобретение TJ №372 от 2014 г.).

Суть данного метода заключается в следующем. При обнаружении во время хирургического вмешательства атипичных расположений желчного пузыря и участков впадения пузырного протока, а также при наличии трудностей в определении ductus cysticus, после пункции пузырного протока и (или) общего желчного протока в просвет последних вводится 10,0 мл гепатотропного рентгеноконтрастного вещества – билигност. Затем выполняется холангиография, с помощью которой можно визуализировать внепеченочные желчные протоки и, тем самым, предупредить возможные осложнения во время и после хирургического вмешательства (рис.29).

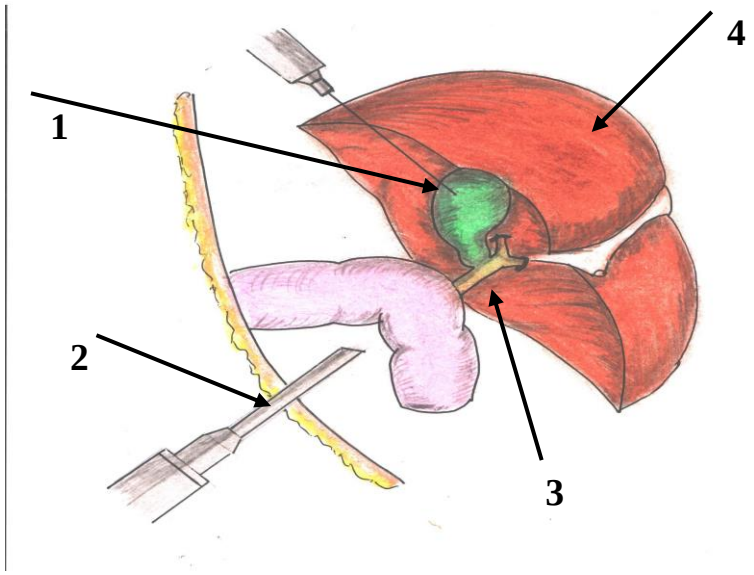

Рис.29. Холецистохолангиография во время проведения ЛХЭ «трудного» желчного пузыря (1 – введение билигноста в желчный пузырь; 2 – троакар; 3 – печеночно-двенадцатиперстная связка; 4 - печень).

Подобная процедура выполняется и при открытых методах оперативного вмешательства, однако, это сопровождается увеличением сроков госпитализации пациентов, наличием риска развития таких осложнений после хирургического вмешательства, как развитие спаек в брюшной полости, нагноение лапаротомной раны, развитие грыж и др. Выполнение данной процедуры при ЛХЭ характеризуется своей малой травматичностью, сокращением времени пребывания пациента в стационаре, а также уменьшением числа осложнений.

К преимуществам данного метода можно отнести:

1. Возможность полного контроля при наложении клипс на ductus cysticus «трудного» желчного пузыря.
2. Данный способ позволяет предупредить развитие таких тяжелых осложнений во время и после хирургического вмешательства, как ятрогенное повреждение, лигирование общего желчного протока, стриктура общего печеночного протока и др.
3. При обнаружении аномалии развития общего печеночного протока данный способ помогает произвести коррекцию и перейти на открытые методы оперативного лечения.

Данные преимущества метода отражены в нижеприведенном клиническом примере.

Больной Л., 37 лет госпитализирован в отделение эндохирургии ГКБ СМП г. Душанбе спустя 24 часа от начала заболевания с жалобами на выраженные боли в области подреберья справа приступообразного характера с иррадиацией в правое плечо и межлопаточную область, тошноту, многократную рвоту, горечь и сухость во рту, общую слабость. Со слов пациента, болеет на протяжении 8 лет, отмечает наличие многократных подобных приступов болей, связанных с нарушением диеты. Проводимая в стационарных условиях терапия оказывала временный

положительный эффект. С анамнеза 10 лет назад оперирован по поводу перфорации язвы 12 перстной кишки. За день до поступления в больницу появились вышеуказанные симптомы, которые пациент связывает с нарушением диеты. На основании УЗ-исследования установлена: ЖКБ. Острый обтурационный калькулёзный холецистит.

Из-за неэффективности проведенных консервативных мероприятий произведено ЛХЭ в отсроченном порядке. Обнаружен массивный спаечный процесс верхнего этажа брюшной полости. Произведено адгезиолизис. Во время ревизии гепатодуоденальной зоны обнаружено, что пузырный проток отсутствует, из-за чего не представляется возможным её дифференцировать. В связи, с чем решено проводить интраоперационную холангиографию, где обнаружено картина синдрома Мирризи I типа. Холецисто-холедохиальный свищ клипирован двумя противоположно расположенными клипсами, что способствовало полному закрытию просвета при его диаметре в 0,9-1,0 см. Далее отдельно были наложены клипсы на пузырную артерию, после чего была выполнена ЛХЭ. Послеоперационный период без осложнений. Пациент в удовлетворительном состоянии был выписан на 5 сутки на амбулаторное лечение.

Итак, выполнение интраоперационной холангиографии при аномалиях и «трудных» ситуациях, позволяет во время и четко определить ВЖП, что способствует выбору последующей тактику лечения и предупредить развитие осложнений во время после проведения ЛХЭ.

4.4. Непосредственные результаты ЛХЭ и ТХЭ у больных со спаечной болезнью

У больных основной группы мы проследили динамику по основным показателям в течение ближайшего послеоперационного периода.

Для более глубокого анализа проведенного исследования были сравнены основные показатели качества лечения больных основной и контрольной групп (табл. 17).

Таблица 17

Сравнительная эффективность лапароскопической и открытой холецистэктомии у больных со спаечной болезнью

Показатель	ЛХЭ (n=70)	ОХЭ (n=50)	p
Продолжительность операции, мин.	72,4±12,6	79,3±11,7	>0,05
Общий койко-день	10,2±1,8	15,6±3,4	<0,01
Послеоперационные койко-дни	4,7±1,3	11,4±1,6	<0,001
Сроки активизации больных, ч.	8,3±1,7	26,6±2,4	<0,001
Послеоперационные осложнения, %	11,4	16,0	>0,05*
Послеоперационная летальность, %	1,4	2,0	>0,05*

Примечание: p – статистическая значимость различия показателей между группами (по U-критерию Манна-Уитни; * - по точному критерию Фишера)

Как показывают результаты, длительность хирургического вмешательства при ЛХЭ и ОХЭ мало отличаются друг от друга. Однако, длительность оперативного вмешательства при ЛХЭ во многом зависит от выраженности спаечного и воспалительного процессов в гепатобилиарной зоне. В случае проведения ЛХЭ в срочном порядке имеется возможность сокращения длительности хирургического вмешательства.

Развитие осложнений после выполнения ЛХЭ наблюдалось в 8 (11,4%) случаях: среди них в 5 случаях имело место кровотечение из области спаечного процесса околопузырной зоны, а в 3-х случаях наблюдалось

подтекание по дренажам желчи (n=3). Выполнение традиционной холецистэктомии сопровождалось развитием осложнений в 16,0% случаев. После выполнения ЛХЭ один больной скончался от ТЭЛА.

Закономерно, что послеоперационный период при любых вмешательствах на органах брюшной полости сопровождается схваткообразным болевым синдромом, однако интенсивность боли зависит от выбора способа операции (открытые – традиционные или видеолапараскопические). В связи с изложенным мы считали необходимым изучить болевые ощущения у пациентов после неотложных ЛХЭ и ТХЭ по 10-балльной шкале LASP. У пациентов основной группы (n=63), болевой синдром выражалось умеренной интенсивности в области дренажной трубки и троакарных ран. В наблюдениях с ТХЭ (n=44), в первые 2-е суток после операции, имело место средней и порой сильной интенсивности болевой синдром, требующих назначения наркотических анальгетиков. Однако, результаты исследования показали, что после ЛХЭ, в течение 24 часов, болевой синдром значительно и достоверно уменьшался, после чего постепенно продолжал стихать к 2-3 суткам до 1,9±0,4, а затем стабилизировался до момента удаления дренажа (рис. 30).

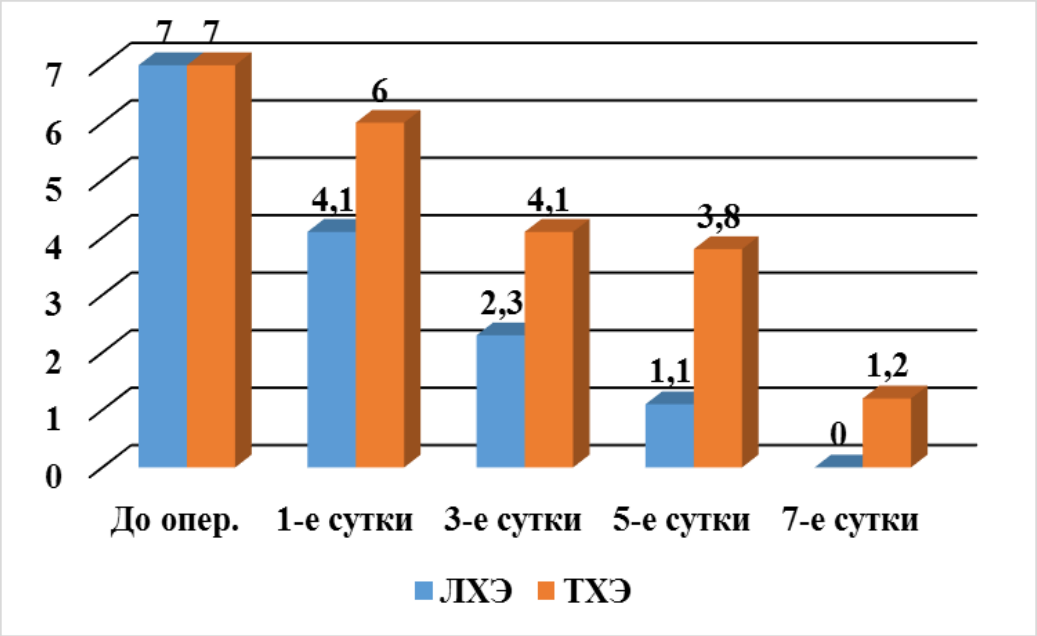

Рис. 30. Динамика болевого синдрома (по 10-балльной шкале IASP) у пациентов с ЛХЭ и ТХЭ до- и после операции.

Как видно из диаграммы 26, при исходных баллах 7,0 в обеих группах пациентов, интенсивность болевого синдрома при неотложной лапароскопической холецистэктомии, в первые 24 часа уменьшается на 41,4%, а к началу 6-7 суток оно полностью ликвидируется. При традиционной холецистэктомии, соответственно картина отличается, т.е. при исходной оценке болевого синдрома 7 баллов, в первые 24 часов оно уменьшается на 14,3%, а к началу 7-ой сутки, равняется 1,2 балла по шкале IASP.

Таким образом, результаты выполненных ЛХЭ у больных со спаечной болезнью, показывают значительные преимущества видеолапароскопии по сравнению с традиционными методами.

ЗАКЛЮЧЕНИЕ

Диссертационная работа основаны на анализе 120 пациентов ЖКБ со спаечной болезнью, госпитализированные в отделениях хирургии ГКБ скорой медицинской помощи и ГУ «Медицинский комплекс Истиклол» г. Душанбе за период 2010 по 2018 годы, на базе кафедры хирургических болезней №1 Таджикского государственного медицинского университета имени Абуали ибни Сино (зав. кафедрой д.м.н., проф. Назаров Ш.К.). Больных мужского пола было 41 (34,2%) человек, женского – 79 (65,8%), в возрасте от 19 до 81 лет. В завимости от способа оперативного мешательства, пациенты были разделены на две группы. В первую (основную) группу были включены 70 (58,3%) больных, оперативные вмешательства у которых выполнялись лапароскопическими методами (ЛХЭ). Контрольную группу составили 50 (41,7%) пациентов, оперативные вмешательства у которых выполнялись путём открытой холецистэктомии (ОХЭ). Все пациенты ранее были оперированы на органах брюшной полости и имели картину спаечной болезни.

Обе группы больных были сопоставимыми между собой по полу и возрасту. Большую часть пациентов в исследуемых группах составили лица трудоспособного возраста.

Пациентам диагноз спаечная болезнь поставлена на основании ранее проведенных оперативных вмешательств в верхнем этаже брюшной полости и особенности клинического течения самой спаечной болезни.

При анализе структуры причин спаечного процесса верхнего этажа брюшной полости было установлено, что у 25 (20,8%) в анамнезе послеоперационный период протекал с длительным парезом желудочно-кишечного тракта, у 28 (23,3%) – послеоперационный спаечный процесс сочеталась с неоднократными приступами печеночной колики в анамнезе, в 45 (37,5%) наблюдениях пациенты в анамнезе имели сочетание наличия инфекции в брюшной полости и длительного послеоперационного пареза

кишечника. Следует отметить, что 22 (18,3%) больные не имели в анамнезе ни единого фактора из вышеперечисленных, что никак не помешало формированию спаек у них.

Проведение видеолапароскопии у больных основной группы, позволило с большой вероятностью точности определить область, характер спаечного процесса, ее вид и одновременно провести ревизию органов брюшной полости. Закономерно, что лапароскопический адгезиолизис являясь менее агрессивным вмешательством, способствует минимизации формирования послеоперационного спаечного процесса и её рецидива.

Немаловажное значение в выборе тактики и прогноза заболевания имела период протекания ЖКБ, т.е. в случаях ЛХЭ хронического калькулезного холецистита, исход имел более благоприятный характер.

Больше превалировали пациенты с острым калькулезным холециститом (89,2%), что в свою очередь закономерно усложняло тактику ведения этой категории больных. Особую проблему, касательно технических трудностей холецистэктомии, создавали больные с флегмонозным (n=38), гангренозным ОКХ (n=11), водянкой ЖП (n=9) и перивезикальными абсцессами (n=3), что наряду со спаечным процессом усугубляли технические моменты вмешательства.

Выраженность спаечного процесса в брюшной полости также мы косвенно оценили по продолжительности давности заболевания, частота приступов печеночной колики и давности ранее перенесенной операции.

Как показали результаты исследования, средняя продолжительность желчнокаменной болезни у пациентов основной группы составила 6,2 года, тогда как в контрольной группе этот показатель составил 6,4 года.

Ранее нашими исследованиями было установлено, что после приступа печеночной колики на протяжении определенного периода в области желчного пузыря и близлежащих тканей сохраняются воспалительно-деструктивные изменения. Болевой приступ имеет большое значение в

образовании спаек между воспаленной стенкой желчного пузыря и прядью большого сальника, а также другими соседними органами. Так, всего в 3 (4,3%) наблюдениях у пациентов основной группы отмечен однократный приступ печеночной колики (в контрольной n=2), 3-4 раза в год – в 39 (55,7%), более 4 раза в год – в 28 (40,0%) случаях.

Показатель давности раннее перенесенной операции показало, что 65,7% и 70,0% пациентов основной и контрольной группы, соответственно перенесли оперативные вмешательства на верхнем этаже брюшной полости от 1 до 3 лет.

В послеоперационном периоде в макропрепаратах (желчный пузырь) были гистологически были определены различные формы воспаления и деструкции стенки желчного пузыря, как первичных, так и вторичных изменений.

С учетом стабилизации показателей клинико-лабораторных и УЗ-исследований в динамике, которые полноценно показали состояние желчного пузыря и близлежащих органов, проведение ЛХЭ считали целесообразным.

Ведущим признаком у пациентов ЖКБ со спаечной болезнью были характерные приступы печеночной колики, но учитывая имеющиеся спаечный процесс в верхнем этаже брюшной полости, боли по интенсивности и характеру отличались от зачастую имеющиеся у этой категории пациентов. Вместе с тем при деструктивных формах острого калькулезного холецистита, еще присоединилась картина интоксикации организма.

Более приемлемым критерием оценки процесса спайкообразования в верхнем этаже брюшной полости, считали балльную систему подсчета индуцированных спаек, предложенную M.P. Diamond et al. (1997).

42,5% (n=51) из 120 пациентов ЖКБ со спаечной болезнью сопутствовали те или иные соматические патологии, что закономерно требовали индивидуальной предоперационной подготовки.

В ходе проведенного исследования по тяжести, имеющиеся сопутствующей патологии, пациенты с ХПН (n=1), цирроз печени (n=2), и язвенной болезни 12 перстной кишки (n=7), требовали особого подхода. Например, двум пациенткам с сопутствующими кистами яичника были проведены симультанные лапароскопические вмешательства.

Вместе с тем больным старших возрастных групп, в особенности, госпитализированные с различными осложнениями ЖКБ, и при этом имеющие тяжелые сопутствующие патологии, для выбора патогенетически обоснованного индивидуального подхода, в обязательном порядке определили степень операционно-анестезиологического риска, согласно классификации ASA.

Операционно-анестезиологический риск III и IV класса наблюдался у 22 больных с различными осложнениями ЖКБ, которым сопутствовало тяжелая соматическая патология. Не парадоксально, что в определении степени риска по ASA, большое значение имеет возраст пациента.

Всем поступившим больным проводился комплекс клинических, лабораторных и инструментальных исследований.

Непарадоксально, что у всех пациентов ЖКБ со спаечной болезнью (n=120) заболевание начиналось с приступов печеночной колики, связанное с погрешностями в диете. Следует отметить, что с анамнеза зачастую этих пациентов беспокоили постоянные ноющие боли, продолжительного характера в правой подреберной области, не связанное с погрешностями в диете, что наверняка была связано со спаечным процессом в этой области. В 83 (69,2%) наблюдениях болевой синдром сопровождался тошнотой, многократной рвотой с примесью желчи и прогрессирующей общей слабостью. У 64 (53,3%) пациентов имелось лихорадка, с повышением температуры тела от 38,0°С до 39,4°С, иногда с периодическими ознобами. Иктеричность склер (n=19) являлся одним из признаков интоксикации организма на фоне осложненных форм, но в 7 (5,8%) наблюдениях причиной

иктеричности склер явилась сдавление воспаленного конгломерата желчного пузыря, состоящих из сращений с прядью большого сальника и других соседних органов.

Пальпаторно болезненность в правом подреберье являлась основным симптомом, которое была отмечена во всех наблюдениях. При осложненных формах заболевания, как обтурация (n=95), водянка желчного пузыря (n=9) и перивезикальных абсцессах (n=3), симптомы раздражения и напряжение мышц передней брюшной стенки были положительными. Симптомы Мерфи и Ортнера в 112 (93,3%) наблюдениях оказались положительными. У 64 (53,3%) больных была отмечена тахикардия до 100 ударов в 1 минуту, а у 56 (46,7%) - свыше 100 уд. в 1 минуту.

Общеизвестно, что при патологических сдвигах стенки желчного пузыря изменяются определенные показатели крови.

УЗ-исследование в диагностике ЖКБ является высокоинформативным неинвазивным методом. У больных ЖКБ на фоне спаечной болезни, УЗ-картирование позволяет с наибольшей точностью дифференцировать степень деструкции стенки ЖП, когда имеется несоответствие клиники и самого происходящего воспалительного процесса, косвенные признаки спаечного процесса в перивезикальной области, что в конечном итоге улучшает непосредственные и отдаленные результаты хирургического лечения.

Применение УЗ-исследования в свою очередь дает возможность своевременно определить не только показания к операции, но и выбрать оптимальный способ операции в конкретном случае.

УЗ-исследование также позволяет определить наличие инфильтративно-воспалительных и массивных спаечных процессов в перивезикальной зоны, размер, консистенцию, что имеет определенное практическое значение, при определении показаний к ЛХЭ. Кроме того, данный вид исследования позволяет прогнозировать определённые трудности предстоящей ЛХЭ. К таким признакам относятся: просвет желчного пузыря не определяется,

увеличение стенки в размерах, наличие конкремента больших размеров в области шейки или кармана Гартмана, а также скопление околопузырной жидкости.

На основании проведенного исследования можно сделать вывод, что деструкция стенки ЖП основывается на суммировании совокупности клинико-лабораторных инструментальных методов диагностики.

Для деструктивного КХ характерными особенностями являлись: появление приступа печеночной колики длительностью более 12 часов, пальпаторно определяемый желчный пузырь, повышение уровня лейкоцитов более 10,7х109, симптом Мерфи положительный, признаки интоксикации организма.

Билирубинемия (>24,9 мкмоль/л) считалась ведущим диагностическим признаком при деструктивных формах ОКХ. Для оценки информативности клинико-инструментальных методов исследования и функциональных печёночных проб в диагностике деструктивных форм острого калькулёзного холецистита у больных со спаечной болезнью были изучены их чувствительность, специфичность и точность.

Среди общего числа исследуемых больных с ЖКБ и спаечной болезнью у 43 пациентов были установлены деструктивные формы заболевания. Результаты исследования показали, что чувствительность клинических методов исследования составила 80,6%, а их специфичность составила 58,1%.

У 8 (11,4%) пациентов основной группы, в ходе исследования возникли определенные затруднения, которые усложняли диагностику. При этом последним этапом неинвазивной диагностики, которое дает более уточненную топическую и морфологическую диагностику, явилась МРТ.

Биохимические анализы в 37 (52,9%) наблюдениях острого деструктивного КХ, показали повышение уровня билирубина. В 17 случаях одновременно соответствовали острому деструктивному КХ клиника, сонографическая картина и функциональные пробы. Достоверность

указанных диагностических критерий были подтверждены гистологическими исследованиями, при которой в 11 наблюдениях установлен флегмонозный КХ, в 6 – гангренозный. Результаты исследования показали, что положительная прогностическая ценность одновременного выявления всех 3-групп признаков, составляет 100%. Вместе с тем указанные признаки не были отмечены в 13 (18,6%) наблюдениях, что в 53,8% случаев было связано с выявленным катаральным изменениям стенки желчного пузыря. У этой группы пациентов положительная прогностическая ценность составила всего лишь 90%.

В нашем исследовании были диагностированы два типа синдрома Мириззи. В 7 (10%) наблюдениях на УЗИ был диагностирован синдром Мириззи I типа, в 2 (2,8%) - синдром Мириззи II типа. Указанные диагнозы окончательно были подтверждены при ЛХЭ, проведением интраоперационной холангиографии, по разработанной нашей методике. Разработанный способ во всех случаях оказался высокоэффективным. Следует отметить, что УЗ-картина синдрома Мириззи нами основано на общепринятых признаках, при этом нередко у одного пациента наблюдалось сочетание 2-х и более признаков.

УЗ-исследование ЖВП было выполнено всем исследуемым пациентам (n=120). При этом больные распределены согласно принятой УЗ-классификацией, где в 18 (15,0%) наблюдениях выявлены I вариант, в 40 (33,3%) - II вариант, в 55 (45,8%) - III вариант, и в 7 (5,8%) - IV вариант. Последние были верифицированы гистологическим исследованием макропрепаратов.

Также нами проводилось исследование кровотока в стенках ЖП с использованием цветового и энергетического допплера в В-режиме по Jeffrey R.B. et al. (1995). При этом в ЖП было выделено 4 сегмента: I сегмент – шейка ЖП, II и III - тело, IV сегмент - дно.

В результате I вариант В-режима был определен у 18 больных, при котором кровоснабжение передней стенки ЖП в I сегменте было определено в 30,1% случаях, во II-ом сегменте было установлено у 24,1% больных, в III сегменте - у 7,6% больных и в 8,1% случаев было определено в IV сегменте. При этом частота наблюдения кровоснабжения в задней стенке пузыря была несколько выше и составила для I-IV сегментов 32,1%, 24,1%, 8,3% и 8,1%, соответственно.

При II варианте было установлено, что данные показатели кровоснабжения в передней и задней стенке желчного пузыря мало отличались друг от друга. При III варианте в I сегменте частота визуализации кровотока в передней и задней стенке составила 49,3% и 40,2%, соответственно, а при IV варианте – 59,4% и 20,0%, соответственно. Во II сегменте этот показатель при III варианте в передней и задней стенке составил 58,6% и 50,5%, соответственно, а при IV варианте в том же сегменте – 78,3% и 20,3%. В IV сегменте при 3 и 4 вариантах эти показатели практически не отличались и составили - 19,6 и 19,9% в передней стенке, соответственно и 20,1 и 20,3% в задней стенке.

Вышеуказанные характерные особенности кровотока стенки желчного пузыря у пациентов с ЖКБ в сочетании со спаечной болезнью могут быть обусловлены наличием патоморфологических изменений в желчном пузыре. Так, при допплеровском исследовании визуализация кровоснабжения стенки желчного пузыря у больных с ХКХ возможна только в некоторых случаях в I и во II сегментах и благодаря большой разрешающей способности современных аппаратов УЗИ. Для стадии инфильтрации характерным является повышенное кровоснабжение стенки органа, сопровождающееся увеличением числа и размеров сосудов. Своих наибольших показателей кровоток в стенке ЖП достигает в стадии ее деструкции, при этом данный показатель имеет прямую корреляционную связь с выраженностью

воспалительного процесса. При развитии гангрены (некроз) стенки органа, характерным является исчезновение кровотока.

Результаты нашего исследования показали, что использование при ЖКБ со спаечной болезнью допплера с данными В-режима способствует оптимальному изучению характера патоморфологических изменений в стенке ЖП. К УЗ-признаку можно также отнести наблюдаемую прямую зависимость повышения кровоснабжения стенки ЖП от стадии воспалительного процесса. Данный УЗ-признак позволяет охарактеризовать картину патологического процесса в динамике, что способствует определению тактики предстоящей операции и сроков её проведения.

Таким образом, УЗ-исследование у пациентов с ЖКБ, сопутствующей спаечной болезнью, считается обязательным и уточняющим методом. Основываясь на полученных результатах УЗ-исследования можно выбирать оптимальную хирургическую тактику. По проведенным исследованиям чувствительность этого метода у больных ЖКБ со спаечной болезнью составила 95%, специфичность - 98%.

При гистологическом исследовании тканей париетальной брюшины у больных с ЖКБ без наличия спаек в верхних отделах брюшной полости, в единичных клетках выявлялись интерлейкины: ИЛ-1, ИЛ-2, ИЛ-6 и ФНО-α. Данный результат оценивался как отрицательный и указывающий на отсутствие воспалительного процесса.

В участках спаечного процесса отмечается слабовыраженная экспрессия ФНО-α, которая в среднем составляет 34,89±3,15 балла. Чаще всего позитивное окрашивание наблюдалось в цитоплазме мезотелиоцитов, которые располагались на спайках, и несколько реже позитивное окрашивание встречалось в лимфоидно-макрофагальных скоплениях.

Цитокин ИЛ-1 определялся в биоптатах спаек в очень малом количестве, при этом в цитоплазме мезотелиальных клеток этот показатель составил в среднем 16,86±2,24 балла.

Также невыраженная экспрессия было отмечено в показателях ИЛ-2, что в среднем составило 18,91±1,57 баллов. Позитивное окрашивание выявлялось, прежде всего, в цитоплазме периваскулярно расположенных лимфоцитов и рыхлой соединительной ткани.

Морфология ткани спаек у пациентов с ЖКБ, которым раннее произведены неотложные оперативные вмешательства в верхнем этаже брюшной полости и (или) в анамнезе имели неоднократные приступы печеночной колики, характеризовались умеренной, экспрессией ИЛ-6, доходящей до 64,79±4,51 балла. В большинстве случаев позитивное окрашивание определялось в цитоплазме мезотелиоцитов, расположенных на спайках, а в цитоплазме фибробластов и рыхлой соединительной ткани определялась слабая и очаговая умеренная экспрессия данного цитокина.

Пониженная экспрессия провоспалительных цитокинов в спайках при у больных с ХКХ говорит о подавлении фазы экссудации воспалительного процесса с усилением процессов перестройки фиброзной ткани с повышенным образованием коллагена и созданием плотных грубоволокнистых спаек.

На сегодняшний день отсутствуют универсальные физические методы диссекции спаек без гемостаза. Использование того или иного способа электрокоагуляции является высокоэффективным для определенного органа, однако не дает желаемого результата соседнему органу, не считая развитие осложнений [3,4].

В нашем материале в основной группе пациентов при проведении ЛХЭ, соответственно во всех этапах операции были применены следующие методы диссекции и гемостаза: в первой группе (n=44) применялся биполярный коагулятор KARL STORZ (Германия), во второй группе (n=26) - «LigaSure» компания Valleylab (Smart technology).

При проведении исследования установлено, что биполярная коагуляция обладает способностью быстрого разрушения тканей, при этом могут поражаться и окружающие зону воздействия ткани. Таким образом, отрицательной стороной данного метода рассечения спаек является возможное развитие осложнений.

При гистологическом анализе спаечной ткани на участках воздействия биполярного коагулятора наблюдается перифокальная реакция. После рассечения спаек и коагуляции кровоточащих сосудов в зоне воздействия образуется струп темного цвета. Немаловажным побочным эффектов, затрудняющий видимость при ЛХЭ, являлось образование дыма, что дополнительно требовало аспирации.

Преимуществом коагулятора «LigaSure» является сохранение интактных тканей без повреждения. Кроме того, в отличие от биополярного метода, при использовании коагулятора «LigaSure» не наблюдается образование темного струпа в зоне его воздействия. К достоинствам технологии «LigaSure» также можно отнести отсутствие дыма при коагуляции, что способствует уменьшению продолжительности хирургического вмешательства. Также положительным моментом при работе коагулятором «LigaSure» является возможность выполнения манипуляций вблизи от камеры, благодаря формированию мелкодисперсной взвеси, при биполярной электрокоагуляции обзор области воздействия периодически ухудшается. Последнее практически не встречается при применении технологии «LigaSure».

Учитывая последнее, такие параметры, как продолжительность ЛХЭ, явления субфебрилитета в раннем послеоперационном периоде и послеоперационные осложнения, относительно отличались.

При ЛХЭ длительность хирургического вмешательства с использованием биполярной коагуляции и технологии «LigaSure» составляла, соответственно, 71,6±12,4 мин и 67,3±9,7 мин ($p<0,01$). При проведении ЛХЭ в 4 (6,8%) случаях, на фоне околопузырного инфильтрата и выраженного спаечного процесса возникала необходимость применения дополнительных механических способов остановки кровотечения. После проведенных вмешательств в дальнейшем не наблюдалось развитие осложнений, связанных с неудовлетворительно проведенным гемостазом.

Послеоперационный период (до 4 суток) у пациентов с биполярной коагуляцией в 4 наблюдениях характеризовалась явлениями повышения температуры тела до 37,5ºС, что, наверняка было связанно с термическим поражением прилежащих тканей. Послеоперационные осложнения были отмечены в 6,8% и 3,8% случаев, соответственно.

Характерно то обстоятельства, что подбор частоты температуры электрокоагулятора проводится с учетом морфологических форм спаечного процесса, и в частности оно является индивидуальным выбором оператора. Для более углубленного изучения действия электрокоагуляции и профилактики рецидива спайкообразования, нами были изучены корреляционная зависимость различных форм спаек верхнего этажа брюшной полости у больных с ЖКБ, к биполярной коагуляции.

При биполярной коагуляции возникают некоторые тканевые изменения в зависимости от температуры воздействия. Как известно, при температуре воздействия на ткани с нормальным кровообращением до 45°С не наблюдаются их повреждение. При повышении температуры воздействия на ткани от 45 до 70°С, возникновение в них изменений будет зависеть от продолжительности воздействия. А в случае использования коагуляции с

температурой воздействия 70-100°С коллаген начинает терять свои естественные свойства, происходит разрушение клеток с формированием коагуляционного струпа. При повышении температуры более 100°С внутриклеточная жидкость начинает испаряться. Учитывая указанное в 15 (34,1%) наблюдениях, диссекция и гемостаз тяжевых форм спаечного процесса верхнего этажа брюшной полости, проведена при температуре от 50 до 70°С, а в остальных 29 (65,9%) случаях плоскостных и смешанных формах – температура колебалась от 70 до 100°С.

Характер и степень повреждения спаек оценена проведением гистологического исследования иссеченных спаек во время операции. Препараты, окрашенные классическими методами, изучались под микроскопом при его увеличении ×40 и 160.

Морфологическая характеристика фрагментов исследуемых спаек выявила, что на всем протяжении отсутствует эндотелиальная выстилка, просвет мелких сосудов резко сужен до щелевидной формы, с участками обугливания мягких тканей. При этом мышечная оболочка спаек была отечной, наблюдались дегенеративно-дистрофические изменения в виде разволокнения и фрагментации мышц с образованием «оптических пустот».

Немаловажным фактором ЛХЭ у больных со спаечной болезнью является дооперационная диагностика состояния Гартмановского кармана и перивезикальной области. А у пациентов раннее оперированных несколько раз в верхнем этаже брюшной полости, необходимо иметь представление о правой половине в целом, что в абсолютном большинстве случаев позволяет ультразвуковое исследование. Его данные и являются отправной точкой для определения возможного способа холецистэктомии, в том числе ЛХЭ.

Так как зачастую при массивном спаечном процессе в верхнем этаже брюшной полости, ЛХЭ сопровождают технические трудности, считали целесообразным придерживаться классификации А.Н. Токина с соавт. (2008) [62]. С учетом определенных признаков оценивался риск при выполнении

ЛХЭ по балльной шкале у пациентов со спаечной болезнью. Риск оценивали как умеренный при выставлении одного балла. При наличии технической сложности, связанной с риском возникновения вторичных осложнений, и при сумме баллов 2 (один «большой» признак и любое число «малых»), риск оценивался как значительный. В случае определения 2-х «больших» признаков риск оценивался в три балла и считался высоким. Таким образом, при определении высокого риска (сумма баллов - 3) не рекомендуется выполнение ЛХЭ. Следует отметить, что выше перечисленные трудности, возникающие при ЛХЭ, преодолевается при накоплении соответствующего опыта хирурга и достаточного технического оснащения операционной бригады.

Выполнение ЛХЭ у больных со спаечной болезнью часто предполагает наличие технических трудностей, связанных, во-первых, с массивным спаечным процессом после перенесенных раннее неоднократных оперативных вмешательств, во-вторых – перивезикальными инфильтративно-воспалительными процессами, что в свою очередь создаю смешанную форму спаечного процесса. В связи с этим эту категорию пациентов, по нашему мнению, можно отнести к «трудным» ЛХЭ. Вместе с тем для практического здравоохранения, мы считаем приемлемым классификацию ЛХЭ по степени технической сложности, разработанной Русином В.В. (2013), где также применены такие критерии, как инфильтративно-воспалительный процесс перивезикальной области, интраоперационные осложнения и длительность ЛХЭ, что и в классификации Чалык Ю.В. и соавт. (2011). Согласно классификации ЛХЭ были распределены на I степень сложности - «простые», II степень сложности - «сложные» и III степень сложности - «опасные».

Во всех случаях ЛХЭ у больных со спаечной болезнью в ходе операции были те или иные технические сложности. Однако в 67 (95,7%) наблюдениях технические сложности и осложнения, как риск ятрогенного повреждения полых органов, сосудов, желчевыводящих путей и кровотечения, были

преодолимы в ходе операции. Преодолимые при ЛХЭ технические сложности, были следующими: наложения пневмоперитонеума и установки троакаров в брюшную полость у пациентов раннее оперированных в верхнем этаже брюшной полости (n=15), разделения спаечного процесса верхнего этажа брюшной полости (n=29) и разделения спаечного процесса перивезикальной области (n=23). Как прогнозировали до операции, все эти технические трудности, впрямую были обусловлены разными вариантами спаечного процесса верхнего этажа брюшной полости, что с помощью индивидуального подхода и полноценной оснащенности операционной, не требовали перехода на конверсию. Однако, несомненно, они усложняли ход самой операции и тем самым удлиняли время её проведения.

В 3 (4,3%) наблюдениях из-за массивного спаечного процесса, на фоне синдрома Мириззи 2 типа (n=2) и перивезикального абсцесса (n=1), выполнено конверсия, и соответственно эти пациенты были отнесены к «опасным» ЛХЭ.

Немаловажным фактором при адгезиолизисе верхнего этажа брюшной полости и перивезикальной зоны, является первичная дифференцировка формы спаечного процесса, т.к. способ лапароскопического адгезиолизиса необходимо подбирать с учетом последнего. Когда имеется тяжевые формы спаек со сращением с 12 перстной кишкой, желудком или поперечно-ободочной кишки, следует отдавать предпочтение тупому методу рассечения, с помощью тупфера, так как имеется высокий риск термической или технической ятрогении.

У 6 (8,6%) пациентов во время ЛХЭ из-за массивного спаечного процесса перивезикальной области, а также сращений желчного пузыря с прядью большого сальника и кишечником возникли технические трудности. Из них в 4 (5,7%) случаев причиной спаечного процесса являлись деструктивные формы заболевания, в 2 (2,9%) – перенесенные ранее приступы печеночной колики.

Несмотря на степень сложности вмешательств в обеих группах течение послеоперационного периода по нуждаемость в анальгетиках, дренаже, сроках стационарного лечения, интраоперационной кровопотере, вариантах антибиотикопрофилактики протекало приблизительно одинаково.

Таким образом, тактика ЛХЭ у больных со спаечной болезнью требует индивидуального подхода и соблюдение тактики принятых классификаций, что при позволяет предотвратить интра- и послеоперационные осложнения, выбрать оптимальный вариант тактики во время операции, послеоперационного периода, а также прогнозировать различные трудности ЛХЭ и своевременно отказаться от нее.

Контрольную группу составили 50 (41,7%) больных ЖКБ со спаечной болезнью, которым выполнена традиционная холецистэктомия. Учитывая технические сложности, возникшие за счет массивного спаечного процесса, инфильтративно-воспалительного процесса гепатопанкреатодуоденальной зоны, были произведены различные способы традиционной холецистэктомии.

Результаты исследования показывают, что при остром КХ в частности произведены нестандартные ТХЭ (56,0%), как холецистэктомия от дна (n=17), по Прибраму (n=9), и методом кускования (n=2). При этом в послеоперационном периоде у 8 (16,0%) пациентов отмечено осложнение, и у одного больного с масса сопутствующей патологии сердечно-сосудистой и дыхательной недостаточности – летальный исход, что составило 2,0%.

Наиболее сложную подгруппу составили 4 (5,7%) пациентов старших возрастных групп, страдающих ожирением, что наряду со спаечным процессом в верхнем этаже брюшной полости, создавали технические трудности, что соответственно удлиняло и продолжительность операций (100,4±17,6 мин.). В связи с изложенным для профилактики интра- и послеоперационных у данной категории, провели тщательный отбор для ЛХЭ, соответствующая предоперационная подготовка, и опытная бригада хирургов и анестезиологов.

С учетом последнего в нашей клинике был разработан ряд технических приёмов, что позволило минимизировать интра- и послеоперационные осложнения ЛХЭ у данной категории больных.

Нами разработан способ ЛХЭ, в виде лапароскопического варианта операции Прибрама (рац. предложение №3350/R565 от 2013 г.), что показано при деструктивных формах КХ, невозможности дифференцировки сосудисто-секреторных структур ЖП и ВЖП, перивезикальных инфильтратов и абсцессов.

При этом положительными сторонами предложенного способа являлись: безопасность, профилактика интра- и послеоперационных осложнений, а также предотвращение конверсии; метод позволяет произвести патогенетически обоснованную малотравматичную операцию, сокращается время операции.

Как выше указывали, у 9 (12,9%) пациентов интраоперационно было выявлено подозрение на синдром Мириззи, в связи с чем во время операции им была проведена холангиография. При этом в 7 случаях процедура выполнялась через пузырный проток, в остальных двух случаях холангиография выполнялась при пункции общего печеночного протока. В результате проведения холангиографии синдром Мириззи I типа был выявлен в 7 (77,8%) случаях, еще в 2-х (22,2%) случаях был установлен II тип.

После этого у 7 (77,8%) больных с диагностированным синдромом Мириззи I типа была произведена холецистэктомия лапароскопическими методами. В остальных 2-х (22,2%) случаях у больных с синдромом Мириззи II типа был выполнен переход на открытую холецистэктомию с проведением холедохоскопии во время операции и установлением дренажа в общий желчный проток.

В некоторых ситуациях не представлялось возможным в дооперационном периоде оценить состояние желчевыводящих путей, особенно при синдроме Мириззи (n=9), массивного спаечного процесса

верхнего этажа брюшной полости и перивезикальной зоны. В подобных случаях проводили интраоперационную холангиографию (Рац. предложение №3275-Р-491 от 2011г.), которая позволяла провести дифференциальную диагностику ВЖП, и, тем самым, предупредить развитие осложнений во время и после хирургического вмешательства.

Интраоперационную холангиографию применяли не только при расширении ОЖП, но и при массивных спаечных процессах и воспалительно-инфильтративных изменениях в области шейки ЖП.

При возникновении трудностей с определением пузырного протока, а также в случаях его неправильного расположения рекомендуется применение способа предупреждения ятрогенных повреждений (Рац. предложение №3273-Р-489 от 2011г.). Для этого в печеночно-двенадцатиперстную связку проводится турникет, с помощью которого выполняется мобилизация элементов у шейки желчного пузыря с определением стенок холедоха, а также изучаются участки впадения в желчный пузырь ductus cysticus и a. cysticus, что позволяет предупредить возможные повреждения указанных элементов. Эта методика способствовала выполнению любых манипуляций с достаточным обзором в зоне работы инструментами, предотвращая, тем самым, возможность повреждения и лигирования общего желчного протока.

На сегодняшний день вопрос такого грозного осложнения при удалении желчного пузыря, как ятрогенное повреждение желчных протоков, остаётся дискутабельным, и относится к наиболее актуальным, так как может привести к потере трудоспособности или даже к гибели пациента. Не парадоксально, что одним из простых способов профилактики этого грозного осложнения является полноценное дооперационное обследование желчных протоков, самыми доступными неинвазивными методами, как УЗ-исследование и рентгенографии. К сожалению, указанные методы имеют и свои недостатки, в частности у неотложных пациентов, когда невозможно оценить состояние идентификации стенки холедоха, когда пузырный проток сложится в

дубликатуру к внепеченочному желчному протоку. В связи с этим нами был разработан способ профилактики ятрогенных повреждений внепеченочных желчных протоков при лапароскопической холецистэктомии (патент на изобретение TJ №361 от 2014 г.).

При использовании данного метода удалось заметно уменьшить число осложнений во время и после проведения ЛХЭ.

Общеизвестно, что ЛХЭ на сегодняшний день считается «золотым» стандартом. Несмотря на это бывают ситуации, когда по разным обстоятельствам, необходимо провести дифференциальную диагностику вне печёночных желчных протоков. Для профилактики интра- и послеоперационных осложнений ЛХЭ у больных со спаечной болезнью, нами был разработан способ проведения холангиографии во время лапароскопического хирургического вмешательства (патент на изобретение TJ №372 от 2014 г.).

Выполнение интраоперационной холангиографии при аномалиях и «трудных» ситуациях, позволяет во время и четко определить ВЖП, что способствует выбору последующей тактику лечения и предупредить развитие осложнений во время после проведения ЛХЭ.

У больных основной группы мы проследили динамику по основным показателям в течение ближайшего послеоперационного периода.

Развитие осложнений после выполнения ЛХЭ наблюдалось в 8 (11,4%) случаях: среди них в 5 случаях имело место кровотечение из области спаечного процесса околопузырной зоны, а в 3-х случаях наблюдалось подтекание по дренажам желчи (n=3). Выполнение традиционной холецистэктомии сопровождалось развитием осложнений в 16,0% случаев. После выполнения ЛХЭ один больной скончался от ТЭЛА.

Таким образом, результаты выполненных ЛХЭ у больных со спаечной болезнью, показывают значительные преимущества видеолапароскопии по сравнению с традиционной.

ВЫВОДЫ

1. Спаечная болезнь у больных с калькулёзным холециститом, раннее перенесенных операции на верхнем этаже брюшной полости, составляет 89,2% наблюдений. Основными причинами спаечного процесса в верхнем этаже брюшной полости и перивезикальной зоны, являются раннее перенесенные операции, частые приступы печеночной колики в анамнезе, а также осложненные формы ЖКБ.
2. Уровень экспрессии провоспалительных цитокинов в спаечном процессе верхнего этажа брюшной полости и перивезикальной зоны, у больных с ЖКБ, имеет прямую корреляционную зависимость от формы спаек, степени воспалительного процесса и состояния близлежащих органов.
3. Дооперационная клинико-инструментальная диагностика спаечного процесса верхнего этажа брюшной полости и перивезикальной зоны, в 75-80% случаев прогнозирует возникновение технических затруднений и риск интра- и послеоперационных осложнений ЛХЭ. Лапароскопический адгезиолизис с технологией «LigaSure» у больных с ЖКБ, является наиболее безопасным методом и одновременно может уменьшит рецидив спайкообразования.
4. Хирургическая тактика при ЛХЭ у больных со спаечной болезнью должна быть дифференцированной, и зависит от формы спаечного процесса. При этом целесообразно придерживаться дифференцированной хирургической тактики с учетом технической сложности, а также «малых» и «больших» признаков ЛХЭ.
5. Разработанные методы профилактики интра- и послеоперационных осложнений позволяют значительно сократить частоту летального исхода в послеоперационном периоде с 2,0% до 1,4%, а число осложнений с 16,0% до 11,4%.

6. Применение видеолапароскопии в хирургическом лечении больных ЖКБ со спаечной болезнью способствует улучшению непосредственных результатов лечения.

ПРАКТИЧЕСКИЕ РЕКОМЕНДАЦИИ

1. Топическая диагностика спаечного процесса у больных ЖКБ предпологает тщательный анализ жалоб, анамнеза заболевания и проведение современных инструментальных методов исследования, как УЗИ, рентгенологическое исследование и МРТ.
2. Лапароскопическую холецистэктомию у больных со спаечной болезнью целесообразно начинать что с учетом технических сложностей которое может возникать в верхнем этаже брюшной полости и перивезикальной зоны.
3. Определение экспрессии и исследование провоспалительных цитокинов в тканях спаек у больных с ЖКБ является диагностически значимым и позволяет спрогнозировать их образование и рецидив после хирургического лечения.
4. При отсутствии «больших» признаков лапароскопической холецистэктомии у больных ЖКБ со спаечной болезнью, рекомендуется проводить нестандартные ЛХЭ.

СПИСОК ЛИТЕРАТУРЫ

1. Аксенов И.В. Лапароскопическая холецистэктомия после резекции печени /И.В. Аксенов// Эндоскопическая хирургия. – 2014. -№2. – С.56-57.
2. Аксенов И.В. Профилактика повреждения добавочных желчных ходов при эндоскопической холецистэктомии /И.В. Аксенов, А.В. Оноприев// Эндоскопическая хирургия. – 2014. - №1. – С.9-10.
3. Аксенов И.В. Эктопия ткани печени в стенку желчного пузыря /И.В. Аксенов// Эндоскопическая хирургия. – 2014. -№2. – С.26-27.
4. Амирханов А.А. Клинико-лабораторные параллели при деструктивном холецистите у больных пожилого и старческого возраста /А.А. Амирханов, О.Э. Луцевич, А.С. Урбанович// Эндоскопическая хирургия. – 2014. - №1. – С.42-43.
5. Анализ причин кровотечения при лапароскопической холецистэктомии /Э.Х. Байчоров [и др.]// Эндоскопическая хирургия. – 2014. - №1. – С.43-44.
6. Анализ осложнений после лапароскопической холецистэктомии /Е.Ж. Покровский [и др.]// Эндоскопическая хирургия. – 2009. - №1. – С.20.
7. Артемкин Э.Н. Диагностика и лечение ранних билиарных осложнений после различных видов холецистэктомии // Автореф. дисс. … канд. мед. наук, М. – 2010. - 24с.
8. Баранов Г.А. Миниинвазивные способы холецистэктомии у больных старших возрастных групп при остром холецистите /Г.А. Баранов, Е.А. Решетников, Б.В. Харламов// Хирургия. Журнал им. Н.И. Пирогова. - 2008. - №6. - С. - 27-30.
9. Боташев А.А. Современные представления о путях развития хирургии желчнокаменной болезни /А.А. Боташев, О.А. Терещенко, Э.А. Петросян// Эндоскопическая хирургия. – 2013. - №3. – С.53-55.
10. Бурлев В.А. Перитонеальные спайки: от патогенеза до профилактики /В.А. Бурлев, Е.Д. Дубинская, А.С. Гаспаров// Проблемы репродукции. – 2009. - №3. – С.36-44.

11. Винокур М.М. Лапароскопическая холецистэктомия при остром холецистите /М.М. Винокур, А.Е. Васильев, Е.С. Гилев// Эндоскопическая хирургия. – 2014. - №1. – С.96-97.
12. Влияние рубцово-воспалительного процесса на результаты лечения больных с калькулезным холециститом /Ч.С. Германович [и др.]// Эндоскопическая хирургия. – 2009. - №3. – С.12-14.
13. Гаар Е.В. Особенности лапароскопической холецистэктомии при анатомическом варианте отсутствия пузырного протока /Е.В. Гаар, А.Ю. Носач, В.Г. Гаар// Эндоскопическая хирургия. - 2009. - №1. - С. 50
14. Деркачёв В.П. Лапароскопическая холецистэктомия, осложненная паренхиматозным кровотечением. Новые возможности аппликационного гемостаза в эндовидеохирургии билиарного тракта /В.П. Деркачёв, В.С. Фомин// Эндоскопическая хирургия. - 2009. - №1. - С. 49
15. Диагностика и лечение желчеистечения после холецистэктомии /А.А. Соколов [и др.]// Сибирский медицинский журнал. - 2009. –т.89, №6. - С. 143-146.
16. Диагностические возможности эхографического исследования в определении распространенности спаечного процесса в малом тазу / Е.Д. Дубинская [и др.] // Врач. - 2012. - №1. - С. 84-87.
17. Дисфункция сфинктера Одди в структуре осложнений лапароскопической холецистэктомии /А.Г. Короткевич [и др.]// Эндоскопическая хирургия. – 2010. - №2. – С.26-33.
18. Дифференцированный подход к выбору варианта малоинвазивного хирургического лечения пациентов, страдающих разными формами калькулезного холецистита /И.В. Михин [и др.]// Эндоскопическая хирургия. – 2014. - №1. – С.3-8.
19. Емельянов С.И. Роль магнитно-резонансной томографии при желчнокаменной болезни, ее осложнениях и в диагностическом сопровождении больных после оперативного лечения холелитиаза /С.И.

Емельянов, А.М. Петров// Эндоскопическая хирургия. – 2011. - №6. – С.21-23.

20. Жидкостные образования ложа желчного пузыря и подпеченочного пространства после лапароскопической холецистэктомии /Э.Х. Байчоров [и др.]// Эндоскопическая хирургия. – 2014. - №1. – С.23-24.
21. Завершающий этап лапароскопической холецистэктомии при перивезикальных осложнениях гангренозного холецистита /А.Г. Бебуришвили [и др.]// Эндоскопическая хирургия. – 2010. - №6. – С.7-11.
22. Иванчев А.С. Классификация лапароскопической холецистэктомии по степени сложности /А.С. Иванчев, В.В. Русин// Эндоскопическая хирургия. - 2013. - №1. - С.34-35.
23. Использование лапароскопической холецистэктомии при лечении деструктивных форм острого холецистита у больных старших возрастных групп /А.П. Уханов [и др.]// Эндоскопическая хирургия. – 2012. - №2. – С.16-20.
24. Использование лапароскопической холецистэктомии при лечении желчнокаменной болезни и острого холецистита у больных с сахарным диабетом /А.П. Уханов [и др.]// Эндоскопическая хирургия. – 2012. - №6. – С.7-11.
25. Использование чреспупочной лапароскопической холецистэктомии в лечении желчнокаменной болезни и острого холецистита /А.П. Уханов [и др.]// Эндоскопическая хирургия. – 2011. - №4. – С.19-24.
26. Какурин С.Н. Лапароскопическая холецистэктомия при остром холецистите: автореф. дисс. … канд. мед.наук: 14.00.27 /С.Н. Какурин; Москва, 2008. - 18с.
27. Классификация лапароскопической холецистэктомии по степени сложности /В.В. Звягинцев [и др.]// Эндоскопическая хирургия. – 2011. - №1. – С.12-15.

28. Куликов В.П. Основы ультразвукового исследования сосудов /В.П. Куликов. – М.: Издательский дом Видар-М, 2015 – 392 с.
29. Лапароскопическая субтотальная холецистэктомия у больных острым деструктивным холециститом /А.П. Уханов [и др.]// Эндоскопическая хирургия. – 2011. - №3. – С.11-13.
30. Лапароскопическая холецистэктомия во II триместре беременности /Г.И. Орехов [и др.]// Эндоскопическая хирургия. – 2011. - №1. – С.16-19.
31. Лапароскопические вмешательства в неотложной хирургии /Б.К. Шуркалин [и др.]// Эндоскопическая хирургия. – 2010. - №3. – С.46-50.
32. Луцевич О.Э. Спаечная болезнь брюшины: современный взгляд на патогенез и лечение /О.Э. Луцевич, В.П. Акимов, В.Г. Ширинский// Хирургия. 2017. - №10. – С.100-108.
33. Магомедов М.С. Осложнения лапароскопической холецистэктомии/ М.С. Магомедов, В.А. Петухов, В.И. Ревякин // Анналы хирургии. - 2007. - №2. –С.60-64.
34. Магомедов М.С. Результаты лечения синдрома нарушенного пищеварения после холецистэктомии /М.С. Магомедов, В.А. Петухов, В.И. Ревякин// Анналы хирургии. –2007. - №4. -С. 49-56.
35. Махмадов Ф.И. Некоторые лапароскопические подходы в хирургии «трудного» желчного пузыря /Ф.И. Махмадов, С.Р. Рафиков, К.М. Курбонов// Известия Академии Наук РТ. – 2013. - №3-4 (184). – С.49-55.
36. Механическая желтуха в ранние сроки после холецистэктомии /Н.А. Кузнецов [и др.]// Бюллетень Восточно-Сибирского научного центра Сибирского отделения РАМН. - 2010. - №2. - С.55-59.
37. Мидленко И.И. Оптимизация малоинвазивного хирургического лечения острого холецистита в сочетании с отечным панкреатитом: автореф. дисс. … канд. мед.наук: 14.00.27 /И.И. Мидленко; Ульяновск, 2009. - 18с.
38. Минимизация болей после трансвагинальной холецистэктомии: реальность или миф? Результаты сравнения болевого синдрома при

трансвагинальных и стандартных лапароскопических холецистэктомиях /Т.В. Журавлева [и др.]// Альманах института хирургии им. А.В. Вишневского. - 2011. - т. 6, №1. - С. 207.

39. Модифицированная технология лапароскопической холецистэктомии / А.Н. Токин [и др.]// Эндоскопическая хирургия. – 2008. - №5. - С. 25-30.
40. Нишанов Ф.Н. К методике оценки отдаленных результатов малоинвазивных методик хирургического лечения желчнокаменной болезни и ее осложнений /Ф.Н. Нишанов, Ш.А. Таджибаев, А.У. Номанбеков// Эндоскопическая хирургия. – 2008. - №5. – С.21-23.
41. Новые малоинвазивные методы лечения больных острым холециститом /И.Е. Хатьков [и др.]// Эндоскопическая хирургия. – 2012. - №1. – С.3-8.
42. Новый подход к технике выполнения лапароскопической холецистэктомии/ А.Н. Токин [и др.] // Анналы хирургической гепатологии. – 2007. -т.12, №3. - С. 115.
43. О некоторых технических аспектах выполнения лапароскопической холецистэктомии по методике единого доступа /О.В. Галимов [и др.]// Эндоскопическая хирургия. – 2012. - №4. – С.19-22.
44. Оптимизация лечения больных острым холециститом с повышенным операционным риском /А.А. Гудилин [и др.]// Эндоскопическая хирургия. – 2014. - №1. – С.116-117.
45. Оптимизация предоперационного обследования и хирургического лечения пациенток с метаболическим синдромом и желчнокаменной болезнью /К.В. Пучков [и др.]// Эндоскопическая хирургия. – 2009. - №2. – С.13-15.
46. Орехов Г.И. Лапароскопическая холецистэктомия из двух доступов как первый операционный опыт при хроническом калькулезном холецистите /Г.И. Орехов// Эндоскопическая хирургия. – 2010. - №6. – С.12-13.

47. Орехов Г.И. Лапароскопическая холецистэктомия из трех троакарных доступов /Г.И. Орехов// Эндоскопическая хирургия. – 2009. - №5. – С.33-35.
48. Особенности лапароскопической диагностики холедохолитиаза /А.А. Безалтынных [и др.]// Эндоскопическая хирургия. - 2009. - С. 2-3.
49. Особенности течения острого калькулезного холецистита после успешного купирования воспаления /С.В. Михайлусов [и др.]// Вестник РГМУ. – 2008. - №6. -С. 16-19.
50. Особенности хирургической анатомии треугольника Кало при лапароскопической холецистэктомии /С.А. Гордеев [и др.]//Эндоскопическая хирургия. - 2008. - №5. - С. 3-15.
51. Оспанов О.Б. Единый лапароскопический доступ для холецистэктомии: история развития и современное состояние (обзор литературы) /О.Б. Оспанов, Ж.Б. Дильдабеков// Эндоскопическая хирургия. – 2011. - №3. – С.72-76.
52. Отдаленные результаты видеолапароскопической холецистэктомии при остром холецистите /Х.К. Абдуламитов [и др.]// Эндоскопическая хирургия. – 2009. - №3. – С.3-7.
53. Оценка вариантов профилактики гнойно-воспалительных осложнений при срочной холецистэктомии у больных с деструктивным холециститом /С.С. Маскин [и др.]// Эндоскопическая хирургия. - 2009. - №1. - С. 36-37.
54. Пастухова Н.К. Выбор тактики лечения пациентов старше 60 лет с деструктивным холециститом, осложненным абдоминальным сепсисом /Н.К. Пастухова, Д.Н. Бойко// Вестник хирургии им. И.И. Грекова. - 2007. - т. 166, №3.-С. 51-53.
55. Плотникова Е.Ю. Биохимические особенности состава пузырной желчи при патологии желчевыводящих путей /Е.Ю. Плотникова, А.Ю. Александрова, Э.И. Белобородова// Клиническая лабораторная диагностика. - 2007. - № 6. - С. 33-36.

56. Плотникова Е.Ю. Вегетативные аспекты желчнокаменной болезни до и после холецистэктомии /Е.Ю. Плотникова, Э.И. Белобородова, Н.И. Дидковская/ Вестник РАЕН. Западно-сибирское отделение Кемерово. - 2007. -Вып. 9. - С.101-107.
57. Повреждение внепеченочных желчных путей /Е.А. Баулина// Эндоскопическая хирургия. – 2013. - №2. – С.21-23.
58. Постхолецистэктомический синдром в хирургии острого холецистита у больных пожилого и старческого возраста /В.Н. Чернов [и др.]// Клиническая геронтология. - 2008. - т. 14, №4. - С. 26-29.
59. Преимущества лапароскопической холецистэктомии у пожилых больных с острым калькулезным холециститом /А.П. Уханов [и др.]// Эндоскопическая хирургия. - 2009. - №1. - С. 45.
60. Причины летальных исходов при операциях по поводу острого холецистита и меры по их снижению /А.П. Уханов [и др.]// Эндоскопическая хирургия. - 2009. - №1. - С. 43-44.
61. Пучков К.В. Новые горизонты лечения желчнокаменной болезни – транслюминальная (NOTES) минилапаросокпически ассистированная холецистэктомия /К.В. Пучков, Д.К. Пучков, Д.А. Хубезов// Эндоскопическая хирургия. – 2013. - №2. – С.36-41.
62. Пучков К.В. Сравнение однопрокольной и традиционной лапароскопической холецистэктомии в лечении неосложненной желчнокаменной болезни /К.В. Пучков, Д.К. Пучков, В.В. Коренная// Эндоскопическая хирургия. – 2013. - №1. – С.27-30.
63. Ранние билиарные осложнения после лапароскопической холецистэктомии: диагностика и лечение /Н.А. Кузнецов [и др.]// Материалы 13 Московского международного конгресса по эндоскопической хирургии. – 2009. – С. 169-170.

64. Роботоассистированная лапароскопическая холецистэктомия /А.А. Добровольский [и др.]// Хирургия. Журнал им. Н.И. Пирогова. – 2009. - №6. – С.70-71.
65. Свободнорадикальные процессы у больных острым калькулезным холециститом /М.А. Хоконов [и др.]// Хирургия. Журнал им. Н.И. Пирогова. - 2011. - №2. - С. 58-64.
66. Селиваненко А.В. Синдром Мирицци при полной транспозиции внутренних органов /А.В. Селиваненко// Эндоскопическая хирургия. – 2013. - №3. – С.50-52.
67. Синдром Мирризи в эндоскопической хирургии /А.К. Хабурзания [и др.]// Эндоскопическая хирургия. – 2009. - №1. – С.27-28.
68. Соколов А.А. Желчеистечение в ранние сроки после холецистэктомии: диагностика и лечение /А.А. Соколов, Э.Н. Артемкин, И.Н. Кудишкина// Материалы I Всероссийской научно-практической конференции «Актуальные вопросы экстренной эндоскопии». - Санкт-Петербург. – 2010. - С. 45-46.
69. Статистическая модель для оценки риска, связанного с длительным пневмоперитонеумом у больных с ожирением /С.И. Емельянов [и др.]// Эндоскопическая хирургия. - 2005. - №5. - С.45-50.
70. Суворов И.И. Особенности техники выполнения минилапароскопической холецистэктомии /И.И. Суворов, С.А. Макаров, К.Ч. Ли// Эндоскопическая хирургия. – 2013. - №1. – С.20-22.
71. Суворов И.И. Сравнительный анализ осложнений и результатов минилапароскопической холецистэктомии /И.И. Суворов, С.А. Макаров, К.Ч. Ли// Эндоскопическая хирургия. – 2013. - №1. – С.23-26.
72. Теремов С.А. Редкая аномалия треугольника Кало при лапароскопической холецистэктомии /С.А. Теремов, А.С. Мухин, В.П. Градусов// Эндоскопическая хирургия. – 2011. - №2. – С.12-13.

73. Тимербулатов М.В. Хирургическая коррекция ранних послеоперационных осложнений лапароскопической холецистэктомии /М.В. Тимербулатов, Т.Н. Хафизов, Е.И. Сендерович// Эндоскопическая хирургия. – 2010. - №1. – С.25-27.
74. Тип кровотока в сосудах желчного пузыря как критерий дифференциальной диагностики обтурационной формы острого холецистита /И.В. Верзакова [и др.]// Эндоскопическая хирургия. – 2014. - №1. – С.93-94.
75. Трудные ситуации в области гепатодуоденальной связки /А.А. Баунин [и др.]// Эндоскопическая хирургия. – 2009. - №1. – С.9.
76. Уханов А.П. Причины послеоперационной летальности при остром холецистите и меры по ее снижению /А.П. Уханов [и др.]// Вестник хирургии им. И.И. Грекова. - 2008. - т. 167, №5. - С. 76-79.
77. Файзуллин Т.Р. Динамика болевого синдрома и общего самочувствия у пациентов после различных способов холецистэктомии /Т.Р. Файзуллин, О.В. Галимов// Эндоскопическая хирургия. – 2012. - №4. – С.27-29.
78. Факторы риска повреждения внепеченочных желчных протоков при лапароскопической холецистэктомии /А.П. Уханов [и др.]// Эндоскопическая хирургия. - 2009. - №1. - С. 44-45.
79. Чарышкин А.Л. Способ холецистэктомии при осложненных формах острого холецистита /А.Л. Чарышкин, О.В. Мидленко// Вестник хирургической гастроэнтерологии. - 2009. - №2. - С. 56-58.
80. Чирков Р.Н. Интраоперационная диагностика механических повреждений двенадцатиперстной кишки /Р.Н. Чирков// Эндоскопическая хирургия. – 2009. - №1. – С.16.
81. Шамирзаев Б.Н. Пути уменьшения осложнений лапароскопической холецистэктомии у больных с острым холециститом /Б.Н. Шамирзаев, Ш.Д. Ачилов// Эндоскопическая хирургия. – 2009. - №4. – С.18-21.

82. Шамирзаев Б.Н. Эндохирургическое лечение заболеваний желчного пузыря /Б.Н. Шамирзаев// Эндоскопическая хирургия. – 2009. - №5. – С.28-32.
83. Шевела А.И. Идеальный доступ для холецистэктомии: NOTES, SILS или все-таки классическая лапароскопия? /А.И. Шевела, В.В. Анищенко, С.В. Гмыза// Эндоскопическая хирургия. – 2012. - №4. – С.15-18.
84. Шептунов Ю.М. Критерии выбора малоинвазивных операций при желчнокаменной болезни и ее осложнениях /Ю.М. Шептунов, И.С. Трубицын, А.В. Ботов// Эндоскопическая хирургия. – 2009. - №1. – 13-14.
85. Шумкина Л.В. Хирургия единого лапароскопического доступа: современные тенденции в лечении холецистита /Л.В. Шумкина, Ю.Г. Старков // Эндоскопическая хирургия. – 2014. - №1. – С.58-61.
86. Эндовидеохирургия острого холецистита: достижения и упущения /Н.А. Майстренко [и др.] // Эндоскопическая хирургия. - 2009. - №1. - С. 33-34.
87. Эндоскопическая хирургия желчнокаменной болезни /Х.С. Муцуров [и др.]// Клиническая эндоскопия. - 2006. - №1 (7). - С. 25-26.
88. Эндоскопические технологии в лечении заболеваний органов гепатопанкреатодуоденальной зоны /А.Е. Котовский [и др.]// Анналы хирургической гепатологии. - 2010. - т. 15, №1. - С. 9-18.
89. Эндохирургическая коррекция острого холецистита и его протоковых осложнений /С.Г. Шорох [и др.]// Эндоскопическая хирургия. - 2006. - т. 12, №2. - С. 155а-155.
90. A casecontrol study of single-incision versus standard laparoscopic cholecystectomy / SK. Chang [et al.]// World J Surg. – 2011. - V.35. – P.289-293.
91. A comparison of robotic single-incision and traditional single-incision laparoscopic cholecystectomy / M. Gustafson [et al.]// Surg Endosc. – 2016. - V.30. – P.2276-2280.

92. A multicenter study of initial experience with single-incision robotic cholecystectomies (SIRC) demonstrating a high success rate in 465 cases / A. Gonzalez [et al.]// Surg Endosc. – 2016. - V.30. – P.2951-2960.
93. A novel technique for fundal retraction of the gallbladder in single-port cholecystectomy / J. Reibetanz [et al.]// J Laparoendosc Adv Surg Tech A. – 2011. - V.21. – P.427-429.
94. Advanced laparoscopic fellowship training decreases conversion rates during laparoscopic cholecystectomy for acute biliary diseases: a retrospective cohort study / J.S. Abelson [et al.]// Int J Surg. – 2015. - V.13. – P.221-6.
95. Automatic updating of times remaining in surgical cases using bayesian analysis of historical case duration data and ‘‘instant messaging’’ updates from anesthesia provider’s / F. Dexter [et al.]// Anesth Analg. – 2009. - V.108. – 929-40.
96. Balust J. Prevalence of anaesthesia information management systems in university-affiliated hospitals in Europe / J. Balust, CB. Egger Halbeis, A. Macario// Eur J Anaesthesiol. – 2010. - V.27. – P.202-8.
97. Cholecystectomy using a novel Single-Site robotic platform: early experience from 45 consecutive cases / KM. Konstantinidis [et al.]// Surg Endsoc. – 2012. - V.26. – P.2687-2694.
98. Cholecystectomy using a novel Single-Site((R)) robotic platform: early experience from 45 consecutive cases / KM. Konstantinidis [et al.]// Surg Endsoc. – 2012. - V.26. – P.2687-2694.
99. Cicatrical cecal volvulus following laparoscopic cholecystectomy /Michael W. Morris [et al.]// JSLS, Journal of the society of laparoendoscopic surgeons. – 2013. – V.17, №2. – P.333-337.
100. Completely intracorporeal retraction of the gallbladder for laparoendoscopic single site (LESS) surgery / MJ. Colon [et al.]// Surg Laparosc Endosc Percutan Tech. – 2011. - V.21. – P.1-3.

101. Cost assessment of instruments for Single-Incision Laparoscopic Cholecystectomy /Nadia A. Henriksen [et al.]// JSLS, Journal of the society of laparoendoscopic surgeons. – 2012. – V.16, №3. – P.353-359.
102. Costs and clinical outcomes of conventional single port and micro-laparoscopic cholecystectomy /Edward Chekan [et al.]// JSLS, Journal of the society of laparoendoscopic surgeons. – 2013. – V.17, №1. – P.30-45.
103. Critical view of safety during laparoscopic cholecystectomy /Nereo Vettoretto [et al.]// JSLS, Journal of the society of laparoendoscopic surgeons. – 2011. – V.15, №3. – P.322-325.
104. Development and evaluation of the universal ACS NSQIP surgical risk calculator: a decision aid and informed consent tool for patients and surgeons / KY. Bilimoria [et al.]// J Am Coll Surg. – 2013. - V.217. P.833-842.
105. Dhanke PS. Factors predicting difficult laparoscopic cholecystectomy: a single-institution experience / PS. Dhanke, SP. Ugane// Int J Students Res. – 2014. - V.4. – P.5.
106. Different pain scores in single transumbilical incision laparoscopic cholecystectomy versus classic laparoscopic cholecystectomy: a randomized controlled trial / E.C. Tsimoyiannis [et al.]// Surg Endosc. – 2010. - V.24. – P.1842-1848.
107. Early laparoscopic cholecystectomy for acute cholecystitis /A. Tekin [et al.]// Ulusal travma ve acilcerrahi dergisi-Turlish Journalof trauma&emergency surgery. – 2009. –V.15 (1). – P.62-66.
108. Early versus delayed laparoscopic cholecystectomy after percutaneous transhepatic gallbladder drainage / I.W. Han [et al.]// Journal of Hepato-Biliary-Pancreaticsciences. – 2012. – V.19 (2). – P.187-193.
109. Eisenberg D. Cholecystectomy in situs inversus totalis: a laparoscopic approach / D. Eisenberg// Int Med Case Rep J. – 2009. - V.2. – P.27-29.
110. Evaluation of preoperative risk factors for converting laparoscopic to open cholecystectomy / N.W. Lee [et al.]// Am Surg. – 2012. - V.78. – P.831-3.

111. Fanshawe AE. Laparoscopic cholecystectomy for gallstone pancreatitis in a patient with situs inversus totalis / A.E. Fanshawe, K. Qurashi// J Surg Case Rep. – 2017. - 2017: rjx003.
112. First human surgery with a novel single-port robotic system: cholecystectomy using the da Vinci Single-Site platform / M. Kroh [et al.]// Surg Endosc. – 2011. - V.25. – P.3566-3573.
113. Grading operative findings at laparoscopic cholecystectomy - a new scoring system / M. Sugrue [et al.]// World J Emerg Surg. – 2015. - V.10. – P.14.
114. Grading System Based on Intra Operative Findings at Laparoscopic Cholecystectomy /Brajesh Kumar [et al.]// Journal of Surgery. – 2018. - V.6(5). – P. 123-128.
115. Hussain A. Difficult laparoscopic cholecystectomy: current evidence and strategies of management / A. Hussain // Surg Laparosc Endosc percutaneous Tech. – 2011. - V.21. – P.211-7.
116. Iatrogenic combined bile duct and right hepatic artery injury during single incision laparoscopic cholecystectomy / A. Chiruvella [et al.]// Jsls. – 2010. - V.14. – P.268-271.
117. Impact of patient factors on operative duration during laparoscopic cholecystectomy: evaluation from the National Surgical Quality Improvement Program database /Bethany Lowndes [et al.]// The American Journal of Surgery. – 2016. - V.212. - P.289-296.
118. Impact on laboratory training in subsequent performance of laparoscopic cholecystectomy /T. Shinohara [et al.]// Langenbecks archives of surgery. – 2009. –V.394 (3). –P.557-562.
119. Influence of resident and attending surgeon seniority on operative performance in laparoscopic cholecystectomy /D.S. Kauvar [et al.]// J. Surg. Res. – 2006. - V.132, №2. - P. 159-163.

120. Influence of timing on performance of laparoscopic cholecystectomy for acute biliary pancreatitis / RY. Prabhu [et al.]// Trop Gastroenterol. – 2009. - V.30. – P.113-5.
121. Is emergent laparoscopic cholecystectomy for acute cholecystitis safe in a low volume resource poor setting? /O. Shamir [et al.]// International Journal of Surgery (London, England). – 2014. – P.1743-1750.
122. Is laparoscopy a risk factor for bile duct injury during cholecystectomy? /Terrence M. Fullum [et al.]// JSLS, Journal of the society of laparoendoscopic surgeons. – 2013. – V.17, №3. –P.365-370.
123. Jeffrey B. Comitalo laparoscopic cholecystectomy and newer techniques of gallbladder removal /Jeffrey B. Comitalo// JSLS, Journal of the society of laparoendoscopic surgeons. – 2012. – V.16, №3. – P.406-412.
124. Ji Hun Kim Single-incision Robotic Cholecystectomy: Initial Experience and Results Division of Pancreatobiliary Surgery / Ji Hun Kim // J Minim Invasive Surg. – 2017. - V.20(1). – P.3-4.
125. Kee-Hwan Kim Comparison of Single-Incision Robotic Cholecystectomy, Single-Incision Laparoscopic Cholecystectomy and 3-Port Laparoscopic Cholecystectomy - Postoperative Pain, Cosmetic Outcome and Surgeon's Workload / Kee-Hwan Kim // J Minim Invasive Surg. – 2018. - V.21(4). – P.139-140.
126. Laparo-endoscopic single site (LESS) cholecystectomy / SE. Hodgett [et al.]// J Gastrointest Surg. – 2009. - V.13. – P.188-192.
127. Laparo-endoscopic single site cholecystectomy versus standard laparoscopic cholecystectomy: results of a pilot randomized trial / MM. Lirici [et al.]// Am J Surg. – 2011. - V.202. – P.45-52.
128. Laparo-endoscopic singlesite cholecystectomy: a safe and reproducible alternative / O. Vidal [et al.]// J Laparoendosc Adv Surg Tech A. – 2009. - V.19. – P.599-602.

129. Laparo-endoscopic single-site surgery versus conventional laparoscopic varicocele ligation in men with palpable varicocele: a randomized, clinical study / SW. Lee [et al.]// Surg Endosc. – 2012. - V.26. – P.1056-62.
130. Laparoscopic cholecystectomy after a quarter century: why do we still convert? /B.I. Lengyel [et al.]// Surgical endoscopy and other interventional. – 2012. – V.26 (2). – P. 508-513.
131. Laparoscopic cholecystectomy for acute cholecystitis in the elderly - Is it safe? /B. Kirshtein [et al.]// Surgical laparoscopy endoscopy&percutaneous techniques. – 2008. – V.18 (4). - 334-339.
132. Laparoscopic cholecystectomy in cirrhotics /Norman Oneil Machado [et al.]// JSLS, Journal of the society of laparoendoscopic surgeons. – 2012. – V.16, №3. –P.392-400.
133. Laparoscopic cholecystectomy in patients with empyematous cholecystitis: an outcome analysis/ C. Simopoulos [et al.]// Indian Journal of surgery. – 2009. – V.71 (5). – P.258-264.
134. Laparoscopic Cholecystectomy in Two Patients with Situs Inversus Totalis: A Case Repor /Jae Yool Jang [et al.]// J Minim Invasive Surg. – 2018. – V.21(2). – P.82-85.
135. Laparoscopic management of CBD stones: an Indian experience / J. Chander [et al.]// Surg. Endosc. - 2011. - Vol. 25, № 1. - P. 172-181.
136. Laparoscopic splenectomy coupled with laparoscopic cholecystectomy /Vecchio [et al.]// JSLS, Jornal of the Society of laparoendoscopic surgeons. – 2014. – V.18, №2. – P.252-257.
137. Low ninety-day re-admission rates after emergency and elective laparoscopic cholecystectomy in a district general hospital/SK. Down [et al.]// Annals of the royal college of surgeons of England. – 2010. – V.92 (4). – P.307-310.
138. Male gender impact on the outcome of laparoscopic cholecystectomy /G. Bazoua [et al.]// JSLS, Journal of the society of laparoendoscopic surgeons. – 2014. – V.18, №1. – P.50-54.

139. Missing data and interpretation of cancer surgery outcomes at the American College of Surgeons National Surgical Quality Improvement Program / HM. Parsons [et al.]// J Am Coll Surg. – 2011. - V.213. – P.379-91.
140. Modeling procedure and surgical times for current procedural terminology-anesthesia-surgeon combinations and evaluation in terms of case-duration prediction and operating room efficiency: a multicenter study / PS. Stepaniak [et al.]// Anesth Analg. – 2009. - V.109. – P.1232-45.
141. Outcomes of Laparoscopic Cholecystectomy in Octogenarians/Rafael S. Marcari [et al.]// JSLS, Journal of the society of laparoendoscopic surgeons. – 2012. – V.16, №2. – P.271-275.
142. Overcoming the challenges of single-incision cholecystectomy with robotic single-site technology / A. Pietrabissa [et al.]// Arch Surg. – 2012. - V.147. – P.709-714.
143. Patient perception of Single-Incision laparoscopic cholecystectomy /Sigi P. Joseph [et al.]// JSLS, Journal of the society of laparoendoscopic surgeons. – 2013. – V.17, №4. –P.585-595.
144. Patients benefit while surgeons suffer: an impending epidemic / A. Park [et al.]// J Am Coll Surg. – 2010. - V.210. – P.306-13.
145. Podolsky ER. 2nd. Reduced-port surgery: preservation of the critical view in single-port-access cholecystectomy / ER. Podolsky, PG. Curcillo // Surg Endosc. – 2010. - V.24. – P.3038-3043.
146. Post-endoscopic retrograde cholangiography laparoscopic cholecystectomy: challenging but safe /Kulbir Mann [et al.]// JSLS, Journal of the society of laparoendoscopic surgeons. – 2013. – V.17, №3. - P.371-375.
147. Prediction of intraoperative complexity from preoperative patient data for laparoscopic cholecystectomy / L. Bouarfa [et al.]// Artif Intell Med. – 2011. - V.52(3). – P.169-76.

148. Predictive factors for conversion of laparoscopic cholecystectomy in patients with acute cholecystitis /G. Yetkin [et al.]// Bratislava medical journal – Bratislavske lekarske listy. – 2009. –V.110 (11). – P.688-691.
149. Randhawa JS. Preoperative prediction of difficult laparoscopic cholecystectomy: a scoring method / JS. Randhawa, AK. Pujahari // Indian J Surg. – 2009. - V.71. – P.198-201.
150. Randomized clinical trial of singleincision laparoscopic cholecystectomy versus minilaparoscopic cholecystectomy / PC. Lee [et al.]// Br J Surg. – 2010. - V.97. – P.1007-1012.
151. Reasons and risk factors for intraoperative conversion from laparoscopic to open cholecystectomy /H. Yajima [et al.]// Surgery Today. - 2014. – V. 44(1). – P. 80-83.
152. Ren JJ. Modified laparoscopic cholecystectomy technique for treatment of situs inversus totalis: A case report / JJ. Ren, SD. Li, YJ. Geng // J Int Med Res. – 2017. - V.45. – P.1261-1267.
153. Reoperation of biliary tract by laparoscopy: a consecutive series of 26 cases /B. Chen [et al.]// Act. Chir. Belg. – 2007. - V. 107, №3. - P. 292-296.
154. Resident training in single-incision compared with traditional cholecystectomy /Shaun C. Daly [et al.]// JSLS, Journal of the society of laparoendoscopic surgeons. – 2013. – V.17, №3. – P.361-364.
155. Revisiting percutaneous cholecystostomy for acute cholecystitis based on a 10-Year Experience /Y. Abi-Haidar [et al.]// Archives of surgery. – 2012. – V. 147(5). – P. 416-422.
156. Risk factors for conversion of laparoscopic cholecystectomy /Raffaele Costantini [et al.]// Ann. Ital. Chir. – 2012. – V.83. – P. 245-252/
157. Rivas H. Single-incision laparoscopic cholecystectomy: initial evaluation of a large series of patients / H. Rivas, E. Varela, D. Scott // Surg Endosc. – 2010. - V.24. – P.1403-1412.

158. Robot-assisted versus laparoscopic single-incision cholecystectomy: results of a randomized controlled trial / LF. Grochola [et al.]// Surg Endosc. – 2018. – P.6430-7.
159. Robotic single-site cholecystectomy / P. Morel [et al.]// J Hepatobiliary Pancreat Sci. – 2014. - V.21. – P.18-25.
160. Robotic-assisted versus laparoscopic cholecystectomy: outcome and cost analyses of a case-matched control study / S. Breitenstein [et al.]// Ann Sug. – 2008. - V.247. – P.987-993.
161. Safety of single-incision robotic cholecystectomy for benign gallbladder disease: a systematic review / M. Migliore [et al.]// Surg Endosc. – 2018. - V.32. – P.4716-4727.
162. Single incision laparoscopic cholecystectomy (SILC) versus laparoscopic cholecystectomy (LC)-a matched pair analysis / O. Gangl [et al.]// Langenbecks Arch Surg. – 2011. - V.396. – P.819-824.
163. Single incision multiport laparoscopic cholecystectomy for a patient with situs inversus totalis: report of a case / HJ. Han [et al.]// Surg Today. – 2011. - V.41. – P.877-880.
164. Single-incision cholecystectomy in a patient with situs inversus totalis presenting with cholelithiasis: A case report / Y. Deguchi Asian [et al.]// J Endosc Surg. – 2015. - V.8. – P.347-439.
165. Single-incision laparoscopic cholecystectomy is associated with improved cosmesis scoring at the cost of significantly higher hernia rates: 1-year results of a prospective randomized, multicenter, single-blinded trial of traditional multiport laparoscopic cholecystectomy vs single-incision laparoscopic cholecystectomy / JM. Marks [et al.]// J Am Coll Surg. – 2013. - V.216. – P.1037-1047.
166. Single-incision laparoscopic cholecystectomy is feasible: initial experience with 80 cases / C. Edwards [et al.]// Surg Endosc. – 2010. - V.24. – P.2241-2247.

167. Single-incision laparoscopic cholecystectomy using glove port in comparison with standard laparoscopic cholecystectomy SILC using glove port / A. Barband [et al.]// Surg Laparosc Endosc Percutan Tech. – 2012. - V.22. – P.17-20.
168. Single-incision laparoscopic cholecystectomy: single institution experience and literature review / Y. Hirano [et al.]// World J Gastroenterol. – 2010. - V.16. – P.270-274.
169. Single-incision Robotic Cholecystectomy: Initial Experience and Results / Yuan Yu Cheng [et al.]// J Minim Invasive Surg. – 2017. - V.20(1). – P.16-21.
170. Single-incision versus standard laparoscopic cholecystectomy: comparison of surgical outcomes from a single institution / O. Vidal [et al.]// J Laparoendosc Adv Surg Tech A. – 2011. - V.21. – P.683-686.
171. Single-incision vs three-port laparoscopic cholecystectomy: prospective randomized study / MX. Pan [et al.]// World J Gastroenterol. – 2013. - V.19. – P.394-398.
172. Single-port cholecystectomy versus multi-port cholecystectomy: a prospective cohort study with 222 patients / MJ. Wagner [et al.]// World J Surg. – 2013. - V.37. – P.991-998.
173. Single-port cholecystectomy: small scar, short learning curve / D. Solomon [et al.]// Surg Endosc. – 2012. - V.4. – P.2954-2957.
174. Single-port-access (SPA) cholecystectomy: a multi-institutional report of the firts 297 cases / PG. Curcillo [et al.]// Surg Endosc. – 2010. - V.24. – P.1854-1860.
175. Single-site robotic cholecystectomy (SSRC) versus single-incision laparoscopic cholecystectomy (SILC): comparison of learning curves. First European experience / G. Spinoglio [et al.]// Surg Endosc. – 2012. - V.26. – P.1648-1655.
176. Single-site robotic cholecystectomy in a broadly inclusive patient population: a prospective study / TJ. Vidovszky [et al.]// Ann Surg. – 2014. - V.260. – P.134-141.

177. Supra-pubic single incision cholecystectomy / ME. Hagen J Gastrointest Surg. – 2010. - V.14. – P.404-407.
178. Szabo K. Laparoscopic cholecystectomy - review over 20 years with attention on acute cholecystitis and conversion/K.Szabo, A. Rothe, A. Shamiyeh// European Surgery-Actachirurgica Austriaca. – 2012. – V.44 (1). – P. 28-32.
179. The modified technigue of laparoscopic cholecystectomy /A.N. Tokin [et al.]// Abstract book of the 15-th EAES Congress. – 2007. - P. 165-166.
180. The operation room as a hostile environment for surgeons: physical complaints during and after laparoscopy / V. Sari [et al.]// Minim Invasive Ther Allied Technol. – 2010. - V.19. – P.105-9.
181. The prevention of major bile duct injures in laparoscopic cholecystectomy: The experience with 13000 patients in a single center /Y. Zha [et al.]// Surgical laparoscopy endoscopy & percutaneous techniques. – 2010. – V.20 (6). – P.378-383.
182. Three-trocar plaroscopic cholecystectomy in patient with situs viscerum inversus totalis: case report and review of the literature / DR. Iusco [et al.]// G Chir. – 2013. - V.23. – P.10-13.
183. Tiong L. Safety and efficacy of a laparoscopic cholecystectomy in the morbid and super obese patients / L. Tiong // HPB (Oxford). – 2015. - V.17. – P.600-4.
184. Two-Trocar cholecystectomy by strategic laparoscopy for improved cosmesis (SLIC) /G. Dan [et al.]// JSLS, Journal of the society of laparoendoscopic surgeons. – 2013. – V.17, №4. – P.578-584.
185. Validation of a scoring system to predict difficult laparoscopic cholecystectomy / N. Gupta [et al.]// International Journal of Surgery. – 2013. - V.11. – P.1002-1006.
186. Vivek M. A comprehensive predictive scoring method for difficult laparoscopic cholecystectomy / M. Vivek, AJ. Augustine, R. Rao// J Minim Access Surg. – 2014. - V.10. – P.62-7.

187. Yang L. Prevalence of overweight and obesity in the United States, 2007-2012 / L. Yang, GA. Colditz// JAMA Intern Med. – 2015. - V.175. – P.1412-3.
188. Yang T. Evaluation of preoperative risk factor for converting laparoscopic to open cholecystectomy: a meta-analysis / T. Yang, L. Guo, Q. Wang// Hepato gastroenterology. – 2014. - V.61. – P. 958-65.