ГОСУДАРСТВЕННОЕ ОБРАЗОВАТЕЛЬНОЕ УЧРЕЖДЕНИЕ
«ТАДЖИКСКИЙ ГОСУДАРСТВЕННЫЙ МЕДИЦИНСКИЙ УНИВЕРСИТЕТ ИМЕНИ АБУАЛИ ИБНИ СИНО»

На правах рукописи

ХАЙРОВА
Гулнора Хотамбеговна

ДИАГНОСТИКА И ТАКТИКА ЛЕЧЕНИЯ РЕЦИДИВНЫХ ФОРМ ЭПИТЕЛИАЛЬНОГО КОПЧИКОВОГО ХОДА

ДИССЕРТАЦИЯ

на соискание учёной степени кандидата медицинских наук

по специальности 3.1.9. Хирургия

Научный руководитель:
доктор медицинских наук
Даминова Нигина Мадамоновна

Душанбе 2025

ОГЛАВЛЕНИЕ

Список сокращений…… 4

Введение……..... 5

ГЛАВА 1. СОВРЕМЕННЫЕ ПРЕДСТАВЛЕНИЯ ОБ ЭТИОПАТОГЕНЕЗЕ, ДИАГНОСТИКЕ И ЛЕЧЕНИИ ЭПИТЕЛИАЛЬГО КОПЧИКОВОГО ХОДА И ЕГО РЕЦИДИВНЫХ ФОРМ (ОБЗОР ЛИТЕРАТУРЫ)…….. 12

1.1. Этиология и диагностика эпителиального копчикового хода…….. 13

1.2. Методы оперативного лечения при эпителиальных копчиковых ходах…….. 18

1.3. Причины возникновения рецидивов эпителиального копчикового хода после различных оперативных вмешательств……. 26

ГЛАВА 2. МАТЕРИАЛ И МЕТОДЫ……... 31

2.1. Материал исследования……... 31

2.2. Методы исследования…….. 36

ГЛАВА 3. КОМПЛЕКСНАЯ ДИАГНОСТИКА РЕЦИДИВНОГО ЭПИТЕЛИАЛЬНОГО КОПЧИКОВОГО ХОДА……... 40

3.1. Клинические проявления заболевания и предшествующие методы лечения рецидивной формы эпителиального копчикового хода…… 40

3.2. Результаты клинико-лабораторных анализов крови у больных с рецидивными формами эпителиального копчикового хода…… 44

3.3. Анализ результатов патоморфологических изменений при рецидивных формах эпителиального копчикового хода……. 47

3.4. Анализ результатов ультразвукового исследования и фистулографии……. 51

3.5. Микробиологическое исследование……... 54

ГЛАВА 4. КОМПЛЕКСНОЕ ЛЕЧЕНИЕ РЕЦИДИВНЫХ ФОРМ ЭПИТЕЛИАЛЬНОГО КОПЧИКОВОГО ХОДА……... 58

4.1. Предоперационная подготовка больных с рецидивными формами эпителиального копчикового хода. Критерии выбора тактики лечения 58
4.2. Методы хирургического лечения рецидивных форм эпителиального копчикового хода, сочетающиеся с консервативными методами……... 60
4.2.1. Разработка способа иссечения рецидивных свищевых форм эпителиального копчикового хода…… 60
4.2.2 Разработка способа интраоперационной диагностики инфильтратов и затёков крестцово-копчиковой области при рецидивных формах эпителиального копчикового хода……. 64
4.2.3. Разработка способов медикаментозной коррекции оксидного стресса, гипоксии и дисфункции эндотелия у больных с рецидивными формами эпителиального копчикового хода…… 65
4.3. Послеоперационное ведение больных…… 70
4.4. Непосредственные результаты оперативных вмешательств у больных с рецидивными формами эпителиального копчикового хода. 73
4.5. Послеоперационные результаты оценки качества жизни у пациентов с рецидивами эпителиального копчикового хода…….. 81
4.6. Результаты оценки эффективности лечения в отдалённом послеоперационном периоде у больных с рецидивами эпителиального копчикового хода……. 85
ЗАКЛЮЧЕНИЕ…… 88
ВЫВОДЫ…….. 105
ПРАКТИЧЕСКИЕ РЕКОМЕНДАЦИИ…….. 106
СПИСОК ЛИТЕРАТУРЫ……. 107

СПИСОК СОКРАЩЕНИЙ

ГМЦ - Государственный медицинский центр

КТ - компьютерная томография

МДА - малоновый диальдегид

ПОЛ - перекисное окисление липидов

СРБ – С реактивный белок

УЗИ - ультразвуковое исследование

ЭКХ - эпителиальный копчиковый ход

NO – оксид азота

ВВЕДЕНИЕ

Актуальность темы исследования. До сих пор в колопроктологии одной из актуальных проблем, вызывающих интерес, как среди отечественных, так и среди зарубежных учёных, является тактика лечения больных с эпителиальным копчиковым ходом (ЭКХ). Данная патология чаще обнаруживается среди активных мужчин молодого возраста [16,37,48], при этом соотношение лиц мужского пола к женскому достигает 4:1 [53,79,184]. В общей структуре всех колопроктологических заболеваний ЭКХ располагается на четвёртой позиции после таких заболеваний, как геморрой, парапроктит и анальная трещина [77,193]. Эпителиальный копчиковый ход приводит к ограничению повседневной активности с утратой работоспособности, что отрицательно отражается на качестве жизни больного [85,118,151].

Единственным способом радикального лечения при данной патологии считается выполнение оперативного вмешательства с иссечением всех компонентов патологического процесса до зон интактных участков [17,90,174]. Хотя на сегодняшний день существует несколько способов хирургического лечения, всё ещё высоким остаётся число случаев их неэффективности. Согласно литературным данным, частота случаев развития гнойно-воспалительных осложнений при данной патологии составляет от 13 до 24%, а число случаев рецидивов патологии варьируется в пределах 3-30% [23,87,120,157]. Такие высокие показатели послеоперационных осложнений и рецидивов обусловлены частотой случаев инфицирования послеоперационной раны, утратой состоятельности наложенных на рану швов и расхождением, неполным иссечением всех компонентов эпителиального копчикового хода, появлением некротических изменений в кожно-жировых лоскутах. Несомненно, что развитие послеоперационных гнойно-воспалительных осложнений приводит к увеличению сроков регенерации ран, а при повторных случаях развития данной патологии нередко возникает необходимость к проведению сложных хирургических вмешательств.

На сегодняшний день особый интерес у учёных, занимающихся проблемой лечения гнойных ран и стимуляции их заживления, вызывает применение различных экзогенных ингибиторов свободнорадикальных процессов (СРП) и NO- оксид азота, в частности серотонин адипинат (динатон) и донатора азота – Тивортина. В этой связи разработана апробация новых средств и новых методов лечения ЭКХ и её рецидивов, и новых лечебных технологий, оказывающих антибактериальный эффект, улучшающих микроциркуляцию и ускоряющих заживление ран этой локализации остаётся весьма актуальным. Важным и необходимым является также выявление дополнительных предикторов риска развития рецидивов ЭКХ и методов их лечения.

Степень разработанности темы исследования

Недостаточно удовлетворительные результаты лечения больных с эпителиальным копчиковым ходом, включая рецидивы патологии, в большинстве случаев обусловлены отсутствием достаточных знаний у врачей–хирургов относительно данного заболевания, поздним оказанием высококвалифицированной помощи, применением неадекватных способов лечения гнойного процесса и свищевых затёков в крестцово-копчиковой области. В результате пациенты утрачивают свою трудоспособность на продолжительный срок, а в ряде случаев эта утрата приобретает стойкий характер.

Причинами возникновения инфекционных осложнений и рецидивов патологии в раннем послеоперационном периоде могут являться: применение нерационального метода оперативного вмешательства, неполное удаление компонентов патологического процесса, неоптимальные методы ведения послеоперационной раны. Спорными остаются вопросы относительно методов лечения ЭКХ, абсцедирования и свищевых её форм. Вопросы этиопатогенеза, тактики лечения и ведения больных с рецидивными формами ЭКХ в литературе освящены недостаточно [107,166].

Считается, что оптимизация диагностики, лечебной тактики и комплексной терапии ран крестцово-копчиковой области с учётом современных достижений хирургии позволяет улучшить результаты лечения.

Использование в комбинированном лечении послеоперационных ран современных антиоксидантов и антигипоксантов, донаторов оксида азота, а также новых современных раневых покрытий и лекарственных средств позволяет обеспечить эвакуацию гнойного содержимого из ран, способствует гибели патогенных бактерий и обеспечивает защиту поверхности раны от развития в ней вторичного инфекционного процесса.

Недостаточно удовлетворительными считаются отдалённые результаты лечения пациентов с эпителиальным копчиковым ходом. Большое число случаев развития рецидивов патологии, отмечаемое низкое качество жизни у данных пациентов, обуславливают необходимость поиска новых способов их лечения.

В настоящее время имеется достаточно большое количество способов оперативных вмешательств при ЭКХ, при этом в литературе приводятся противоречивые результаты их применения, что обуславливает необходимость проведения дальнейших исследований по улучшению результатов лечения пациентов с рецидивными формами эпителиального копчикового хода.

Цель исследования - улучшение непосредственных и отдалённых результатов хирургического лечения рецидивных форм эпителиального копчикового хода.

Задачи исследования:

1. Изучить причины возникновения послеоперационных гнойно-септических осложнений и рецидивов заболевания у больных эпителиальным копчиковым ходом;

2. Изучить роль современных клинико-биохимических и лучевых методов диагностики послеоперационных гнойно-септических осложнений и рецидивов эпителиального копчикового хода;

3. Разработать критерии выбора патогенетически обоснованного метода хирургического лечения рецидивных форм эпителиального копчикового хода;

4. Разработать и внедрить в клиническую практику новые современные эффективные методы лекарственной стимуляции заживления и профилактики гнойных осложнений и рецидивов эпителиального копчикового хода применением антиоксидантов и донаторов оксида азота;

5. Оценить непосредственные и отдаленные результаты лечения больных с рецидивными формами эпителиального копчикового хода и их качества жизни.

Научная новизна. На достаточно большом клиническом наблюдении выявлены главные причины послеоперационных гнойно-септичских осложнений ран и рецидивов эпителиального копчикового хода. Доказано, что нарушение расстройства гомеостаза, микроциркуляции и гипоксии являются причиной осложнений и рецидивов заболевания. Установлено, что повышение уровня СРБ и лактата крови, а также УЗИ являются высокоинформативными методами ранней диагностики послеоперационных гнойно-септических осложнений у больных эпителиальным копчиковым ходом и её рецидивов. Разработаны объективные критерии выбора методов хирургического лечения рецидивных форм эпителиального копчикового хода. Доказано, что коррекция местного и общего гомеостаза современными антиоксидантами и донаторами оксида азота с применением хирургических методов лечения, способствуют профилактике, уменьшению гнойно–септических осложнений послеоперационных ран и рецидивов эпителиального копчикового хода **(Рац. удост. № 3456/R844)**. Разработано способ интраоперационной диагностики инфильтратов и затёков крестцово-копчиковой области при рецидивных формах эпителиального копчикового хода **(Рац. удост. № 3455/R843).** Разработана способ иссечения рецидивных свищевых форм эпителиального копчикового хода **(Рац. удост. №3458/R846).**

Разработаны критерии тяжести ЭКХ. Усовершенствован метод лечения ЭКХ, снижающий частоту рецидивов заболевания. Для диагностики

воспалительных инфильтратов и свищевых затёков эффективно использование интраоперационной УЗИ. Впервые изучено качество жизни больных с рецидивными формами ЭКХ.

Практическая значимость. Полученные в работе данные позволяют выявить причины неудовлетворительных результатов лечения и обосновать практическое применение новых методов комплексной диагностики и лечения эпителиального копчикового хода и её рецидивов.

Разработанные и усовершенствованные новые методы лекарственной стимуляции заживления и профилактики нагноения ран способствуют снижению частоты развития рецидивов заболевания.

Установлена клиническая значимость результатов исследования качества жизни больных с рецидивными формами эпителиального копчикового хода.

Основные положения, выявляемые на защиту:

1. Главными причинами послеоперационных гнойных осложнений и рецидивов эпителиального копчикового хода, наряду с однотипным подходом выбора метода операции, нерадикального иссечения ходов при первичной операции, являются неточная диагностика очага воспаления, неадекватная предоперационная подготовка, а также недостаточность швов, вследствие натяжения на ране, формирование остаточных полостей, ишемия и нагноение раны.

2. Показатели уровня СРБ, лактата крови и комплексное УЗИ позволяют в ранние сроки диагностировать послеоперационные раневые осложнения и риск развития рецидивов заболевания.

3. Объективные критерии основанные на результатах исследования, позволяют выбрать патогенетически обоснованные методы лечения рецидивных форм эпителиального копчикового хода.

4. Современные лекарственные препараты – антиоксиданты и донаторы оксида азота улучшают качество лечения больных за счёт снижения ишемии, инфекции и улучшения заживления послеоперационных ран.

5. Применение разработанного дифференцированного подхода к ведению и лечению больных с рецидивными формами эпителиального копчикового хода способствует улучшению качества жизни пациентов в ближайшие и отдалённые периоды наблюдения.

Степень достоверности исследования и апробация

Достоверность полученных результатов подтверждается достаточным объёмом клинического материала: первичной медицинской документацией (медицинские карты стационарного больного, информированное добровольное согласие) результаты обследования (общеклиническое, биохимическое исследования, морфологическое и микробиологическое исследования и исследование качества жизни) 80 больных с рецидивными формами эпителиального копчикового хода, проходивших лечение в условиях колопроктологического отделения ГУ ГМЦ №2 им. академика К. Т. Таджиева г. Душанбе, а также компьютерными базами данных и картотекой литературных источников.

Публикация и апробация работы

По теме диссертации опубликовано 9 научных работ, из них в изданиях, включенных в перечень российских рецензируемых национальных журналов - 2, в которых опубликованы основные результаты научных исследований. Получено 3 рационализаторских удостоверения.

Апробация диссертационной работы

Основные разделы диссертационной работы доложены и обсуждены на XV международной научно-практической конференции молодых ученых и студентов «Новые проблемы медицинской науки и перспективы их решений» (Душанбе, 2020), XVI научно-практической конференции молодых учёных и студентов ГОУ ТГМУ им. Абуали ибни Сино «Новые проблемы медицинской науки и перспективы их решений» (Душанбе, 2021), XVIII научно-практической конференции молодых учёных и студентов ГОУ ТГМУ им. Абуали ибни Сино «Наука и инновации в медицине – 2023» с международным участием (Душанбе, 2023), на заседании межкафедральной комиссии по

хирургическим дисциплинам ГОУ «ТГМУ имени Абуали ибни Сино» (протокол №10 от 30.06.2023 г.).

Внедрение результатов исследования

Разработанные положения и рекомендации внедрены и используются в клинической практике хирургических отделений ГУ ГМЦ №2 им. академика К.Т. Таджиева г. Душанбе. Материалы научной работы используются для проведения теоретических и практических занятий с магистрами, интернами и ординаторами на кафедре общей хирургии № 1 ГОУ «ТГМУ им. Абуали ибни Сино»

Личный вклад диссертанта:

Личное участие автора осуществлялось на всех этапах работы. Автору принадлежит идея и инициатива по дальнейшему совершенствованию диагностики, профилактики и лечения рецидивных форм эпителиального копчикового хода.

Все пациенты с рецидивными формами заболевания в основной группе исследования курировались автором. Сбор первичной информации осуществлен автором на 87%, статистическая обработка данных на 95%. Анализ обобщённых результатов исследования и написания диссертации произведён лично автором на 100%

Структура и объём диссертации

Диссертационная работа написана в традиционном стиле и изложена на 130 странице компьютерного текста, состоит из введения, обзора литературы, глав собственных исследований, заключения, выводов, практических рекомендаций и указателя литературы. Работа иллюстрирована 15 таблицами и 24 рисунками. Библиографический указатель представлен 154 отечественными и 63 иностранными источниками.

ГЛАВА 1. СОВРЕМЕННЫЕ ПРЕДСТАВЛЕНИЯ ОБ ЭТИОПАТОГЕНЕЗЕ, ДИАГНОСТИКЕ И ЛЕЧЕНИИ ЭПИТЕЛИАЛЬНОГО КОПЧИКОВОГО ХОДА И ЕГО РЕЦИДИВНЫХ ФОРМ (обзор литературы)

Эпителиальный копчиковый ход (ЭКХ), именуемый иначе как пилонидальная киста копчика, относится к числу распространённых патологий, при этом удельный вес данного заболевания среди всех колопроктологических патологий составляет 6%-8% случаев [3,7,12,25,66]. В общей структуре всех хирургических больных с первичными гнойными заболеваниями, на долю случаев абсцедирования ЭКХ приходится 1,7-1,9% случаев [19,29,31,52,64,107,204]. Наибольшая частота встречаемости данной патологии отмечается среди людей молодого возраста (от 17 до 30 лет), причем в 3 раза чаще у мужчин, чем у женщин [19,27,28,34,94,121]. Хотя в литературе рассматриваются несколько работ, в которых приводятся результаты исследования больных с эпителиальным копчиковым ходом, а также большое количество методов их оперативного лечения, по-прежнему их результаты являются недостаточно удовлетворительными по причине продолжительности периодов регенерации операционных ран в области крестца и копчика, кроме того остаётся высокой частота случаев развития осложнений (в первую очередь нагноительных) и рецидивов заболевания в послеоперационном периоде [33,41,57,88,145,197,206].

По данным литературы, частота нагноительных осложнений колеблется от 12,5 до 53%. Наиболее часто нагноительные осложнения развиваются в период с 5 по 20-й день проведения хирургического вмешательства. Необходимо отметить, что при анализе литературных данных мы не нашли сведений об особенностях гнойных осложнений ран в послеоперационном периоде в период 45-90 дней, и данные осложнения были отнесены к рецидивам заболевания, которые обуславливались неэффективностью лечения. Согласно данным Ю. А. Шелыгина (2015) [151], остаётся неясной реальная

частота случаев запущенных форм заболевания, поскольку данные пациенты являются «многопрофильными» и оказание им помощи проводится не только в колопроктологических стационарах, но и в общехирургических стационарах, в том числе и в клинических учреждениях, в которых лечат больных с гнойными хирургическими заболеваниями.

Чаще всего трудности с лечением возникают при рецидивных формах эпителиального копчикового хода. Число встречаемости рецидивов заболевания и повторного формирования свищевых ходов после проведения хирургического вмешательства, варьируется в пределах 11-40% случаев [13,29,62,86,136,174]. Такая вариабельность результатов лечения с большой частотой случаев рецидива заболевания свидетельствует об актуальной значимости данной проблемы.

Следует отметить, что при данной патологии нет прямой угрозы для жизни пациента, большую проблему представляет высокая частота её распространённости и рецидивов заболевания, образование гнойных затеков, что способствует значительному увеличению сроков утраты работоспособности больного и заметному ухудшению качества его жизни.

1.1. Этиология и диагностика эпителиального копчикового хода

Эпителиальный копчиковый ход выглядит в виде проходящего под кожной поверхностью узкого канала, длина которого может составлять от 2 до 5 см, внутреннюю его поверхность формирует кожный эпителий, данный канал слепо заканчивается в верхней области верхушки копчика в мышечных его тканях. Выход канала на кожную поверхность образуется в виде одного либо более точечных отверстий по типу воронки, которые локализуются в межъягодичной складке.

Первые описания характерных для данной патологии признаков привел в 1847 году A.W.Anedson. Автор описал случай клинического наблюдения кисты с содержанием в ней волос, расположенной в копчиковой зоне [22,67,74,125,160]. Несколько позже, в 1854 году другой ученый J. M. Warren

привел более широкое описание клинических признаков данной патологии и способов её лечения, а также высказал своё мнение относительно возможных причин и механизмов развития эпителиального копчикового хода. Учёный полагал, что к развитию. эпителиального копчикового хода приводит неправильный рост волос (с наружной части к внутренней) в межъягодичной зоны [31,42,63,74,102,211]. В 1880 году R.M. Hodges предложил выделить данную патологию в отдельную нозологию, в результате это заболевание стало именоваться как “Pilonidal sinus” (в переводе с латинского «pilus» и «nidus» означают «волосы» и «гнездо») [113,157,162,196,201]. На сегодняшний день в англоязычной литературе широко используются такие названия заболевания, как “Pilonidal sinus” либо “Pilonidal disease” [26,75,81,93,106,124,168,200].

Впервые термин «эпителиальный копчиковый ход» был использован в 1949 году учеными А.Н. Рыжих и М.И. Бигман, в результате это название стало наиболее часто встречаемым в отечественной литературе.

Стоит отметить, что как отечественными, так и зарубежными ассоциациями, до сих не было принято универсальное название данного заболевания. Так, российские специалисты применяют один из двух терминов – непосредственно ЭКХ, а также «эпителиальная копчиковая киста». Иностранные авторы отдает свое предпочтение термину «пилонидальная киста». При этом все указанные термины в равной степени приводятся в МКБ – 10.

В 1982 году F. G. Mallory предложил теорию нейрогенного этиопатогенеза данного заболевания. Автором были исследованы послойные разрезы, взятые из хвостовых зон эмбрионов в возрасте 3-6 месяцев, и обнаружены в них наличие остаточной мозговой трубки, которая была выстлана цилиндрическим эпителием. Свидетельством существования предложенной теории стали приведённые в 1939 году ученым M. Gage результаты клинического наблюдения. Автор обнаружил наличие в копчиковой зоне кист, состоящих из двух камер – наружной и внутренней. Первая локализовалась в подкожной клетчатке и в форме «песочных часов» она

соединялась с внутренней камерой, которая локализовалась в канале крестца. Однако другие авторы, Н.Ю. Дульцев и В.Н. Ривкин, выявили наличие остатков эпителиальной трубки спинной струны, при этом учёные отметили, что фиксацию данной зоны к копчиковому участку обеспечивают мышечная и соединительная ткань [7,36,43,102,117,186,198].

В соответствии с существующей теорией эктодермального этиопатогенеза эпителиальный копчиковый ход представляет собой врождённое заболевание. Впервые теорию эктодермального этиопатогенеза выдвинул в 1882 году ученый O. Lannelongue (1882). Согласно предложенной теории, эпителиальный копчиковый ход формируется в результате инвагинационного внедрения эктодермы в дне межъягодичной складки. Учёный исследовал анатомические срезы и обнаружил, что в ходе развития эмбриона между эпидермой и зачатком тел позвонков формируются мезенхимальные клетки. В ходе формирования межъягодичной складки отмечается неравномерное распределение и скопление жировой клетчатки, в результате чего могут образоваться различные втяжения [14,26,39,41,94,125,163,210]. В 1985 году учёный C. Gussenbaner провёл гистологические анализы копчикового хода, результаты которого свидетельствовали о наличии в эпителии волосяных фолликул, потовых и сальных желез.

По мнению L. Tait (1974), образование эктодермальной инвагинации обусловлено редукционными изменениями, происходящими в копчиковых позвонках. Автор обнаружил, что у человеческого эмбриона в возрасте 5-6 недель имеются 9 копчиковых позвонков, подвергающихся в последующем инволюции, в результате чего число данных позвонков уменьшается до 4-5 [175,217].

На сегодняшний день за рубежом широкое распространение получила фоликулярно–ретенционная теория развития эпителиального копчикового хода (J. A. Bascom, 1989). По мнению учёного, существует определенная связь между развитием данного заболевания и воспалительным поражением

волосяных фолликулов ретенционного генеза, которые локализуются на дне межъягодичной складки. Кроме того, автор показал, что формирование вторичных свищевых ходов обусловлено существованием помпового механизма, о чем свидетельствовали результаты проведённого им морфологического исследования [24,31,68,74,151,166,197,204].

Следовательно, все существующие теории развития эпителиального копчикового хода условно можно разделить на две основные группы - врождённые и приобретенные.

Такой большой интерес среди учёных к изучению причин и механизмов развития ЭКХ обусловлен тем, что знание данных моментов позволит им спрогнозировать возможность рецидива заболевания и выбрать наиболее оптимальный способ лечения при рецидивных формах заболевания у оперированных больных. Отсутствие таких знаний сопровождается высоким риском рецидивов заболевания из-за выбора нерационального способа оперативного вмешательства, а также тактики ведения больного в послеоперационном периоде.

Наряду с этиопатогенетическими факторами развития ЭКХ существуют и производящие факторы:

- Механические травматические повреждения;
- Неправильное либо полное несоблюдение правил гигиены;
- Воспаление и/или мацерация кожи, расположенной в зонах межъягодичных складок;
- Гипертрихоз, наблюдаемый в зонах межъягодичных складок;
- Инвагинация волос в расположенный под эпидермисом слой кожного покрова в зонах крестцово-копчиковой области;
- Гнойные и грибковые поражения кожных покровов в области крестцово-копчикового сочленения;
- Наличие зуда, который приводит к расчёсыванию.

Характер жалоб является типичным для данной патологии и зависит от интенсивности воспалительного процесса. В большинстве случае эти больные

жалуются на наличие боли в области расположения крестцово-копчикового сочленения, появление выделений из расположенных на поверхности кожи отверстий, которыми открываются свищевые ходы. Выделения из данных отверстий могут быть гнойными, серозно-гнойными либо «сукровичными», при этом они могут на определённый период времени исчезать. Ряд больных связывают развитие данной патологии с полученной травмой (ушибом) в зоне крестцово-копчикового сочленения. Неосложненная первичная форма эпителиального копчикового хода, в большинстве случаев, не вызывает у больного особых страданий [21,35,44,51,63,79,112].

Закупорка (облитерация) «первичных» свищевых отверстий, механические травматические повреждения и инфекционные поражения хода провидят к развитию в нем гнойно- воспалительного процесса с его переходом на жировую и подкожную клетчатку. При этом происходит дилатация патологического канала с повреждением и деформацией его стенок, а несколько сбоку от средней линии и участка фиксации с помощью сухожилий кожного покрова происходит образование острого абсцесса [28,36,95,102,154,171,202]. Гнойный очаг может приобретать большие размеры с риском его прорыва на кожную поверхность, в результате чего образуется вторичный канал с дальнейшей его эпителизацией [14,26,35,51,60,126,216].

Характерными признаками, указывающими на развитие воспалительного процесса в области ЭКХ, являются: появление болевых ощущений в зоне крестцово-копчикового сочленения; образование уплотнений с чёткими очертаниями и наличием болезненности; появление выделений из «первичных» отверстий, которые могут иметь серозно-гнойный либо гнойный характер.

Если дренирование было выполнено недостаточно оптимально, а также в случае невозможности самопроизвольного дренирования, либо же в случае не обращения за помощью к специалисту наблюдается следующая картина:

- отёчность расположенных в зоне патологического процесса тканей и гиперемия кожи;

- формирование дополнительных свищевых отверстий;

- развитие инфекционного процесса в подкожной полости;
- увеличение температуры тела, появление признаков интоксикации.

По мнению многих специалистов, регулярное инфекционное поражение ретроанальной зоны, прежде всего из-за неадекватного туалета анального отверстия после совершения акта дефекации, может стать причиной развития гнойно-воспалительного процесса в области ЭКХ. В подобной ситуации происходит инфицирование слущенного эпителия и секрета сальных желез эпителиального копчикового хода, возникают расстройства с его выведением, что приводит к развитию острого воспалительного процесса, образованию абсцесса либо гнойного инфильтрата [13,26,34,48,91,106,150].

Для правильной диагностики ЭКХ необходимо определить его расположение, наличие первичных отверстий свища, которые локализуются в области средней линии межъягодичной складки, в их просвете может обнаруживаться наличие волосяных пучков, а также наличие выделений. В случае развития гнойного процесса появляются их локальные и общие симптомы [11,26,37,94,100,132,144,157]. Также дополнительно применяются фистулографическое и абсцесографическое исследования, к которым обычно прибегают с целью дифференциации эпителиального копчикового хода от острой формы парапроктита, пресакральной кисты, остеомиелитов крестца и копчика, спинномозговой грыжи, а также и для определения связи свищевого канала с кишечным просветом [6,19,23,27,52,108]. В последние годы для диагностики ЭКХ, оценки распространённости воспалительного процесса, определения и расположения затёков и каналов свищей используют методы УЗ-диагностики [31,46,53,60,97,115].

1.2. Методы оперативного лечения при эпителиальных копчиковых ходах

Установлено, что на сегодняшний день единственным методом радикального удаления эпителиального копчикового хода является хирургический, так как именно путём ликвидации всех свищевых каналов, выстланных эпителием, можно добиться полного излечения больного

[14,23,54,67,71,93,132]. Также полному иссечению подвергается и базовый источник воспаления, то есть ход, который имеет цилиндрическую либо кубическую эпителиальную выстилку (все ходы вместе с открывающимися наружу отверстиями), при этом основное значение, помимо удаления свищевого канала, имеет именно иссечение всех первичных отверстий [15,26,34,52,103]. При развитии осложнённых форм патологии с появлением инфильтративной воспалительной реакции и образованием вторичных отверстий, иссечению также подвергаются все пораженные ткани, расположенные рядом с каналом.

При неосложнённом течении ЭКХ, имеющего только первичные отверстия без развития гнойно-воспалительных осложнений, в плановом порядке выполняется удаление патологического канала вместе с кожно-подкожным лоскутом, образовавшуюся операционную рану закрывают наглухо, либо с установлением дренажей. Стоит подчеркнуть, что более эффективным является иссечение препарата единым блоком, при этом сохраняется поверхностная фасция крестца и копчика, у неподвергшихся ранее хирургическим вмешательствам больных, согласно литературным данным [33,69,144,156,199], не происходит распространение первичных форм ЭКХ.

В данном случае наиболее лучшие результаты отмечаются при выполнении хирургических вмешательств в плановом порядке, так как в эпителиальном копчиковом ходе и окружающей жировой клетчатке нет воспалительного процесса, микроциркуляция не подвергается воздействию антибактериальных средств и является маловирулентной, которая сопоставима с кожной микробиомой. Как нам известно, в последние годы часто применяется способ хирургического вмешательства по Bascom I, заключающийся в экономном удалении первичных свищевых каналов. Конечно же, такой метод хирургического вмешательства является неприемлемым и безуспешным при копчиковых свищах с наличием в них воспалительного процесса и, в особенности, при рецидивных формах заболевания [13,27,36,49,115,163].

После удаления неосложненных форм эпителиального копчикового хода существуют две причины развития рецидива заболевания: неполноценное удаление свищевых каналов и развитие осложнений после нагноения послеоперационной раны, образование «затёков» и др. При этом, длина первичных каналов чаще бывает небольшой, благодаря чему и размеры операционной раны тоже не являются большими, и нет необходимости в натяжении краёв раны во время наложения швов. В связи с этим при удалении первичных форм ЭКХ сшивание операционной раны можно выполнять наглухо [11,69,75,83,185]. Наиболее распространённый в этих ситуациях шов раны по Донати-МакМиллиан, несмотря на обеспечение хорошего гемостаза и оптимальную адаптацию раневых краёв, по данным литературы, может сопровождаться большим числом осложнений, обусловленных прорезыванием швов, чрезмерным их натяжением, ишемическими нарушениями в тканях раневых краев, развитием их некроза, развитием гнойного процесса в ранах с формированием не дренируемых полостей [52,71,98,131,140,193]. Таким образом, шов Донати нельзя изолированно использовать при рецидивных формах эпителиального копчикового хода, когда наблюдаются значительные изменения в больших по размеру послеоперационных ранах [47,63,88,101,113,162,184].

Следует отметить, что применение отдельных узловых швов при закрытии операционной раны у пациентов с несложным течением эпителиального копчикового хода имеет некоторые ограничения: чрезмерно избыточный вес пациента с большим слоем рыхлой клетчатки, гнойные и микозные патологии кожи, нарушения свертывающей системы крови и др. После радикального удаления каналов образуется глубокая послеоперационная рана, и при применении такой тактики высок риск развития рецидивов заболевания, частота которых после нагноительных осложнений составляет 15-32% случаев [21,35,44,62,167].

Причины развития данных осложнений, начиная от развития вторичного инфекционного процесса, несостоятельности швов и до образования гнойных

осложнений в сформированных гематомах, являются довольно разнообразными и сложно поддаются профилактике [16,25,36,52,71,184,190]. Применение различных способов дренирования не позволяет полностью устранить данную проблему. Мнения специалистов относительно применения дренирования расходятся, имеются сторонники установки дренажей непосредственно через рану и наложения контрапертур, через которые вводятся дренажи и микроирригаторы, а также имеются сторонники противоположной стороны, то есть противники введения дренажей в операционную рану после ликвидации несложных форм копчиковых ходов [12,17,23,52,68,100,167,168].

Все существующие методы лечения больных с эпителиальным копчиковым ходом можно разделить на несколько групп:

1. Ликвидация эпителиального копчикового хода с глухим сшиванием послеоперационной раны:

- с наложением отдельных узловых швов;
- с наложением швами по способу Донати;
- с наложением П-образных швов;

2. Ликвидация эпителиального копчикового хода с фиксацией краёв раны ко дну:

- с наложением отдельных швов;
- с наложением швов в шахматном порядке;

3. Ликвидация эпителиального копчикового хода с пластическим закрытием раны с использованием перемещенного лоскута:

- с использованием способа Лимберга;
- с использованием способа Каридакису с L; Z; Y; W – пластикой

4. Выполнение подкожного иссечения эпителиального копчикового хода (синусэктомия);

5. Применение для закрытия эпителиального копчикового хода различных термических и химических средств;

- использование растворов азотнокислого серебра и фенола;
- применение радиотерапии.

Многие авторы подтвердили необоснованность радиологического лечения больных при абсцессах и воспалении ЭКХ и необходимость использования двухэтапных методов терапии больных, т.к. частота неудовлетворительных результатов достигла до 43-50% [51,67,85,93].

При абсцедировании, гнойно-воспалительных осложнениях и при наличии острых инфильтратов тактика оперативного вмешательства зависит от стадии и выраженности воспалительного процесса. В случае обнаружения гнойной полости необходимо произвести её санацию и использовать дренажи. При ограниченном инфильтрате и его локализации в пределах межъягодичной складки (в случае отсутствия абсцедирования), глубина внедрения которого составляет не более 4-5 см и при его нахождении вдоль хода, целесообразным считается выполнение одномоментного радикального хирургического удаления канала вместе с первичными отверстиями. В этом случае не рекомендуется глухое ушивание операционной раны, так как при иссечении патологического канала в пределах интактных, но при этом реактивно изменённых тканей, не позволяет обеспечить регенрацию раны первичным натяжением, причём риск развития вторичного инфекционного и гнойного процесса является высоким. Другим фактором, указывающим на нецелесообразность наложения швов на рану, считается значительное расстояние между её краевыми участками, что вызывает необходимость их натяжения в случае попытки наложения швов. В связи с этим многие авторы рекомендуют «открытую» тактику ведения послеоперационной раны с более длительным (до 1,5 месяцев) периодом регенерации.

В нынешнем столетии чаще стали применять хирургический метод «синусэктомии», который заключается в бережном иссечении первичных свищевых эпителиальных каналов путем выполнения окаймляющих разрезов, при этом на участках с воспалительным процессом иссечение «вторичного» канала производится в большем объеме. При проведении синусэктомии выполняется подкожное выделение свищевого канала, таким образом операционные раны под кожей соединяются между собой, при этом

сохраняется средний участок кожи. По данным литературы, данный способ показал свою эффективность в 53-70% случаев, однако он не рекомендуется при рецидивных формах свищах, а также в случае многократного вскрытия абсцессов эпителиального копчикового хода [14,24,39,77,132,179]. В последнем случае можно выполнить одномоментную радикальную операцию, которая заключается в иссечении стенки абсцедирующего очага, а также и самих каналов в пределах визуализации с применением дальнейшей тактики «открытого» ведения и прошивания остаточной полости. Этот способ используется при абсцессах малого размера (менее 3-3,5 см). Кроме тактики «открытого» ведения также можно применить подшивание краевых участков раны ко дну (аналогично методу марсупиализации). Большие сложности возникают при гнойных раневых дефектах больших размеров, при которых период регенерации удлиняется с образованием выраженного и деформирующего рубца. При данном способе хирургического вмешательства также отмечается большой риск развития рецидивов (с частотой до 57% случаев), в частности повторного формирования сложных свищей, которые образуются на фоне значительных рубцовых изменений в окружающих тканях при их обширном иссечении. Многие специалисты в подобных случаях при пилонидальном абсцессе, остром гнойном воспалении ЭКХ отдают предпочтение двухэтапным операциям: на первом этапе выполняется выкраивание, дренирование и промывание полости абсцесса, затем на втором этапе после разрешения воспалительного процесса производится радикальное хирургическое вмешательство. При хирургических вмешательствах у пациентов с хроническими формами эпителиального копчикового хода без признаков абсцедирования могут использоваться различные способы радикальных операций, которые заключаются в ликвидации свищевых каналов и отверстий, а также исходящих от них ответвлений. Данные хирургические вмешательства выполняются при отсутствии признаков воспаления, в связи с чем возможным является применение пластики при закрытии операционной раны без натяжения [18,97,104,162,193,206].

Реже при закрытии операционной раны применяется способ Донати. Согласно результатам многих проктологических центров, хорошие результаты при выполнении простого глухого ушивания раны наблюдаются лишь при неосложнённых формах ЭКХ. Этот способ не рекомендуется даже после стихания воспалительной реакции, а также при рецидивных формах эпителиального копчикового хода.

В случаях ремиссии и разрешения воспалительного процесса в области расположения ЭКХ многие специалисты рекомендуют выполнять в плановом порядке радикальные хирургические вмешательства с соблюдением основных принципов. Выбор того или иного способа операции направлен на эффективное радикальное удаление свищевых эпителиальных каналов, их отверстий и рубцово-деформированных тканей. Другим базовым принципом является возможность применения пластики при закрытии раны без натяжения с низким риском развития инфекционного и гнойного процессов.

При рецидивных формах эпителиального копчикового хода, массивных рубцовых изменениях в тканях, а также при сложных формах ЭКХ либо при длительном анамнезе с наличием большого количества отверстий в канале, образующихся вследствие гнойных затёков в области ягодицы и поясницы, хорошую эффективность показали пластические способы хирургического вмешательства [15,23,88,132,156].

Отдельного рассмотрения требуют вопросы личной тактики при послеоперационных нагноениях ран крестцово-копчиковой области, развивающихся после различных методов хирургического вмешательства. Именно послеоперационные нагноения ран в большинстве случаев являются главной и ведущей причиной рецидивов ЭКХ [8,19,37,66,93,141,157].

Для лечения гнойных послеоперационных ран предлагают использовать антисептики хлоргексидин, хлоргенсиден с левомецитином. А. А. Джураев с соавторами в качестве антисептического средства применяли мазь бензилбензоат, которая имеет водорастворимую основу, а профессор А.Н. Кахаров использовал мазь с содержанием молочной и бензойной кислоты.

В проктологии для лечения гнойных ран с целью сокращения периода регенерации ран с эффективностью используются различные способы консервативного их ведения.

По данным Даценко Б.М., при использовании таких мазей, имеющих водорастворимую основу, как «Левомеколь», «Левосин», «Диоксинол», «Офлотремол С», наблюдается двух-трехкратное сокращение сроков регенерации раны [26,27].

В своих исследованиях Власов А.П., Кулыгин И.В. (2015) изучали результаты лечения пациентов с применением как традиционных методов (с использованием противомикробных препаратов, антигистаминных препаратов, дезинтоксикационных средств и т.д.), так и с использованием антиоксидантного средства Ремаксол и внутривенного введения озонированного изотонического раствора натрия хлорида. Как отмечают авторы, на фоне данного лечения наблюдалось снижение выраженности эндогенного интоксикационного процесса (явлений альтерации, нормализация состояния микроциркуляции в тканях в области раневого дефекта). В результате наблюдалось разрешение воспалительного процесса, повышение активности процессов пролиферации соединительнотканных и органоспецифических элементов в области раневого дефекта и ускоренное образование послеоперационного нормотрофического рубца.

При применении низкочастотного ультразвука в комбинации с озонированными растворами наблюдается уменьшение сроков разрешения воспалительной реакции, процессов репарации в раневом дефекте и более ранняя эпителизация. На сегодняшний день в комплексном лечении гнойных ран ряд специалистов местно применяют лекарственные препараты, которые имеют антиоксидантные либо антигипоксантые свойства: гипохлорит натрия, оксигенированный перфторан в жидком виде либо в виде озонированного раствора. Возникающие при гнойных ранах свободно радикальные реакции прямо либо опосредованно обеспечивают поддержку воспалительной реакции.

С целью регуляции антиоксидантных реакций можно использовать экзогенные антиоксидантные средства [54,67,75,83,132,181].

В мировой литературе приводится большое количество работ, которые посвящены результатам применения антиоксидантов и экзогенного оксида азота в лечении гнойных ран крестцово-копчиковой области; для управления гнойно-воспалительным процессом.

Ширинский В.Г. (2007) на основе экспериментальных и клинических исследований установил, что сочетанное применение антиоксиданта серотонина адипината и газовых потоков (Na СГП) способствует эффективной стимуляции заживления и профилактики гнойных осложнений послеоперационных ран передней брюшной стенки.

Тарипулиев Ш.М (2019) для лечения и предоперационной подготовки больных пилонидальными абсцессами использовал оксигенированный лекарственный препарат «Oxy Anergy» в сочетании с применением патока озонированного азота. При этом автор клинически отмечал эффект в среднем на 1-2 дня раньше, чем в группе сравнения.

Таким образом, лекарственное лечение (общее и местное) послеоперационных ран в крестцово-копчиковой области является перспективным методом ведения ран после выполнения радикальных вмешательств при ЭКХ и профилактики рецидивов заболевания.

1.3. Причины возникновения рецидивов эпителиального копчикового хода после различных оперативных вмешательств

В настоящее время точно установлено, что универсального метода хирургического лечения ЭКХ не существует. Частота случаев рецидивов и развития осложнений после проведения хирургического лечения у больных с эпителиальным копчиковым ходом, к сожалению, остаётся высокой. Следует отметить, что именно рецидивы данной патологии после проведения радикальных хирургических вмешательств, прежде всего у больных с перенесенными ранее осложнениями воспалительного характера, вопросы

острого гнойного воспаления пилонидальной кисты с образованием абсцесса считаются наиболее сложными и недостаточно исследованными.

Многие специалисты отмечают, что малоизученными остаются и вопросы лечения рецидивных форм ЭКХ, результаты которых оставляют желать лучшего. Так, частота случаев рецидива заболевания после первичного проведения радикальных хирургических вмешательств составляет 11-20%, а при их проведении у больных с осложнёнными формами ЭКХ этот показатель возрастает до 30% и выше. При выполнении радикальных операций у больных с послеоперационными рецидивными формами ЭКХ частота случаев рецидива заболевания составляет 35-40%. Необходимо отметить, что имеется прямая связь между количеством случаев рецидива заболевания и ухудшением прогноза исхода хирургического лечения. В связи с этим лечение эпителиального копчикового хода требует отдельного внимания с обязательным изучением этиологии и патогенеза развития патологии [11,29,32,60,86,91,102,107,203].

С целью анализа основных причин развития рецидивов заболевания и осложнений в послеоперационном периоде, а также типовых ошибок при лечении пациентов ЭКХ необходимо детальное и всестороннее изучение всех этапов проведенного лечения. Наиболее частой причиной повторного развития эпителиального копчикового хода является неполное его иссечение. Нерадикально выполненное хирургическое вмешательство с оставлением элементов хода и стенки кист с наличием эпителиальной выстилки, в конечном итоге приведёт к рецидиву заболевания [15,23,45,62,87,130,198,214]. Как правило, при первичных формах ЭКХ и значительном рубцовом поражении тканей хирургическое вмешательство по методу Bascom I синусэктомия имеет ряд трудностей, при этом при рецидивных формах заболевания этот способ считается патогенетически необоснованным. Он может быть использован только при первичных формах ЭКХ, а при осложнённых и рецидивных формах заболевания не обеспечивает радикальное иссечение стенок каналов, выстланных эпителием. Другой причиной повторного развития заболевания и

осложнений после проведения операции является вторичное инфицирование раны с развитием гнойного процесса. Согласно литературным данным, наиболее частыми причинами данных осложнений являются: несоблюдение правил асептики и антисептики, неоптимальная тактика ведения ран в послеоперационном периоде, несостоятельность швов с расхождением кожных краёв раны, инфицирование и нагноение гематом и образовавшихся полостей.

Принцип соблюдения правил асептики с целью профилактики инфицирования является очевидным, а вероятность развития гнойных осложнений и (в последующем) рецидивов заболевания во многом зависит от метода и тактики хирургического вмешательства. В случае глухого ушивания раны как при первичных формах патологии, так и при наличии в анамнезе у пациента перенесенных воспалительных осложнений необходимо соблюдать равномерность наложения швов, обеспечение хорошего гемостаза и сопоставление краёв раны во избежание формирования полостей, гематом, несостоятельности наложенных швов (по методу Донати) с расхождением кожных краев раны. В то же время при оптимальном сопоставлении раневых краёв происходит их натяжение, и вне зависимости от соблюдения покоя больным, может возникнуть прорезывание швов Донати со стороны дна раны, с формированием полостей. Большое значение имеет сопоставление как кожных краёв раны, так и всех её слоев. Натяжение кожных краев раны и возникновение деформации в стенках раны ухудшает процессы заживления, приводит к образованию ишемии и натяжения. Данные особенности и составляют главную проблему при рецидивных ЭКХ. Рекомендованная в подобной ситуации методика марсупиализации с фиксацией раневых краёв ко дну (в так называемом «Шахматном» порядке), не позволяет решить эту проблему у больных с рецидивными и осложнёнными формами эпителиального копчикового хода. Наличие глубокой раны, образование диастаза между краями раны, фиксированных ко дну, с наличием подверженной для инфицирования клетчатки либо фасции на раневом дне, чрезмерное натяжение краёв раны во время проведения повторных хирургических вмешательств - все это

способствует увеличению частоты случаев развития послеоперационных осложнений и рецидива заболевания. При лечении рецидивных форм эпителиального копчикового хода нередко рекомендуют использовать способы открытого ведения раны без наложения глухих швов либо только с применением «наводящих» швов. При открытых способах ведения раны риск развития осложнений ниже, но при этом сроки регенерации раны удлиняются до 1-2 месяцев. При проведении вакуумного лечения ран с использованием отрицательного давления, а также с применением специальных сорбирующих повязок, наблюдается уменьшение сроков регенерации ран, однако только до 3-6 недель. В ряде работ отмечается, что в случае нерадикального иссечения патологических каналов, при развитии инфекционного процесса, образовании «затёков», показатели частоты случаев рецидива заболевания даже при использовании открытой тактики ведения ран являются сопоставимыми с таковыми при глухом закрытии раны [29,33,64,97,133,197,207].

Широкое применение при хирургическом лечении рецидивных форм ЭКХ нашли пластические способы: по методу Korydakis, по методу Bascom II, а также с использованием треугольных лоскутов по методу Лимберга.

При использовании пластических методов лечения рецидивных форм ЭКХ существует ряд проблем:

- постоянное нахождение раневых краёв в натяжном состоянии после проведения операций на ранах больших размеров;
- ишемические нарушения в стенках кожных краёв раны и в перемещенных лоскутах (с риском развития некроза и нагноения);
- вероятность образования полостей и гематом с риском вторичного их инфицирования;
- несостоятельность швов и смещение лоскутов (с риском развития нагноения и краевого некроза).

Таким образом, многие вопросы этиологии и патогенетического лечения рецидивных форм ЭКХ остаются не до конца решёнными и требуют проведения всестороннего изучения. В связи с этим проведение настоящего

исследования позволит решить некоторые вопросы, касающиеся улучшения результатов лечения рецидивных форм ЭКХ.

ГЛАВА 2. МАТЕРИАЛ И МЕТОДЫ ИССЛЕДОВАНИЯ

2.1. Материал исследования

Нами были изучены результаты лечения и обследования 80 пациентов с рецидивными формами ЭКХ, в лечении которых использовались разработанные и усовершенствованные методы, направленные на снижение частоты рецидивов заболевания. Всего анализированный клинический материал охватывает 80 больных, которые прошли обследование и лечение в отделении колопроктологии (заведующий отделением, к.м.н. Нозимов Ф.Х.) ГМЦ № 2 имени академика К. Т. Тоджиева (директор Абдулозода М.Ф.) С целью сравнительного анализа результатов лечения больные были распределены на 2 группы: в 1-ю группу (контрольную) включены 42 (52,5%) пациента, во 2-ю группу (основную) – 38 (47,5%) больных.

Общие критерии включения. В данное исследование были включены больные обоего пола, проходившие лечение по поводу рецидивных форм эпителиального копчикового хода и свищей крестцово-копчиковой зоны с установленным ранее диагнозом «эпителиальный копчиковый ход» и «пилонидальный абсцесс» и с наличием в анамнезе случаев радикального или паллиативного хирургического вмешательства. Возраст пациентов варьировался от 18 лет до 45 лет.

Критериями невключения в настоящее исследование являлись:

1. Наличие у больного парапроктита, а также полных свищей прямой кишки;

2. Наличие у больного заболеваний прямой кишки, требующих хирургической коррекции (в том числе хронический геморрой III – IV стадии, хронические анальные трещины, посттравматическая кокцигодиния);

3. Больные с перианальными патологиями при воспалительных заболеваниях кишечника (анальные трещины при болезни Крона);

4. Наличие у пациентов патологий специфического характера, независимо от наличия изменений в местных тканях исследуемой зоны;

5. Наличие у больного патологий, сопровождающихся ослаблением иммунной системы (включая ВИЧ-инфекцию).

Критериями исключения из настоящего исследования считались:

1. Наличие у больного колостомы или уростомы;
2. Наличие у больного кардиоваскулярных патологий в суб- и декомпенсированной стадии;
3. Наличие у пациентов заболеваний мочевыделительной системы, печени и органов дыхания в суб- и декомпенсированной стадии, наличие онкологических патологий злокачественного характера любой локализации;
4. Наличие острого воспалительного процесса в области местных тканей;
5. Наличие у пациентов актиномикоза и глубоких системных микозов кожи;
6. Отсутствие добровольного согласия от больного на участие в исследовании.

Пациентов мужского пола с рецидивом эпителиального копчикового хода было 61 (76,25%), а женского пола - 19 (23,75%). Наиболее часто данная патология отмечалась среди пациентов в возрасте 20-29 лет, то есть возраст которых считается наиболее активным и трудоспособным (таблица 1)

Таблица 1. - Распределение больных рецидивным ЭКХ по полу и возрасту (n=80)

Возраст больных, лет	**мужчины**		**Женщины**		**Итого**	
	абс.	**%**	**абс.**	**%**	**абс.**	**%**
от 18 до 20 лет	8	10	5	6,25	13	16,25
от 20 до 29 лет	41	51,25	10	12,5	51	63,75
от 30 до 39 лет	10	12,5	3	3,75	13	16,25
от 40 до 45 лет	2	2,5	1	1,25	3	3,75
Всего	61	76,25	19	23,75	80	100%

Особенность возрастной и половой особенности эпидемиологии заболевания может быть обусловлена состоянием расположенных в коже

экзокринных (сальных и потовых) желёз, волос и половыми особенностями строения крестцово-копчиковой зоны.

Многие пациенты до выполнения первичной операции по поводу ЭКХ дебют своего заболевания связывали с переохлаждением или перегреванием, с наличием выраженного потоотделения, получением травмы в области крестца и/или копчика. На наличие травм, полученных накануне развития воспалительного процесса, указывали 21 (26,25%) пациент, среди которых труд, у 11 человек, связан с вождением автотранспорта в течение длительного периода времени, что обуславливает хроническую травматизацию указанной зоны (Jeep – desease), в 12 (15%) случаях пациенты сообщали о случаях переохлаждения да начала развития абсцессов. Остальные 37 (46,25%) больных отрицали травму и другие причины.

Большое значение при прогнозировании рисков развития рецидива заболевания придавалось изучению количества выполненных ранее операций у больных с ЭКХ и применяемых при этом методов лечения - паллиативные либо радикальные методы иссечения копчиковых ходов, открытая тактика ведения раны после хирургического вмешательства, выполнение синусэктомии, пластических операций, а также хирургическая ликвидация эпителиального копчикового хода срединным доступом с закрытием раны наглухо. В анамнезе наблюдаемых нами больных с рецидивными формами заболевания чаще применялось глухое ушивание раны. У таких больных необходимо выполнить два основных встречавшихся метода: после иссечения эпителиального хода с ушиванием раны по методу Донати- Мак- Миллиан, и фиксация стенок канала ко дну раны (по типу «шахматного» порядка или по методу марсупиализации).

Характер распределения наблюдаемых больных по общему числу перенесенных ранее операций приведен в таблице 2.

Вероятность развития рецидива с каждым последующим оперативным вмешательством повышается, несмотря на их относительное снижение.

Наличие выраженной рубцовой деформации, воспалительного процесса (прежде всего гнойного характера) и склеротических изменений в местных

тканях, и наличие рубцовых изменений в покровных тканях в области проведения операции не соблюдались практически у 65 (81,25%) пациентов с рецидивными формами ЭКХ.

Таблица 2. - Распределение пациентов с ЭКХ по общему количеству ранее перенесенных хирургических вмешательств

Общее число перенесенных хирургических вмешательств	Количество пациентов	%
1 хирургическое вмешательство	30	37,5
2 хирургических вмешательства	24	30
3 хирургических вмешательства	10	12,5
4 хирургических вмешательства	10	12,5
5 и более хирургических вмешательств	6	7,5
Всего	80	100

Наблюдаемые нами пациенты с рецидивными формами ЭКХ были распределены в зависимости от клинической формы патологии (таблица 3).

Таблица 3. - Клинические формы рецидивного ЭКХ

Клиническая форма патологии	Количество случаев	%
Неосложнённый рецидивный ЭКХ	7	8,75
Рецидивный ЭКХ, осложнённый гнойно-воспалительными изменениями	30	37,5
Рецидивный пилонидальный абсцесс	18	22,5
Рецидивный ЭКХ в стадии хронического воспаления	25	31,25
Всего	80	100

Неосложнённый рецидивный ЭКХ (без клинических проявлений) всего наблюдали у 7 (8,75%) пациентов. ЭКХ осложнённый гнойно-воспалительными и инфильтративными изменениями тканей – у 30 (37,5%) пациентов, у 25 (31,25%) отмечали рецидивный ЭКХ в стадии хронического воспаления, у 18 (22,5%) - рецидивный пилонидальный абсцесс.

У больных с рецидивными формами ЭКХ было выявлено наличие сопутствующих колопроктологических заболеваний. Среди заболеваний ободочной и прямой кишки в 24,2% случаев наблюдались патологии воспалительного характера, у 5,1% больных был диагностирован колит, а у 8,2% больных было установлено наличие хронической формы геморроя (без необходимости проведения оперативного вмешательства). Выявленные сопутствующие патологии не оказывали значимого влияния на дальнейшую тактику лечения больных.

Объективное исследование больных рецидивным ЭКХ включало: осмотр зон крестца, копчика, ягодиц и вокруг анального отверстия, ректальное исследование, зондовое исследование свищевого хода, а также его прокрашивание. Во время визуального осмотра особое внимание придавалось наличию в этих зонах гиперемии, инфильтративных изменений, мацерации и расчёсов в зоне расположения наружных отверстий эпителиального хода, наличию и состоянию послеоперационных рубцов в области анального отверстия и межъягодичной складки.

Наличие свищевых ходов, как правило, указывало на наличие рецидивных форм. Так у 15 пациентов было установлено наличие двух и более первичных отверстий, расположенных на расстоянии от 3,0 до 12,1 от заднего прохода и имеющих сообщения друг с другом. Образование вторичных свищевых ходов было обусловлено развитием воспалительного процесса в области оставленного копчикового хода, самопроизвольным или неправильным вскрытием инфильтратов и абсцессов, неполным удалением ЭКХ. В 29 (36,25%) случаев отмечали первичные и вторичные свищи.

При пальпаторном исследовании крестцово-копчиковой зоны изучалось состояние кожного покрова, подкожно-жирового слоя, наличие рубцовых деформаций, появление болей при наличии инфильтратов, их расположение и размеры. Ректальное исследование позволяло выявить или заподозрить наличие инфильтратов в области задней стенки прямой кишки.

Важное значение также имеет зондирование и покрашивание свищевых ходов.

Необходимо отметить, что наряду с объективными методами исследования применялись и дополнительные методы исследования с целью выбора наиболее оптимальной тактики лечения больных с рецидивными ЭКХ.

2.2. Методы исследования

Комплексные клинические и лабораторные исследования проводились в лаборатории ГКБ №5 им академика К. Т. Тоджиева (заведующий лабораторией, к.б.н. Амонов Б. П.)

Показатели СРБ исследовались турбодиометрическим способом (с использованием диагностического набора фирмы “ORION DIAGNOSTICA” (производство Финляндия). Содержание малонового диальдегида (МДА) в сывороточной крови определяли тиобарбитуровой кислотой. Определение содержания молочной кислоты производили по реакции с параоксидифинилом. Показатели концентрации пировиноградной кислоты исследовались путем применения реакции с 2,4-динитрофенилгидраргином. Показатели коэффициента гипоксии определялись путем деления показателя уровня концентрации молочной кислоты на уровень концентрации пировиноградной кислоты. Для определения концентрации оксида азота и его циркулирующих метаболитов использовали способ Мательской В. А. (2005).

Проводилось изучение раневого процесса. В динамике оценивали степень регенерации раны, уменьшения её размеров, появление или исчезновение признаков местного воспаления, оценивалась состоятельность швов, а также наличие выделений из раны и их характер. При наличии выделений из раны

исследовали их бактериологический и бактериоскопический анализы с определением бактериальной флоры. Данные исследования проводились в лаборатории «Бехдошт» совместно с врачом, к.б.н. Амоновым Б.П. Для проведения бактериоскопического анализа использовался световой микроскоп фирмы “Primo Star Zeiss” (производство ФРГ), а также специальный анализатор фирмы “Walkaway 40” (производство США).

При исследовании бактериологического анализа изучался характер выделенной бактериальной флоры с определением их чувствительности к антибактериальным средствам, а также уровень содержания колониебразующих единиц (КОЕ) бактерий в 1 мл гнойного отделяемого. Для определения резистентности бактериальной флоры к антибиотикам применялся диско-диффузионный способ. Интерпретацию полученных результатов проводили после суточной выдержки культуры в термостате при температуре $+37^0$С, при этом измерялись размеры участков задержки роста бактерий вокруг диска, с учетом и размеров самого диска.

Морфологическое исследование иссеченных копчиковых ходов с подкожно-жировым лоскутом и рубцовыми тканями проводилось в отделении патанатомии (Музафарова П.С.) ГМЦ №2 имени академика Таджиева К.Т.

Взятие биоматериала для изучения микроскопического анализа выполнялось методом без запаса, таким образом, взятый при операции материал подвергался исследованию целиком, общее число образцов составляло от 2 до 10. Толщина производимых из материала срезов составляла 4-5 мкм. Для окрашивания использовали краситель гематоксилин и эозин. Образцы рассматривались под микроскопом с увеличениями в 5, 10, 20 и 40 раз.

Комплексное ультразвуковое исследование проводилось на аппаратах Mindray M5 совместно с врачом Мухаммадиева М. С помощью УЗИ определяли локализацию остаточных полостей, их размеры, наличие инфильтраций и степень их выраженности. После проведения хирургического

вмешательства УЗИ применялось с целю определения наличия послеоперационных осложнений.

По показаниям, также проводили аноскопию и ректороманоскопию набором RE 7000 (Heine, Германия). Для определения протяжённости свищевого канала, наличия гнойных затёков в области подкожной клетчатки и вовлечения в патологический процесс, расположенных рядом структур, выполнялась фистулография с водорастворимым контрастным веществом «Омнипок». Рентгеновские снимки при этом производились в двух проекциях с целью изучения топографии отходящих от свищевого хода дополнительных каналов и определения полостей.

Для оценки качества жизни у наблюдаемых нами больных использовалась специальная анкета SF36, которая включает 11 разделов. С помощью данной анкеты больной сам оценивает состояние своего физического и психического здоровья и состояние социального функционирования. Анкета состоит из 36 пунктов, которые объединены в 8 шкалах. Суммарная оценка производится по 100-балльной шкале, при этом чем больше балл, тем выше уровень состояния здоровья анкетируемого. Все шкалы образуют два основных параметра: физический и психологический компоненты здоровья.

1. Физический компонент состояния здоровья (PH- Physical health)

Physical functioning (PF) – физическое функционирование отражает уровень ограниченного выполнения различных физических нагрузок, которые применяются в повседневной жизни, к ним относится ходьба, подъём по лестнице и другие.

Role Physical functioning (RF) – ролевое функционирование, обусловленное физическим состоянием, отражает уровень его влияния на повседневную ролевую деятельность (труд, учебу, выполнение повседневных обязанностей и т.д.).

Bodily pain (BP) – боль, или выраженность болевых ощущений, и её влияние на повседневную деятельность.

General health (GH) – общее здоровье, оценка анкетируемым своего состояния здоровья на данный период времени с оценкой своих перспектив, связанных со здоровьем.

2. Психологический компонент состояния здоровья (MH – Mental health)

Vitality (VT) – жизнеспособность или жизненная активность отражает уровень ощущения анкетируемым себя бодрым и полным энергии.

Social functioning (SF) - социальное функционирование, оценивает уровень влияния физического либо эмоционального состояния на ограничение социальной активности и коммуникации с окружающими людьми.

Role emotional (RE) – ролевое функционирование, позволяет оценить уровень влияния эмоционального состояния на выполнение повседневной работы.

(Mental Health) (MH) - психическое здоровье, позволяет охарактеризовать общее настроение, определить наличие депрессии, тревоги, а также общий показатель положительных эмоций.

Статистическая обработка данных выполнялась с использованием программ MS Excel и «Statistica 10.0» (Stat Soft, США). При оценке соответствия выборки нормальному закону распределения использовались критерии Шапиро-Уилка и Колмогорова-Смирнова. Количественные показатели описывались в виде среднего значения и стандартного отклонения (M±SD), а также в виде медианного значения (Me) и межквартильного размаха (1-й и 3-й квартили). При парных сравнениях между независимыми группами по количественным показателям использовался критерий Манна – Уитни (U), между зависимыми группами – критерий Вилкоксона. При сравнениях между группами по качественным показателям использовался критерий χ^2, а также точный критерий Фишера. Различия считались статистически значимыми при $p<0,05$.

ГЛАВА 3. КОМПЛЕКСНАЯ ДИАГНОСТИКА РЕЦИДИВНОГО ЭПИТЕЛИАЛЬНОГО КОПЧИКОВОГО ХОДА

Большое значение при выборе эффективного оперативного вмешательства при рецидиве ЭКХ имеют сроки и характер предшествующих оперативных вмешательств. Увеличение размеров свищевого хода, наличие выраженных поражений местных тканей с образованием плотных инфильтратов, рубцово-деформирующих изменений в расположенной по ходу свищевого хода клетчатке, а также наличие гнойных затёков значительно осложняют выбор наиболее оптимальной тактики ведения данных больных.

В связи с этим немаловажное значение для диагностики причин рецидивов ЭКХ и выбор методов хирургической коррекции имеет особенности клинического течения, проявления и характер ранее перенесенных оперативных вмешательств.

3.1. Клинические проявления заболевания и предшествующие методы лечения рецидивной формы эпителиального копчикового хода

Большое значение при рецидивных формах ЭКХ имеет анализ длительности патологии, начиная от момента появления первых клинических признаков до проведения первого хирургического вмешательства, это позволяет оценить прогностический исход. Также изучали уровень выраженности клинических признаков заболевания, наличию в анамнезе случаев абсцедирования, а также вскрытия гнойных очагов до проведения первичного радикального хирургического вмешательства, это, в свою очередь, позволяет определить объём поражения и оценить вероятные риски (таблица 4).

Таким образом, в первые 6 месяцев после проведения хирургического лечения повторно обратились к врачу только 16 (20%) больных. Спустя 12 месяцев и более повторно обратились к врачу 17 (21,25%) пациентов. Отмечалось наличие прямой связи между длительностью анамнеза заболевания и поздним визитом к врачу по поводу рецидивов.

Таблица 4. - Распределение больных с рецидивными формами ЭКХ по длительности анамнеза и сроков предшествующих операций

Диагностика заболевания	Количество больных %	Сроки операции				нагноение и вскрытие абсцессов %
		≤ 6 месяцев	≤1 года	≤ 3 лет	≥ 3 лет	
До 1 года	16	6	10	-	-	6
1 – 3 года	17	5	10	2	-	7
из них более 1 операции	4	1	1	2	-	4
3 – 5 лет	37	7	18	9	3	14
из них более 1 операции	10	3	2	3	2	10
5 – 10 лет из них более 1 операции	10	3	3	2	2	4
из них более 1 операции	4	1	1	1	1	4
Всего	80	26	45	19	7	49

Наблюдается увеличение количества больных с длительностью анамнеза от 3 до 5 лет и наличием в ней более одной операции. Также отмечается рост числа случаев абсцедирования (14 пациентов), которые сопровождались самопроизвольным вскрытием и опорожнением гнойной полости, без визита к врачу.

Общее число случаев повторного развития патологии зависит и от характера, проведённых ранее первичных и повторных (многократных) операций (таблица 5).

Таблица 5. - Распределение больных рецидивным ЭКХ по характеру проведённых ранее первичных операций (n=80)

Кратность рецидивов	Тип операции									
	открытое ведение		частичного ушивания раны или ушивания её дна		подшивание краёв раны ко дну		ушивание по Донати		операции Bascom II Karidabis	
	абс.	%	абс.	%	абс.	%	абс.	%	абс.	%
1- рецидив (n=30)	9	11,25	4	5	5	6,25	8	10	4	5
2 - рецидива (n=24)										
а) (n=14)	5	6,25			4	5	3	3,75	2	2,5
б) (n=10)	4	5	2	2,5	2	2,5	2	2,5		
3 – рецидива (n=10)	2	2,5	4	5	1	1,25	3	3,75		
4 - рецидива (n=10)	2	2,5	3	3,75	2	2,5	2	2,5	1	1,25
5 и более – (n=6)	2	2,5	2	2,5			2	2,5		
Всего	24	30	15	18,75	14	17,5	20	25	7	8,75

Данные таблицы 5 имеют только относительное значение, так как здесь не приводится общее число и характер проведённых хирургических вмешательств у больных с ЭКХ. Необходимо учитывать, что хирургические вмешательства по поводу ЭКХ выполняются не только в отделении колопроктологического профиля, но и в отделениях общехирургического профиля, в которых наблюдаются более сложные случаи развития осложнений и рецидивов заболевания. Не во всех случаях показания к хирургическим вмешательствам соответствовали национальным клиническим рекомендациям, часто применялся способ глухого ушивания операционной раны по методу Донати, проводилось частичное подшивание стенок раны от дна либо при

пластических операциях выполнялось лишь частичное закрытие раны с использованием перемещенного лоскута. Способ закрытия раны по Донати применялся у 20 (25%) пациентов с рецидивными формами заболевания, а способ частичного закрытия раны либо её ушивания от дна применялся у 15 (18,75%) пациентов. В 24 (30%) случаях у больных применялась открытая тактика ведения раны.

При изучении динамических изменений клинических проявлений заболевания изучали характер жалоб в зависимости от тяжести патологии и ее продолжительности. В основном это зависело от уровня выраженности патологического процесса и, в первую очередь, от интенсивности воспалительного процесса (таблица 6).

Таблица 6. - Клинические признаки заболевания у пациентов с рецидивными формами ЭКХ

Жалобы	количество	%
Боли в крестцово-копчиковой области	71	88,75
- ноющие	24	30,0
- распирающие	12	15,0
-тянущие	20	25,0
-атипичная локализация и иррадиация болей при распространённом процессе	15	18,75
Зуд, жжение, выраженный дискомфорт	28	35,0
Мокнутие, мацерация кожи	32	40,0
Гнойные выделения из наружных отверстий свищей	43	53,75
Скудные гнойные выделения наряду со слизистыми	41	51,25
Затруднения при сидении	30	37,5
Повышение температуры	18	22,5

Необходимо отметить, что у одного и того же пациента может отмечаться наличие более одной жалобы, которые взаимно дополняют друг друга. Чаще

всего у наблюдаемых больных отмечалось появление отделяемого гнойного и серозно-гнойного характера из наружных отверстий эпителиального копчикового хода, в зонах крестца и копчика – в 78 (97,5%) случаях. При этом характер жалоб и их выраженность имели заметное отличие от таковых при первичном визите к врачу больных с ЭКХ, имеющие значительные особенности при рецидивных послеоперационных ЭКХ. Наиболее частой жалобой было наличие болей, которые наблюдались у 71 (88,75%) больного. Выраженность болевого синдрома зависела от интенсивности воспалительного процесса и его распространения. Чаще болевые ощущения носили ноющий характер – в 24 (30%) случаях, распирающие боли, характерные для фазы обострения заболевания с нарушением оттока содержимого из свищевого канала, были отмечены в 12 (15%) случаях. Наличие атипичных болей наблюдалось у 15 (18,75%) больных с выраженными патологическими процессами с переходом на область ягодиц, поясницы и перианальной зоны.

3.2. Результаты клинико-лабораторных анализов крови у больных с рецидивными формами эпителиального копчикового хода

О выраженности воспалительной реакции в области крестца и копчика, а также наличии гнойного процесса свидетельствовали и показатели биохимического анализа крови (таблица 7).

Таблица 7. - Показатели биохимии крови у пациентов с рецидивными формами ЭКХ

Показатель	Контрольная группа	Больные с рецидивными ЭКХ	p
мочевина, ммоль/л	5,2±3,15	5,5±2,7	>0,05
креатинин, ммоль/л	82,0±7,1	78,9±4,3	>0,05
сахар крови, ммол/л	5,0±0,85	4,99±1,6	>0,05
общий белок г/л	72,0±10,5	70,1±8,9	>0,05

Примечание: p – статистическая значимость различия показателей между группами (по критерию Манна-Уитни)

Биохимические показатели крови практически не выявили каких-либо закономерностей. Лишь незначительное повышение уровня показателей азотистого обмена отмечено у больных с сопутствующими заболеваниями почек.

На сегодняшний день исследованы основные причины образования эпителиального копчикового хода и развития его рецидивных форм, пути попадания патогенов, характер содержащейся бактериальной флоры, уровень распространенности воспалительного процесса и другие особенности данной патологии. При этом, не изученными остаются вопросы относительно особенности патологических изменений, возникающие при поражении крестцово-копчиковой области, и оказывающие значительное влияние на течение процессов заживления послеоперационной раны.

В этом отношении важное значение имеет изучение механизмов формирования синдрома эндогенной интоксикации у больных с ЭКХ и её осложнениями.

При ЭКХ и её рецидивах создавались очаги воспаления в крестцово-копчиковой области, особенно гнойно-инфекционного характера, с накоплением большого количества токсических субстанций, биологически активных веществ, раскручивалась циркулярно-тканевая гипоксия с нарушением процессов метаболизма (таблица 8).

При рецидивных формах ЭКХ наблюдали выраженное проявление воспалительного процесса, которое характеризовалось повышением уровня С-реактивного белка до 130-140 раз при рецидивной гнойно-инфильтративной форме, тогда как при рецидивных свищах её формах она составила – 58,4±10,5 мг/мл.

Рецидивные формы ЭКХ сопровождались выраженными изменениями показателей перекисного окисления липидов, так он при гнойно-инфильтративных формах составил 3,7±0,10 нмоль/мл.

Таблица 8. - Показатели эндотоксемии и гипоксии у больных с рецидивными формами ЭКХ (n=44)

Показатель	Норма	Рецидивный ЭКХ с гнойно-инфильтративными осложнениями (n=22)	Рецидивный ЭКХ в стадии хронического воспаления (n=22)	p
СРБ, мг/мл	3,0±0,3	142,3±12,2	58,4±10,5	<0,001
МДА, нмоль/мг	2,24±0,01	3,7±0,10	2,9±0,02	<0,05
Молочная кислота моль/г белка	1,303±0,059	1,704±0,054	1,460±0,067	<0,05
Пировиноградная кислота, моль/белка	0,1237±0,0051	0,1460±0,0058	0,1316±0,0060	<0,01
Коэффициент 1 усл. ед.	10,53±0,37	12,93±0,45	11,50±0,46	<0,05
Оксид азота (NO), кмоль/л	27,9±1,3	16,8±4,1	21,3±3,1	<0,05

Примечание: p – статистическая значимость различия показателей между группами (по критерию Манна-Уитни)

О наличии выраженных местных гнойно-инфильтративных процессах в копчиковой области у больных с рецидивными формами ЭКХ свидетельствовало прогрессирование гипоксии. Уровень молочной кислоты увеличивался на 22,4% (P<0,05), а коэффициент гипоксии составил 15,42% (P<0,05). Также было значительно повышено содержание пировиноградной кислоты, достигающее 0,1460±0,058 ммоль/г белка, а коэффициент гипоксии был равен 12,93±0,45 усл. ед., т.е. был повышен на 22,82% (P<0,05).

Выраженная бактериальная эндотоксимия, повышение продуктов ПОЛ и гипоксия оказывали повреждающее действие на эндотелий сосудов, вызывая при этом дисфункцию эндотелия. Подтверждением данного является снижение уровня оксида азота у пациентов рецидивными ЭКХ с гнойно-инфильтративной и свищевой формой – 16,8±4,1 коль/л и 21,3±3,1 кмоль/л соответственно.

Таким образом, полученные результаты говорят о том, что в патогенезе рецидивных форм важное значение имеет наличие местного гнойно-воспалительного очага, который приводит к повышению интенсивности процессов ПОЛ, гипоксии, бактериемии с последующим развитием дисфункции эндотелия (Рисунок 1).

Рисунок 1. - Патогенез рецидива эпителиального копчикового хода

Учитывая вышеуказанное, для снижения частоты рецидивов ЭКХ, наряду с адекватным выполнением хирургического пособия (полное иссечение инфильтрированных тканей в пределах здоровых тканей, всех свищевых ходов, адекватного дренирования и формирования ненатяжных швов), важное значение имеет и проведение общей антигипоксической, антиоксидантной терапии, а также коррекция дисфункции эндотелия.

3.3. Анализ результатов патоморфологических изменений при рецидивных формах эпителиального копчикового хода

Комплексному патоморфологическому исследованию подвергнуты, удаленные вовремя операции или проведения диагностических процедур,

материалы исследования подвергнуты 180 биопсий и послеоперационных материалов у больных с рецидивными формами ЭКХ.

При проведении цитологического исследования наблюдалось наличие значительной воспалительной инфильтрации с большим количеством сегментоядерных нейтрофилов, лимфоцитов, плазматических клеток, а также гистиоцитов: одноядерных и двуядерных форм, и фибробластов (рисунок 2).

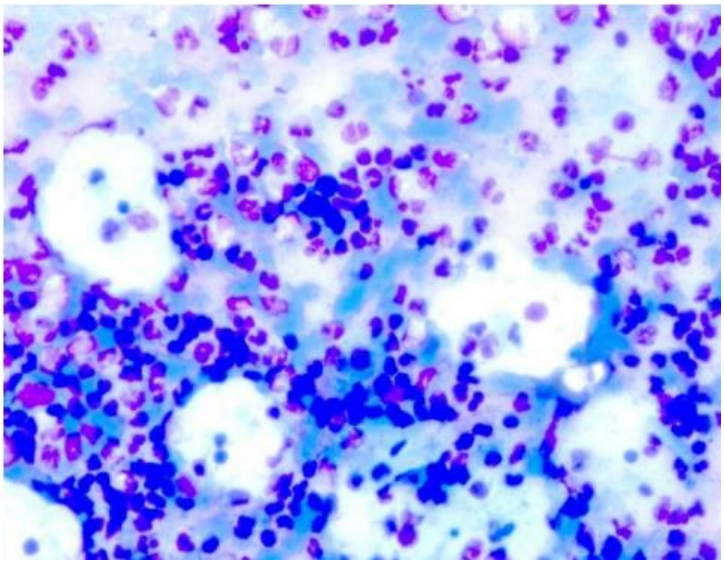

Рисунок 2. - Цитограмма. Значительная воспалительная инфильтрация с наличием большого количества сегментоядерных нейтрофилов, а также гистиоцитов и фибробластов. Метод окрашивания по Романовскому – Гимза. Увеличение х200

Наблюдалось наличие компонентов эпителиальной выстилки, а также признаков незрелой плоскоклеточной метаплазии, паракератоза (рисунок 3).

У пациентов со свищевыми формами рецидивного ЭКХ при проведении цитологического исследования отмечалось наличие значительной инфильтрации лимфоцитов и макрофагов с меньшим количеством нейтрофильных клеток, и скоплениями плазматических клеток, гистиоцитов, фибробластов и фибритов. (рисунок 4).

Выстланные эпителием компоненты в исследуемом биоматериале представляли собой одиночные клетки многослойного плоского эпителия с появлением зон ороговения. При гнойных свищах отмечается наличие небольшого их количества с нарушением эпителиализации.

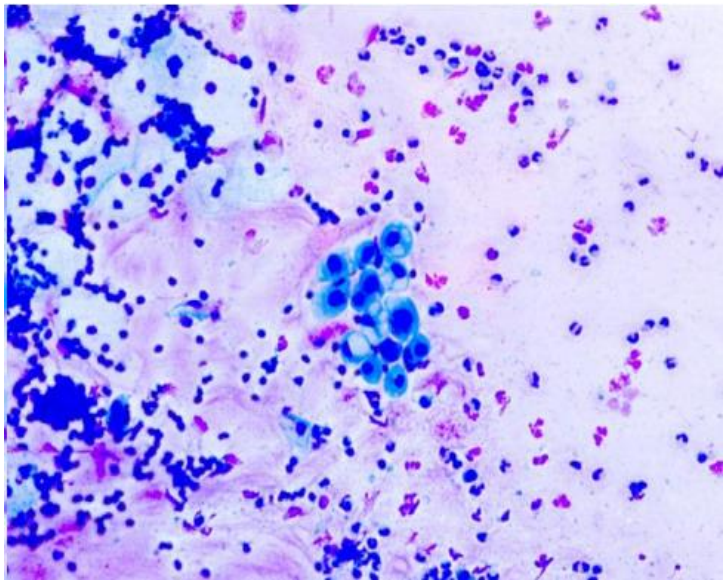

Рисунок 3. - Цитограмма. Значительная воспалительная инфильтрация с наличием большого количества сегментоядерных нейтрофилов, фибробластов, в компонентах эпителиальной выстилки наблюдается вакуольная дегидратация цитоплазмы. Метод окрашивания по Романовскому – Гимза. Увеличение х200

Наличие свищевой формы рецидивного ЭКХ более 1,5 – 2 года течения при цитологическом исследовании характеризовалось слабовыраженными лимфомакроцитарными инфильтратами с наличием одиночных групп нейтрофилов, которые образуют характерные шары (рисунок 5) в отличие от вышеприведённых групп.

В полученных цитограммах наблюдалось преобладание клеток-фибробластов, гистиоцитов, многоядерных гигантских клеток типа инородных тел, выстланных эпителием, компоненты почти не отмечались.

При всех формах, описанных выше патоморфологических изменениях, наблюдалась корреляция клинических, морфологических и биохимических признаков между собой, что свидетельствовало о выраженности воспалительного процесса (рисунок 6).

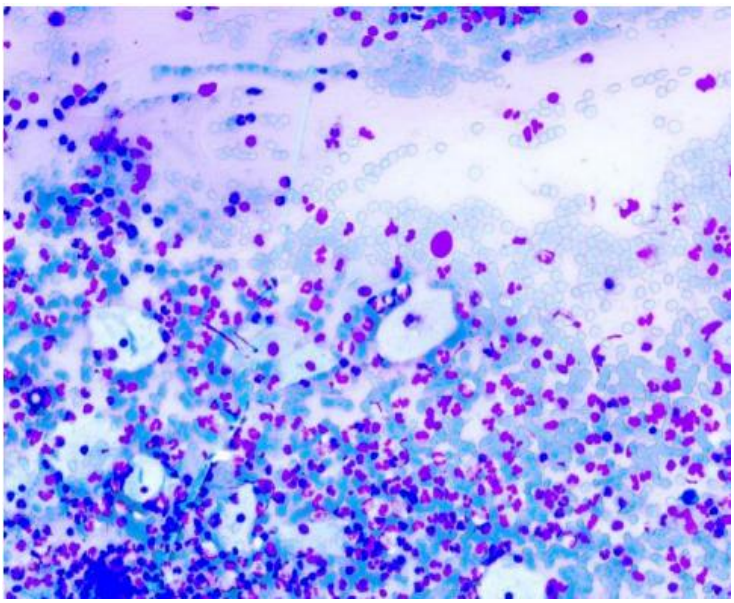

Рисунок 4. - Цитограмма. Значительная воспалительная инфильтрация с наличием большого числа лимфоцитов, плазматических клеток, гистиоцитов, фибробластов. Метод окрашивания по Романовскому – Гимза. Увеличение х200

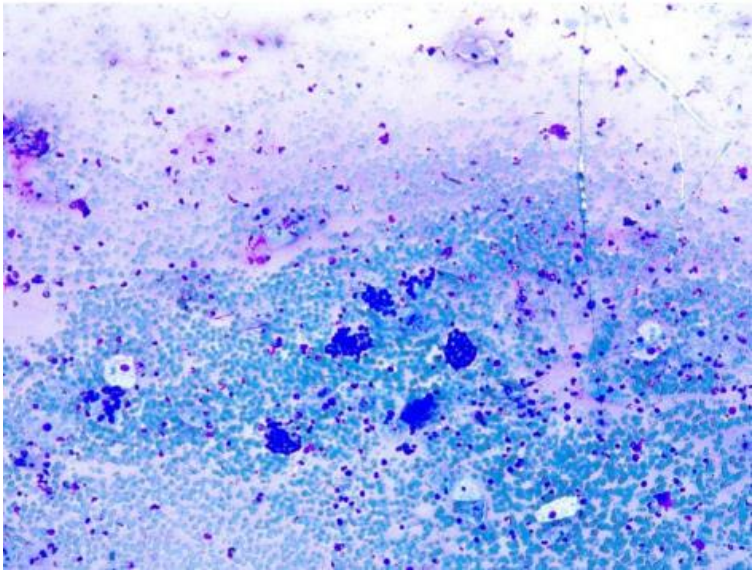

Рисунок 5. - Цитограмма. Наличие лейкоцитарных шаров с единичным присутствием нейтрофильных клеток, фибробластов, выстланных эпителием компонентов с признаками ороговения. Метод окрашивания по Романовскому – Гимза. Увеличение х100

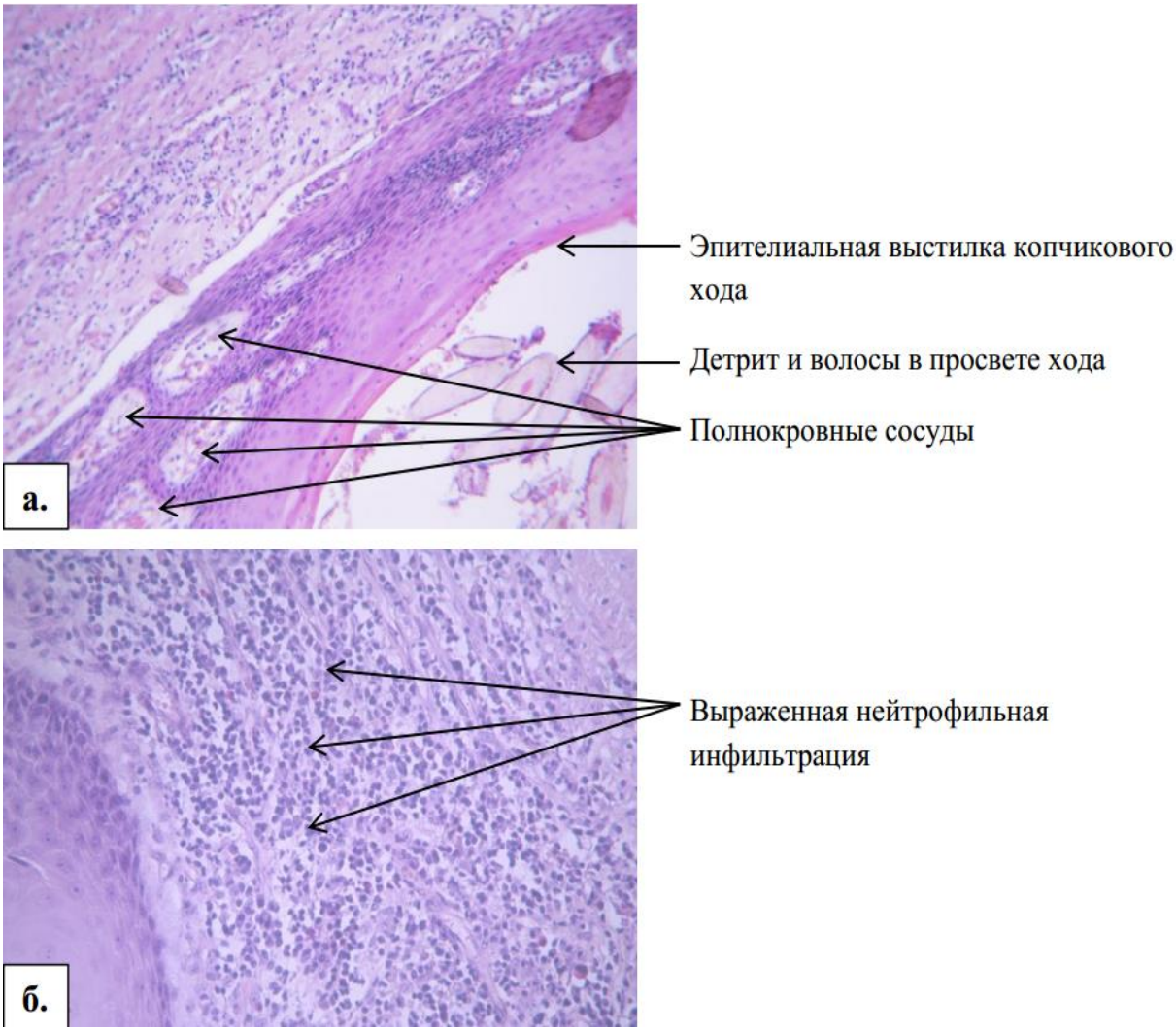

Рисунок 6. - Микропрепарат ЭКХ хроническое воспаление. а) увеличение х100; б) увеличение х200

3.4. Анализ результатов ультразвукового исследования и фистулографии

Повсеместное внедрение в клиническую практику УЗ- технологии, в том числе и в колопроктологию позволило существенным образом улучшить результаты динамики рецидивного ЭКХ. Комплексное УЗИ было проведено 54 больным с рецидивными формами ЭКХ. УЗ сканирование позволило более точно определить размеры свищевых каналов и полостей, характер изменения местных тканей, уровень распространения воспалительного процесса, как одного из факторов развития рецидива заболевания (рисунок 7).

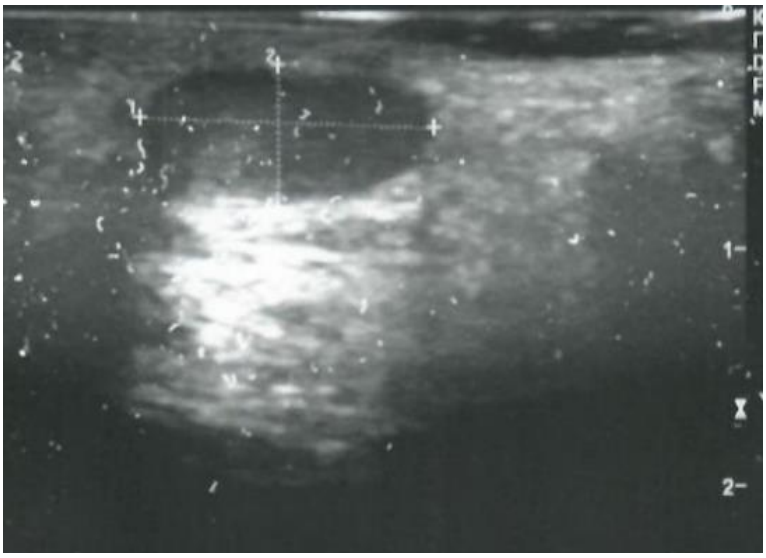

Рисунок 7. - УЗИ. Рецидивная форма ЭКХ. Наличие свищевого канала и остаточной полости в области расположения послеоперационного рубца

Исследование уровня распространения патологического процесса, признаков деструктивного поражения местных тканей и интенсивности воспалительного процесса позволяет более чётко установить границы и место предполагаемых разрезов, а также выполнить адекватное иссечение патологических тканей в пределах здоровых тканей.

Наличие различных объёмов инфильтратов в крестцово-копчиковой области при УЗИ были обнаружены у 24 (30%) больных с рецидивными формами ЭКХ (рисунки 8 и 9).

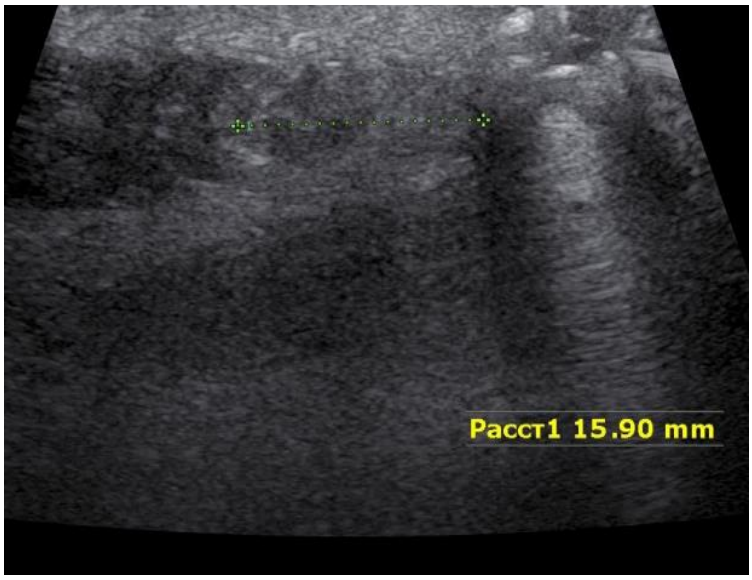

Рисунок 8. - Эхограмма. Наличие инфильтратов при ЭКХ рецидивной формы

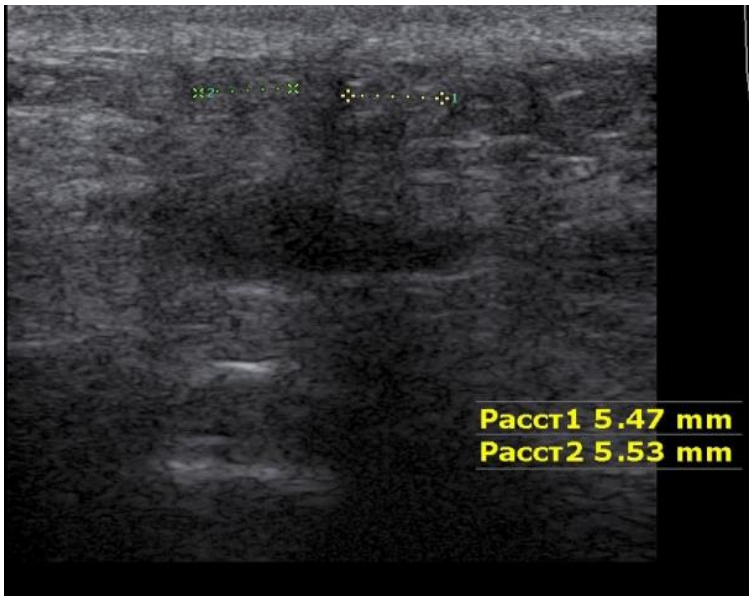

Рисунок 9. - Эхограмма. Инфильтрат в подкожной клетчатке. ЭКХ рецидивная форма

Информативность УЗИ в наших наблюдениях составила 87%, при достоверности 79%. Относительное снижение достоверности объясняем различными в качестве подготовки и квалифицированности специалиста УЗИ.

Фистулографическое исследование проводилось у всех больных с доступным отверстием свищевого канала. Данный метод исследования позволил определить расположение свищевого канала, его ход, установить наличие гнойных и остаточных полостей, а также определить наличие небольших ответвлений, отходящих свищевых ходов при сложном их характере. В определенных случаях, при отсутствии признаков парапроктита и прямокишечных свищей выполнялись серийные снимки как минимум в 2-х проекциях (рисунок 10).

Рисунок 10. - Фистулография. Наличие гнойных затёков (А.) и свищевых ходов (Б.) при рецидивной форме ЭКХ

Фистулографию выполняли с использованием рентгеноконтрастных веществ после проверки на чувствительность и переносимость пациентов (рисунок 11).

Рисунок 11. - Фистулография. ЭКХ рецидивная форма (свищевая)

3.5. Микробиологическое исследование

В ходе проведения микробиологического анализа и ПЦР диагностики у наблюдаемых нами пациентов было обнаружено наличие различных бактерий вирусов, причем во всех случаях обнаруживались их ассоциации.

Следует отметить, что в 58 (72,5%) случаях был обнаружен золотистый стафилококк в сочетании с грамотрицательными бактериями, а в 7 наблюдениях не наблюдался рост бактерий. Данное исследование применялось у 74 пациентов из 80. Было установлено наличие высокой устойчивости бактерий к антибиотикам I – II поколений, а также было установлено наличие у них высокой чувствительности к антибиотикам III – IV поколений, таким как карбопинем и фторхинолон (рисунок 12).

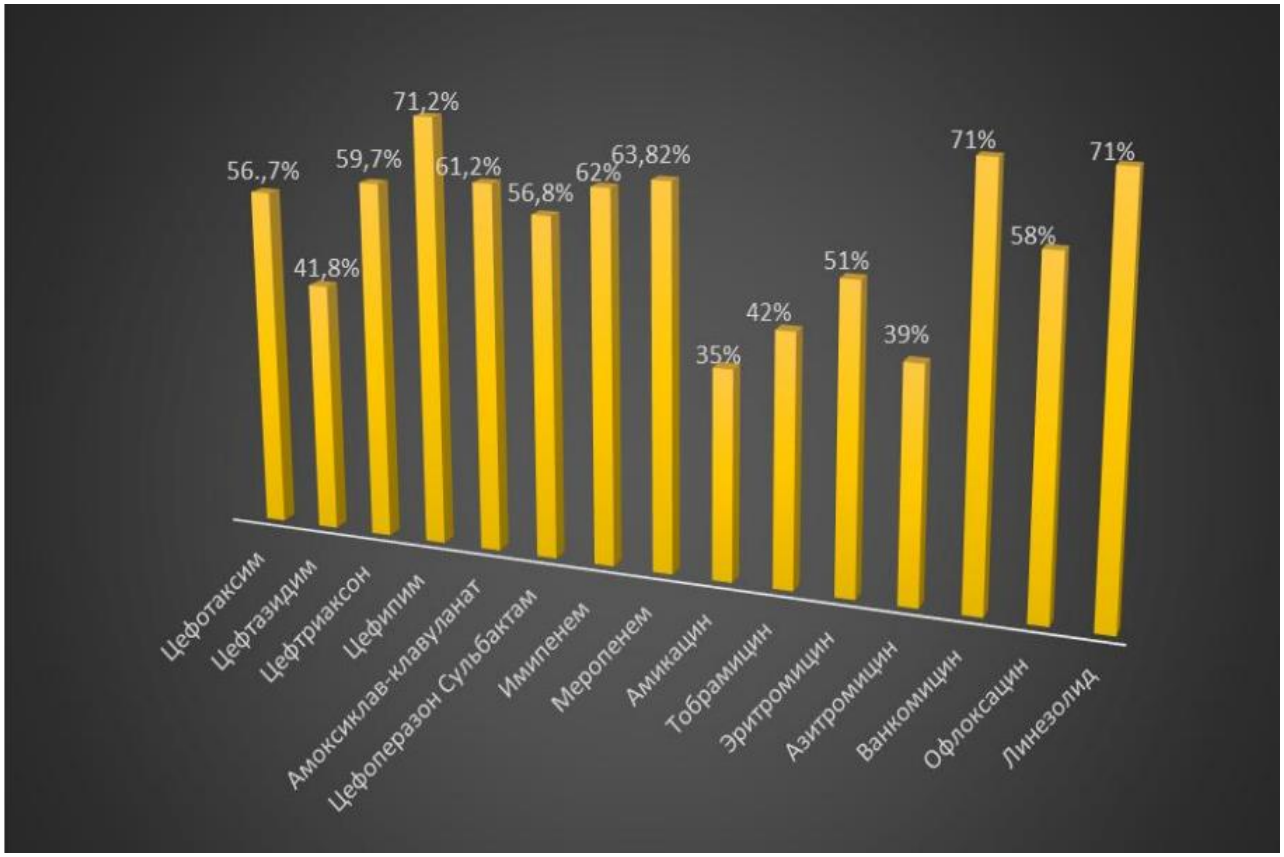

Рисунок 12. - Чувствительность микроорганизма к антибиотикам

Таким образом, необходимо отметь, что близкое расположение анального отверстия, выраженная гипоксия и нарушение кровообращения, является наряду с другими факторами причиной рецидивов ЭКХ.

Следовательно, на основании проведенных выше исследований морфологического, биохимического, ультразвукового, рентгенологического методов исследований, а также интраоперационных данных нами установлено, что между выраженностью морфологических биохимических и ультрасанографических данных имеется точная корреляционная связь и

является основой в выработке объективных критерий выполнения патогенетически обоснованных методов хирургического лечения и комплексной консервативной терапии.

Следует отметить, что всё вышеизложенное позволило выработать диагностический алгоритм рецидивной формы ЭКХ (рисунок 13).

Рисунок 13. - Алгоритм диагностики ЭКХ рецидивной формы.

Согласно разработанному алгоритму, на основании жалоб, анамнеза жизни и заболевания, а также объективных данных приступают к выполнению специальных методов диагностики. Исследование начинают с УЗИ исследования, зондирования и фистулографии, а также морфологического исследования биоптатов, микробиологического исследования, отделяемого из свищей. Для выявления причины механизмов развития рецидивов заболевания

исследуют уровень продуктов ПОЛ, маркёров воспаления и гипоксии, а также дисфункции эндотелия.

Диагностика рецидивных форм ЭКХ, должна быть комплексной, она позволит выявить основные причины её возникновения, выбрать в каждом конкретном случае патогенетически обоснованный метод повторной операции.

ГЛАВА 4. КОМПЛЕКСНОЕ ЛЕЧЕНИЕ РЕЦИДИВНЫХ ФОРМ ЭПИТЕЛИАЛЬНОГО КОПЧИКОВОГО ХОДА

Выбор способа лечения больных с рецидивами ЭКХ зависит от таких факторов, как: распространённость и выраженность воспалительного и гнойно-септического процесса в крестцово-копчиковой области, характер ранее перенесенных оперативных вмешательств, выполнение экономных нерадикальных оперативных вмешательств, а также технических и тактических ошибок.

4.1. Предоперационная подготовка больных с рецидивными формами эпителиального копчикового хода. Критерии выбора тактики лечения

После установления рецидивирующей формы ЭКХ сразу начинали подготовку пациентов к предстоящей повторной операции. Подготавливали операционное поле, кишечник, по показаниям проводили коррекцию сопутствующих заболеваний совместно со специалистами. При обнаружении признаков выраженного воспаления, свищей и инфильтратов в комплексном лечении применялись противовоспалительные средства. Накануне проведения хирургического вмешательства сбривали волосяной покров в области крестца и копчика. Все хирургические вмешательства у пациентов выполнялись в положении лежа на животе по Депажу.

Для выбора наиболее патогенетически обоснованного способа операции нами были разработаны объективные критерии, т.е. применялся дифференцированный подход (таблица 9).

Используя объективные критерии выбора методов дифференцированной хирургической тактики, больным с рецидивными формами ЭКХ выполняли самые различные способы с обязательным проведением патогенетически обоснованной консервативной терапии.

Таблица 9. - Критерии выбора – методов хирургического лечения рецидивного ЭКХ

Критерий	Характер операции			
	Ушивание краёв ко дну по Донати	**Подшивание краёв ко дну по методике клиники**	**Открытое ведение раны**	**Bascom II**
1. Характер хронического воспаления в крестцово-копчиковой области:				
а) слабая	+	+	-	-
б) умеренная	+	+	+	+
в) резко выраженная			+	+
2. Морфологические характеристики в зоне операции:				
а) доминирование клеточных элементов острого воспаления	+	+	+	+
б) признаки выраженных длительно существующих признаков с наличием рубцов, фиброзного процесса	-	+	+	+
в) резко выраженные признаки воспаления	-	+	+	-
3. Изменения и протяжённости свищей и инфильтратов:				
а) наличие плотных инфильтратов	-	+	+	+
б) рубцово-серозные поражения клетки по ходу свищей	-	+	+	+
в) наличие гнойных затёков	-	+	+	+
г) абсцедирование	+			

Продолжение таблицы 9

4. Наличие рецидивов: 1- рецидив; 2- рецидива; 3 и более рецидивов	 + 	 + + +	 - + +	 - + +
5. Клинические формы рецидивного ЭКХ: а) не осложненный б) РФЭКХ с гнойно-воспалительными инфильтративными изменениями в) пилонидальный абсцесс г) ХРЭКХ в стадии хронического воспаления	 + + -	 + + + +	 - + - +	 - - - +
6. Показатели СРБ выше 68,3 мг/мл до 67,3 мг/мл	 - +	 + +	 + 	 -
7. Лактат крови до 0,5 выше 1,8	 + -	 + +	 + +	 + -

4.2. Методы хирургического лечения рецидивных форм эпителиального копчикового хода, сочетающиеся с консервативными методами

С целью улучшения эффективности хирургического и безрецидивного лечения больных с рецидивными формами ЭКХ в клинике разработаны как хирургические, так и консервативные методы лечения больных.

4.2.1. Разработка способа иссечения рецидивных свищевых форм эпителиального копчикового хода

При применении разработанной методики необходимо обратить внимание на топографо-анатомические особенности строения ягодично-

крестцово-копчиковой зоны, выраженность патологического процесса, общее число и расположение вторичных свищевых ходов, а также данные морфологических исследований, УЗИ и выраженность эндотоксемии.

Согласно разработанной методике (**Рац. удост. №3458/R846**) после окрашивания свищевого хода бриллиантом зелёным и ревизии полости свищей зондом для уточнения границ удаляемых тканей (Рисунок 14),

Рисунок 14. – Выполнение прокрашивания и зондирования свищевого хода

производили два полулунных разреза, после чего выполняется иссечение ЭКХ в пределах интактных тканей до зоны расположения крестцово-копчиковой фасции вместе с кожным покровом межягодичной складки, захватывая находящиеся здесь отверстия и подкожную клетчатку, в которой имеются ходы (рисунок 15).

Рисунок 15. - Макропрепарат. Иссеченный ЭКХ с содержащими волосами в его полости

Далее осуществляли тщательный гемостаз с помощью электрокоагулятора. После этого производилось укрепление крестцово-копчиковой фасции путём надевания узловых швов из рассасывающей нити (рисунок 16) (ПГА- размер 3/0).

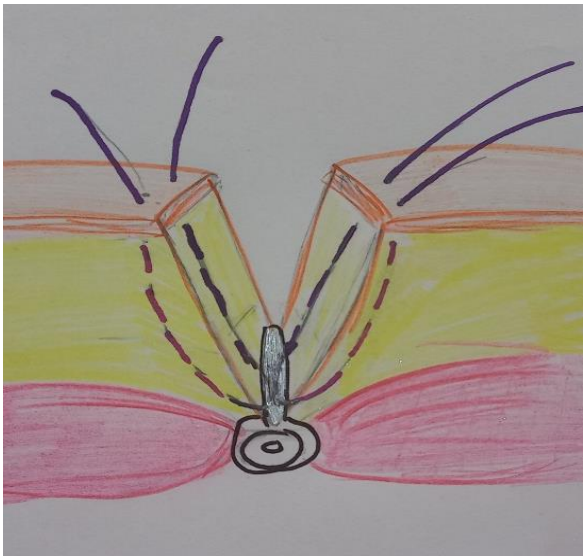

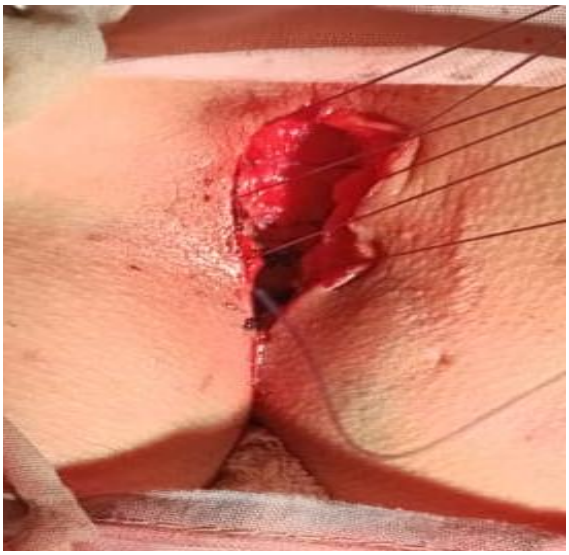

А **Б**

Рисунок 16. - Укрепление крестцово-копчиковой фасции, схематически (А) и фото (Б)

С помощью атравматической иглы производили укрепление крестцово-копчиковой фасции. Накладывали дренажную трубку. Рана ушивалась

отдельными узловыми швами в «шахматном» порядке путём подшивания раневых краёв ко дну, при этом в шов захватывали укреплённую крестцово-копчиковую фасцию с целью предотвращения формирования полостей (рисунок 17).

А **Б**

Рисунок 17. - Схема операции (А; Б) подшивание краёв раны к укреплённой крестцово-копчиковой фасции в «шахматном» порядке по методу Донати

В дальнейшем, в послеоперационном периоде каждый день выполнялась перевязка раны с использованием антисептических растворов (хлоргексидин спиртовый, раствор бриллиантового зелёного спиртовый).

По разработанной нами методике оперировано 14 больных с хорошими непосредственными и отдалёнными результатами.

Предложенным нами метод находит подтверждение в следующем клиническом наблюдении.

Больной М. *25 лет, поступил в отделение колопроктологии ГУ «Городской медицинский центр №2 имени академика К. Таджиева» г. Душанбе через 1 год от момента начала заболевания с жалобами на тянущие боли в крестцово-копчиковой области, мокнутие, гнойные выделения из наружных отверстий свищей, затруднения при сидении. Госпитализирован с целью проведения хирургического лечения с диагнозом «Рецидивная форма*

эпителиального копчикового хода». При изучении анамнеза больного, было установлено, что 18 месяцев назад был оперирован по поводу эпителиального копчикового хода абсдецирующей формы и 12 месяцев назад по поводу эпителиального копчикового хода свищевой формы в условиях районной больницы. Из выписки с истории болезни было выявлено, что заживление раны было вторичным. Состояние больного оценивалось, как относительно удовлетворительное.

Пациенту в плановом порядке было проведено хирургическое лечение по разработанной нами методике «Укрепление крестцово-копчиковой фасции и подшивание краёв раны к укреплённой крестцово-копчиковой фасции в «шахматном» порядке швами Донати». Послеоперационный период протекал гладко, без осложнений, заживление первичным натяжением.

4.2.2. Разработка способа интраоперационной диагностики инфильтратов и затёков крестцово-копчиковой области при рецидивных формах эпителиального копчикового хода

Проведенное исследование и данные литературы показывают, что в основе развития рецидивов заболевания в большинстве случаев являются нерадикальное иссечение эпителиальных копчиковых ходов, оставление или неточная диагностика во время операции и инфильтрированных и воспалительных тканей.

Для диагностики наличия оставленных свищевых ходов, инфильтрированных и воспалительно-измененных тканей, а также с целью снижения частоты рецидивов заболевания в клинике разработана методика интраоперационной диагностики с использованием УЗ-метода (**Рац. удост. №3455/R843**).

По предложенной методике после иссечения эпителиального копчикового хода, гемостаз интраоперационно проводится УЗ - исследование образовавшейся раны справа и слева, дна и верхних её участков. Такое

интраоперационное УЗИ выполняется снаружи от образования после иссечения раны (рисунок 18).

Необходимо отметить, что особое значение при этом придавали наличию эхогенных инфильтрированных тканей различной протяжённостью, требующее дополнительного исследования.

УЗИ также проводили в послеоперационном периоде для характеризации заживления раны и диагностики раневых осложнений, являющихся одним из дополнительных факторов развития рецидивов ЭКХ.

Рисунок 18. - Интраоперационное УЗИ.

Разработанная методика эффективно использована в 28 (35%) наблюдениях при рецидивных ЭКХ.

4.2.3. Разработка способов медикаментозной коррекции оксидного стресса, гипоксии и дисфункции эндотелия у больных с рецидивными формами эпителиального копчикового хода

Проведенное клиническое исследование показывает, что в основе развития дисфункции эндотелия гипоксии и оксидантного стресса при рецидивных формах ЭКХ- являются оставленные и не удалённые во время первой и предыдущих операций свищевые ходы, инфильтраты и воспалительные ткани, а также гнойные затёки.

Для коррекции развывшихся у больных с рецидивными формами ЭКХ указанных выше патофизиологических изменений в клинике разработана методика комплексной её коррекции (**Рац. удост. №3456/R844**).

Суть разработанной методики заключается в том, что на первом этапе проводится хирургическое пособие, направленное на полное и рациональное удаление морфологически неполноценных тканей с обязательным проведением интраоперационного УЗИ. В послеоперационном периоде сразу же начинают ифузионно-трансфузионную терапию, направленную на коррекцию оксидного стресса, гипоксии и эндотелиальной дисфункции. Фармакологическое обеспечение включало в себя:

- инфузионную терапию, включающую в себя внутривенное введение 400,0 мл ремаксола со скоростью 40-60 капель (2-3мл) в минуту + 100,0 мл в/в донатора азота – Тивортин. Комплексную инфузионную терапию проводили в течение 4-5 суток до нормализации показателей эндотоксемии и дисфункции эндотелия (таблица 10).

Использование комбинации Ремаксола и Тивортина позволило у больных с рецидивными формами ЭКХ из основной группы уже в первые сутки послеоперационного периода значительно снизить явления гипоксии и эндотоксемии у больных. Коэффициент гипоксии у больных основной группы был достигнут ниже – на 15,74%. В динамике клинического исследования, также выявлено снижение воспалительных процессов. В ходе развития клинического исследования, также выявлено снижение воспалительной реакции в области крестца и копчика и инфильтрированных участках, о чём свидетельствовало снижение уровней СРБ – с 128,7±8,6 мг/мл до 48,47±7,2мг/мл и МДА с 2,8±0,01нмоль/мг до 2,3±0,06 нмоль/мг.

Значительно улучшилась мощность энергообразования и утилизация тканей кислородом и восстановилась функция эндотелия. Так уровень оксида азота увеличился с 19,7±6,2 мкмоль/л до 26,3±3,1 мкмоль/л.

Таблица 10. - Показатели эндотоксемии и дисфункции эндотелия у больных до и после проведения комбинированного лечения (n=38).

Показатель	Основная группа (n=18)			Группа контроля (n=20)		
	до лечения	после лечения	p	до лечения	после лечения	p
СРБ, мг/мл	128,7±8,6	46,4±7,2*	<0,001	132,47±9,2	945±7,9	<0,001
МДА, нмоль/мг	2,8±0,04	2,3±0,06	<0,05	2,77±0,08	2,5±0,07	>0,05
молочная к-та, ммоль/г	1,590±0,042	1,298±0,051*	<0,01	1,601±0,048	1,510±0,065	<0,05
пировиноградная к-та, ммоль/г	0,1370±0,0050*	0,1218±0,0063*	<0,05	0,316±0,0060	0,1314±0,0053	>0,05
коэффициент гипоксии, усл.ед.	12,44±0,32	9,67±0,33*	<0,05	12,93±0,45	11,50±0,46	<0,05
оксид азота, мкмоль/л	19,7±6,2	26,3±3,1*	<0,05	20,2±1,4	21.17±1,4	>0,05

Примечание: p – статистическая значимость различия показателей в группах до и после лечения (по критерию Вилкоксона) *p<0,05 – при сравнении с таковыми показателями в группе контроля (по U-критерию Манна-Уитни)

Включение в комплексное лечение больных с рецидивными формами ЭКХ внутривенного введение ремаксола и донатора оксида азота тивортина способствует улучшению течения процесса регенерации раны (с заметным повышением регенеративно-дегенеративного индекса), за счёт очищения раны, коррекции гипоксии и оксидантного стресса, а также восстанавливается функция.

Предложенным нами метод находит подтверждение в следующем клиническом наблюдении.

Больная Ю. *18 лет, поступила в отделение колопроктологии ГУ «Городской медицинский центр №2 имени академика К. Таджиева» г. Душанбе через 6 месяцев от момента начала заболевания с жалобами на ноющие боли в крестцово-копчиковой области, мацерацию кожи, скудные гнойные выделения из наружного отверстия свища, затруднения при сидении. Госпитализирована с целью проведения хирургического лечения с диагнозом «Рецидивная форма*

эпителиального копчикового хода». При изучении анамнеза больной, было установлено, что 6 месяцев назад была оперирована по поводу эпителиального копчикового хода свищевой формы в условиях частной не специализированной клиники. Из выписки было выявлено, что заживление раны было вторичным. Состояние больного оценивалось, как относительно удовлетворительное.

Пациенту в плановом порядке было проведено хирургическое вмешательство по разработанной нами методике «Укрепление крестцово-копчиковой фасции и подшивание краёв раны к укреплённой крестцово-копчиковой фасции в «шахматном» порядке швами Донати» в сочетании с консервативным методом, который включал в себя: внутривенное введение 400,0 мл ремаксола по 40-60 капель (2-3мл) в минуту и 100,0 мл в/в донатора азота – Тивортин. Комплексная инфузионная терапия проводилась в течение 5 суток. Послеоперационный период протекал гладко, без осложнений, заживление послеоперационный раны первичным натяжением.

Как было отмечено на основании разработанной дифференцированной хирургической тактики, пациентам основной группы с рецидивными формами ЭКХ выполняли патогенетически обоснованные методы хирургического лечения (таблица 11).

Исследуемые обеих групп были распределены в зависимости от характера и объёмов комплексного лечения с учётом разработанных и усовершенствованных методик, а также медикаментозной коррекции эндотоксемии, гипоксии, оксидного стресса и дисфункции эндотелия. В остальных параметрах они были сопоставимы. В основную группу вошли 24 (30%) пациента. Им выполнены аналогичные оперативные вмешательства, как и в контрольной группе с той разницей, что в комплексе лечения были включены усовершенствованные методики консервативного лечения.

Таблица 11. - Характер и объём оперативных вмешательств при рецидивной форме ЭКХ (n=80)

Характер оперативных вмешательств	Количество		p	Всего (n=80)
	ОГ (n=38)	КГ (n=42)		
Иссечение эпителиального копчикового хода с подшиванием краёв ко дну по Донати	5 (13,2%)	8 (19,0%)	>0,05*	13 (16.8%)
Иссечение эпителиального копчикового хода с подшиванием краёв ко дну по методике клиники	14 (36,8%)	-		14 (17,5%)
Открытое и полуоткрытое ведение после иссечения эпителиального копчикового хода и выраженности затёков	16 (42,1%)	28 (66,7%)	<0,05	44 (55,0%)
Операция Bascom II	3 (7,9%)	6 (14,3%)	>0,05*	9 (11,3%)
Всего	38	42		80

Примечание: p – статистическая значимость различия показателей между группами (по критерию χ^2, *по точному критерию Фишера)

В контрольной группе в 28 (66,7%) случаях выполняли иссечение ЭКХ с открытым и полуоткрытым ведением ран, в основной группе у 16 (42,1%). Иссечение рецидивного ЭКХ с подшиванием краёв ко дну с использованием швов Донати были выполнены 8 (19,0%) пациентам контрольной и 5 (13,2%) основной группы. Операция Bascom II выполнена в 9 наблюдениях пациентам основной (n=3) и контрольной (n=6) групп.

В 14 случаях (17,5%) в лечении рецидивных форм ЭКХ применялась разработанная в клинике методика иссечения ЭКХ с фиксацией раневых краёв ко дну с проведением комплексной консервативной терапии.

4.3. Послеоперационное ведение больных

Как уже отметили, у больных основной группы в послеоперационном периоде назначали патогенетически обоснованную комплексную консервативную терапию, направленную на снижение и коррекцию эндотоксемии, воспалительного процесса, гипоксемии, оксидантного стресса и дисфункции эндотелия.

Эффективность лечения у наблюдаемых пациентов оценивали по изменению биохимических показателей крови (таблица 12).

В раннем послеоперационном периоде у пациентов основной группы, спустя 3-5 дней, отмечалось снижение уровней СРБ с 132,4±7,2 мг/мл до 98,5±6,4 мг/мл и 49,3±5,1 мг/мл, МДА с 3,1±0,07 нмоль/л до 2,6±0,05 нмоль/л и 2,3±0,07 нмоль/л соответственно. Отмечалась тенденция к снижению показателей гипоксии на эти же сроки с 1,609±0,032 ммоль/мг до 1,522±0,038 ммоль/мг и 0,412±0,051 ммоль/л – молочной кислоты. Коэффициентом гипоксии также за эти же сроки имели тенденцию к снижению и соответствовали 11,8±0,42 усл. ед. и 11,30±0,46 усл. ед. соответственно. Снижение эндотоксемии, гипоксии и соответствующая их коррекция способствовала повышению уровня оксида азота до 20,5±7,1 мкмоль/л и 26,4±3,1 мкмоль/л соответственно.

У больных контрольной группы за те же сутки послеоперационного периода, исследуемые показатели эндотоксемии, оксидантного стресса и гипоксии держались на высоких цифрах, что в конечном итоге являлось одним из патогенетических факторов развития осложнений, а в дальнейшем и рецидивов.

При цитологическом исследовании раневого экссудата у пациентов основной группы оказалось, что на 4-5 сутки количество нейтральных лейкоцитов начало уменьшаться с 467,68±13,02 до 128,07±10,90. Регенеративно - дегенеративный индекс уже на 3 сутки послеоперационного периода был выше по сравнению с контрольной группой на 27,88% ($p<0,05$). Проведенные

выше клинические исследования доказывают терапевтическую эффективность комплексной консервативной терапии у больных основной группы.

Таблица 12. - Показатели эндотоксемии, гипоксии и дисфункции эндотелия в послеоперационном периоде у больных основной и контрольной групп

Показатели	Норма	Основная группа			Контрольная группа		
		1-е сутки	3-и сутки	5-е сутки	1-е сутки	3-и сутки	5-е сутки
СРБ, мг/мл	3,0±0,3	132,4±7,2	98,5±6,4	49,3±5,1	136,6±6,0	115,4±6,0	102,3±2,3
МДА, нмоль/мг	2,04±0,01	3,1±0,07	2,6±0,005	2,3±0,07	3,1±0,02	2,8±0,04	2,6±0,07
Молочная к-та, ммоль/г, белка	1,303±0,059	1,609±0,032	1,522±0,038	0,1412±0,0051	1,704±0,052	1,601±0,058	1,520±0,048
Пировиноградная к-та, ммоль/г, белка	0,1237±0,0051	0,1492±0,0042	0,1412±0,0044	0,1341±0,0056	0,1498±0,052	0,1420±0,0048	0,1408±0,0012
коэффициент гипоксии усл. ед.	10,53±0,37	13,24±0,49	11,84±0,42	11,30±0,46	13,62±0,28	12,69±0,45	12,21±0,32
оксид азота мкмоль/л	27,9±1,3	18,8±3,4	20,5±7,1	26,4±3,1	17,2±1,5	18,9±1,7	20,1±1,2

Примечание: *p<0,05 – при внутригрупповых сравнениях изменения показателей в динамике наблюдения (по критерию Фридмана)

Состояние пациентов как основной, так и контрольной групп оценивали путём ежедневного осмотра и анализа имеющихся жалоб, исследования температура тела. Ежедневно больным проводились перевязки. По мере необходимости применялись наркотические и ненаркотические анальгетики.

В течение 24 часов, после проведенной операции, пациентам назначали постельный режим. Начиная со вторых суток назначался общий стол №15. Также применялись средства, позволяющие сдерживать появление стула, в течение 3-х суток применялась очистительная клизма.

Также по мере необходимости с учётом состояния пациентов и наличия у них сопутствующих патологий применялись седативные, тонизирующие средства, сердечно-сосудистые и гипотензивные препараты. На вторые сутки после проведения хирургического вмешательства выполнялась первая перевязка. Тактика ведения больного в послеоперационном периоде зависела от объёма, проведенного хирургического вмешательства, во время перевязки проводилась обработка кожной поверхности вокруг раны с использованием антисептических средств (растворы бетадина, хлоргексидина). В случае ведения послеоперационной раны открытым либо полуоткрытым методами проводилось её промывание с использованием антисептических растворов, на рану накладывались стерильные марлевые салфетки, обработанные мазью с содержанием водорастворимой основы (такие как левомеколь и левосин). Начиная со второй недели послеоперационного периода применялись средства, способствующие торможению репаративных процессов в ране (мази солкосерил, метилурацил).

При проведении перевязки уделяли внимание состоянию линии швов и кожи. Наличие гиперемии и отёчности в области послеоперационной раны являлись признаками воспаления. Отдельное внимание уделяли больным, у которых раны зашивались наглухо, так как риск развития воспалительного процесса в таком случае выше. При развитии гнойных осложнений в ране производилось снятие швов и перевод раны на открытую тактику ведения с использованием мазевых аппликаций, содержащих водорастворимую основу. Если у больного с глухим ушиванием раны наблюдалось появление выделений из линии швов, то в этом случае производилась ревизия раны с использованием пуговчатого зонда, что позволило определить наличие подкожной гематомы, или абсцесса, скопление жидкости серозно-сукровичного характера и установить по мере необходимости дренажи.

4.4. Непосредственные результаты оперативных вмешательств у больных с рецидивными формами эпителиального копчикового хода

У всех 80 пациентов обеих исследуемых групп были изучены непосредственные результаты оперативных вмешательств. При оценке результатов операции большое значение имеет наличие послеоперационных осложнений, профилактика и лечение которых является наиболее значимым фактором эффективности проведенного хирургического лечения. У пациентов группы контроля (n=42), которым хирургические вмешательства проводилось исключительно с учётом клинических данных, развитие осложнений в раннем послеоперационном периоде отмечалось в 14 (33,3%) случаях. Из 38 пациентов основной группы, где придерживались дифференцированной хирургической тактике с применением, разработанных и усовершенствованных методов хирургического и медикаментозного лечения, направленные на коррекцию эндотоксемии, гипоксии, оксидантного стресса и дисфункции эндотелия, ранние послеоперационные осложнения отмечены у 5 (13,2%) больных.

Общее количество и характер осложнений, возникших в раннем после хирургического вмешательства периоде у пациентов с рецидивами ЭКХ, приведены в таблице 13.

Таблица 13. - Общее количество и характер осложнений, возникших в раннем послеоперационном периоде у пациентов с рецидивами ЭКХ

Послеоперационные осложнения	Основная группа (n=38)	Контрольная группа (n=42)	p
Нагноение раны	2 (5,3%)	6 (14,3%)	>0,05
Инфильтрат	2 (5,3%)	2 (4,8%)	>0,05
Гематома	1 (2,6%)	-	
Краевой абсцесс	-	1 (2,4%)	
Несостоятельность раны	-	5 (11,9%)	
Всего	5 (13,2%)	14 (33,3%)	<0,05

Примечание: p – статистическая значимость различия показателей между группами (по критерию χ^2, *по точному критерию Фишера)

Для выявления характера ранних послеоперационных осложнений, наряду с объективными методами оценки состояния послеоперационной раны, проводили динамическое УЗИ- исследование (рисунки 19, 20, 21).

Рисунок 19. Вид послеоперационной раны. Нагноение раны

А **Б**

Рисунок 20. – Вид послеоперационной раны до удаления кожных швов и после удаления швов А и Б.

Рисунок 21. – Эхограмма. Послеоперационный период. Наличие инфильтрата в зоне операции.

Комплексное УЗИ мягких тканей послеоперационной области проводили на 3-5 дни при этом изучались размеры инфильтрации мягких тканей. Показатели ширины инфильтративной зоны инфильтрации у пациентов основной группы, спустя трое суток после проведения хирургических вмешательств в момент разгара локального воспалительного процесса, составил в среднем 6,5±0,9 мм, а в группе контроля этот показатель составлял 9,8±0,9 мм ($p<0,05$) и зависел от характера и методов выполнения оперативного пособия. Объём инфильтрата у пациентов из основной группы составлял в среднем 10,3±1,03 мм^3, этот показатель в группе контроля составил в среднем 16,7±0,9 мм^2 ($p<0,05$).

Спустя 5 суток после проведённого хирургического вмешательства, в момент стихания воспалительного процесса, показатели ширины зоны инфильтративных изменений в мышечных структурах у больных основной группы снизились до 5,5±0,9 мм, тогда как в группе контроля данный показатель снизился незначительно и составил 10,3±1,15 мм ($p<0,05$). Показатели объёма инфильтрата у пациентов из основной группы составляли в среднем 9,9±1,1, у больных группы контроля этот показатель составил 17,5±0,9 мм^3 ($p<0,05$).

Среди послеоперационных осложнений, наиболее грозным у пациентов с рецидивными ЭКХ являлось нагноение, которое наблюдалось у 8 пациентов основной (n=2) и контрольной (n=6) групп. Оно встречалось после операции иссечения ЭКХ с подшиванием краёв ко дну и после операции по поводу нагноений ЭКХ. Признаки развития гнойного процесса в ране обнаруживались к 3-5 суткам послеоперационного периода, когда у пациентов наблюдалось увеличение температуры тела до 38-39˚ С, появлялась общая слабость, наличие болевых ощущений в области раны, имеющие пульсирующий характер. Также в этот период по краям раны отмечалось появление гиперемии, гнойных выделений при зондовом исследовании. Вышеуказанные признаки констатируют факт уже возникших гнойных осложнений в ране. Для ранней диагностики нагноения ЭКХ в послеоперационном периоде, а также для дифференциальной диагностики её от инфильтратов в клинике разработана методика ранней диагностики нагноения ЭКХ. Суть разработанной методики заключается в том, что в крови больных с нагноением послеоперационной раны уровень СРБ в крови в динамике критически повышается, особенно на 3-4 сутки, тогда как при инфильтрате послеоперационной раны содержание СРБ повышено, но не до критических значений (таблица 14).

Так показатель уровня СРБ в крови у больных с послеоперационными инфильтратами ран крестцово-копчиковой области составил от 21,8 до 67,3 мг/мл, тогда как у больных с нагноением послеоперационных ран он составлял от 68,4 мг/мл до 200 мг/мл и более. Полученные данные были сравнены с послеоперационными находками 12 пациентов основой и контрольной групп с инфильтратом (n=4) и нагноением послеоперационных ран (n=8).

При комплексной диагностике нагноений ран крестцово-копчиковой области, отмечаемых у 8 больных, производилось снятие швов, осмотр раны, её промывание с использованием антисептических растворов и перевод на открытую тактику ведения. Нагноение инфильтратов встречалось в 4 случаях, чаще (n=3) оно отмечалось у пациентов с высоким «стоянием» ягодиц.

Послеоперационные гематомы, имеющие место в 1 наблюдении, были связаны с техническими особенностями операции и характером гемостаза.

Таблица 14. - Показатели уровня СРБ при ранних послеоперационных вмешательствах по поводу рецидивного ЭКХ

Характер осложнения	Уровень СРБ, мг/мл	Лактат крови, нмоль
Инфильтрат	44,6±3,7	1,2±0,2
Нагноение	86,4±3,4	2,4±0,3
p	<0,05	<0,05

Примечание: p – статистическая значимость различия показателей между группами с осложнениями (по U-критерию Манна-Уитни)

У больных группы контроля чаще наблюдались такие осложнения как несостоятельность швов (n=5) и, как следствие, их расхождение (рисунок 22).

Несостоятельность швов вследствие натяжения характеризовалась тем, что в послеоперационном периоде не наблюдалось наличие видимых осложнений до тех пор, пока не производилось снятие швов: во время проведения перевязки не наблюдались признаки воспалительной реакции, также не отмечалось наличие значительной экссудации либо инфильтрации. Не было установлено и наличие каких-либо объективных причин, которые могли бы привести к несостоятельности швов. Согласно данным некоторых авторов, расхождение краёв раны и развитие в ней некротических изменений возникает вследствие избыточного натяжения тканей во время закрытия раны, что приводит к нарушению, местной микроциркуляции и ухудшению процессов репарации.

А **Б**

Рисунок 22. - Несостоятельность кожных швов вследствие натяжения (А), вследствие нагноения (Б)

Несостоятельность швов раны также развивается вследствие нагноения операционной раны и повышения внутрираневого давления (рисунок 23).

Рисунок 23. - Несостоятельность швов раны

Наряду с вышеуказанными причинами расхождения швов вследствие нагноения раны является близкое расположение анального отверстия, а также попадание микроорганизмов в рану. Также необходимо отметить, что случаи

развития гнойных осложнений в ране с несостоятельностью наложенных швов чаще встречались у больных с наличием гематом в тканях мускулатуры, с наличием устойчивых к лечению инфильтратов, образовавшихся после проведенного хирургического вмешательства, а также вследствие несоблюдения рекомендаций относительно полного покоя и не допущения преждевременного сидения.

Оценка сроков эпителизации

Проведена оценка сроков эпителизации у больных прооперированных по поводу рецидивного ЭКХ. У пациентов обеих групп удаление швов выполнялось спустя 13-14 дней после операции, а спустя 20 дней больному разрешалось уже полноценно садиться. Сроки эпителизации раны при первичном натяжении у больных из основной группы варьировались в пределах 20-28 суток, а при возникновении несостоятельности швов этот срок составлял 42–50 суток. Таким образом, в среднем данный срок составлял 23,9±2,2 дней (рисунок 24).

Рисунок 24. - Послеоперационный период – 20-ые сутки

Период эпителизации раны при первичном натяжении у больных из основной группы были несколько длиннее и варьировался в пределах 28-34

суток, а при наличии осложнений со стороны раны этот период составлял 38-58 дней, что зависело от глубины нахождения раны. Средние сроки эпителизации соответствовали 36,4±8,1 суток.

В результате, чего выявлен ряд технических особенностей выполнения отдельных видов операций, влияющих на частоту развития ранних осложнений после проведения хирургических манипуляций у больных с ЭКХ и его рецидивами:

1. Недостаточность по длине и размерам лоскута, которые не могут обеспечить предотвращение натяжения тканей;

2. Недостаточная васкуляризация кожно-подкожных лоскутов создающее ишемию и благоприятные условия для развития инфекции;

3. Недостаточно качественный гемостаз и иссечение инфильтративных и воспалительных тканей;

4. Применение при свищевых формах рецидивного ЭКХ, а также при выраженной воспалительной инфильтрации экономного иссечения тканей;

5. Образование остаточных полостей после ликвидации ЭКХ и закрытия ран крестцово-копчиковой области.

Для снижения частоты послеоперационных осложнений и риска возникновения рецидивов заболевания необходимо соблюдать ряд важнейших технических методик:

1. Максимально радикальное иссечение патологических каналов и стенок кист, включая инфильтраты и дренированные затёки;

2. Использование интраоперационного УЗИ, для выявления воспалительных инфильтратов, рубцовой ткани и свищевых ходов, для эффективного их иссечения в пределах здоровых тканей без натяжения;

3. Предупреждение образования ограниченных полостей при неполном либо глухом закрытии раны по мере её заживления;

4. Не пытаться ускорить регенерацию раны за счёт наложения на неё «вторичных» швов у пациентов с длительно незаживающими ранами в области

крестцово-копчиковой зоны со случаями их регулярного вторичного инфицирования;

5. Своевременное оптимальное дренирование гнойных очагов и образовавшихся затёков;

6. Предупреждение образования грубых деформирующих рубцов, то есть принимать во внимание размеры ран, их глубину расположения и состояние краевых тканей;

7. Соблюдение полного покоя и избегание активных движений в течение как минимум 7 суток, избегание сидения в течение как минимум 5 дней с целью предотвращения сдавления раны и деформации ее краёв в период регенерации;

8. Обязательное сочетание вышеуказанных пунктов во время и после проведения хирургического вмешательства с медикаментозной коррекцией эндотелиальной гипоксии, оксидантного стресса и дисфункции эндотелия.

4.5. Послеоперационные результаты оценки качества жизни у пациентов с рецидивами эпителиального копчикового хода

При изучении качества жизни у пациентов с рецидивами ЭКХ использовалась анкета SF-36. Данная анкета состоит из 36 пунктов, объединенных в 8 шкалах. Суммарная оценка производится по 100-балльной шкале, при этом чем больше балл, тем выше уровень состояния здоровья анкетируемого. Все шкалы образуют два основных параметра: физический и психологический компоненты здоровья. Оценка качества жизни у больных проводилась спустя полгода после операции (таблица 15).

Показатели параметра жизненной активности (Vitality –VT) характеризуют полноту сил и энергии у пациентов, подвергшихся хирургическим вмешательствам. У наблюдаемых нами пациентов этот показатель являлся высоким, при этом показатели VT в основной группе исследуемых были статистически значимо выше таковых в группе контроля ($p<0,01$).

Таблица 15. - Результаты оценки качества жизни у больных обеих групп по шкале SF-36

Показатель		Группа контроля (n=42)	Основная группа (n=38)	P
Компонент физического здоровья	PF	77,8 ± 1,32	83,4 ± 1,31	0,0054
	RP	73,5 ± 1,31	81,9 ± 1,24	0,000011
	BP	80,8 ± 1,23	84,2 ± 1,21	0,0966
	GH	81,6 ± 1,62	81,4 ± 1,34	0,8984
Компонент психологического здоровья	VT	85,3 ± 1,3	90,8 ± 1,0	0,0012
	SF	71,5 ± 2,64	86,98 ± 1,01	0,0012
	RE	85,7 ± 2,03	89,2 ± 1,28	0,37507
	MH	85,8 ± 0,87	89,7 ± 0,88	0,002153

Примечание: p – статистическая значимость различия показателей между группами с осложнениями (по U-критерию Манна-Уитни)

Показатели параметра социального функционирования (Social Function SF) характеризуют уровень ограничительного влияния физического либо эмоционального состояния пациентов, подвергшихся операции, на состояние их социальной активности и коммуникации. Результаты исследования показывают, что данные показатели оказались статистически значимо ($p<0,001$) выше в группе больных, у которых применялась дифференцированная тактика лечения (основная группа), чем в группе контроля - 87 и 71,5 баллов, соответственно. Данная разница объясняется тем, что в основной группе пациентов число случаев развития осложнений в послеоперационном периоде было заметно меньше (n=5), чем в группе контроля (n=14), при этом у больных основной группы реже возникала необходимость в проведении ежедневных и

изнуряющих перевязок, а также реже отмечалась необходимость в применении амбулаторного лечения, что позволяло больше времени им проводить со своими родными и коллегами.

Показатели параметра ролевого функционирования, которые связаны с эмоциональным состоянием (Role Emotional- RE), отражают уровень влияния эмоционального статуса пациента на выполняемую им работу либо иную повседневную деятельность (у пациента уходит больше времени на выполнение своей работы, снижается ее объём и качество и т.д.). Результаты исследования показывают, что данные показатели у больных обеих группах оказались высокими с отсутствием статистически значимых различий между группами ($p=0,14$). Таким образом можно предположить, что уровень эмоционального статуса у наблюдаемых нами больных после проведения хирургического лечения не оказывал ограничительного влияния на выполнение ими повседневной работы.

Показатели параметра психического здоровья (Mental Health - MH) зависят от настроения пациента, наличия у него депрессивного либо тревожного состояния, а также от общего эмоционального статуса. Эти показатели в основной группе пациентов оказались статистически значимо выше таковых в группе контроля ($p<0,01$). Это связано с тем, что в большинстве случаев у наблюдаемых пациентов на момент проведения опроса все ещё имелась раневая поверхность, которая способствовала ограничению полноценной активности, требовала проведения перевязывания каждый день, все это негативно отражалось на эмоциональном статусе, приводя к депрессии и тревогам.

Показатели параметра физического функционирования (Physical Functioning – PF) характеризуют уровень ограничивающего влияния физического статуса у пациента на выполнение им физических нагрузок (способность пациента обслуживать себя самостоятельно, ходить, подниматься по лестнице, переносить тяжёлые вещи и др.). Согласно полученным результатам, этот показатель оказался статистически значимо выше у

пациентов из основной группы, чем у больных из группы контроля - 83,4±1,31 и 77,8±1,32 балла (p=0,005), соответственно. Таким образом, состояние здоровья у пациентов из основной группы реже оказывало ограничивающее влияние на их физическую активность, благодаря более низким показателям частоты случаев возникновения осложнений в послеоперационном периоде, более короткому периоду регенерации раны, а также редкой встречаемости случаев дискомфорта в зоне послеоперационного рубца (рисунок 25).

Показатели оценки ролевого функционирования, которые связаные с физическим состоянием (Role Physical Fure Homng- RP) у пациентов из основной группы оказались выше, чем у исследуемых из группы контроля - 81,4±1,24 и 73,5±1,31 балла, соответственно (p<0,001).

Следовательно, уровень физического состояния у больных из основной группы не оказывал значительного влияния на их повседневную деятельность.

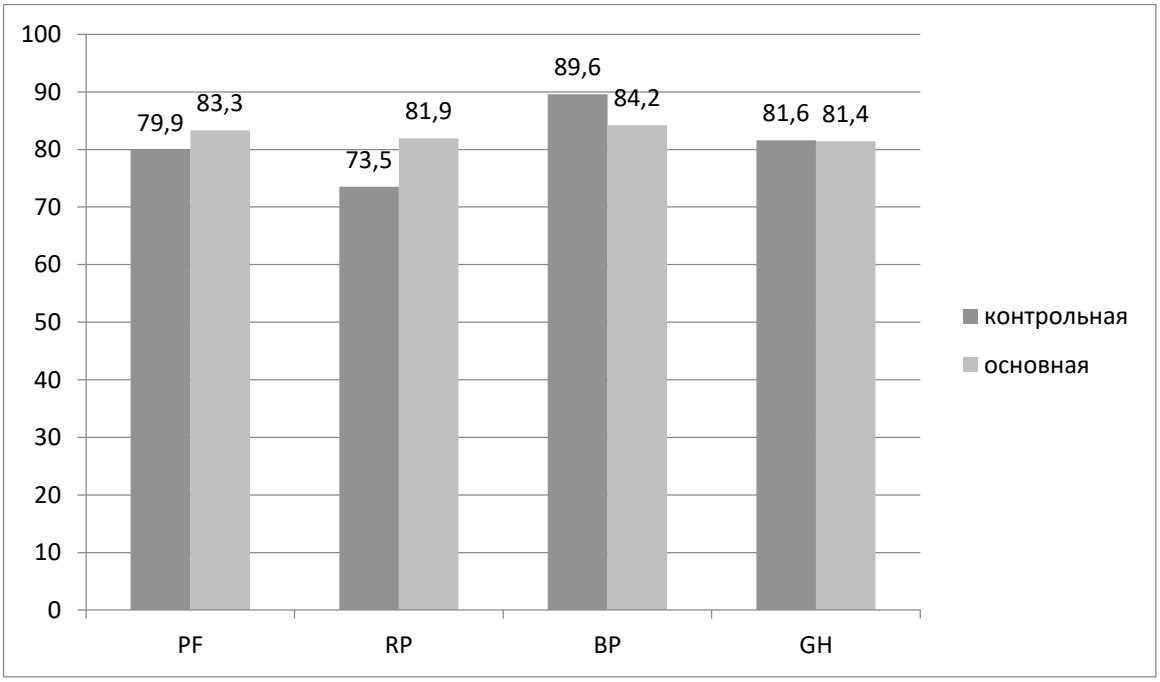

Рисунок 25. – Результаты оценки параметра физического здоровья у пациентов основной группы

Балльные оценки по параметру интенсивности боли (Bodily pain – BP) у пациентов из основной группы составили в среднем 84,2±1,21, что было незначительно выше, чем у пациентов из группы контроля - 80,8±1,23 (p>0,05). Высокие значения по данному изучаемому параметру указывают на то, что

интенсивность боли оказывает ограничивающее влияние на ежедневную активность больных и их трудоспособность.

Показатели параметра общего состояния здоровья (General Health- GH), отражают уровень самооценки пациента относительно состояния своего здоровья на момент исследования и шансов на полное выздоровление. Средняя балльная оценка по данному параметру в группе контроля составила 81,6±1,62, а в основной группе этот показатель равен 81,4±1,34 (p=0,09). Такие показатели свидетельствуют о том, что в большинстве случаев больные оценивают состояние своего здоровья как удовлетворительное с наличием перспектив на излечение.

Таким образом, согласно полученным результатам оценки качества жизни у наблюдаемых больных с использованием анкеты SF-36, в основной группе пациентов, у которых применялась дифференцированная тактика при хирургическом лечении, показатели почти по всем параметрам компонентов физического и психического оказались заметно выше, чем у больных группы контроля. Только по параметрам выраженности боли (BP), ролевого функционирования, связанного с эмоциональным состоянием (RE), а также по параметру общего здоровья (GH), балльные оценки почти не имели различий между основной и контрольной группами.

4.6. Результаты оценки эффективности лечения в отдалённом послеоперационном периоде у больных с рецидивами эпителиального копчикового хода

Изучение результатов лечения в отдалённом послеоперационном периоде у данных больных проводилось путем анкетирования и контрольного осмотра в период от полугода до 2 лет (период мониторинга в среднем составлял 15 месяцев). Результаты лечения в отдалённом периоде были изучены у 62 (77,5%) из 80 больных, подвергшихся хирургическому лечению: у 32 больных контрольной группы и 30 (37,5%) основной группы. Критериями оценки эффективности лечения в отдалённом послеоперационном периоде являлись:

сроки полной регенерации раны, общая продолжительность временной утраты работоспособности, число случаев развития рецидивов заболевания, формирование грубого деформирующего рубца. Сроки полной регенерации раны у пациентов группы контроля в среднем составляли 30,9±2,1 дней после проведенной операции, в основной группе этот период составлял в среднем 17,8±0,9 дней ($p<0,001$).

Сроки временной утраты работоспособности у наблюдаемых больных напрямую зависели от сроков полной регенерации раны. В результате, сроки временной нетрудоспособности в основной группе пациентов оказались значительно меньше, чем в группе контроля - 21,6±0,95 и 37,25±2,25 дней, соответственно. Общее число случаев рецидивов заболевания в течение до 24 месяцев после проведенной операции у пациентов из группы контроля составило 9 (28,1%), в то время как в основной группе рецидивы заболевания отмечались только в 2 (6,7%) случаях. То есть, частота случаев рецидива в контрольной группе оказалась почти в 5 раз выше, чем в основной группе ($p<0,05$). В ходе изучения основных причин повторного развития заболевания было выявлено, что в большинстве из этих случаев во время проведения операции имели место технические ошибки, не применялся комплексный и патогенетически обоснованный подход при проведении консервативной терапии эндотоксемии, гипоксии, оксидантного стресса и дисфункции эндотелия, а также отмечалась высокая вероятность попадания инфекции на рану из близко расположенного анального отверстия.

По мнению многих авторов, рецидивы данной патологии обусловлены наличием открытых и гнойных ран, свищевых ходов и неправильно выбранных методов лечения. Несмотря на эффективное и радикальное удаление ЭКХ у больных с рецидивными формами заболевания к развитию «ложных» рецидивов может привести попадание волос в операционную рану, в результате чего может наблюдаться образование свищевого хода, неравномерная регенерация послеоперационной раны, прежде всего у пациентов с высоким расположением ягодиц, с наличием сопутствующего сахарного диабета и др.

Это, в свою, очередь, может привести к образованию над операционной раной кожных «мостиков», формированию своеобразного незаживаемого кожного «капюшона», когда нижний край послеоперационного рубца начинает выступать над раной, в последующем это приводит к формированию ложного хода. Формирование грубого рубца в послеоперационном периоде, наличие болевых ощущений и чувства дискомфорта в области проведенной операции в основной группе пациентов наблюдалось только в 1 случае, а в группе контроля - в 5 случаях. Данные осложнения были обусловлены частичным нагноением послеоперационной раны с последующим удалением швов и переводом раны на «открытую» тактику ведения, кроме того был отмечен некроз раневых краёв, расхождение установленных на кожу швов с последующим формированием раневого дефекта, который закрывался вторичным натяжением у пациентов основной группы – в 6,25 % случаях, а группе контроля - в 17,5% случаях.

Таким образом, применение дифференцированной хирургической тактики с одновременным проведением комплексной медикаментозной коррекции эндотоксемии, гипоксии, оксидантного стресса, а также дисфункции эндотелия, в сочетании с разработанными и усовершенствованными хирургическими пособиями позволяет повысить качество жизни оперированных больных за счёт сокращения сроков заживления ран, снижения частоты послеоперационных осложнений и рецидивов заболевания.

ЗАКЛЮЧЕНИЕ

До сих пор в колопроктологии одной из актуальных проблем, вызывающих интерес, как среди отечественных, так и среди зарубежных учёных, является тактика лечения больных с эпителиальным копчиковым ходом (ЭКХ). Данная патология чаще обнаруживается среди активных мужчин молодого возраста [16,37,48], при этом соотношение лиц мужского пола к женскому достигает 4:1 [53,79,184]. В общей структуре всех колопроктологических заболеваний ЭКХ располагается на четвёртой позиции после таких заболеваний, как геморрой, парапроктит и анальная трещина [77,193]. Эпителиальный копчиковый ход приводит к ограничению повседневной активности с утратой работоспособности, что отрицательно отражается на качестве жизни больного [85,118,151].

Единственным способом радикального лечения при данной патологии считается выполнение оперативного вмешательства с иссечением всех компонентов патологического процесса до зон интактных участков [17,90,174]. Хотя на сегодняшний день существует несколько способов хирургического лечения, всё ещё высоким остаётся число случаев их неэффективности. Согласно литературным данным, частота случаев развития гнойно-воспалительных осложнений при данной патологии составляет от 13 до 24%, а число случаев рецидивов патологии варьируется в пределах 3-30% [23,87,120,157]. Такие высокие показатели послеоперационных осложнений и рецидивов обусловлены частотой случаев инфицирования послеоперационной раны, утратой состоятельности наложенных на рану швов и расхождением, неполным иссечением всех компонентов эпителиального копчикового хода, появлением некротических изменений в кожно-жировых лоскутах. Несомненно, что развитие послеоперационных гнойно-воспалительных осложнений приводит к увеличению сроков регенерации ран, а при повторных случаях развития данной патологии нередко возникает необходимость к проведению сложных хирургических вмешательств.

На сегодняшний день особый интерес у учёных, занимающихся проблемой лечения гнойных ран и стимуляции их заживления, вызывает применение различных экзогенных ингибиторов свободнорадикальных процессов (СРП) и NO- оксид азота, в частности серотонин адипинат (динатон) и донатора азота – Тивортина. В этой связи разработана апробация новых средств и новых методов лечения ЭКХ и её рецидивов, и новых лечебных технологий, оказывающих антибактериальный эффект, улучшающих микроциркуляцию и ускоряющих заживление ран этой локализации остаётся весьма актуальным. Важным и необходимым является также выявление дополнительных предикторов риска развития рецидивов ЭКХ и методов их лечения.

Нами были изучены результаты лечения и обследования 80 пациентов с рецидивными формами ЭКХ, в лечении которых использовались разработанные и усовершенствованные методы, направленные на снижение частоты рецидивов заболевания. Всего анализированный клинический материал охватывает 80 больных, которые прошли обследование и лечение в отделении колопроктологии.

В данное исследование были включены больные обоего пола, проходившие лечение по поводу рецидивных форм эпителиального копчикового хода и свищей крестцово-копчиковой зоны с установленным ранее диагнозом «эпителиальный копчиковый ход» и «пилонидальный абсцесс» и с наличием в анамнезе случаев радикального или паллиативного хирургического вмешательства. Возраст пациентов варьировался от 18 лет до 45 лет.

Пациентов мужского пола с рецидивом эпителиального копчикового хода было 61 (76,25%), а женского пола - 19 (23,75%). Наиболее часто данная патология отмечалась среди пациентов в возрасте 20-29 лет, то есть возраст которых считается наиболее активным и трудоспособным.

Особенность возрастной и половой особенности эпидемиологии заболевания может быть обусловлена состоянием расположенных в коже

экзокринных (сальных и потовых) желёз, волос и половыми особенностями строения крестцово-копчиковой зоны.

Многие пациенты до выполнения первичной операции по поводу ЭКХ дебют своего заболевания связывали с переохлаждением или перегреванием, с наличием выраженного потоотделения, получением травмы в области крестца и/или копчика. На наличие травм, полученных накануне развития воспалительного процесса, указывали 21 (26,25%) пациент, среди которых труд, у 11 человек, связан с вождением автотранспорта в течение длительного периода времени, что обуславливает хроническую травматизацию указанной зоны (Jeep – desease), в 12 (15%) случаях пациенты сообщали о случаях переохлаждения да начала развития абсцессов. Остальные 37 (46,25%) больных отрицали травму и другие причины.

Большое значение при прогнозировании рисков развития рецидива заболевания придавалось изучению количества выполненных ранее операций у больных с ЭКХ и применяемых при этом методов лечения - паллиативные либо радикальные методы иссечения копчиковых ходов, открытая тактика ведения раны после хирургического вмешательства, выполнение синусэктомии, пластических операций, а также хирургическая ликвидация эпителиального копчикового хода срединным доступом с закрытием раны наглухо. В анамнезе наблюдаемых нами больных с рецидивными формами заболевания чаще применялось глухое ушивание раны. У таких больных необходимо выполнить два основных встречавшихся метода: после иссечения эпителиального хода с ушиванием раны по методу Донати- Мак- Миллиан, и фиксация стенок канала ко дну раны (по типу «шахматного» порядка или по методу марсупиализации).

Вероятность развития рецидива с каждым последующим оперативным вмешательством повышается, несмотря на их относительное снижение.

Наличие выраженной рубцовой деформации, воспалительного процесса (прежде всего гнойного характера) и склеротических изменений в местных тканях, и наличие рубцовых изменений в покровных тканях в области

проведения операции не соблюдались практически у 65 (81,25%) пациентов с рецидивными формами ЭКХ.

Наблюдаемые нами пациенты с рецидивными формами ЭКХ были распределены в зависимости от клинической формы патологии. Неосложнённый рецидивный ЭКХ (без клинических проявлений) всего наблюдали у 7 (8,75%) пациентов. ЭКХ осложнённый гнойно-воспалительными и инфильтративными изменениями тканей – у 30 (37,5%) пациентов, у 25 (31,25%) отмечали рецидивный ЭКХ в стадии хронического воспаления, у 18 (22,5%) - рецидивный пилонидальный абсцесс.

У больных с рецидивными формами ЭКХ было выявлено наличие сопутствующих колопроктологических заболеваний. Среди заболеваний ободочной и прямой кишки в 24,2% случаев наблюдались патологии воспалительного характера, у 5,1% больных был диагностирован колит, а у 8,2% больных было установлено наличие хронической формы геморроя (без необходимости проведения оперативного вмешательства). Выявленные сопутствующие патологии не оказывали значимого влияния на дальнейшую тактику лечения больных.

Наличие свищевых ходов, как правило, указывало на наличие рецидивных форм. Так у 15 пациентов было установлено наличие двух и более первичных отверстий, расположенных на расстоянии от 3,0 до 12,1 от заднего прохода и имеющих сообщения друг с другом. Образование вторичных свищевых ходов было обусловлено развитием воспалительного процесса в области оставленного копчикового хода, самопроизвольным или неправильным вскрытием инфильтратов и абсцессов, неполным удалением ЭКХ. В 29 (36,25%) случаев отмечали первичные и вторичные свищи.

Большое значение при выборе эффективного оперативного вмешательства при рецидиве ЭКХ имеют сроки и характер предшествующих оперативных вмешательств. Увеличение размеров свищевого хода, наличие выраженных поражений местных тканей с образованием плотных инфильтратов, рубцово-деформирующих изменений в расположенной по ходу

свищевого хода клетчатке, а также наличие гнойных затёков значительно осложняют выбор наиболее оптимальной тактики ведения данных больных.

Большое значение при рецидивных формах ЭКХ имеет анализ длительности патологии, начиная от момента появления первых клинических признаков до проведения первого хирургического вмешательства, это позволяет оценить прогностический исход. Также изучали уровень выраженности клинических признаков заболевания, наличию в анамнезе случаев абсцедирования, а также вскрытия гнойных очагов до проведения первичного радикального хирургического вмешательства, это, в свою очередь, позволяет определить объём поражения и оценить вероятные риски (таблица 4).

Таким образом, в первые 6 месяцев после проведения хирургического лечения повторно обратились к врачу только 16 (20%) больных. Спустя 12 месяцев и более повторно обратились к врачу 17 (21,25%) пациентов. Отмечалось наличие прямой связи между длительностью анамнеза заболевания и поздним визитом к врачу по поводу рецидивов.

Наблюдается увеличение количества больных с длительностью анамнеза от 3 до 5 лет и наличием в ней более одной операции. Также отмечается рост числа случаев абсцедирования (14 пациентов), которые сопровождались самопроизвольным вскрытием и опорожнением гнойной полости, без визита к врачу.

Общее число случаев повторного развития патологии зависит и от характера, проведённых ранее первичных и повторных (многократных) операций.

Необходимо учитывать, что хирургические вмешательства по поводу ЭКХ выполняются не только в отделении колопроктологического профиля, но и в отделениях общехирургического профиля, в которых наблюдаются более сложные случаи развития осложнений и рецидивов заболевания. Не во всех случаях показания к хирургическим вмешательствам соответствовали национальным клиническим рекомендациям, часто применялся способ глухого ушивания операционной раны по методу Донати, проводилось частичное

подшивание стенок раны от дна либо при пластических операциях выполнялось лишь частичное закрытие раны с использованием перемещенного лоскута. Способ закрытия раны по Донати применялся у 20 (25%) пациентов с рецидивными формами заболевания, а способ частичного закрытия раны либо её ушивания от дна применялся у 15 (18,75%) пациентов. В 24 (30%) случаях у больных применялась открытая тактика ведения раны.

При ЭКХ и её рецидивах создавались очаги воспаления в крестцово-копчиковой области, особенно гнойно-инфекционного характера, с накоплением большого количества токсических субстанций, биологически активных веществ, раскручивалась циркулярно-тканевая гипоксия с нарушением процессов метаболизма.

При рецидивных формах ЭКХ наблюдали выраженное проявление воспалительного процесса, которое характеризовалось повышением уровня С-реактивного белка до 130-140 раз при рецидивной гнойно-инфильтративной форме, тогда как при рецидивных свищах её формах она составила – 58,4±10,5 мг/мл.

Рецидивные формы ЭКХ сопровождались выраженными изменениями показателей перекисного окисления липидов, так он при гнойно-инфильтративных формах составил 3,7±0,10 нмоль/мл.

О наличии выраженных местных гнойно-инфильтративных процессах в копчиковой области у больных с рецидивными формами ЭКХ свидетельствовало прогрессирование гипоксии. Уровень молочной кислоты увеличивался на 22,4% ($P<0,05$), а коэффициент гипоксии составил 15,42% ($P<0,05$). Также было значительно повышено содержание пировиноградной кислоты, достигающее 0,1460±0,058 ммоль/г белка, а коэффициент гипоксии был равен 12,93±0,45 усл. ед., т.е. был повышен на 22,82% ($P<0,05$).

Выраженная бактериальная эндотоксимия, повышение продуктов ПОЛ и гипоксия оказывали повреждающее действие на эндотелий сосудов, вызывая при этом дисфункцию эндотелия. Подтверждением данного является снижение

уровня оксида азота у пациентов рецидивными ЭКХ с гнойно-инфильтративной и свищевой формой – 16,8±4,1 коль/л и 21,3±3,1 кмоль/л соответственно.

Таким образом, полученные результаты говорят о том, что в патогенезе рецидивных форм важное значение имеет наличие местного гнойно-воспалительного очага, который приводит к повышению интенсивности процессов ПОЛ, гипоксии, бактериемии с последующим развитием дисфункции эндотелия.

Учитывая вышеуказанное, для снижения частоты рецидивов ЭКХ, наряду с адекватным выполнением хирургического пособия (полное иссечение инфильтрированных тканей в пределах здоровых тканей, всех свищевых ходов, адекватного дренирования и формирования ненатяжных швов), важное значение имеет и проведение общей антигипоксической, антиоксидантной терапии, а также коррекция дисфункции эндотелия.

Повсеместное внедрение в клиническую практику УЗ- технологии, в том числе и в колопроктологию позволило существенным образом улучшить результаты динамики рецидивного ЭКХ. Комплексное УЗИ было проведено 54 больным с рецидивными формами ЭКХ. УЗ сканирование позволило более точно определить размеры свищевых каналов и полостей, характер изменения местных тканей, уровень распространения воспалительного процесса, как одного из факторов развития рецидива заболевания.

Наличие различных объёмов инфильтратов в крестцово-копчиковой области при УЗИ были обнаружены у 24 (30%) больных с рецидивными формами ЭКХ.

Информативность УЗИ в наших наблюдениях составила 87%, при достоверности 79%. Относительное снижение достоверности объясняем различными в качестве подготовки и квалифицированности специалиста УЗИ.

Фистулографическое исследование проводилось у всех больных с доступным отверстием свищевого канала. Данный метод исследования позволил определить расположение свищевого канала, его ход, установить наличие гнойных и остаточных полостей, а также определить наличие

небольших ответвлений, отходящих свищевых ходов при сложном их характере. В определенных случаях, при отсутствии признаков парапроктита и прямокишечных свищей выполнялись серийные снимки как минимум в 2-х проекциях.

Фистулографию выполняли с использованием рентгеноконтрастных веществ после проверки на чувствительность и переносимость пациентов.

В ходе проведения микробиологического анализа у наблюдаемых нами пациентов было обнаружено наличие различных бактерий вирусов, причем во всех случаях обнаруживались их ассоциации.

Следует отметить, что в 58 (72,5%) случаях был обнаружен золотистый стафилококк в сочетании с грамотрицательными бактериями, а в 7 наблюдениях не наблюдался рост бактерий. Данное исследование применялось у 74 пациентов из 80. Было установлено наличие высокой устойчивости бактерий к антибиотикам I – II поколений, а также было установлено наличие у них высокой чувствительности к антибиотикам III – IV поколений, таким как карбопинем и фторхинолон.

Таким образом, необходимо отметь, что близкое расположение анального отверстия, выраженная гипоксия и нарушение кровообращения, является наряду с другими факторами причиной рецидивов ЭКХ.

Следовательно, на основании проведенных выше исследований морфологического, биохимического, ультразвукового, рентгенологического методов исследований, а также интраоперационных данных нами установлено, что между выраженностью морфологических биохимических и ультрасанографических данных имеется точная корреляционная связь и является основой в выработке объективных критерий выполнения патогенетически обоснованных методов хирургического лечения и комплексной консервативной терапии.

Следует отметить, что всё вышеизложенное позволило выработать диагностический алгоритм рецидивной формы ЭКХ.

Согласно разработанному алгоритму, на основании жалоб, анамнеза жизни и заболевания, а также объективных данных приступают к выполнению специальных методов диагностики. Исследование начинают с УЗИ исследования, зондирования и фистулографии, а также морфологического исследования биоптатов, микробиологического исследования, отделяемого из свищей. Для выявления причины механизмов развития рецидивов заболевания исследуют уровень продуктов ПОЛ, маркёров воспаления и гипоксии, а также дисфункции эндотелия.

Диагностика рецидивных форм ЭКХ, должна быть комплексной, она позволит выявить основные причины её возникновения, выбрать в каждом конкретном случае патогенетически обоснованный метод повторной операции.

Выбор способа лечения больных с рецидивами ЭКХ зависит от таких факторов, как: распространённость и выраженность воспалительного и гнойно-септического процесса в крестцово-копчиковой области, характер ранее перенесенных оперативных вмешательств, выполнение экономных нерадикальных оперативных вмешательств, а также технических и тактических ошибок.

Для выбора наиболее патогенетически обоснованного способа операции нами были разработаны объективные критерии, т.е. применялся дифференцированный подход.

Используя объективные критерии выбора методов дифференцированной хирургической тактики, больным с рецидивными формами ЭКХ выполняли самые различные способы с обязательным проведением патогенетически обоснованной консервативной терапии.

С целью улучшения эффективности хирургического и безрецидивного лечения больных с рецидивными формами ЭКХ в клинике разработаны как хирургические, так и консервативные методы лечения больных.

При применении разработанной методики необходимо обратить внимание на топографо-анатомические особенности строения ягодично-крестцово-копчиковой зоны, выраженность патологического процесса, общее

число и расположение вторичных свищевых ходов, а также данные морфологических исследований, УЗИ и выраженность эндотоксемии.

Согласно разработанной методике (Рац. удост. №3458/R846) после окрашивания свищевого хода бриллиантом зелёным и ревизии полости свищей зондом для уточнения границ удаляемых тканей, производили два полулунных разреза, после чего выполняется иссечение ЭКХ в пределах интактных тканей до зоны расположения крестцово-копчиковой фасции вместе с кожным покровом межягодичной складки, захватывая находящиеся здесь отверстия и подкожную клетчатку, в которой имеются ходы. Далее осуществляли тщательный гемостаз с помощью электрокоагулятора. После этого производилось укрепление крестцово-копчиковой фасции путём надевания узловых швов из рассасывающей нити (ПГА- размер 3/0). С помощью атравматической иглы производили укрепление крестцово-копчиковой фасции. Накладывали дренажную трубку. Рана ушивалась отдельными узловыми швами в «шахматном» порядке путём подшивания раневых краёв ко дну, при этом в шов захватывали укреплённую крестцово-копчиковую фасцию с целью предотвращения формирования полостей.

По разработанной нами методике оперировано 14 больных с хорошими непосредственными и отдалёнными результатами

Для диагностики наличия оставленных свищевых ходов, инфильтрированных и воспалительно-измененных тканей, а также с целью снижения частоты рецидивов заболевания в клинике разработана методика интраоперационной диагностики с использованием УЗ-метода (Рац. удост. №3455/R843).

По предложенной методике после иссечения эпителиального копчикового хода, гемостаз интраоперационно проводится УЗ - исследование образовавшейся раны справа и слева, дна и верхних её участков. Такое интраоперационное УЗИ выполняется снаружи от образования после иссечения раны.

Необходимо отметить, что особое значение при этом придавали наличию эхогенных инфильтрированных тканей различной протяжённостью, требующее дополнительного исследования. УЗИ также проводили в послеоперационном периоде для характеризации заживления раны и диагностики раневых осложнений, являющихся одним из дополнительных факторов развития рецидивов ЭКХ.

Разработанная методика эффективно использована в 28 (35%) наблюдениях при рецидивных ЭКХ.

Проведенное клиническое исследование показывает, что в основе развития дисфункции эндотелия гипоксии и оксидантного стресса при рецидивных формах ЭКХ- являются оставленные и не удалённые во время первой и предыдущих операций свищевые ходы, инфильтраты и воспалительные ткани, а также гнойные затёки.

Для коррекции развывшихся у больных с рецидивными формами ЭКХ указанных выше патофизиологических изменений в клинике разработана методика комплексной её коррекции.

Суть разработанной методики заключается в том, что на первом этапе проводится хирургическое пособие, направленное на полное и рациональное удаление морфологически неполноценных тканей с обязательным проведением интраоперационного УЗИ. В послеоперационном периоде сразу же начинают ифузионно-трансфузионную терапию, направленную на коррекцию оксидного стресса, гипоксии и эндотелиальной дисфункции. Фармакологическое обеспечение включало в себя - инфузионную терапию, включающую в себя внутривенное введение 400,0 мл ремаксола со скоростью 40-60 капель (2-3мл) в минуту + 100,0 мл в/в донатора азота – Тивортин. Комплексную инфузионную терапию проводили в течение 4-5 суток до нормализации показателей эндотоксемии и дисфункции эндотелия.

Использование комбинации Ремаксола и Тивортина позволило у больных с рецидивными формами ЭКХ из основной группы уже в первые сутки послеоперационного периода значительно снизить явления гипоксии и

эндотоксемии у больных. Коэффициент гипоксии у больных основной группы был достигнут ниже – на 15,74%. В динамике клинического исследования, также выявлено снижение воспалительных процессов. В ходе развития клинического исследования, также выявлено снижение воспалительной реакции в области крестца и копчика и инфильтрированных участках, о чём свидетельствовало снижение уровней СРБ – с 128,7±8,6 мг/мл до 48,47±7,2мг/мл и МДА с 2,8±0,01нмоль/мг до 2,3±0,06 нмоль/мг.

Значительно улучшилась мощность энергообразования и утилизация тканей кислородом и восстановилась функция эндотелия. Так уровень оксида азота увеличился с 19,7±6,2 мкмоль/л до 26,3±3,1 мкмоль/л.

Включение в комплексное лечение больных с рецидивными формами ЭКХ внутривенного введение ремаксола и донатора оксида азота тивортина способствует улучшению течения процесса регенерации раны (с заметным повышением регенеративно-дегенеративного индекса), за счёт очищения раны, коррекции гипоксии и оксидантного стресса, а также восстанавливается функция.

Как было отмечено на основании разработанной дифференцированной хирургической тактики, пациентам основной группы с рецидивными формами ЭКХ выполняли патогенетически обоснованные методы хирургического лечения.

Исследуемые обеих групп были распределены в зависимости от характера и объёмов комплексного лечения с учётом разработанных и усовершенствованных методик, а также медикаментозной коррекции эндотоксемии, гипоксии, оксидного стресса и дисфункции эндотелия. В остальных параметрах они были сопоставимы. В основную группу вошли 24 (30%) пациента. Им выполнены аналогичные оперативные вмешательства, как и в контрольной группе с той разницей, что в комплексе лечения были включены усовершенствованные методики консервативного лечения.

В контрольной группе в 28 (66,7%) случаях выполняли иссечение ЭКХ с открытым и полуоткрытым ведением ран, в основной группе у 16 (42,1%).

Иссечение рецидивного ЭКХ с подшиванием краёв ко дну с использованием швов Донати были выполнены 8 (19,0%) пациентам контрольной и 5 (13,2%) основной группы. Операция Bascom II выполнена в 9 наблюдениях пациентам основной (n=3) и контрольной (n=6) групп.

В 14 случаях (17,5%) в лечении рецидивных форм ЭКХ применялась разработанная в клинике методика иссечения ЭКХ с фиксацией раневых краёв ко дну с проведением комплексной консервативной терапии.

Эффективность лечения у наблюдаемых пациентов оценивали по изменению биохимических показателей крови.

В раннем послеоперационном периоде у пациентов основной группы, спустя 3-5 дней, отмечалось снижение уровней СРБ с 132,4±7,2 мг/мл до 98,5±6,4 мг/мл и 49,3±5,1 мг/мл, МДА с 3,1±0,07 нмоль/л до 2,6±0,05 нмоль/л и 2,3±0,07 нмоль/л соответственно. Отмечалась тенденция к снижению показателей гипоксии на эти же сроки с 1,609±0,032 ммоль/мг до 1,522±0,038 ммоль/мг и 0,412±0,051 ммоль/л – молочной кислоты. Коэффициентом гипоксии также за эти же сроки имели тенденцию к снижению и соответствовали 11,8±0,42 усл. ед. и 11,30±0,46 усл. ед. соответственно. Снижение эндотоксемии, гипоксии и соответствующая их коррекция способствовала повышению уровня оксида азота до 20,5±7,1 мкмоль/л и 26,4±3,1 мкмоль/л соответственно.

У больных контрольной группы за те же сутки послеоперационного периода, исследуемые показатели эндотоксемии, оксидантного стресса и гипоксии держались на высоких цифрах, что в конечном итоге являлось одним из патогенетических факторов развития осложнений, а в дальнейшем и рецидивов.

При цитологическом исследовании раневого экссудата у пациентов основной группы оказалось, что на 4-5 сутки количество нейтральных лейкоцитов начало уменьшаться с 467,68±13,02 до 128,07±10,90. Регенеративно - дегенеративный индекс уже на 3 сутки послеоперационного периода был выше по сравнению с контрольной группой на 27,88% ($p<0,05$). Проведенные

выше клинические исследования доказывают терапевтическую эффективность комплексной консервативной терапии у больных основной группы.

Состояние пациентов как основной, так и контрольной групп оценивали путём ежедневного осмотра и анализа имеющихся жалоб, исследования температура тела. Ежедневно больным проводились перевязки. По мере необходимости применялись наркотические и ненаркотические анальгетики.

В течение 24 часов, после проведенной операции, пациентам назначали постельный режим. Начиная со вторых суток назначался общий стол №15. Также применялись средства, позволяющие сдерживать появление стула, в течение 3-х суток применялась очистительная клизма.

У всех 80 пациентов обеих исследуемых групп были изучены непосредственные результаты оперативных вмешательств. При оценке результатов операции большое значение имеет наличие послеоперационных осложнений, профилактика и лечение которых является наиболее значимым фактором эффективности проведенного хирургического лечения. У пациентов группы контроля (n=42), которым хирургические вмешательства проводилось исключительно с учётом клинических данных, развитие осложнений в раннем послеоперационном периоде отмечалось в 14 (33,3%) случаях. Из 38 пациентов основной группы, где придерживались дифференцированной хирургической тактике с применением, разработанных и усовершенствованных методов хирургического и медикаментозного лечения, направленные на коррекцию эндотоксемии, гипоксии, оксидантного стресса и дисфункции эндотелия, ранние послеоперационные осложнения отмечены у 5 (13,2%) больных.

Среди послеоперационных осложнений, наиболее грозным у пациентов с рецидивными ЭКХ являлось нагноение, которое наблюдалось у 8 пациентов основной (n=2) и контрольной (n=6) групп. Оно встречалось после операции иссечения ЭКХ с подшиванием краёв ко дну и после операции по поводу нагноений ЭКХ. Признаки развития гнойного процесса в ране обнаруживались к 3-5 суткам послеоперационного периода, когда у пациентов наблюдалось увеличение температуры тела до 38-39˚ С, появлялась общая слабость, наличие

болевых ощущений в области раны, имеющие пульсирующий характер. Также в этот период по краям раны отмечалось появление гиперемии, гнойных выделений при зондовом исследовании. Вышеуказанные признаки констатируют факт уже возникших гнойных осложнений в ране. Для ранней диагностики нагноения ЭКХ в послеоперационном периоде, а также для дифференциальной диагностики её от инфильтратов в клинике разработана методика ранней диагностики нагноения ЭКХ. Суть разработанной методики заключается в том, что в крови больных с нагноением послеоперационной раны уровень СРБ в крови в динамике критически повышается, особенно на 3-4 сутки, тогда как при инфильтрате послеоперационной раны содержание СРБ повышено, но не до критических значений.

Так показатель уровня СРБ в крови у больных с послеоперационными инфильтратами ран крестцово-копчиковой области составил от 21,8 до 67,3 мг/мл, тогда как у больных с нагноением послеоперационных ран он составлял от 68,4 мг/мл до 200 мг/мл и более. Полученные данные были сравнены с послеоперационными находками 12 пациентов основой и контрольной групп с инфильтратом (n=4) и нагноением послеоперационных ран (n=8).

При комплексной диагностике нагноений ран крестцово-копчиковой области, отмечаемых у 8 больных, производилось снятие швов, осмотр раны, её промывание с использованием антисептических растворов и перевод на открытую тактику ведения. Нагноение инфильтратов встречалось в 4 случаях, чаще (n=3) оно отмечалось у пациентов с высоким «стоянием» ягодиц. Послеоперационные гематомы, имеющие место в 1 наблюдении, были связаны с техническими особенностями операции и характером гемостаза.

У больных группы контроля чаще наблюдались такие осложнения как несостоятельность швов (n=5) и, как следствие, их расхождение (рисунок 22)

Несостоятельность швов вследствие натяжения характеризовалась тем, что в послеоперационном периоде не наблюдалось наличие видимых осложнений до тех пор, пока не производилось снятие швов: во время проведения перевязки не наблюдались признаки воспалительной реакции,

также не отмечалось наличие значительной экссудации либо инфильтрации. Не было установлено и наличие каких-либо объективных причин, которые могли бы привести к несостоятельности швов. Согласно данным некоторых авторов, расхождение краёв раны и развитие в ней некротических изменений возникает вследствие избыточного натяжения тканей во время закрытия раны, что приводит к нарушению, местной микроциркуляции и ухудшению процессов репарации.

Проведена оценка сроков эпителизации у больных прооперированных по поводу рецидивного ЭКХ. У пациентов обеих групп удаление швов выполнялось спустя 13-14 дней после операции, а спустя 20 дней больному разрешалось уже полноценно садиться. Сроки эпителизации раны при первичном натяжении у больных из основной группы варьировались в пределах 20-28 суток, а при возникновении несостоятельности швов этот срок составлял 42–50 суток. Таким образом, в среднем данный срок составлял 23,9±2,2 дней.

Период эпителизации раны при первичном натяжении у больных из основной группы были несколько длиннее и варьировался в пределах 28-34 суток, а при наличии осложнений со стороны раны этот период составлял 38-58 дней, что зависело от глубины нахождения раны. Средние сроки эпителизации соответствовали 36,4±8,1 суток.

Изучение результатов лечения в отдалённом послеоперационном периоде у данных больных проводилось путем анкетирования и контрольного осмотра в период от полугода до 2 лет (период мониторинга в среднем составлял 15 месяцев). Результаты лечения в отдалённом периоде были изучены у 62 (77,5%) из 80 больных, подвергшихся хирургическому лечению: у 32 больных контрольной группы и 30 (37,5%) основной группы. Критериями оценки эффективности лечения в отдалённом послеоперационном периоде являлись: сроки полной регенерации раны, общая продолжительность временной утраты работоспособности, число случаев развития рецидивов заболевания, формирование грубого деформирующего рубца. Сроки полной регенерации раны у пациентов группы контроля в среднем составляли 30,9±2,1 дней после

проведенной операции, в основной группе этот период составлял в среднем 17,8±0,9 дней ($p<0,001$).

Сроки временной утраты работоспособности у наблюдаемых больных напрямую зависели от сроков полной регенерации раны. В результате, сроки временной нетрудоспособности в основной группе пациентов оказались значительно меньше, чем в группе контроля - 21,6±0,95 и 37,25±2,25 дней, соответственно. Общее число случаев рецидивов заболевания в течение до 24 месяцев после проведенной операции у пациентов из группы контроля составило 9 (28,1%), в то время как в основной группе рецидивы заболевания отмечались только в 2 (6,7%) случаях. То есть, частота случаев рецидива в контрольной группе оказалась почти в 5 раз выше, чем в основной группе ($p<0,05$). В ходе изучения основных причин повторного развития заболевания было выявлено, что в большинстве из этих случаев во время проведения операции имели место технические ошибки, не применялся комплексный и патогенетически обоснованный подход при проведении консервативной терапии эндотоксемии, гипоксии, оксидантного стресса и дисфункции эндотелия, а также отмечалась высокая вероятность попадания инфекции на рану из близко расположенного анального отверстия.

Подводя итоги оказания помощи больным РЭКХ следует отметить, что применение дифференцированной хирургической тактики с одновременным проведением комплексной медикаментозной коррекции эндотоксемии, гипоксии, оксидантного стресса, а также дисфункции эндотелия, в сочетании с разработанными и усовершенствованными хирургическими пособиями позволяет повысить качество жизни оперированных больных за счёт сокращения сроков заживления ран, снижения частоты послеоперационных осложнений и рецидивов заболевания.

ВЫВОДЫ

1. Основными причинами безуспешности оперативного лечения пациентов с эпителиальным копчиковым ходом и его рецидивными формами являлось отсутствие дифференцированного подхода к тактике лечения при данной патологии с учётом её формы и степени тяжести, а чаще экономичное нерадикальное удаление инфицированных тканей, технические и тактические ошибки (натяжение тканей, остаточные полости, нагноение раны) при проведении операций и неоптимальной тактики ведения больных в послеоперационном периоде.

2. Предикторами неблагоприятного течения послеоперационного риска развития рецидивов заболевания явились показатели уровня СРБ, МДА, лактата крови и дисфункции эндотелия.

3. Комплексное ультразвуковое исследование, а также показатели белков острой фазы воспаления, гипоксии и оксида азота позволили определить наличие инфильтрированных, воспалительных тканей, остаточную полость и распространённость процесса и тем самым выбрать лечебное пособие.

4. Применение антиоксидантной, антигипоксантной терапии и донаторов азота в комплексе хирургическими методами лечения рецидивов ЭКХ позволили снизить эндотоксемию, гипоксию и улучшить заживление ран.

5. Дифференцированный подход к лечению больных с рецидивными формами ЭКХ, основанный на разработанных объективных критериях и использовании лекарственной терапии, позволил снизить частоту ранних послеоперационных осложнений до 13,2% в основной группе пациентов, что значительно ниже аналогичного показателя в контрольной группе (33,3%). Частота рецидивов заболевания также уменьшилась до 6,7% в основной группе, по сравнению с контрольной группой 28,1%. Эти результаты свидетельствуют об эффективности предложенного подхода, направленного на улучшение качества жизни пациентов.

ПРАКТИЧЕСКИЕ РЕКОМЕНДАЦИИ

1. Больных с нагноением послеоперационной раны крестцово-копчиковой области, натяжением краёв инфицированной раны сомнительным гемостазом, гематомами, наличием остаточных полостей и расхождением ран в результате прорезывания швов дна и краёв необходимо отнести к группе риска развития рецидивов заболевания.

2. Для снижения частоты рецидивов заболевания рекомендуется во время операции проведение интраоперационного и послеоперационного УЗИ с исследованием показателей СРБ, лактата крови и МДА.

3. Для лечения рецидивных форм ЭКХ рекомендуется применение разработанных методик с обязательным сочетанием применения антиоксиданта ремаксола по 200,0 мл в/в и донатора оксида азота по 100,0 мл ежедневно 2 раза в течение 5-6 суток.

4. Дифференцированная хирургическая тактика с учётом степени тяжести ЭКХ позволит в каждом конкретном случае выбрать патогенетически обоснованную методику хирургического пособия, снижающую число послеоперационных осложнений и рецидивов заболевания.

СПИСОК ЛИТЕРАТУРЫ

1. Алекперов Э.Э Сравнительная оценка методов хирургического лечения острого воспаления эпителиального копчикового хода / Э.Э. Алекперов., Э.Э. Болквадзе, Р.Р. Мударисов // Колопроктология. – 2015. – № 1 (51). – С. 14-15.

2. Ачкасов Е.Е. Использование аутоплазмы, обогащённой тромбоцитарными факторами роста, в лечении абсцесса эпителиального копчикового хода / Е.Е. Ачкасов, А.А. Ульянов, В.К. Ан // Колопроктология. – 2015. – № 1 (51). – С.15-16.

3. Бабушкина, Е. Э Хирургическое лечение осложненного эпителиального копчикового хода / Е. Э. Бабушкина, М. А. Лебедева // Медицинские этюды: сб. тез. науч. сессии молодых учёных и студентов. – Нижний Новгород: Изд-во Приволж. исслед. мед. ун-та, 2018. – С. 42-43.

4. Бараташвили, Е. А. Сравнительная характеристика способов за крытия раны после иссечения эпителиального копчикового хода / Е. А. Ба раташвили // МНСК-2020. Медицина: Материалы 58-й Междунар. науч. сту ден. конф. – Новосибирск: Изд-во Новосиб. нац. исслед. гос. ун-та, 2020. – С. 26-26.

5. Батищев А.К Подкожное иссечение эпителиального копчикового хода / А.К. Батищев // автореферат дис. ... кандидата медицинских наук / Гос. науч. центр колопроктологии МЗ РФ. Москва, 2016. – 21с.

6. Батищев А.К. Подкожное иссечение эпителиального копчикового хода: первый опыт применения, непосредственные результаты / А.К. Батищев, А.Ю. Титов, И.В. Костарев // Колопроктология. – 2015. № 2 (52). С. 11-17.

7. Богданов В.Л. Абсцесс эпителиального копчикового хода: современные технологии лечения / В.Л. Богданов, В.К. Татьянченко, А.В. Давыденко // Колопроктология. – 2014. – № 3. – С. 14.

8. Богданов В.Л. Наши технологии хирургического лечения острого воспаления эпителиального копчикового хода / В.Л. Богданов, В.К. Татьянченко, А.В. Овсянников // В сб.: «Достижения и перспективы медицины». Сборник статей Международной научно-практической конференции. Научный центр "Аэтерна". – Уфа, 2014. – С. 3-6.

9. Богданов В.Л. Обоснование тактики хирургического лечения, нагноившегося эпителиального копчикового хода на стадии абсцесса (клиническое, анатомическое и экспериментальное исследования) / В.Л. Богданов // автореф. дис. ... канд. мед. наук. Ставроп. гос. мед. акад. – Ставрополь, 2011. – 21с.

10. Богданов В.Л. Оценка результатов лечения абсцесса эпителиального копчикового хода / В.Л. Богданов, В.К. Татьянченко, А.В. Овсянников // Инфекции в хирургии. – 2014. – Т. 12. – № 3. - С. 29-30.

11. Божко В.В. Место операции Бэском-1 в лечении нагноившейся кисты эпителиального копчикового хода / В.В. Божко, Р.В. Минский // Колопроктология. – 2016. – № S1. – С. 16.

12. Боцула О.Н. Сравнение хирургических методов лечения эпителиального копчикового хода в стадии хронического воспаления / О.Н. Боцула, И.Р. Набиулин, А.В. Сатинов // Колопроктология. – 2016. – № S1. – С. 19-24.

13. Брежнев С.Г Аппаратное обеспечение заживления раны в хирургическом лечении эпителиального копчикового хода. / С.Г. Брежнев // автореферат дис. ... кандидата медицинских наук / Кур. гос. мед. ун-т МЗ РФ. – Воронеж, 2017. – 22с.

14. Брежнев С.Г. Оптимизированная хирургическая тактика в лечении эпителиального копчикового хода / С.Г. Брежнев, А.И. Жданов, Н.Н. Коротких, Р.В. Попов // Колопроктология. -2017. – № S3 (61). – С. 18.

15. Брежнев, С. Г. Эпителиальный копчиковый ход. Аналитический подход к решению проблемы несостоятельности послеоперационной раны / С. Г. Брежнев, Н. Н. Коротких, Р. В. Попов // Колопроктология (прил.). – 2019. – Т. 18, № 3 (69). – С. 20-20.

16. Быкова Н.Л. Хирургические методы лечения эпителиального копчикового хода / Н.Л. Быкова // Modern Science. – 2020. - №5-3. – С. 435–439.

17. Влияние вакуум-терапии на заживление ран крестцово-копчиковой области / М. Ф. Черкасов, [и др.] // Но вости хирургии. – 2019. – Т. 27, № 2. – С. 153-160.

18. Гаин М.Ю. Эпителиальные копчиковые ходы: всегда ли показана радикальная операция? / М.Ю. Гаин, С.В. Шахрай, Ю.М. Гаин // Новости хирургии. – 2017. – Т. – № 6. – С. 600-604.

19. Галашокян К.М. Модифицированный способ вакуум-терапии в лечении эпителиального копчикового хода / К.М. Галашокян, М.Ф. Черкасов, Ю.М. Старцев // Журнал научных статей «Здоровье и образование в XXI веке». – 2016. – Т.18. – № 2. – С. 153-158.

20. Горбунов И.Н. Опыт применения отрицательного давления в лечении ран после иссечения эпителиального копчикового хода / И.Н. Горбунов, М.А. Егоркин, Э.Э. Болквадзе // Колопроктология. – 2017. – № S3 (61). – С. 19-19.

21. Грошилин В.С. Анализ эффективности использования оригинального способа хирургического лечения рецидивных эпителиальных копчиковых ходов. / В.С. Грошилин, З.К. Магомедова, Е.В. Чернышова // Колопроктология. – 2016. - №55. – С. 22-22.

22. Гулов М.К. Выбор способа хирургического лечения больных с эпителиальным копчиковым ходом / М.К. Гулов, Т.Н. Зубайдов // Вестник Авиценны. – 2012. – № 3 (52). – С. 34-39.

23. Гулов М.К. Совершенствование методов диагностики и хирургического лечения сложных форм эпителиального копчикового хода / М.К. Гулов, Т.Н. Зубайдов, Ю.Х. Иброхимов // Вестник Авиценны. – 2016. – № 4 (69). – С. 5-16.

24. Гурбанов Г.М. Возможности низкоинтенсивного лазерного излучения в хирургическом лечении больных острым гнойным воспалением эпителиально-копчиковых ходов / Г.М. Гурбанов, М.М. Мамедов, И. Мирзалиев// Вестник Кыргызско-Российского славянского университета. –2010. – Т. 10. –№ 12. – С. 83-85.

25. Гурбанов Г.М. Лазерное излучение в хирургическом лечении больных с острым гнойным воспалением эпителиально-копчиковых ходов / Г.М. Гурбанов, М.М. Мамедов, А.Ш. Ниязов // Лазерная медицина. – 2011. – Т. 15. – № 2. – С. 32.

26. Даценко Б.М. Оптимизация программы двухэтапного хирургического лечения острого нагноения эпителиального копчикового хода / Б.М. Даценко, А.Б. Даценко, А.Д. Мохаммед // Колопроктология. – 2004. – 3(9). – С. 61–62.

27. Даценко Б.М. Острое нагноение эпителиального копчикового хода / Б.М. Даценко // Харьков: Здоровье, 2006. – 123с.

28. Дульцев Ю.В. Эпителиальный копчиковый ход / Ю.В. Дульцев, В.Л. Ривкин // Москва: Медицина, 1988. – 126 с.

29. Егоркин М.А. Использование одноразовой портативной NPWT-системы для улучшения качества жизни пациентов с эпителиальным копчиковым ходом в послеоперационном периоде / М.А. Егоркин, И.Н. Горбунов, Э.Э. Болквадзе // Колопроктология. – 2016. – № 1. –С. 25-26.

30. Егоркин М.А. Первый опыт применения портативного аппарата для лечения ран отрицательным давлением у пациентов, перенесших иссечение эпителиального копчикового хода / М.А. Егоркин, С.В. Горюнов, Д.Г. Кожин, И.Н. Горбунов // В книге: Инновационные -175- технологии в лечении ран и раневой инфекции. Материалы VI межрегиональной научно-практической конференции с международным участием. Под ред. А.Г. Баиндурашвили. – Санкт-Петербург. - 2015. – С. 10-11.

31. Ермлаев В.Л. Тактика лечения больных с осложненными формами эпителиального копчикового хода / В.Л. Ермолаев, Е.П. Шурыгина, А.В. Столин // Уральский медицинский журнал. – 2010. – № 4 (69). – С. 32-35.

32. Жданов А.И. Аппроксимационно-иммобилизационное устройство в хирургическом лечении эпителиального копчикового хода /А.И. Жданов, Н.Н. Коротких, С.В. Кривоносов, С.Г. Брежнев // В сборнике: Медицина в XXI веке: тенденции и перспективы, 16 апреля. – Казань, 2014. – С. 67-79. 50. Жданов А.И. Укрепление крестцово-копчиковой фасции в хирургическом лечении эпителиального копчикового хода / А.И. Жданов, Р.В. Попов, Н.Н. Коротких // Колопроктология. – 2013. – № 3 (45). – С. 10-14.

33. Жданов А.И. Хирургическое лечение эпителиального копчикового хода: клинико-анатомические аспекты / А.И. Жданов, С.В. Кривоносов, С.Г. Брежнев

// Вестник Экспериментальной и Клинической Хирургии. – 2013. - Том VI. – №3. – 2013. –С. 386-392.

34. Жижин Н.К. Новые подходы в лечении острого воспаления эпителиального копчикового хода / Н.К. Жижин, Н.И. Черный, Ю.В. Иванов // Клиническая практика. – 2016. – № 4 (28). – С. 49-57.

35. Забродин Е.В. Хирургическое лечение эпителиального копчикового хода, осложнённого множественными свищами (Клинический пример) / Е.В. Забродин, В.В. Ходаков, В.В. Забродин // Медицинский вестник МВД. -2018. - №5 (96). –С. 30.

36. Загрядский Е.А. Операция Bascom II (cleft-lift) при рецидиве эпителиального копчикового хода // Колопроктология. – 2018. - №2 (64). – С. 18-19.

37. Золотухин Д.С. Лазерная термотерапия или иссечение – что предложить пациенту с эпителиальным копчиковым ходом? / Д.С. Золотухин, И.В. Крочек, С.В. Сергийко // Пермский медицинский журнал. – 2020. – Т. 37, №6. – С. 102–110.

38. Золотухин Д.С. Современные методы лечения эпителиального копчикого хода / Д.С. Золотухин, С.В. Сергийко, И.В. Крочек // Таврический медико-биологический вестник. – 2021. – Т. 24, №1. – С. 80–88.

39. Зубайдов Т.Н. Хирургическое лечение сложных форм эпителиального копчикового хода / Т.Н Зубайдов, М.К. Гулов // Вестник Авиценны. – 2015. - № 3 (64). – С. 138-143.

40. Использование одноразовой портативной npwt-системы у пациен тов, перенесших иссечение эпителиального копчикового хода / И. Н. Горбунов, [и др.] // Колопроктология (прил.). - 2019. – Т. 18, № 3 (69). – С. 23-23.

41. Ифтодий А.Г., Ход заживления раны при применении разработанного комплексного хирургического лечения гнойных форм эпителиальных копчиковых ходов / А.Г. Ифтодий, О.Б. Русак, Б.С. Русак // Харьковская хирургическая школа. – 2010. – № 6. – С. 125-127.

42. Кайзер М. Колоректальная хирургия. Пер. с англ. / М. Кайзер, Андреас. – Под ред. Ю.А. Шелыгина. – М.: Изд-во Панфилова: БИНОМ, 2011. – 737с.

43. Караджаян Б.С. К вопросу об особенностях лечения эпителиальных копчиковых ходов. / Б.С. Караджаян, М.В. Труфанова, О.А. Шлыков // Молодёжный инновационный вестник. – 2012. – Т. 1. – № 1. – С. 21-22.

44. Карташев А.А. Модифицированный метод иссечения эпителиального копчикового хода/ А.А. Карташев, Е.Н. Валыка, В.С.Морозов // Вестник Национального медико-хирургического центра им. Н.И. Пирогова. – 2010. – Т. 5. – № 3. – С. 65-68.

45. Карташѐв А.А. Способ хирургического лечения больных эпителиальным копчиковым ходом / А.А. Карташѐв // автореферат дис. ... кандидата медицинских наук / Ульян. гос. мед. ун-т МЗ РФ. – Ульяновск, 2011. – 19с.

46. Каторкин О.Е. Сравнительный анализ эффективности способов оперативного вмешательства у пациентов с эпителиальной копчиковой кистой / О.Е. Каторкин, Л.А. Личман, П.С. Андреев // Российский медико-биологический вестник им. академика И.П. Павлова. – 2017. – Т. 25. – № 3. – С. 453-459.

47. Каторкин С.Е. Анализ результатов оперативного лечения пациентов с эпителиальной копчиковой кистой / С.Е. Каторкин, Л.А. Личман, П.С. Андреев // Аспирантский вестник Поволжья. – 2017. – № 1-2. – С. 98-102.

48. Кахарова Р.А. Выбор тактики хирургического лечения с острым нагноением эпитеально-копчивого хода / Р.А. Кахарова, Ю.Х, Иброхимов, З.Х. Бахриева // Вестник последипломного образования в сфере здравоохранения. -. 2020. - №1. – С. 50-53.

49. Кораблина С.С Комплексный подход к лечению эпителиального копчикового хода / С.С. Кораблина // автореферат дис. ... кандидата медицинских наук / Ставроп. гос. мед. акад. – Ставрополь, 2014. – 22с.

50. Корейба К.А Радикальное хирургическое лечение свищевых форм эпителиального копчикового хода / К.А. Корейба // В сборнике: Актуальные вопросы диагностики, лечения и реабилитации больных. Материалы XIX

юбилейной межрегиональной научно-практической конференции, посвященной 40-летию ПИУВ - филиала РМАНПО Минздрава России. – 2017. – С. 211-212.

51. Корейба К.А. Новый способ лечения свищевых форм эпителиально-копчикового хода. / К.А. Корейба, И.В. Тресоруков, С.Л. Демьянов // Казанский медицинский журнал. – 2010. – Т. 91. – № 6. – С. 834-835.

52. Корейба К.А. Способ одномоментного хирургического лечения гнойно-свищевых форм эпителиально-копчикового хода / К.А. Корейба, И.В. Тресоруков, С.Л. Демьянов // Вестник экспериментальной и клинической хирургии. – 2011. – Т.4. – № 1. – С. 170-172.

53. Коркмазов И.Х. Дифференцированный подход к лечению эпителиального копчикового хода /И.Х. Коркмазов, А.М. Омарова// Вестник научных конференций. – 2020. - № 12-1 (64). – С. 75-78.

54. Костюкова Н.И. Статистические методы в медицине / Н.И. Костюкова, А.Е. Кудинов // Альманах современной науки и образования. – 2011. - № 4. – С. 100-107.

55. Коханский Е.В Новый метод оперативного лечения пилонидальных кист в стадии острого воспаления. / Е.В. Коханский, Р.О Малевич// В сборнике: неделя науки - 2017 материалы Всероссийского молодёжного форума с международным участием. – 2017. – С. 389-390.

56. Крочек И.В. Новый способ лечения эпителиального копчикового хода с помощью высокоэнергетического лазерного излучения / И.В. Крочек, С.В. Сергийко, В.П. Попов // Непрерывное медицинское образование и наука. – 2015. – Т. 10. – №3. – С. 170-171.

57. Крочек И.В. Оптимизация хирургического лечения эпителиального копчикового хода с помощью оптоволоконного лазера. / И.В. Крочек, С.В. Сергийко, Г.В. Крочек, О.Н. Николаева // Лазерная медицина. – 2016. – Т. 20. – № 3. – С. 31.

58. Крочек И.В. Результаты внутриполостной лазерной облитерации эпителиального копчикового хода под УЗ-контролем/ И.В. Крочек, С.В.

Сергийко, В.А. Привалов // Альманах Института хирургии им. А.В.Вишневского. – 2017. – № 1. – С. 617- 618.

59. Крочек И.В. УЗИ-контролируемая внутриполостная лазерная облитерация эпителиального копчикового хода. / И.В. Крочек, С.В. Сергийко, С.В. Яйцев, А.Е. Анчугова // Уральский медицинский журнал. – 2016. – № 7 (140). – С. 152-155.

60. Курбатова К.А. Многомерные статистические методы в исследованиях качества жизни в медицине / К.А. Курбатова, Т.И. Ионова, А.В. Киштович // Вестник межнационального центра исследования качества жизни. – 2014. - № 23-24. – С. 97-102.

61. Курлаев П.П. Сравнительная оценка хирургического лечения больных с эпителиальными копчиковыми ходами. / П.П. Курлаев, Ю.П. Белозерцева, К.Г. Сивожелезов // В сб.: Актуальные вопросы хирургии. – Челябинск, 2012. – С. 181-183.

62. Лаврешин П.М Оптимизация лечения больных эпителиальным копчиковым ходом / П.М. Лаврешин, А.В. Муравьев, АВ. Ефимов // Вестник Национального медико-хирургического Центра им. Н.И. Пирогова. – 2014. – Т. 9. – № 1. – С. 135-138.

63. Лаврешин П.М. Диагностика и лечение эпителиального копчикового хода / П.М. Лаврешин, Д.Ю. Никулин, С.С.Кораблина // Медицинский вестник Северного Кавказа. – 2011. – Т. 24. –№ 4. – С. 99-103.

64. Лаврешин П.М. Дифференцированный подход к закрытию раны после иссечения эпителиального копчикового хода / П.М. Лаврешин, Д.Ю. Никулин // Медицинский вестник Северного Кавказа. – 2010. – Т. 18. – № 2. – С. 18-20.

65. Лаврешин П.М. Комплексный подход к лечению эпителиального копчикового хода / П.М. Лаврешин, В.К. Гобеджишвили, С.С. Кораблина // Медицинский вестник Юга России. – 2014. – № 4. – С. 64-69.

66. Лаврешин П.М. Лечение больных эпителиальным копчиковым ходом с высоким стоянием ягодиц / П.М. Лаврешин, А.В. Муравьев, В.К.

Гобеджишвили, В.И. Линченко и др. // Колопроктология. – 2015. – №1. – С. 28a-28b.

67. Лаврешин П.М. Лечение эпителиального копчикового хода / П.М. Лаврешин, В.К. Гобеджишвили, С.С. Кораблина // Колопроктология. – 2016. – № 1. – С. 35.

68. Лаврешин П.М. Пути повышения эффективности лечения эпителиального копчикового хода / П.М. Лаврешин, В.К. Гобеджишвили, Д.Ю. Никулин, С.С. Кораблина // Вестник экспериментальной и клинической хирургии. – 2012. – Т. V. – № 2. – С. 335-338.

69. Лаврешин П.М. Функциональные и анатомические основы дифференцированного подхода к лечению эпителиального копчикового хода/ П.М. Лаврешин, Д.Ю. Никулин // Вестник Тверского гос. университета. Серия: Биология и экология. – 2011. – №21. – С. 177- 183.

70. Лахин А.А. Опыт лечения острого парапроктита по материалам колопроктологического отделения ЛОКБ №1/ А.А. Лахин, А.В. Лахин, А.П. Живилов // Колопроктология. – 2014. – № S3. – С. 24-28.

71. Левчук А.Л. Пути улучшения диагностики и результатов хирургического лечения пресакральных кист / А.Л. Левчук, Е.Г. Неменов, Т.И. Игнатьев // Колопроктология. – 2014. – № 3 (49). – С. 25.

72. Личман Л.А Результаты хирургического лечения пациентов с эпителиальной копчиковой кистой / Л.А. Личман, С.Е. Каторкин, П.С. Андреев // Врач-аспирант. – 2017. – Т. 81. – № 2. – С. 19-24.

73. Личман Л.А. Выбор способа операции у пациентов с эпителиальной копчиковой кистой / Л.А. Личман // В книге: Аспирантские чтения - 2017 Материалы научно-практической конференции с международным участием "Научные достижения молодых учёных XXI века в рамках приоритетных направлений стратегии научно-технологического развития страны". – Самара, 2017. – С. 28-29.

74. Лурин И.А Этиология и патогенез пилонидальной болезни (обзор литературы) / И.А. Лурин, Е.В. Цема // Колопроктология. – 2013. – № 3 (45). – С. 35-50.

75. Магомедова З.К. Обоснование лечебной тактики у больных с рецидивными и местнораспространёнными эпителиальными копчиковыми ходами / З.К. Магомедова, В.С. Грошилин, Д.А. Бадальянц // Колопроктология. – 2014. – № 3 (49). – С. 25-26.

76. Майоров Р.В. Совершенствование хирургических технологий лечения эпителиальных копчиковых ходов в клинике факультетской хирургии и онкологии СГМУ / Р.В. Майоров, И.С. Смирнов, А.Б. Гришко // Бюллетень медицинских Интернет-конференций (ISSN 2224- 6150). – 2016. – Том 6. № 5. – С. 1065-1066.

77. Малоинвазивные методы лечения хронического воспаления эпителиального копчикового хода (систематический обзор литературы и метаанализ) / С.Б. Козырева, [и др.] // Колопроктология. – 2023. - №22(2). – С. 149-159.

78. Мансурова А.Б. Сочетанное применение ультразвуковой кавитации и гипербарической оксигенации в лечении острого парапроктита, отягощенного сахарным диабетом / А.Б. Мансурова // Time. – 2015. – № 6 (18). – С. 299-305.

79. Маргарян, А. С. Иссечение эпителиально-копчикового хода совместно с эпителиально-копчиковой кистой. Современный подход к пластике послеоперационного дефекта / А. С. Маргарян, А. А. Супельников // Современная наука: актуальные проблемы теории и практики. Серия: Естествен ные и технические науки. – 2020. – № 5. – С. 190-192.

80. Маркевич С. В. Использование ультразвуковой кавитации в комплексном лечении дермоидных кист межягодичной складки / С. В. Маркевич, А. А. Кобирниченко // Вестник Винницкого национального медицинского университета имени Н.И. Пирогова. – 2010. – Т. 14. – № 2. – С. 277–279.

81. Маслакова Н.Д. Хирургическое лечение эпителиальных копчиковых ходов в стадии острого воспаления / Н.Д. Маслакова, В.П. Василевский, А.А.

Новицкий, Т.С. Жотковская и др. // Военная медицина. – 2011. – № 3 (20). – С. 148-150.

82. Мидленко В.И. Эпидемиология и опыт лечения хирургических заболеваний прямой кишки, анального канала и промежности/ В.И. Мидленко, А.А. Карташев, А.В. Смолькина // Ульяновский медико-биологический журнал. – 2017. – № 3. – С. 87-95.

83. Можанов Е.В. Новый способ пластики межъягодичной складки в радикальном лечении эпителиального копчикового хода / Е.В. Можанов, О.Ю. Карпухин, А.Ф. Шакуров, Р.Р. Зарипов // Практическая медицина. – 2017. – № 6 (107). – С. 69-71.

84. Мохов Е.М. Использование биологически активных хирургических шовных материалов (обзор литературы) / Е.М. Мохов, А.В. Жеребченко // Тверской медицинский журнал. – 2013. – № 2. – С. 86-100.

85. Нагноившийся эпителиальный копчиковый ход, технологии диагностики и лечения / В.К. Татьянченко, [и др.] // Колопроктология (прил.). – 2019. – Т. 18, № S3 (69). – С. 48-40.

86. Нгуен Д.Б. Современная хирургия эпителиальной копчиковой кисты / Д.Б. Нгуен // В книге: Студенческая наука и медицина XXI века: традиции, инновации и приоритеты. - Самара, 2016. – С. 269-270.

87. Нечай И.А. Оперативное лечение эпителиального копчикового хода /И.А. Нечай, Н.П. Мальцев, М.В. Павлов // Хирургия. Журнал им. Н. И. Пирогова. – 2020. - №12. – С. 99–104.

88. Никулин Д.Ю. Дифференцированный подход к выбору метода хирургического лечения эпителиального копчикового хода / Д.Ю. Никулин // автореф. дисс. канд. мед. наук / Став. гос. мед. акад. – Ставрополь, 2011. – 22с.

89. Ниязов А.Ш. Использование лазерных технологий в комплексном хирургическом лечении больных с острой аноректальной патологией / А.Ш.О. Ниязов // дисс. … док. мед. наук / ФГУ "Государственный научный центр лазерной медицины". – Москва, 2010. – 246 с.

90. Оптимизация выбора способа операции при рецидивных эпители альных копчиковых ходах и кистах / З.К. Магомедова [и др.] // Колопроктология (прил.). –2017. – № 3 (61). – С. 32-33.

91. Опыт лечения ран различной этиологии с применением вакуум терапии / М.Ф. Черкасов, [и др.] // Sciences of Europe. –2019. – № 40-1 (40). – С. 6-11.

92. Опыт лечения эпителиального копчикового хода с использованием вакуум-терапии / М.Ф. Черкасов, [и др.] // Колопроктология (прил.). – 2019. – Т. 18, №3 (69). – С. 54- 54.

93. Орлов А.И. Статистические модели в медицине / А.И. Орлов // Политематический сетевой электронный научный журнал кубанского государственного аграрного университета. – 2016. - № 124. – С. 954-983.

94. Орлова Л.П. УЗ-диагностика заболеваний толстой кишки/ Л.П. Орлова. – Под ред. В. В. Митькова// Практическое руководство по УЗИ диагностике. – М.:Видар. – 2011. – С. 331-342.

95. Пантюков, Е.Д. Наш опыт хирургического лечения эпителиального копчикового хода / Е.Д. Пантюков, Т.И. Велиев, Д.И. Шаляпин // Колопроктология. - 2018. - № S2 (64). - С. 28-33.

96. Помазкин В.И Кожно-пластические операции при лечении эпителиального копчикового хода / В.И. Помазкин // Колопроктология. – 2011. – № S3 (37). – С. 41-44.

97. Помазкин В.И. Анализ результатов лечения эпителиального копчикового хода при дифференцированном выборе операции / В. И. Помазкин // Уральский медицинский журнал. – 2010. – № 4 (69). – С. 36-39.

98. Помазкин В.И. Дифференцированный подход к выбору метода хирургического лечения эпителиального копчикового хода / В.И. Помазкин // Анналы хирургии. – 2010. – № 2. – С. 63-66.

99. Помазкин В.И. Использование модифицированной пластики по Лимбергу при лечении эпителиального копчикового хода/ В.И. Помазкин // Колопроктология. – 2015. – №1. – С. 39-44.

100. Помазкин В.И. Модифицированная кожная пластика по Лимбергу при лечении эпителиального копчикового хода (с комментарием) / В.И Помазкин // Хирургия. Журнал им. Н.И. Пирогова. – 2015. – № 5. – С. 51-55.

101. Помазкин В.И. Результаты использования модифицированной пластики по Лимбергу при лечении эпителиального копчикового хода / Помазкин В.И. // Колопроктология. – 2014. – № 3. – С. 31-32.

102. Попков О.В. Лечение пациентов с острым нагноением эпителиального копчикового хода/ О.В. Попков, Г.П. Рычагов, В.М. Русинович // Материалы II съезда колопроктологов стран СНГ. – Одесса, 2011. – С. 500-501.

103. Попков О.В. Эпителиальный копчиковый ход. Методы хирургического лечения / О.В. Попков, В.А. Гинюк, С.А. Алексеев, А.С. Новикова и др. // Военная медицина. – 2017. – № 1 (42). – С. 101-106.

104. Попов И.В. Хирургическое лечение эпителиальных копчиковых ходов с применением имплантируемого материала "Коллатамп" / И.В. Попов, К.Р. Карсакпаев // Колопроктология. –2015. – № 1. – С. 41-45.

105. Пранов Б.М. Статистические методы и модели в медицине / Б.М. Пранов, Г.Н. Тарасенко, Т.В. Рассохина // В сборнике трудов: «Инновационные процессы в экономике и управлении: состояние, проблемы, тенденции». – Москва, 2011. - С. 64-66.

106. Пшеленская А.И. Применение высокочастотной электростимуляции в лечении открытых ран промежности и крестцово-копчиковой области / А.И. Пшеленская //автореферат дис. ... канд. мед. наук / ГНЦ колопроктологии МЗ РФ. – Москва, 2014. – 19с.

107. Результаты лазерной облитерации в хирургическом лечении эпителиального копчикового хода / Д.А. Хубезов, [и др.] // Колопроктология. – 2020. – Т. 19, №2. – С. 91–103.

108. Ривкин В.Л. Эпителиальный копчиковый ход - рудиментарный остаток хвоста, причина крестцово-копчиковых нагноений/ В.Л. Ривкин// Наука и Мир. – 2015. – Т. 1. – № 9 (25). – С. 127-128.

109. Римжа М.И. Об оценке результатов статистических исследований в медицине / М.И. Римжа, Н.А. Манак, И.В. Гайшун // Здравоохранение (Беларусь). – 2013. – Том 3. – С. 59-61.

110. Родоман Г.В. Послеоперационная реабилитация больных эпителиальным копчиковым ходом с применением локального отрицательного давления / Г.В. Родоман, О.А. Поварихина // Вестник Всероссийского общества по медико-социальной экспертизе, реабилитации и реабилитационной индустрии. – 2017. – № 2. – С. 63-70.

111. Родоман Г.В. Применение локального отрицательного давления в местном лечении открытых послеоперационных ран у больных с хроническим воспалением эпителиального копчикового хода/ Г.В. Родоман, О.А. Поварихина, И.Р. Сумеди // Колопроктология. – 2016. – № 4 (58). – С. 42-46.

112. Рудин Э.П. Выбор тактики хирургического лечения эпителиального копчикового хода в зависимости от выраженности воспалительного процесса / Э.П. Рудин, Р.Х. Евлоева, Н.Н. Горнева // Acta Scientifica. – 2011. – № 4-2. – С. 147-151.

113. Русак О. Б. Комплексное хирургическое лечение осложненных форм эпителиального копчикового хода / О.Б. Русак // автореф. дис. . канд. мед. наук / Тернопольский государственный медицинский университет им. И.Я. Горбачевского. – Тернополь (Украина), 2010. – 22с.

114. Русак О.Б. Морфологические особенности эпителиальных копчиковых ходов в острой и хронических фазах. Госпитальная хирургия. – 2009. – № 4 – с. 58-61.

115. Рустамов М.И. Методы лечения эпителиального копчикового хода / М.И. Рустамов, З.Я. Сайдуллаев, Г.К. Ахмедов // В сб.: XIV Международная научно-практическая конференция «EUROPEAN RESEARCH». В 2 частях. – 2018. – С. 136-140.

116. Саввина В.А. Отдалённые результаты лечения тератом крестцово-копчиковой области / В.А. Саввина, А.Ю. Тарасов, В.Н. Николаев// Якутский медицинский журнал. – 2017. – № 4 (60). – С. 13-14.

117. Слуцкий Д.С. Вопросы диагностики и хирургического лечения эпителиального копчикового хода у детей / Д.С. Слуцкий, Е.А. Дайнеко // В книге: Научная сессия студентов - 2014. – Н. Новгород, 2014. – 69 с.

118. Современные технологии в лечении эпителиального копчикового хода / В.С. Грошилин [и др.] // Астраханский медицинский журнал. - 2023. - Т. 18, №3. - С. 67–74.

119. Способ лечения эпителиального копчикового хода у пациентов с высокой конфигурацией ягодиц / П.М. Лаврешин, [и др.] // Медицинский вестник Северного Кавказа. – 2021. - №16(3). – С. 308-310.

120. Сравнительный анализ отдаленных результатов хирургического лечения эпителиального копчикового хода с оценкой косметического эффекта после различных вариантов ушивания раны / М.И. Лукашевич, [и др.] // Колопроктология. – 2024. - Т. 23, No 4. - С. 65–73.

121. Статистический анализ факторов риска несостоятельности раны после иссечения эпителиального копчикового хода. / С.Г. Брежнев, [и др.] // Колопроктология. – 2018. - №2(64). – С. 12-13.

122. Стрельников Б.Е. Эпителиальные кисты крестцово-копчиковой области / Б.Е. Стрельников// Медгиз. – Москва, 1962. – 88 с.

123. Супильников А.А. Прикладные аспекты применения математико-статистических методов моделирования в медицине / А.А. Супильников, С.Н. Юхимец // Вестник медицинского института "Реавиз". - 2012. - № 2(6). – С. 18-22.

124. Табидзе Д.Л. Опыт радикального лечения пилонидальной кисты (эпителиального копчикового хода) методом BASCOM II (CLEFT-LIFT) / Д.Л. Табидзе, В.В. Саенко // Хирургия Украины. – 2016. – № 4 (60). – С. 63-66.

125. Тарикулиев Ш.М. Динамика микрофлоры при комплексном лечении эпителиального копчикового хода на стадии абсцедирования / Ш.М. Тарикулиев, Т.А. Солдатова // В сборнике: «Актуальные вопросы современной медицины». – Иркутск, 2016. – С. 213-214.

126. Татьянченко В.К. Непосредственные результаты комплексного лечения больных с абсцессом эпителиального копчикового хода / В.К. Татьянченко, В.Л. Богданов, А.В. Давыденко // Колопроктология. – 2011. – № S3 (37). – 51 с.

127. Татьянченко В.К. Новые технологии в диагностике и лечении острого тканевого гипертензионного синдрома при абсцессе эпителиального копчикового хода / В.К. Татьянченко, В.Л. Богданов // Медицинский вестник Северного Кавказа. – 2011. – Т. 23. – № 3. – С. 7-10.

128. Татьянченко В.К. Технологии радикального хирургического лечения, нагноившегося эпителиального копчикового хода / В.К. Татьянченко, В.Л. Богданов, А.В. Овсянников, Ю.В. Сухая // Колопроктология. – 2015. – №1. – С. 46-47.

129. Титов А.Ю. Непосредственные результаты синусэктомии в лечении эпителиального копчикового хода в стадии хронического воспаления / А.Ю. Титов, И.В. Костарев, А.К. Батищев // Колопроктология. – 2015. – № 1. – С. 49-53.

130. Титов А.Ю. Острое воспаление эпителиального копчикового хода (возможные варианты лечения) / А.Ю. Титов, И.В. Костарев, А.К. Батищев// Колопроктология. – 2014. – № 3. – С. 40-45.

131. Титов А.Ю. Подкожное иссечение эпителиального копчикового хода: первый опыт применения, непосредственные результаты / А.Ю. Титов, А.К. Батищев, Л.А. Благодарный // Стационарозамещающие технологии: Амбулаторная хирургия. – 2015. – № 3-4. – С. 87-92.

132. Титов А.Ю. Этиопатогенез и хирургическое лечение эпителиального копчикового хода/ А.Ю. Титов, И.В. Костарев, А.К. Батищев // Российский журнал гастроэнтерологии, гепатологии и колопроктологии. – 2015. – № 2. – С. 69–78.

133. Топчиев М.А. Региональная иммуно- и *NO*-терапия в комплексном лечении эпителиального копчикового хода на стадии абсцедирования / М.А. Топчиев, В.В. Мельников, Д.С. Паршин, М.Ш. Тарикулиев и др. // Кубанский научный медицинский вестник. – 2017. – № 1. – С. 139-142.

134. Ульянов А.А Выбор хирургической тактики в лечении абсцесса эпителиального копчикового хода / А.А. Ульянов // автореферат дис. ... кандидата медицинских наук / Первый моск. гос. мед. ун-т. им. И.М. Сеченова. – Москва, 2016. – 24 с.

135. Ульянов А.А. Новый одноэтапный метод хирургического лечения абсцесса эпителиального копчикового хода / А.А. Ульянов, Е.Е. Ачкасов, В.К. Ан // Хирургия. – 2013. – № 4. – С. 39-44.

136. Урожевская Ж.С. Результаты хирургического лечения больных с эпителиальными копчиковыми ходами / Ж.С. Урожевская, В.А. Егорова, П.А. Петров, А.Г. Белецкий и др. // Молодёжный инновационный вестник. – 2013. – Т. 2. – № 1. – С. 26.

137. Фролов С.А. Высокочастотная электростимуляция раневого процесса у больных после хирургического лечения свищей прямой кишки и эпителиального копчикового хода / С.А. Фролов, О.В. Сушков, Л.В. Максимова, А.И. Пшеленская и др. // Колопроктология. – 2010. – № 3. – С. 3-7.

138. Ходаков В.В. Новый кожно-пластический способ хирургического лечения эпителиального копчикового хода / В.В. Ходаков, В.В. Забродин, Е.В. Забродин, Л.Г. Черников // Медицинский вестник МВД. – 2017. – Т.Х. – № 4 (89). – С. 30-36.

139. Хренов В.Е. К вопросу об улучшении результатов лечения эпителиальных копчиковых ходов/ В.Е. Хренов, О.А. Шлыков // Колопроктология. – 2016. – №1. – С. 48-49.

140. Цема Є. В. Сравнительный анализ результатов хирургического лечения рецидивной пилонидальной кисты/ Є.В. Цема // Журнал клинических и экспериментальных медицинских достижений. – 2013. – Том 1. – № 4.– С. 8.

141. Цема Є.В. Эволюция представлений о этиопатогенезе пилонидальной кисты / Є.В. Цема // Хирургия Украины. – 2013. – № 2. – С. 9–20.

142. Цема Э.В. Результаты лечения пилонидальной кисты крестцово-копчиковой области, осложнённой острым абсцессом по методике BASCOM I / Цема. В // Запорожский медицинский журнал. – 2013. – № 6 (81). – С. 050-053.

143. Цема Э.В. Результаты одноэтапного хирургического лечения острой пилонидальной кисты/ Э.В. Цема, Сидоренко, Ю.В. Диброва// Свет биологии. – 2013. – Т. 9. – №4-2 (42). – С. 57-61.

144. Чарышкин А.Л. Результаты регионарной лимфотропной терапии больных острым парапроктитом/ А.Л. Чарышкин, И.Н. Дементьев // Ульяновский медико-биологический журнал. – 2013. – № 3. – С. 45-53.

145. Чарышкин А.Л. Способ хирургического лечения больных эпителиальным копчиковым ходом/ А.Л. Чарышкин,А.А. Карташев, Е.Г. Евтушенко // Хирургия. – 2011. – № 1. – С. 4-7.

146. Чарышкин А.Л. Улучшение результатов хирургического лечения больных эпителиальным копчиковым ходом/ А.Л. Чарышкин, А.А. Карташев Е.Г. Евтушенко // Медицинская наука и образование Урала. – 2010. – Т. 11. – № 3. – С. 150-152.

147. Черкасов М.Ф. Вакуум-терапия в комплексном лечении эпителиального копчикового хода (с комментарием)/ М.Ф. Черкасов, К.М. Галашокян, Ю.М.Старцев // Хирургия. Журнал им. Н.И. Пирогова. – 2017. – № 1. – С. 58-62.

148. Черкасов М.Ф. Вакуум-терапия в лечении эпителиального копчикового хода / М.Ф.Черкасов, К.М. Галашокян, Ю.М. Старцев // Колопроктология. – 2016. – № 1 (55). – С. 35-39.

149. Черкасов М.Ф. Открытая операция и вакуумтерапия – новый метод лечения эпителиального копчикового хода / М.Ф.Черкасов, К.М. Галашокян, Ю.М. Старцев // Колопроктология. – 2016. – № 2 (56). – С.49.

150. Черкасов М.Ф. Способ хирургического лечения эпителиального копчикового хода с применением VAC-терапии / М.Ф. Черкасов, К.М. Галашокян, Ю.М. Старцев, // Колопроктология. – 2017. – № S3 (61). – С. 46.

151. Шелыгин Ю.А. Клинические рекомендации. Колопроктология. М.: ГЭОТАР Медиа. - 2015. – С. 528.

152. Шелыгин Ю.А. Справочник по колопроктологии / Ю.А. Шелыгин, Л.А. Благодарный // М.: Литтерра, 2012. – 606 с.

153. Шипилова Н.А. Выбор метода хирургического лечения у пациентов с острым нагноением эпителиального копчикового хода / Н.А. Шипилова // В книге: МНСК-2017: Медицина Материалы 55-й Международной научно-студенческой конференции. – Новосибирск, 2017. – С. 30.

154. Эпителиальная копчиковая киста: новый подход к оперативному лечению / Л.А.Личман, [и др.] // Новости хирургии. – 2018. – Т. 26, №5. – С. 555–562.

155. A comparative analysis of four different surgical methods for treatment of sacrococcygeal pilonidal sinus. / U. Ekici, [et al.] // Asian Journal of Surgery. – 2019. - №10(42). – P. 907–913.

156. A comparison of flap recon struction vs the laying open technique or excision and direct suture for pilonidal sinus disease: A meta-analysis of randomised studies. / C. Berthier, [et al.] // Int Wound J. – 2019. - №16. – P. 1119–1135.

157. Alexandrite (755 nm) laser hair removal therapy reduces recurrence rate of pilonidal sinus after surgery / H.G. Luijks, [et al.] // Indian Journal Dermatol Venereol Leprol. – 2020. – Vol. 86 (4). - P. 451-453.

158. Andersson, R. E. Less invasive pilonidal sinus surgical proce duresWeniger invasive Methoden der Pilonidalsinus-Chirurgie / R. E. Andersson // Coloproctol. – 2019. – Vol. 41. – P. 117-120.

159. Anil Sunkara. Intermammary Pilonidal Sinus / Anil Sunkara, D. D. Wagh, Sameer Harode // International Journal of Trichology. – 2010. – Vol. 2. -№ 2. – P.116-118.

160. Azizi R. Trends in surgical treatment of pilonidal sinus diseases: primary closure or flap? / R. Azizi, M. Alemrajabi // World Journal of Surgery. – 2012. – № 36 (7). – P. 1713-1714.

161. Bascom J. Pilonidals: Distilled wisdom / J. Bascom // Societa Italiana di Chirurgia ColoRettale. – 2010. – № 25. – P. 218-220.

162. Bernier G.V. Reoperative surgery for pilonidal disease / G.V. Bernier, E.K. Johnson, J.A. Maykel, S.R. Steele // Seminars in Colon and Rectal Surgery. – 2015. – Vol. 26. – Issue 4. – P. 211–217.

163. Bertelsen C.A. Cleft-lift operation for pilonidal sinuses under tumescent local anesthesia: a prospective cohort study of peri- and postoperative pain / C.A. Bertelsen // Diseases of Colon and Rectum. – 2011. – №54 (7). – P. 895-900.

164. Çevik, M. Is conservative treatment an effective option for pilonidal si nus disease in children? / M. Çevik, M. E.Dorterler, L. Abbasoğlu // Int. Wound J. – 2018. – Vol. 15, № 5. – P. 840-844.

165. Common surgical procedures in pilonidal sinus disease: A meta-analysis, merged data analysis, and comprehensive study on recurrence / V.K. Stauffer, [et al.] // Sci Rep. – 2018. – №8(3058). – P. 1-27.

166. Comparative analysis on the effect of Z-plasty versus conventional simple excision for the treatment of sacrococcygeal pilonidal sinus: A retrospective randomised clinical study / Y.-P. Yang, [et al.] // Int. Wound J. – 2020. – Vol. 17, № 3. – P. 555-561.

167. Comparison of limberg flap and oval flap techniques in sacrococcygeal pilonidal sinus disease surgery / B. Karapolat, [et al.] // Turk. J. Surg. – 2018. – Vol. 34, №4. – P. 311-314.

168. De Parades V. Pilonidal sinus disease / V. De Parades, D. Bouchard, M. Janier et al. // Journal of Visceral Surgery. – 2013. – № 150 (4). – P.237-247.

169. Dessily M. Pilonidal sinus destruction with a radial laser probe: technique and first Belgian experience / M. Dessily, F. Charara, S. Ralea // Acta Chirurgica Belgica. – 2017. – № 6 (1-8).

170. Distal scar-to midline distance in pilonidal Limberg flap surgery is a recurrence-promoting factor: A multicenter, case-control study / M. Kaplan, [et al.] // Am J Surg. – 2017. – Vol. 214 (5). – P. 811–819.

171. Doll, D. New Attempt to Reach a Common Sense in Pilonidal Sinus Therapy / D. Doll, M. M. Luedi // Dis. Colon Rectum. – 2019. – Vol. 62, № 6. – P. 36-38.

172. Doll, D. Pilonidal disease surgery needs more off-midline closure edu cation / D. Doll // World J. Surg. – 2017. – Vol. 41, № 4. – P. 1147-1148.

173. Dudink R. Secondary healing versus midline closure and modified Bascom natal cleft lift for pilonidal sinus disease / R. Dudink, J. Veldkamp, S. Nienhuijs, J. Heemskerk // Scandinavian Journal of Surgery. – 2011. – № 100 (2). – P. 110-113.

174. Duman, K. Prevalence of sacrococcygeal pilonidal disease in Turkey / K. Duman, M. Gırgın, A. Harlak // Asian J. Surg. – 2017. – Vol. 40, № 6. – P. 434 437.

175. Endoscopic pilonidal sinus treatment (E.P.Si.T.) – first experiences and results / M. Probst, [et al.] // RozhlChir. – 2020. – Vol. 99 (6). – P. 266-270.

176. Endoscopic pilonidal sinus treatment (EPSiT) in recurrent pilonidal disease: a prospective international multicenter study / P. Meinero, M. La Torre, G. Lisi [et al.] // Int. J. Colorectal Dis. – 2019. – Vol. 34, № 4. – P. 741-746.

177. Endoscopic pilonidal sinus treatment: a systematic review and meta analysis /S. H.Emile, H.Elfeki, M. Shalaby [et al.] // Surg. Endosc. – 2018. – Vol. 32, № 9. – P. 3754-3762.

178. Excision with primary midline closure compared with Limberg flap in the treatment of sacrococcygeal pilonidal disease: a randomised clinical trial / M. Arnous, [et al.] // Ann. R. Coll. Surg. Engl. – 2018. – Vol. 101, № 1. – P. 21-29.

179. Fascio-adio-cutaneous lateral advancement flap for treatment of pi lonidal sinus: a modification of the Karydakis operation-cohort study / M. H. Abo Ryia, [et al.] // World J. Surg. – 2018. – Vol. 42, № 6. – P. 1721-1726.

180. Friedl P. Effective and minimally painful surgery of pilonidal sinus – asymmetric transposition flap according to dufourmentel / P.G. Friedl, E.M. Rappold, C. Jäger // J dtsch dermatol Ges. – 2011. – № 9(4). P. 333-335.

181. Gecim I.E. Endoscopic pilonidal sinus treatment combined with crystalized phenol application may prevent recurrence / I.E. Gecim, U.U. Goktug, H. Celasin // Diseases of the Colon and Rectum. – 2017. – № 60(4). – P. 405-407.

182. Gendy A.S. A comparison of the cleft lift procedure vs wide excision and packing for the treatment of pilonidal disease in adolescents / A.S. Gendy, R.D. Glick, A.R. Hong et al. // Jouernal of the Pediatric Surgery. – 2011. – Vol. 46 (6). – P. 1256-1259.

183. Georgiou G.K. Outpatient laser treatment of primary pilonidal disease: the PiLaT technique / G.K. Georgiou // Tech Coloproctol. – 2018. – Vol.22 (10). – P. 773–778.

184. Global Gender Differences in Pilonidal Sinus Disease: A Random Effects Meta-Analysis / M. M. Luedi, [et al.] // World J. Surg. – 2020. – Vol. 44, № 11. – P. 3702-3709.

185. Hardy E. J. O. Fibrin glue obliteration is safe, effective and minimally invasive as first line treatment for pilonidal sinus disease in children / E. J. O. Hardy, Ejo Hardy, Pjj Herrod [et al.] . - Text : visual // Journal of Pediatric Surgery. - 2019. - № 8 (54). - P. 1668-1670

186. Harries R.L. Management of sacrococcygeal pilonidal sinus disease / R.L. Harries, A. Alqallaf, J. Torkington // International Wound Journal. – 2019. – Vol. 16, №2. – P. 370-378.

187. Iesalnieks I. The Management of Pilonidal Sinus / I. Iesalnieks, A. Ommer // Dtsch Arztebl Int. – 2019. – Vol. 116 (1-2). – P. 12–21.

188. Impact of geography and surgical approach on recurrence in global pi lonidal sinus disease / D. Doll, [et al.] // Sci Rep. – 2019. – Vol. 9, № 1. – 15111.

189. Johnson E.K. The American society of colon and rectal surgeons' clinical practice guidelines for the management of pilonidal disease / E.K. Johnson, J.D. Vogel, M.L.Cowan // Diseases of the Colon and Rectum. – 2019. – Vol. 62. - №.2. – P. 146–157.

190. Karydakis flap reconstruction versus Limberg flap transposition for pi lonidal sinus disease: a meta-analysis of randomized controlled trials / D. Prassas, [et al.] // Langenbecks Arch. Surg. – 2018. – Vol. 403, №5. – P. 547–554.

191. Laser Hair Depilation in the Treatment of Pilonidal Disease: A System atic Review / D. R. Halleran, [et al.] // Surg. Infect. (Larchmt). – 2018. – Vol. 19, № 6. – P. 566-572.

192. Limberg flap in managementofpilonidalsinusdisease: systematic review and a local experience / M. Boshnaq, [et al.] // Acta. Chir. Belg. – 2018. – Vol. 118, № 2. – P. 78-84.

193. Long-term results of a randomized clinical trial comparing endoscopic versus conventional treatment of pilonidal sinus / V. Cirillo, [et al.] // Int. Journal Surg. - 2020. – Vol. 74. – P. 81-85

194. Lund, J. N. Less is more in the treatment of pilonidal sinus disease / J. N. Lund // Dis. Colon Rectum. – 2017. – Vol. 60, № 1. – P. 1-1

195. Mackowski, A. Outcomes of the house advancement flapfor pilonidal sinus / A. Mackowski, M. Levitt // ANZ J. Surg. – 2017. – Vol. 87, № 9. – P. 692-694.

196. Mahmood F. Pilonidal sinus disease: Review of current practice and prospects for endoscopic treatment / F. Mahmood, A. Hussain, A. Akingboye // Ann Med Surg (Lond). – 2020. – Vol.57. – P. 212-217.

197. Meinero, P. Endoscopic pilonidal sinus treatment (EPSiT) in recurrent pilonidal disease: a prospective international multicenter study / P. Meinero, M. La Torre, G. Lisi // Int. J. Colorectal Dis. – 2019. – Vol. 34, № 4. – P. 741-746.

198. Minimal Excision and Primary Suture is a Cost-Efficient Definitive Treatment for Pilonidal Disease with Low Morbidity: A Population-Based Inter ventional and a Cross-Sectional Cohort Study / K. Khodakaram, [et al.] // World. J. Surg. – 2017. – Vol. 41, № 5. – P. 1295-1302.

199. Minimal incision as a promising technique for resection of pilonidal si nus in children / C. Speter, [et al.] / // J. Pediatr. Surg. – 2017. – Vol. 52, № 9. – P. 1484-1487.

200. Minimally Invasive Pilonidal Sinus Treatment: A Narrative Review / N. Velotti, [et al.] // Open Med. (Wars). – 2019. – Vol. 14. – P. 532-536.

201. MRI evaluation of anal and perianal diseases / S. Balcı, [et al.] // Diagn. Interv. Radiol. – 2019. – Vol. 25, № 1. – P. 21-27.

202. Mutaf, M.A New Surgical Technique for Closure of Pilonidal Sinus Defects: Triangular Closure Technique / M. Mutaf, M. Temel, M. N. Koc // Med. Sci. Monit. – 2017. – Vol. 23. – P. 1033-1042.

203. Pappas, A. F. A new minimally invasive treatment of pilonidal sinus disease with the use of a diode laser: a prospective large series of patients / A. F. Pappas, D. K. Christodoulou // Colorectal Dis. – 2018. – Vol. 20, № 8. – P. 207-214.

204. Phenol Injection Versus Excision With Open Healing in Pilonidal Dis ease: A Prospective Randomized Trial / I. Calikoglu, [et al.] // Dis. Colon Rectum. – 2017. – Vol. 60, № 2. – P. 161-169.

205. Pilonidal Sinus Man agement; Bascom Flap Versus Pilonidal Pits Excision: A Single-Center Experience / A. Imam, [et al.] // Ann Coloproctol. – 2021. – Vol. 37(2). – P. 109-114.

206. Scanning electron microscope imaging of pilonidal disease / M. P. Gosselink, [et al.] // Tech. Coloproctol. – 2017. – Vol. 21, № 11. – P. 905-906.

207. Semi-closed surgical technique for treatment of pilonidal sinus disease / G. Sahsamanis, [et al.] // Ann. Med. Surg. – 2017. – Vol. 15. – P. 47-51.

208. Senapati, A. Out of the midline–cleft lift, advancement and rotation procedures / A. Senapati // Coloproctology. – 2019. – Vol. 41, № 2. – P. 101-105.

209. Sevinç, B. Long term results of minimally invasive treatment of piloni dal disease by platelet rich plasma / B. Sevinç, N. Damburacı, Ö. Karahan // J. Visc. Surg. – 2019. – Vol. 157, № 1. – P. 33-35.

210. Sevinç, B. Platelet-Rich Plasma as a Treatment Option in Pilonidal Disease / B. Sevinç // Dis. Colon Rectum. – 2019. – Vol. 62, № 6. – P. 31-31.

211. The American Society of Colon and Rectal Surgeons' Clinical Practice Guidelines for the Management of Pilonidal Disease / E. K. Johnson, [et al.] // Dis. Colon Rectum. – 2019. – Vol. 62, № 2. – P. 146-157.

212. The V-Y flap technique in complicated and recurrent pilonidal sinus disease / Y. S. Koca, [et al.] // Ann. Ital. Chir. – 2018. – Vol. 89. – P. 66-69.

213. Tien, T. Outcomes of endoscopic pilonidal sinus treatment (EPSiT): a systematic review / T. Tien, R. Athem, T. Arulampalam // Tech. Coloproctol. – 2018. – Vol. 22, № 5. – P. 325-331.

214. Towards a classification for sacrococcygeal pilonidal disease / A. P. Wysocki, [et al.] // Pilonidal Sinus J. – 2018. – Vol. 4, № 1. – P. 5-12.

215. Video-assisted ablation of pilonidal sinus (VAAPS) versus sinusectomy for treatment of chronic pilonidal sinus disease: a comparative study / M. Milone, [et al.] // Updates Surg. – 2019. – Vol. 71 (1). – P. 179-183.

216. Yuksel, M. E. Comparision of American, German and Italian guide lines for the treatment of pilonidal disease with phenol / M. E. Yuksel // Tech. Coloproctol. – 2020. – Vol. 24, № 1. – P. 91-92.

217. Yuksel, M. E. Phenol Is Prohibited for the Treatment of Pilonidal Dis ease in Germany, Why Not in the United States? / M. E. Yuksel, F. Tamer // Dis. Colon Rectum. – 2019. – Vol. 62, № 9. – P. 416-416.